100.YIL

TÜRK PLASTİK
REKONSTRÜKTİF VE ESTETİK
CERRAHİ DERNEĞİ
1961

45. Ulusal Kurultayı

28 EKİM - 1 KASIM 2023

Sheraton Otel ve Kongre Merkezi / ANKARA

BİLDİRİ ÖZETLERİ KİTABI

www.plastikcerrahi2023.org

Değerli Meslektaşlarım,

Gerek geçtiğimiz aylarda maruz kaldığımız bazı idari düzenlemeler, gerekse 6 Şubatta karşılaştığımız elim doğal afet hepimizi derinden etkiledi. Kavuşma ve kucaklaşma ihtiyacını her zamankinden daha yoğun hissettiğimiz günlerdeyiz.

Camiamızı bir araya getiren en büyük organizasyonumuz olan Türk Plastik, Rekonstrüktif ve Estetik Cerrahi Derneği ulusal kurultayımızı bu yıl Cumhuriyetimizin ilanının 100. Yılında milli mücadelenin bağrı olan Ankara'da gerçekleştirecek olmanın engin heyecanını taşıyoruz.

Cumhuriyeti ilan ettiğimiz o muhteşem günü muhteşem bir Cumhuriyet balosu ile kutlayacak, takip eden gün bize bu güzel vatanı emanet eden Mustafa Kemal Atatürk'ün huzuruna çıkıp Atamızı ve silah arkadaşlarını rahmet ve minnetle yâd ederek anacağız.

Bu yıl ilk defa bir asistan olimpiyatları ile renklendirdiğimiz Paneller, Deneyim Aktarım Sınıfları ve Sözlü Bildiri oturumları ile tam bir bilgi ve tecrübe paylaşım şöleni yaşayacağımız bu özel günler sizlerin katılımı ve katkıları ile anlamlı ve güçlü hale gelecektir.

Prof. Dr. Ersoy KONAŞ
Bilimsel İşler Sorumlusu

TPRECD Yönetim Kurulu

Başkan
Dr. Cenk DEMİRDÖVER

Başkan Yardımcısı
Dr. SERHAN TUNCER

Genel Sekreter
Dr. BÜLENT SAÇAK

Sayman
Dr.. UĞUR ANIL BİNGÖL

Bilimsel İşler Sorumlusu
Dr. ERSOY KONAŞ

İnternet ve Bülten/e-Dergi Sorumlusu
Dr. YİĞİT TİFTİKCİOĞLU

TTB-Tarihçe ve Üyelik Sorumlusu
Dr. HÜSEYİN GÜNER

Bilimsel Kurul

Abbas Albayati
Ahmet Biçer
Ahmet Çağrı Uysal
Ahmet Demir
Ahmet Güdeloğlu
Ahmet Hamdi Sakarya
Ahmet Seyhan
Ahmet Terzioğlu
Akın Yücel
Ali Emre Aksu
Ali Murat Akkuş
Alırıza Erçöçen
Alp Ercan
Alper Aksoy
Alper Burak Uslu
Alper Sarı
Anastasiya Borisenko
Arda Küçükgüven
Aret Çerçi Özkan
Arzu Türkseven Topaçoğlu
Atilla Arıncı
Aydın Gözü
Ayhan Işık Erdal
Ayhan Okumuş
Aykut Özpur
Barış Çakır
Baver Acaban
Betül Ak Bozkırlı
Bilgen Can
Billur Sezgin Kızılok
Bilsev İnce
Bora Edim Akalın
Burak Ergün Tatar
Burak Ersen
Burak Kaya
Burak Özkan
Burak Sercan Erçin
Burak Yaşar
Buse Çapkınoğlu
Bülent Saçak
Catherine Bergeret-Gelley
Cenk Ahmet Akcan
Cenk Demirdöver
Cihangir Tetik
Çağla Çiçek
Dağhan Dağdelen
Derya Özçelik
Dicle Aksöyler
Doğuş Yalçın
Ebru Yörük
Elif Şanlı
Emin Kapı
Emin Mavili
Emrah Arslan
Emrah Aslan
Emrah Kağan Yaşar
Emre Güvercin
Erdem Güven
Erdem Tezel
Erhan Coşkun
Erhan Eryılmaz
Erol Benlier
Erol Kozanoğlu
Ersin Gür
Ersoy Konaş
Ezgi Aygün
Fatih Algan
Fatih Kabakaş
Feyza Altun
Figen Özgür
Furkan Certel
Galip Gencay Üstün
Gerlya Asirova
Gökçe Yıldıran
Gökhan Adanalı
Gökhan Akkök
Gökhan Sert
Gökhan Tunçbilek
Gustavo Abrile
Gün Ersu
Güncel Öztürk
Hakan Arslan
Hakan Bulam
Hakan Gence
Hakan Şirinoğlu
Hakan Uzun
Haldun Kamburoğlu
Halil İbrahim Canter
Hasan Kütükoğlu
Hasan Murat Ergani
Hikmet Kanık
Hüseyin Güner
Ilkka Kaartinen
Işıl Akgün Demir
İbrahim Kaplan
İbrahim Vargel
İlhan Serdaroğlu
İlker Uyar
İsmail Kuran
İsmail Küçüker
Joao Martin
Kemal Uğurlu
Kürşat Evrenos
Louiz Toledo
Mario Pelle
Martin Halle
Maviş Emel Kayıkçı
Mehmet Altıparmak
Mehmet Bayramiçli
Mehmet Emin Cem Yıldırım
Mehmet Fatih Akkoç
Mert Çalış
Mert Demirel
Mert Ersan
Metin Kerem
Muhitdin Eski
Murat Diyarbakırlıoğlu
Murat Topalan
Musa Keleş
Mustafa Keskin
Mustafa Yılmaz
Müge Aksu
Münür Selçuk Kendir
Naci Çelik
Nazım Çerkeş
Nebil Yeşiloğlu
Nihal Durmuş Kocaaslan
Nuh Evin
Nuri Çelik
Onur Çukurluoğlu
Onur Erol
Osman Akdağ
Osman Latifooğlu
Osman Oymak
Osman Şenel
Ozan Bitik
Ömer Berköz
Ömer Buhşem
Ömer Kokaçya
Özay Özkaya
Özge Turaçlı
Özgün Güntürk
Özlenen Özkan
Paul Harris
Perçin Caşkan
Peter Neligan
Ramazan Kahveci
Raziye Ünal
Reha Yavuzer
S. Sinan Bilgin
Saadettin Kılıçkap
Salih Emre Üregen
Sedat Tatar
Selahattin Özmen
Selman Hakkı Altuntaş
Semih Bağhaki
Serdar Bora Bayraktaroğlu
Serdar Eren
Serdar Nasır
Serdar Tunçer
Serhan Tuncer
Serhat Şibar
Servet Doğan
Servet Elçin Alpat
Sevgi Kurt Yazar
Sibel Kocabeyoğlu
Sinan Öksüz
Sinan Topuz
Sinem Eroğlu
Soysal Baş
Sühan Ayhan
Süleyman Çeçen
Süleyman Savran
Şakir Ünal
Şeyda Güray Evin
Şükrü Yazar
Tamer Seyhan
Tekin Şimşek
Tonguç İşken
Tuba Hilal Güçlü
Tüzün Fırat
Ufuk Emekli
Uğur Anıl Bingöl
Uğur Bezirgan
Uğur Koçer
Ulvi Güner
Umut Tuncel
Vagıf Galandarov
Yağmur Aydın
Yalçın Yontar
Yelena Akelina
Yılmaz Geyik
Yiğit Tiftikcioğlu
Yunus Doğan
Zekeriya Kul
Zekeriya Tosun
Zeki Güzel
Zeynep Akdeniz Doğan
Zeynep Hoşbay
Zeynep Kamuran Sevim

Asistan Bildiri Yarışması Kurulu

Ahmet DEMİR
Şakir ÜNAL
Ali Rıza ERÇÖÇEN
Ömer BERKÖZ

Uzman Araştırma Yarışması Kurulu

Ersoy KONAŞ
Erol BENLİER
Hakan UZUN

Uzman Araştırma Yarışması Değerlendirme Jürisi

DENEYSEL DAL JÜRİSİ

Şahin ALAGÖZ
Tonguç İŞKEN
Mustafa KESKİN
Sinan ÖKSÜZ
Derya ÖZÇELİK
Tekin ŞİMŞEK
Kemal UĞURLU
İbrahim VARGEL

KLİNİK DAL JÜRİSİ

Hayati AKBAŞ
Yağmur AYDIN
Nilgün ERTAŞ
Erhan ERYILMAZ
Ramazan KAHVECİ
Naci KARACAOĞLAN
Hıdır KILINÇ
İsmail KÜÇÜKER

BİLİMSEL PROGRAM

28 EKİM 2023, CUMARTESİ

08:30-12.00 KURS 1: ROBOTİK MİKROCERRAHİ KURSU

Kurs Yeri: Hacettepe Hastanesi Tıp Fakültesi
Teorik Kısım: Bölüm 84 Üroloji Servisi Dr. Kubilay İnci Dershanesi
Pratik Kısım: Hacettepe Üniversitesi Hastanesi Ameliyathanesi
Kurs Koordinatörü: **Ahmet Güdeloğlu**

Teorik Eğitim
- Robotik cerrahi tarihçesi
- Plastik cerrahide robotik mikrocerrahi cerrahi uygulamaları
- Robotik süper mikrocerrahi
- Gelecek robotik platformlar

Pratik Eğitim
- da Vinci robotik platformunun tanıtımı
- Docking mantığı
- Simülatörde temel beceriler
- Gerçek enstrümanlarla model üzerinde anastomoz

13:30-18:30 KURS 2: FLEP KURSU

Kurs Koordinatörü: **Bilsev İnce**

13:30-13:45 Flep fizyolojisi, sınıflandırılması - **İlker Uyar**
13:45-14:00 Sık kullanılan lokal flepler - **Burak Yaşar**
14:00-14:15 Sural flep - **Zeynep Kamuran Sevim**

Kas Flepleri
14:15-14:30 Latissimus dorsi - **Çağrı Uysal**
14:30-14:45 Pectoralis major - **Soysal Baş**
14:45-15:00 Transvers rectus abdominis - **Bilsev İnce**
15:00-15:15 Gracilis - **İlker Uyar**
15:15-15:30 Pediküllü kas flepleri - **Burak Özkan**
15:30-15:45 Temporal kas ve fasia flepleri - **Mehmet Dadacı**
15:45-16:00 Kahve arası

Kemik Flepleri
16:00-16:15 İliac flep - **Mustafa Kürşat Evrenos**
16:15-16:30 Fibula flebi - **Çağla Çiçek**

Perforatör Flepler
16:30-16:45 ALT - **Fatih Kabakaş**
16:45-17:00 DİEP - **Münür Selçuk Kendir**
17:00-17:15 SCİP - **Mehmet Altıparmak**
17:15-17:30 MSAP - **Dağhan Dağdelen**
17:30-17:45 Parascapular flep - **Mehmet Emin Cem Yıldırım**
17:45-18:00 Groin flep - **Selman Hakkı Altuntaş**
18:00-18:15 Jejunal flep - **Gökhan Sert**
18:15-18:30 Medial plantar arter flebi - **Mehmet Dadacı**

13:30-16:30 KURS 3: MİNİMAL İNVAZİV İŞLEMLERDE KOMPLİKASYON YÖNETİMİ KURSU

Kurs Koordinatörü: **Ömer Buhşem**

13:30-13:50 Botilinum toksin uygulamalarında komplikasyon yönetimi - **Gün Ersu**
13:50-14:10 Periorbital dolgu uygulamaları ve komplikasyon yönetimi - **Ebru Yörük**
14:10-14:30 İp askı uygulamalarında komplikasyon yönetimi - **Naci Çelik**
14:30-14:50 Ara
14:50-15:10 Kalıcı dolgular, komplikasyonları ve yönetimi - **Nebil Yeşiloğlu**
15:10-15:30 Dolgu uygulamalarında damarsal komplikasyonların yönetimi - **Ömer Buhşem**
15:30-15:50 Dolgu uygulamaları geç dönem komplikasyonların yönetimi - **İsmail Küçüker**
15:50-16:30 Alan İhlalleri, ehliyetsiz uygulamalar ve hukuksal sorunlar - **Feyza Altun**

13:30-16:30 KURS 4: MEME REKONSTRÜKSİYONU KURSU

Kurs Koordinatörleri: **Şükrü Yazar, Galip Gencay Üstün, Erol Kozanoğlu**

Mesh ve Matrix uygulamaları
13:30-13:50 Meme rekonstrüksiyonunda ADM kullanımı - **Uğur Anıl Bingöl**
13:50-14:10 Meme onarımlarında xenojenik dermal ürün (Porcine) uygulamaları - **Bülent Saçak**
14:10-14:30 Meme onarımlarında bovine pericardi uygulamaları - **Halil İbrahim Canter**
14:30-14:50 Ara
14:50-15:10 Meme onarımlarında mesh seçenekleri (VICRYL vs. TIGR Mesh) - **Tamer Seyhan**
15:10-15:30 Mesh'ler: Sentetik, biyolojik, kompozit - **Sevgi Kurt Yazar**
15:30-15:50 Breast reconstruction and radiotherapy-from genomics to salvage surgery - **Martin Halle**
15:50-16:10 Meme Rekonstrüksiyonunda biyolojik/sentetik Materyaller şart mı? - **Selahattin Özmen**
16:10-16:30 Tartışma

13:30-17:00	KURS 5: EL CERRAHİSİ (El Cerrahisi Derneği)

Akut Tendon Yaralanmaları: Onarımları ve Rehabilitasyon Programlar
Oturum Başkanları: **S. Sinan Bilgin, Ahmet Biçer**

13.30-13.45	Akut fleksör tendon yaralanmaları onarım teknikleri - **S. Sinan Bilgin**
13.45-14.00	Akut fleksör tendon onarımı sonrası rehabilitasyon - **Tüzün Fırat**
14.00-14.15	Akut ekstansör tendon yaralanmaları onarım teknikleri - **Serdar Tunçer**
14.15-14.30	Akut ekstansör tendon onarımı sonrası rehabilitasyon - **Zeynep Hoşbay**

Üst Ekstremite Flepleri
Oturum Başkanları: **Alper Aksoy, Uğur Bezirgan**

14.45-15.00	Ayaktan ele parmak transferleri - **İbrahim Kaplan**
15.00-15.15	Ayaktan ele pulpa transferi (Parsiyel pulpa flebi) – **Musa Keleş**
15.15-15.30	Posterior interosseoz flep - **Alper Aksoy**
15.30-15.45	Radial önkol flebi - **Gökçe Yıldıran**
15.45-16.00	Medial femoral condyle flep - **Burak Sercan Erçin**
16.00-16.15	FDMA/Kite flap - **Arda Küçükgüven**
16.15-16.30	Supbra flap - **Baver Acaban**
16.30-16.45	Lateral kol flebi - **Özgün Güntürk**

13:30-17:00	KURS 6: MAKALE YAZIM KURSU

Kurs Koordinatörleri: **Mehmet Bayramiçli, Hakan Şirinoğlu**

13.30-14.00	Özel çalışırken neden hala makale yazıyorum? - **Hakan Şirinoğlu**
14.00-14.30	Bilimsel kitap nasıl yazılır? - **Barış Çakır**
14.30-15.00	Klinik çalışmalarda kreative ve planlama - **Aret Çerçi Özkan**
15.00-15.30	Bilimsel yayınlarda fotoğraf standartları - **Erhan Coşkun**
15.30-16.00	Bilimsel yayınlarda istatistik - **Dağhan Dağdelen**
16.00-16.30	Deneysel çalışma nasıl planlanır? - **Burak Özkan**
16.30-17.00	Bilimsel çalışma tipleri - **Sevgi Kurt**
17.00-17.30	Özel hastanede çalışmama rağmen neden hala makale yazıyorum? **Burak Sercan Erçin**
17.30-18.00	Tartışma - **İsmail Küçüker, Burak Ergün Tatar, Süleyman Savran**

29 EKİM 2023, PAZAR

	ANKARA SALONU	AMASYA SALONU	SİVAS SALONU	ERZURUM SALONU
08:00-09:00	**OTURUM 1: Sağlık Turizmi**	**OTURUM 2: Baş Boyun 2**	**OTURUM 3: Afet Yönetimi**	**Sözel Bildiri Oturumu 1**
	Oturum Başkanları: **Hakan Şirinoğlu,** **Metin Kerem**	Oturum Başkanları: **Osman Latifoğlu,** **Burak Yaşar**	Oturum Başkanları: **Tamer Seyhan, Emin Kapı**	Oturum Başkanları: **Atilla Arıncı, Perçin Caşkan**
	-Plastik cerrahide yapay zeka kullanımı: Dost mu, düşman mı? **Emrah Aslan** -Sağlık Turizmi'nde ilk başvurudan post-op takibe uzanan süreçte otomasyon sistemi kullanımı **Burak Ersen** -Kombine ameliyatlarda kombinasyon kriterleri ve kalış süreleri **Yılmaz Geyik** -Sağlık turizminde sosyal medyanın rolü ve verimli kullanım için ipuçları **Hakan Şirinoğlu** -Uluslararası hastaya nasıl ulaşırız? Doğrular-Yanlışlar **Metin Kerem**	-Mandibular ameloblastom vakalarında tedavi ve rekonstrüksiyon **Burak Yaşar** - Baş boyun tümörlerinde boyun diseksiyonu **Bora Edim Akalın** - Çoklu intrakranial cerrahiler sonrası oluşan kronik saçlı deri defektlerinin rekonstrüksiyonu **Serhat Şibar** - Maksilla defektlerinde kemik onarımı **Osman Akdağ** - Baş boyun kompleks defektlerinde serbest flepler ile kemik onarımı **Semih Bağhaki**	- Plastik cerrah gözüyle deprem hastalarının yönetimi: Üst ekstremite defektlerinin serbest fleplerle rekonstrüksiyonu **Hasan Murat Ergani** - Plastik cerrahi perspektifinden "tüm yönleriyle deprem" **Emin Kapı** -2023 Kahramanmaraş Türkiye depremzedelerinde alt ekstremite defektlerinin serbest fleplerle onarımı **Ömer Kokaçya** - 6 Şubat depremleri ve bir STK olarak TPRECD deneyimi **Bülent Saçak**	
09:00-10:30	**OTURUM 4: Gövde Şekillendirme**	**OTURUM 5: Baş Boyun Tümör ve Rekonstrüksiyonu**	**OTURUM 6: Meme Rekonstrüksiyonu**	**Sözel Bildiri Oturumu 2**
	Oturum Başkanları: **Mustafa Keskin, Alper Sarı**	Oturum Başkanı: **İbrahim Vargel, Bülent Saçak**	Oturum Başkanları: **Uğur Anıl Bingöl, Mert Ersan**	Oturum Başkanları: **İlker Uyar, Bilgen Can**
	-Fleur de Lis indications **Gustavo Abrile** -Upper body lift **Serdar Eren** - Four decades of Brazilian buttock technique **Luiz Toledo** - Abdominoplastide Sub-Scarpa yağ dokusunun inceltilmesinin güvenirliği **Mustafa Keskin** - Kadın genital cerrahi ve rejuvenasyon **Perçin Caşkan**	-Serbest fibulada FHL'nin flebe dahil edilmesi ve FDL'nin FHL'ye transferi **Ahmet Hamdi Sakarya** -Canlıdan karaciğer nakillerinde plastik cerrahinin yeri **Hakan Uzun** -Faringoözofageal rekonstrüksiyon **Mehmet Bayramiçli** -Reconstructive and aesthetic challenges in head and neck surgery following Radiotheraphy **Martin Halle** -İleri evre baş boyun SCC da free flaplerin sağ kalıma etkisi **Hakan Arslan**	-Meme onarımlarında yağ enjeksiyonu uygulamalarında yenilikler **Zeynep Akdeniz Doğan** -Meme implantları ile ilişkili maligniteler ve meme implant hastalığı **Sühan Ayhan** -Karşı memeye yönelik uygulamalar **Yiğit Tiftikcioğlu** -Onarılmış memede geç dönem deformitelerin giderilmesi **Erdem Güven** -Terapötik mammoplastilerle parsiyel meme rekonstrüksiyonu **Erol Kozanoğlu**	
			-Animasyon deformitelerinin önlenmesi ve giderilmesi **Sinem Eroğlu** -Daha önce estetik ameliyat geçirmiş memeye yaklaşım **Buse Çapkınoğlu** -Muskulo-dermo-glandüler, aksiyo-perforatör bi pedinküllü flep; Mastektomiden sonra orta ve büyük memelerde yeni yaklaşım tekniği. **Vagıf Galandarov**	
10:30-11:00	KAHVE ARASI			
11:00-13:00	**Borçbakan Konferansı**			
	Oturum Başkanı: **Serhan Tuncer**			
	-Akademik değerlendirme. Değerlendirenlerin bakışı **Ramazan Kahveci**			
11:30-12:30	**Uydu Sempozyumu**			
	-The benefits of MemoryGel XTRA **Paul Harris** MENTOR®			

12:30-13:30	ÖĞLE YEMEĞİ			
13:30-15:00	**OTURUM 7: Rinoplasti**	**OTURUM 8: Periorbital Cerrahi**	**OTURUM 9: Vücut Şekillendirmede Etkinlik ve Güvenlik**	**Sözel Bildiri Oturumu 3**
	Oturum Başkanları: **Ersoy Konaş, Özge Turaçlı**	Oturum Başkanları: **Gökhan Adanalı,** **Erol Kozanoğlu**	Oturum Başkanları: **Zekeriya Tosun,** **Doğuş Yalçın**	Oturum Başkanları: **Umut Tuncel, Çağla Çiçek**
	-Zor rinoplastilerde teknik varyasyonlar **Selahattin Özmen** -Zor burunlarda varyasyonlar ile prezervation rinoplasti **Barış Çakır** -Rinoplastide değiştirip mutlu ve mutsuz olduğum manevralar **Nazım Çerkeş** -Hangi zor burna hangi teknik **Ersoy Konaş** -Rinoplastide uyguladığım yeni teknik varyasyonlar **İsmail Kuran**	-Yüz gençleştirmede seçenekler **İsmail Kuran** -Alt blefaroplasti, kantopeksi, kantoplasti **Osman Oymak** -How can we change eyelid shape **Mario Pelle** -Fasiyal estetik işlemlerin göze etkileri **Sibel Kocabeyoğlu** -Propitotik gözde yumuşak doku çözümleri **Nuri Çelik** -Estetik blefroplastide kayıp parça: Ptosis **Mert Demirel**	-Post bariatrik yaklaşım **Murat Topalan** -Pants lifting **Serdar Eren** -Brachial- axillary- thorax-mastoplasty in post-bariatric patients **Gustavo Abrile** -Abdominoplasti kombinasyonları ve etkinlik **Doğuş Yalçın** -Sağlık turizmi hastalarında uyluk germe **Özay Özkaya** -Post bariatric techniques **Luiz Toledo**	
15:00-15:30	KAHVE ARASI			
15:30-16:30	**Uydu Sempozyumu**			
	-Çok yönlü kolajen biostimulatörü Radiesse® (+) ile cilt gençleştirmenin gücünü keşfedin **João Martins** MERZ AESTHETICS® CONFIDENCE TO BE			
16:30-18:00			**OTURUM 10: Meme Estetiği 4**	**OTURUM 11: El Cerrahisi 1**
			Oturum Başkanları: **Reha Yavuzer, Özay Özkaya**	Oturum Başkanları: **Fatih Kabakaş,** **Hasan Murat Ergani**
			-How to avoid and treat double bubble deformity **Mario Pelle** -BRIMP The Swidish breast implant register-experience with 50000 implants **Martin Halle** -Santral pediküllü mammoplasti **Ersoy Konaş** -Poland syndrome, how do we manage it! **Gustavo Abrile** -An algorithm for secondary breast reduction **Paul Harris** -What have I learned form my first 100 cases of mastopexy with mesh **Paul Harris** -Breast lipofilling for aesthetic and reconstructive indications, limits of the treatment **Catherine Bergeret-Galley**	-Targeted muscle reinervasyonu, vaskülarize denerve kas transferi ve rejeneratif periferik sinir arayüzü uygulamaları **Ahmet Biçer** -Üst ekstremitede robotik cerrahi uygulamaları **Cihangir Tetik** -Major amputasyonlarda ekstrakorporeal dolaşımın kullanılması ile iskemi süresinin kısaltılması **Fatih Kabakaş** -El cerrahisi pratiğinde doppler ultrasonun kullanımı **Burak Sercan Erçin**
20:00	**100. YIL CUMHURİYET BALOSU**			

30 EKİM 2023, PAZARTESİ

08:00-10:30	ANITKABİR ZİYARETİ			
	ANKARA SALONU	**AMASYA SALONU**	**SİVAS SALONU**	**ERZURUM SALONU**
11:00-11:30	**Konuralp Konferansı** Oturum Başkanı: **Cenk Demirdöver** -Future of plastic surgery **Peter Neligan**			
11:30-12:30	**OTURUM 12: Baş Boyun ve Mikrocerrahi** Oturum Başkanları: **Uğur Koçer, Çağrı Uysal** -Zor baş boyun onarımlarında torakoakromial arterin alıcı damar olarak kullanılması **Ersin Gür** -Fonksiyonel alt dudak rekonstrüksiyonu **Özlenen Özkan** - Useful perforator flaps to know **Peter Neligan** -Serbest ileokolon flebi ile ses ve özefagus rekonstrüksiyonu **Gökhan Sert** -Partial defects of the auricle: Features of **Gerlya Asirova** - Mandibula rekonstrüksiyonları **Sinan Öksüz**	**OTURUM 13: Yüz Oturumu** Oturum Başkanları: **Mehmet Bayramiçli, Abbas Albayati** -Does every facelift need fat grafting? **Luiz Toledo** -Total yüz rejuvenerasyonu **Onur Erol** -Browlift, how to reshape the brows **Catherine Bergeret-Galley**	**OTURUM 14: Ortognatik Cerrahi 2** Oturum Başkanları: **Halil İbrahim Canter, Serhat Şibar** -Gülüş estetiği, ortognatik cerrahi ve dental restorasyon **Cenk Ahmet Akcan** -Sorunlu ve özellikli class II olgular **Zeki Güzel** -Komplikasyon yönetimi **Mehmet Fatih Algan** -Syngnati olgularındaki açmazlarımız **Gökhan Tunçbilek**	**Sözel Bildiri Oturumu 4** Oturum Başkanları: **Burak Ozkan, Sinan Topuz**
12:30-13:30	ÖĞLE YEMEĞİ			
13:30-14:30	**Uydu Sempozyumu** Oturum Başkanı: **Serhan Tuncer** -Meme onarımında doğrudan implant ile onarım ve doku genişletici uygulamasının karşılaştırılması **Bülent Saçak** -SMOOTHSILK® implantlar ile meme büyütme ameliyatlarında meme alt pol ekspansiyonunun cerrahi tekniğe adaptasyon **Zekeriya Kul** Motiva®			
14:30-16:00	**OTURUM 15: Sağlık ve Hukuk** Oturum Başkanları: **Ahmet Terzioğlu, Nihal Durmuş Kocaaslan** -Sağlıkta reklam ve bilgilendirme **Ezgi Aygün** -TPRECD ve Hukuk **Raziye Ünal** -Bilirkişi raporu düzenleme **Nihal Durmuş Kocaaslan** -Aydınlatılmış onam **Hikmet Kanık**	**OTURUM 16: Estetik Meme Cerrahisi 1** Oturum Başkanları: **Hakan Uzun, Hakan Gence** -Meme dikleştirmede ne zaman implant kullanılmalı **Serhan Tuncer** -Asimetrik memelere yaklaşım **Şükrü Yazar** -Zayıf hastalarda meme büyütme **Akın Yücel** - Komposit meme büyütmede endikasyonlar **Reha Yavuzer** -Kapsüller kontraktürle baş etme yolları **Selahattin Özmen** -Implant ile büyütme, yeni implant teknolojileri **Sühan Ayhan**	**PANEL 1: Video Anlatımlarla Hangi Buruna Hangi Teknik?** Oturum Başkanları: **Mustafa Yılmaz, Aret Çerçi Özkan** **Salih Emre Üregen** **Aykut Özpur** **Alper Burak Uslu** **Haldun Kamburoğlu** **Mehmet Bayramiçli** **Yiğit Tiftikcioğlu** **Güncel Öztürk**	**Sözel Bildiri Oturumu 5** Oturum Başkanları: **Serdar Nasır, Gökçe Yıldıran**

		-Volüm distribüsyon mastopeksisi: Meme dikleştirmede septum tabanlı fleplerin kullanımı **Galip Gencay Üstün** -Mikrocerrahi yöntemle meme rekonstrüksiyonunda estetik sonuçlar **Savaş Serel**		
16:00-16:30	KAHVE ARASI			
16:30-17:30	**Uydu Sempozyumu** Oturum Başkanı: **Akın Yücel** -Açılış konuşması **Mehmet Akıalp** -Poliüretan yüzeyli silikon protezler kullanılarak mastektomi ile eş zamanlı meme onarımı **Yiğit Tiftikcioğlu** -Microthane implantlarla meme rekonstrüksiyonunda ipuçları **Selahattin Özmen** -Meme rekonstrüksiyonunda biyolojik membran exashape uygulaması **Uğur Anıl Bingöl** sanovis			
17:30-19:00	**OTURUM 17: Estetik ve Teknoloji** Oturum Başkanları: **Tuba Hilal Güçlü, Serhat Şibar** -Fraksiyone radiofrekans yüz bölgesi uygulamaları **Ebru Yörük** -Farklı enerji bazlı cihazlarla alt yüz ve boyun tedavileri **Betül Ak Bozkırlı** -Fasiyel elevatör kas kontraksiyonu ve radyofrekans kombinasyonu ile non-invaziv çözümler **Osman Şenel** -Yüz gençleştirmede yeni nesil lineer ultrasound teknolojisi kullanımı **Gün Ersu** -Non-invaziv kas ve beden şekillendirme **Serdar Bora Bayraktaroğlu** -Vücut şekillendirmede yüksek yoğunluklu odaklanmış elektromanyetik stimulasyon ve radyofrekans enerjinin kombine kullanımı **Gökhan Akkök**	**OTURUM 18: Yüz Estetiği** Oturum Başkanları: **Uğur Anıl Bingöl, Burak Kaya** -Profiloplasti **Ersoy Konaş** -Rejuvenation surgeries for patients aged 55+ **Anastasiya Borisenko** -Burun ve yüz İlişkisi **Erdem Tezel** -Mentoplasty, primary and secondary cases with implants **Gustavo Abrile**	**OTURUM 19: Fasyal Reanimasyon** Oturum Başkanları: **Osman Akdağ,** **Zeynep Akdeniz Doğan** -Yarı dinamik askılama yöntemi **İbrahim Vargel** -Serbest gracillis flep uygulamaları **Serdar Nasır** -Temporal kas transferi **Serdar Nasır** -Alt göz kapağına TFL greft ile askılama ve lateral tarsal müdahaleleri **Alp Ercan** -Marjinal sinir reanimasyonu için digatrik kas transpozisyonu ve sinkinezi tedavisinde selektif mikronöroliz **Serdar Nasır**	**Sözel Bildiri Oturumu 6** Oturum Başkanları: **Süleyman Çeçen, Erkan Deniz**

31 EKİM 2023, SALI

	ANKARA SALONU	AMASYA SALONU	SİVAS SALONU	ERZURUM SALONU
08:00-09:00	**OTURUM 20: Bariatrik Cerrahi**	**OTURUM 21: Lenfödem**	**Sözel Bildiri Oturumu 7**	**Sözel Bildiri Oturumu 8**
	Oturum Başkanları: **Murat Topalan, Sinan Öksüz**	Oturum Başkanları: **Savaş Serel, Mehmet Emin Cem Yıldırım**	Oturum Başkanları: **Recep Anlatıcı, Seçkin Aydın Savaş**	Oturum Başkanları: **Ömer Berköz, Nuh Evin**
	-Postbariatrik hastalarda planlama ve hasta seçimi **Emre Güvercin** -Üst bedene yaklaşım **Murat Topalan** -Çevresel eksizyonlar ve otolog gluteal augmentasyon **Özay Özkaya** -Ekstremite şekillendirme **Murat Diyarbakırlıoğlu** -Erkek meme ve karın **Yunus Doğan**	-Vaskülarize lenf nodu transferlerinin lenfödem tedavisindeki etkinliği **Dicle Aksöyler** -ISL evre 2-3 lenfödem tedavisinde gastroepiploik lenf nodu transferi ve liposakşın kombinasyonu **Gökhan Sert** -İlerlemiş alt ekstremite lenfödem olgularında Modifiye Charles prosedürü **Cem Yıldırım** -Lenfödemin cerrahi tedavisi **Savaş Serel**		
09:00-10:30	**OTURUM 22: Yara Yanık**	**Uzman Araştırma Yarışma Sonuçları**	**OTURUM 23: Ortognatik Cerrahi 1**	**Sözel Bildiri Oturumu 9**
	Oturum Başkanları: **Ahmet Demir, Mehmet Fatih Akkoç**	Oturum Başkanları: **Ersoy Konaş, Erol Benlier, Hakan Uzun**	Oturum Başkanları: **Ufuk Emekli, Bora Edim Akalın**	Oturum Başkanı: **Alper Aksoy**
	-Yanık hastalarında mikrovasküler teknik ve kompozit doku transferi **Mehmet Fatih Akkoç** -Kronik yarada topikal buyume faktoru uygulamaları **Çağla Çiçek** -Sternal dehisans olgularında rekonstruksiyon prensipleri: Ölü boşluk bazlı algoritma **Bilgen Can** -Derin Sternal yaraların yonetimi **Burak Özkan** -Topuk rekonstruksiyonu **Uğur Anıl Bingöl** -Multidiciplinary managements of diabetic foot problems **Ilkka Kaartinen** -Diyabetik ayak ülserlerinin SCİP serbest flebiyle rekonstrüksiyonu **Nuh Evin**		-Ortognatik cerrahide preoperatif planlama, endikasyon seçimi, fonksiyonel beklentiler **Kemal Uğurlu** -Sagittal split osteotomide lingual split paternleri **Hakan Arslan** -Ortognatik cerrahide klasik ve alternatif tespit stratejileri **Mert Çalış** -Olgular üzerinden ortognatik cerrahi, nelere dikkat edilmeli? **Ufuk Emekli, Kemal Uğurlu, Hakan Arslan, Mert Çalış, Cenk Ahmet Akcan, Ersoy Konaş, Zeki Güzel, Mehmet Fatih Algan, Bora Edim Akalın**	
10:30-11:00	KAHVE ARASI			
11:00-13:00	**Asistan Bildiri Yarışması**			
	Oturum Başkanları: **Ahmet Demir, Şakir Ünal, Ali Rıza Erçöçen, Ömer Berköz**			
13:00-14:00	ÖĞLE YEMEĞİ			

14:00-15:30	**OTURUM 24: Alt Ekstremite**	**OTURUM 25: Maxillofasyal Travma**	**OTURUM 26: Alın ve Temporal Bölge Cerrahisi**	**Sözel Bildiri Oturumu 10**
	Oturum Başkanları: **Kemal Fındıkçıoğlu, Elif Şanlı**	Oturum Başkanları: **Kemal Uğurlu, Mert Çalış**	Oturum Başkanları: **Selahattin Özmen,** **Servet Elçin Alpat**	Oturum Başkanı: **Dicle Aksöyler**
	-Travma nedenli fraktüre uğrayan fibulanın rekonstrüktif amaçlı flep olarak kullanımı **Emrah Kağan Yaşar** -Alt ekstremite ulserlerinde perifasyal areolar doku ile rekonstruksiyon: Alt ekstremite rekonstruksiyonunda yeni ve alternatif bir yontem **Burak Özkan** -Surgical management of lymphedema **Peter Neligan** -Alt ekstremite'nin serbest fleplerle Rekonstrüksiyonu **Burak Yaşar** -Alt ekstremite defektlerinde serbest kas ve fasyoku tanöz fleplerinin kullanımı **İlker Uyar** -Orthoplastic reconstruction of the lower extremity **İlkka Kaartinen**	-Yüz kırıklarının tedavisinde minimal invazif yaklaşımlar **Emin Mavili** - Frontal kemik kırıklarına yaklaşım stratejileri **Gökhan Tunçbilek** - Zigomatikomaksiller kompleks kırıkları: Transkonjunktival yaklaşım **Derya Özçelik** - Erişkin ve pediatrik mandibuler kondil ve subkondil kırıklarında yaklaşım **Zeki Güzel** - Panfasiyal kırıkların yönetimi **Tekin Şimşek** - Yüz kırıklarına eşlik eden yumuşak doku yaralanmaları **Erol Kozanoğlu** -Transmaksiller yaklaşım ile endoskopik yardımlı orbita taban kırıkları onarımında rekonstrüksiyon amaçlı polipropilen meş kullanımı **Seçkin Aydın Savaş**	-Endoskopik alın germe **Ozan Bitik** -Periorbital cerrahi girişimler **Hüseyin Güner** -Endoskopik Sub-smas trans-temporal lift **Zekeriya Kul** -Yüz germede temporal yaklaşım **Hakan Şirinoğlu**	
15:30-16:00	KAHVE ARASI			
16:00-17:00	**OTURUM 27: Deri Tümörleri ve Malign Melanom**	**OTURUM 28: Asistan Meclisi**	**Sözel Bildiri Oturumu 11**	**Sözel Bildiri Oturumu 12**
	Oturum Başkanları: **Kürşat Evrenos,** **Rızvan İmamaliyev**	Oturum Başkanı: **Cenk Demirdöver**	Oturum Başkanı: **Bülent Saçak**	Oturum Başkanları: **Yağmur Aydın,** **Ayhan Işık Erdal**
	-Malign melanomda sentinal lenf nodu örneklemesi **Cenk Demirdöver** -Dudak kanserlerine yaklaşım **Tekin Şimşek** -Cerrah gözüyle melanoma **Ali Emre Aksu** -Erken evre melanom tedavisinde değişen paradigma **Saadettin Kılıçkap** -Melanom tedavisinde biopsi, primer cerrahi ve sentinel lenf nodu işlemlerinde teknik ayrıntılar **Tonguç İşken**			
17:00-18:30	**OTURUM 29: Meme Estetiğinde Güncel Yaklaşımlar**	**OTURUM 30: Hangi Yüze Hangi Teknik**	**OTURUM 31: Dudak Damak Yarıkları**	**OTURUM 32: Görsel Paylaşım Yönetmeliği ve Hukuki Sorunlar**
	Oturum Başkanları: **Serhan Tuncer,** **Işıl Akgün Demir**	Oturum Başkanları: **Nuri Çelik, Muhitdin Eski**	Oturum Başkanları: **Figen Özgür, Servet Doğan**	Oturum Başkanları: **Hakan Şirinoğlu,** **İsmail Küçüker**
	-Hasta seçimi ve planlama, teknoloji kullanımı **Işıl Akgün Demir** -Hibrid meme augmentasyonu **Reha Yavuzer** -BIA-ALCL ve meme implant hastalığı **Haldun Kamburoğlu** -Augmentasyon mastopeksi ameliyatlarında algoritmam **Akın Yücel** -Meme küçültme ve mastopeksi - santral pedikül mound tekniği **Aydın Gözü** -Mastopeksi - meme büyütmede teknik seçimi **Şükrü Yazar** -Sığır perikardı ile pitotik meme onarımında estetik yaklaşım **Erdem Güven**	-Plikasyondan imbrikasyona: MACS lift **Aydın Gözü** -Subsmas vs. subperiosteal lift **Erhan Eryılmaz** -Direkt eksizyonel servikoplasti **Serdar Eren** -3 bölge 3 tabaka yüz gençleştirme cerrahisinde total bakış konsepti **Serdar Eren** -Yüz tipi ve probleme göre varyasyonlar **Ahmet Seyhan** -Orta yüz işlemleri **Bilsev İnce** -Kısa preauriküler skar ile genişletilmiş süperolateral yanak germe **Ayhan Okumuş**	-Dudak damak yarıklarının tedavisinde interdisipliner yaklaşımın önemi **Servet Doğan** **Yağmur Aydın** **Maviş Kayıkçı** **Müge Aksu** **Şeyda Güray Evin** **Figen Özgür**	
20:00	**KAPANIŞ PARTİSİ**			

1 KASIM 2023, ÇARŞAMBA

	ANKARA SALONU	AMASYA SALONU	SİVAS SALONU
09:00-10:30	**OTURUM 33: El Cerrahisi -2**	**PANEL 2: Rinoplastide Son 5 Yılda Değiştirdiklerim**	**Sözel Bildiri Oturumu 13**
	Oturum Başkanları: **Emrah Kağan Yaşar,** **Hasan Murat Ergani**	Oturum Başkanları: **Haldun Kamburoğlu, Yalçın Yontar**	Oturum Başkanları: **Yunus Doğan, Etkin Boynuyoğun**
	-Başparmak duplikasyonları **Gökçe Yıldıran** -Hipoplazik başparmakta fonksiyon restorasyonu **Ali Emre Aksu** -Hipoplazik başparmak ve pollisizasyon **Ömer Berköz** -Toe-to-hand prosedürü **Burak Yaşar** -Why microsurgical training is so important for better surgical care and patient outcomes? 26 years of Columbia University experience **Yelena Akelin** -Başparmak rekonstruksiyonunda tek seans yüzük parmak transferi geç dönem sonuçları **Bilsev İnce**	**Zekeriya Tosun** **Ali Murat Akkuş** **Erol Benlier** **Aret Çerçi Özkan** **İsmail Küçüker** **Muhitdin Eski** **Emrah Arslan**	
10:30-11:00	KAHVE ARASI		
11:00-12:30	**OTURUM 34: Noninvaziv Estetik Uygulamalar**	**OTURUM 35: Saç Ekimi**	**OTURUM 36: Enerji Destekli Vücut Şekillendirme**
	Oturum Başkanları: **Onur Çukurluoğlu, Sedat Tatar**	Oturum Başkanları: **Derya Özçelik, Zekeriya Kul**	Oturum Başkanları: **Hakan Bulam, Hasan Kütükoğlu**
	-Üst yüz bölgesi dolgu uygulamaları **Billur Sezgin Kızılok** -Dolgular ile orta yüz şekillendirme **Ulvi Güner** -Dolgular ile alt yüz yaklaşımları **Osman Şenel** -Botulinum toksin estetik uygulamaları **Ayhan Işık Erdal** -Botulinum toksin alt yüz uygulamaları **Serhat Şibar**	-FUE saç ekiminde güncel teknikler **Zekeriya Kul** -Kaş-sakal-bıyık ekimine güncel yaklaşımlar **Derya Özçelik** -Donor saha yetersizliklerine alternatif olarak vücut kılı transfer uygulamaları **İlhan Serdaroğlu** -Sekonder skarlı alopesilerin tedavisinda saç ekimi ve hücresel tedaviler (kök hücre, SVF, PRP) **Nuh Evin** -Saç ekiminde komplikasyonlar, nedenleri ve yönetimi **Derya Özçelik** -Saç ekimi sonrası bakım ve takip **Arzu Türkseven Topaçoğlu**	-Enerji temelli cihazlarla yapılan liposuctionlarda komplikasyon nedenleri ve alınabilecek tedbirler **Naci Çelik** -BBL ve ultrason kullanımı **Yunus Doğan** -Güç yardımlı liposuction uygulamaları **Hakan Bulam** -Silikon implant ve yağ enjeksiyonu ile hibrit gluteal augmentasyon- supercharged BBL **Furkan Certel**

UZMAN ARAŞTIRMA YARIŞMASI

DENEYSEL

Sıçan Siyatik Sinir Defekt Modelinde Cerrahi Anjiogenez Ve Yağ Doku Kökenli Mezenkimal Kök Hücrelerin Erken Fonksiyonel Düzelmeye Etkisi

Duygu Şibar[1], Serhat Şibar, Emin Ümit Bağrıaçık, Süheyla Esra Özkoçer, Murat Zinnuroğlu, Yigit Uyanıkgil, Selcan Güler

[1]Gazi Üniversitesi Tıp Fakültesi

ÖZET

Giriş: Sinir greftleri ile sinir defektlerinin rekonstrüksiyonunda cerrahi anjiogenez rejenerasyonu arttırmaktadır. Öte yandan yağ doku kökenli mezenkimal kök hücreler sinir rekonstrüksiyonunda umut vericidir. Çalışmanın amacı sinir rekonstrüksiyonunda altın standart yöntem olan otogreftle onarım kadar etkin bir model tasarlamaktır. Bu amaçla sıçan 'siyatik sinir defekt modelinde, yağ doku kökenli mezenkimal kök hücre ekimi yapılmış desellülerize sinir allogrefti ile pediküllü adipofasiyal flebin kombinasyonu erken fonksiyonel düzelmede otogreft kadar başarılı mıdır?' sorusuna cevap aranmıştır.

Gereç ve Yöntem: 30 adet Long Evans türü sıçan her bir grupta 6 denek olmak üzere 5 gruba ayrıldı. Sıçanların sol taraf siyatik sinirlerinde 10 mm'lik defekt oluşturuldu. Defekt onarımları gruplara göre; otogreft (Grup 1), desellülerize sinir allogrefti (Grup 2), süperfisyel inferior epigastrik arter adipofasiyal flebine (SİEF) sarılı desellülerize sinir allogrefti (Grup 3), yağ doku kökenli mezenkimal kök hücre (YDKKH) ekimi yapılmış desellülerize sinir allogrefti (Grup 4), SİEF'e sarılı YDKKH ekimi yapılmış desellülerize sinir allogrefti (Grup 5) ile yapılmıştır. 12. haftada tüm deneklere ötenazi uygulanarak sinir rejenerasyonu fonksiyonel, elektrofizyolojik ve histolojik olarak değerlendirildi.

Bulgular: Cerrahi anjiogenez uygulanan gruplarda vaskülarizasyon artmış olup sonuçlar otogreftle benzer bulunmuştur. Akson yıkımı en az otogreft ve SİEF + YDKKH grubunda görülürken, en fazla desellülerize allogreft grubunda görülmüştür. Eklem kontraktür açısı, siyatik fonksiyonel indeks, elektrofizyolojik ve anterior tibial kas yaş ağırlığı parametrelerinde en iyi sonuçlar otogreft ve SİEF + YDKKH kombinasyonunun uygulandığı gruplarda bulundu. Sonuç: SİEF + YDKKH kombine grupta erken fonksiyonel iyileşme, otogreftle benzer olup desellülerize sinir allogreftine kıyasla erken dönemde daha iyi fonksiyonel iyileşme sergilemiştir.

Tamoksifen Kullanımında Deferoksaminin Yağ Grefti Sağ Kalımına Etkisi: Deneysel Çalışma

Burak Yaşar[1], Ramazan Erkin Ünlü, Murat İğde

[1]Ankara Bilkent Şehir Hastanesi

ÖZET

Giriş: Otolog yağ grefti sağkalımı vaskülerizasyon, inflamasyon gibi birçok değişkene bağlıdır. Meme rekonstrüksiyonlarında da yağ greftleri sıkça kullanılmaktadır.

Amaç: Meme kanseri sonrasında hormonal terapide sıkça kullanılmakta olan Tamoksifen'in (TAM) yağ grefti sağ kalımı üzerine etkisinin araştırılması ve tamoksifen ile birlikte lokal ve sistemik deferoksamin (DFO) uygulamalarının olası faydalarının belirlenmesi

Metod: 32 dişi Wistar Albino rat rastgele olarak 4 gruba ayrıldı. İnguinal bölgeden alınan yağ grefti, ratların sırtına sol sub skapular alana, suprafasyal plana transfer edildi. Kontrol grubuna yağ grefti sonrası herhangi bir uygulama yapılmadı. 2. Gruba oral gavajla tamoksifen, 3. Gruba TAM+yağ grefti alanına lokal(L) desferroksamin(DFO) uygulaması, 4. Gruba tamoksifen+intraperitoneal(IP) DFO uygulaması yapıldı. Cerrahiden 2 ay sonra greftlenen yağ dokusu eksize edildi. Makroskopik ve histopatolojik analiz yapıldı.

Bulgular: Postoperatif 2. Ayda TAM+L DFO ve TAM+IP DFO uygulaması yapılan gruplarda, kontrol grubuna göre belirgin olarak yağ greftlarının ağırlık ve hacimsel olarak daha fazla olduğu, sadece TAM verilen grupta ise istatistiksel olarak anlamlı bir fark olmadığı saptandı. Ötesinde TAM+L DFO ve TAM+IP DFO gruplarında vaskülerizasyonun ve VEGF ekspresyonunun kontrol ve TAM grubuna göre belirgin olarak artmış olduğu izlendi.

Sonuçlar: Tam verilen ratlarda yağ grefti alıcı sahasına lokal DFO uygulamalarının ve sistemik DFO uygulamalarının yağ grefti sağkalımını arttırdığını göstermiştir. DFO ile birliktr VEGF ekspresyonunun arttığı gösterilmiş ve buna bağlı olarak yağ grefti sağ kalımının da arttığı izlenmiştir. TAM kullanmakta olan meme rekonstrüksiyonu hastalarında yağ grefti sağ kalımının arttırılmasında DFO kullanımı umut vadetmektedir.

KLİNİK

Wagner Evre 4 Diyabetik Ayak Ülserlerinin Süperfisiyal Sirkümfleksiyel İliak Arter Perforatör Serbest Flebiyle Rekonstrüksiyonu

Nuh Evin[1], Şeyda Güray Evin[2]

[1]Bezmialem Vakıf Üniversitesi, Plastik Rekonstrktif ve Estetik Cerrahi Anabilimdalı
[2]Marmara Üniversitesi, Plastik Rekonstrktif ve Estetik Cerrahi Anabilimdalı

ÖZET

Giriş: Diyabetik ayak ülserleri, diyabetin en ciddi komplikasyonlarından biridir ve ayak amputasyonlarının en sık nedenidir. İleri evre ülserlerde mikrocerrahi kurtarma prosedürleri hastaların yaşam kalitesini ve süresini arttırılabilmektedir. Bu çalışmada, Wagner evre 4 diyabetik ayak ülserlerinin multidisipliner yönetimi ve SCIP serbest flebiyle rekonstrüksiyon sonuçlarımız sunulmaktadır.

Hastalar ve Yöntem: Wagner evre 4 diyabetik ayak ülserleri SCIP serbest flebiyle onarılan 21 hasta retrospektif incelendi. Hastaların demografik, laboratuvar ve radyolojik verileri, tıbbi öykü, ülserlerin, fleblerin ve cerrahilerin özellikleri, komplikasyonlar, yatış ve takip süreleri araştırıldı. Hastaların cerrahi öncesi ve 12. ayda ağrı, yetersizlik ve aktivite kısıtlılıkları ayak fonksiyon indeksi, ayak şekli ve estetik memnuniyetleri ise 5'li Likert ölçeği yardımıyla değerlendirildi.

Bulgular: Hastaların 15'i erkek, 6'sı kadın, ortalama yaşları 59.3±8.5 yıldı. 7 hastaya periferik arter oklüzyonu nedeniyle balon anjioplasti (n=6) ve vasküler bypass cerrahisi (n=1) uygulandı. 5'i kimerik, 16'sı tek cilt adalı; 13'ü suprafasiyal, 8'i fasyokutan planlanan SCIP fleplerle rekonstrüksiyon yapıldı. Tüm flepler yaşadı. Fasyokutan fleplerin donör alanında seroma (n=3) ve dehisens (n=2) görüldü. Hastaların ortalama hastanede yatış süreleri ve cerrahi sayıları arasında pozitif yönde güçlü korelasyon vardı (ppearson: 0.7135). Rekonstrüksiyon sonrası ağrı, yetersizlik ve aktivite kısıtlılıklarındaki düzelmeler istatistiksel olarak anlamlıydı ($p^{ağrı}<0.001$, $p^{yetersizlik}<0.001$, $p^{kısıtlılık}<0.001$). Ayak kontur ve estetik memnuniyetleri suprafasiyal fleplerde istatistiksel olarak anlamlı yüksekti (p=0.0012).

Tartışma: Diyabetik ayak ülserlerinin yönetimi, birçok risk faktörün multidisipliner kontrolünü gerektiren karmaşık ve zorlu bir tedavidir. Mikrocerrahi kurtarma prosedürleriyle amputasyon oranları azaltılmakta, ayak form ve fonksiyonları yeniden sağlanabilmektedir. Suprafasiyal planlanan SCIP flepler ince yapısı, çoklu defektlerde kimerik tasarlanabilmesi ve donör alan komplikasyonlarının az olması nedeniyle alternatif tedavi seçenekleri arasındadır.

Anahtar kelimeler: Amputasyon, diyabetik ayak ülserleri, mikrocerrahi kurtarma, multidisipliner yönetim, SCIP serbest flebi, Wanger sınıflaması.

Major Üst Ekremite Replantasyon Ve Bilateral Üst Ekstremite Allotransplantasyon Yapilan Hastalarda Lenfatik Ve Vasküler Sistemlerin Yeniden Organizasyonunun Değerlendirilmesi

Yunus Emre Şeker[1], Özlenen Özkan, Mustafa Gökhan Ertosun, Mehmet Tapan, Ömer Özkan

[1]Akdeniz Üniversitesi Tıp Fakültesi

ÖZET

Vücut bütünlüğünü bozan ve fonksiyon kaybına yol açacak şekilde uzuv kaybı olan hastalarda; fiziksel görünümü geri kazanma, fonksiyon açısından iyileştirme amacıyla uygulanan VKDN ile replantasyon ameliyatları yaşam kalitesini arttırmaktadır. Bu grup hastalarda anatomik bütünlük sağlanmasını takiben vasküler yapıda oluşan değişiklikler ile lenfatik yolakların reorganizasyonu ile ilgili bilgiler kısıtlıdır.

Kliniğimizde gerçekleştirilen üç BÜEA hastası ile tek taraflı MÜER yapılan üç hasta çalışmaya dahil edilmiştir. MÜER olgularının ikisi forequarter ve biri distal humerus replantasyon özelliği göstermektedir. BÜEA ve MÜER yapılan hastalarda lenfatik sistemi değerlendirmek amacıyla ICGL bulguları ile anastomoz hattı öncesi ve sonrasına ait arter doppler USG verileri değerlendirilmiştir. ICGL kontrol grubunda ekstremitede malignitesi bulunan ancak daha önce ekstremitede herhangi bir işlem geçirmemiş altı hasta yer almaktadır.

ICGL bulguları değerlendirildiğinde BÜEA ve distal humerus replantasyonu yapılan hastalarda lenfatik anastomoz yapılmamasına rağmen alıcı ve verici dokularda spontan lenfatik bağlantıların oluştuğu gösterildi. Ancak BÜEA hastalarında üst kolda görülen yüzeyel lenfatik akım forequatr replantasyon hastalarında görülemedi. Spekülatif olmakla birlikte forequarter hastaların sütur hattında üst ekstremite lenfatik yönü ile ters akıma sahip lenfatik yolakların birleşememesi sonucunda aksiller yatağa akım kesintiye uğraması ile üst kolda bulunan yüzeyel lenfatik yolaklar fibrozise uğrayarak derin lenfatik sisteme yönelmiş olabilir. Nakilli hastalarda kas hareket ve kontraksiyonlarının daha iyi olması ve takrolimus kullanımı da ICGL farklarının nedeni olabilir.

Doppler USG incelemelerinde ise BÜEA yapılan bir hasta da verici arter duvarında alıcı artere göre intimada kalınlaşma, düzensizlik, kalsifikasyon tespit edilmiş olmasıyla beraber allogrefte ait iskemik değişiklikler görülmemiştir. Diğer BÜEA ve tüm MÜER hastalarında alıcı ve verici arterlerdeki veriler birbirleriyle uyumlu bulunmuştur. Doppler USG ile hastalarda intima kalınlığının değerlendirilmesinin allogreft viabilitesi açısından yararlı olduğunu düşünmekteyiz.

Anahtar Sözcükler: Kol nakli, replantasyon, ICG lenfografi, doppler USG

ASİSTAN BİLDİRİ YARIŞMASI

ABY-D 001

2 Hafta Süresince 4 °C Ve -18 °C' De Bekletilmiş Abobotulinum Toksin A Çözeltisinin Sıçan Modelindeki Etkinliği

Murat Aksaç, Alper Sarı

Mersin Üniversitesi Tıp Fakültesi, Plastik Rekonstrüktif ve Estetik Cerrahi Ana Bilim Dalı, Mersin

Giriş: Cerrahi olmayan estetik girişimler arasında en sık uygulamalardan birisi botulinum nörotoksin (BoNT) enjeksiyonlarıdır. Botulinum nörotoksin presinaptik asetilkolin salınımını bloke eder. A, B, C1, C2, D, E, F ve G olmak üzere sekiz farklı serotipi tanımlanan bu toksinlerden klinik kullanımı en sık olan serotip Botulinum nörotoksin tip A'dır. Bu çalışma 2 hafta süresince sırasıyla soğutucuda ve dondurucuda bekletilmiş Abobotulinumtoksin A (AboBoNT A) çözeltileri ile, taze hazırlanmış çözeltinin etkinliklerinin karşılaştırılması amaçlanmıştır.

Gereç-Yöntem: Çalışmada; minimum 12 haftalık, ağırlıkları 270-330 gram arasında değişen Sprague-Dawley cinsi erkek sıçanlar kullanıldı. Her grup 6 denekten oluşacak şekilde 3 grup oluşturularak, toplamda 18 adet sıçan kullanıldı. Denekler işaretlenerek, numaralandırıldı. Kontrol grubu olarak planlanan 1. gruba taze hazırlanmış, 2. Gruba 2 hafta süresince +4 °C' de bekletilmiş, 3. Gruba ise 2 hafta süresince -18 °C' de bekletilmiş AboBoNT A çözeltisi daha önceden yapılan pilot çalışmada belirlenen şekilde sıçan kuyruk kaslarına 4 noktadan enjekte edildi. Belirlenen 4 noktanın her birine 2,5 U olacak şekilde toplamda 10 U AboBoNT A enjeksiyonu yapıldı. Hareket esnasında sıçan kuyruğunun dikey eksen ile oluşturduğu açısal değerlendirmeler (AD) tarafsız 3'üncü bir kişi tarafından yapılarak kaydedildi. Ölçümlerde AD'nin; >90° olması negatif, 60° ile 89° arasında olması 1 pozitif, 30° ile 59° arasında olması 2 pozitif, <30° olması ise 3 pozitif olarak değerlendirildi. Değerlendirmeler ilk pozitif sonucun görülmesinden, peş peşe 2 negatif sonucun ölçülmesine kadar devam ettirildi.

Yapılan ölçümler sonucunda gruplar arasındaki farklılıkların ortaya konulabilmesi için etki yoğunluğu (her grup için 3 pozitif olarak değerlendirilen gün sayısı), maksimum etkinin göründüğü gün (ilk 3 pozitif olarak değerlendirilen gün), ve etki süresi (ilk 1 pozitif olarak değerlendirilen gün ile etkinin bittiği olarak değerlendilen gün arasındaki süre) açısından karşılaştırmalar SPSS (Statistical Package for Social Sciences) for Windows 22.0 (SPSS Inc, Chicago, IL)" programına aktarılarak değerlendirildi. Kesikli değikenler ortalama±standart sapma ve medyan [Min-Max.] cinsinden özetlendi. Aynı hayvanlara farklı günlerde yapılan uygulamaların karşılaştırılması amacıyla Tekrarlanan Ölçümlü Varyans Analizi uygulandı. Tekrarlan ölçümlü varyans analizinde Küresellik varsayımı sağlanmadığından (p<0.001) ve lower bound değeri 0,75'ten küçük olduğu için zamanlar arasındaki farklılığı değerlendirirken Grenhouse- Geisser testi kullanıldı. İkiden fazla grup karşılaştırmasında ANOVA (post hoc test: Tukey) ya da Kruskal Wallis testinden (post hoc test: Dunn-Bonferroni) yararlanıldı. p<0,05 istatistiksel anlamlılık düzeyi olarak kabul edildi.

Bulgular: Yapılan analizler sonucunda gruplar arasında etki yoğunlukları bakımından farklılık tespit edilmiştir (p=0,003). Bu farklılıkların; Grup 1 ile Grup 2 arasında (p=0,005) ve Grup 2 ile Grup 3 arasında (p=0,010) istatistiksel olarak anlamlı oldukları saptanmıştır. Grup 1 ile Grup 3 arasında istatistiksel olarak anlamlı farklılık saptanmamıştır.

Maksimum etkinin görüldüğü günler bakımından gruplar arasında istatistiksel olarak anlamlı bir farklılık saptanmamıştır (p=0,287).

Etki süresi bakımından gruplar arasında istatistiksel olarak anlamlı bir farklılık saptanmıştır (p=0,012). Bu farklılıkların; Grup 2 ile Grup 1 arasında (p=0,014) ve Grup 2 ile Grup 3 (p=0,043) arasında istatistiksel olarak anlamlı oldukları saptanmıştır. Grup 1 ile Grup 3 arasında istatistiksel olarak anlamlı bir farklılık saptanmamıştır (p=0,837).

Sonuç: Bu çalışma ile, hazırlanan AboBoNT A çözeltisinin 2 haftaya kadar -18°C'de dondurulup saklanması durumunda, taze hazırlanmış çözeltiye kıyasla etki gücü ve etki süresinde istatistiksel olarak anlamlı bir fark izlenmemiştir. 2 hafta süresince +4°C'de soğutucuda bekletilmiş toksinin ise maksimum etkinlik süresinin taze hazırlanmış çözeltiye kıyasla daha az olduğu ve etki süresinin daha çabuk sonlandığı görülmüştür. Yine de üretici tarafından da tavsiye olunan şekliyle AboBoNT A'nın optimal etkinliğe sahip olması için 2-8°C'de depolanması ve soğuk zincirin depolama süresi boyunca korunması gerektiği göz önünde bulundurulmalıdır.

Anahtar Kelimeler: Abobotulinumtoksin A, Botulinum nörotoksin, kas

Denek değerlendirme örnekleri

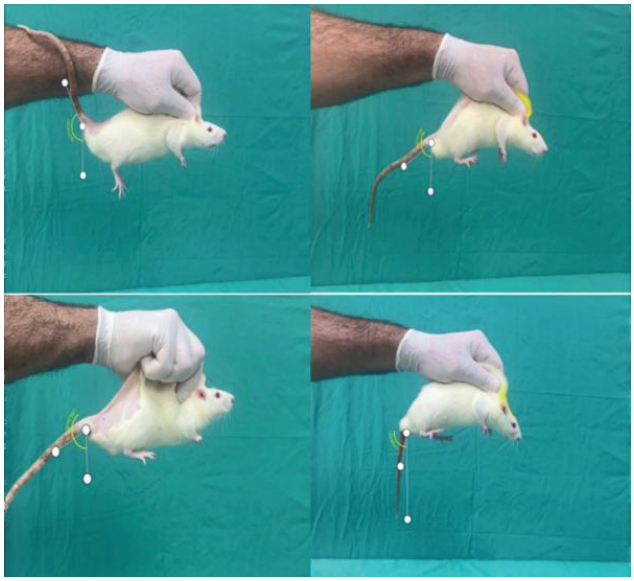

Değerlendirme sonuçlarından örnek resimler

Etki süresi açısından gruplar arası farklılığın değerlendirme tablosu

Gruplar	Karşılaştırma Grubu	Mean Difference	Std. Error	Sig.	Lower Bound	Upper Bound
Grup 1	Grup 2	5,66667	1,74696	,014	1,1290	10,2043
	Grup 3	1,00000	1,74696	,837	-3,5377	5,5377
Grup 2	Grup 1	-5,66667	1,74696	,014	-10,2043	-1,1290
	Grup 3	-4,66667	1,74696	,043	-9,2043	-,1290
Grup 3	Grup 1	-1,00000	1,74696	,837	-5,5377	3,5377
	Grup 2	4,66667	1,74696	,043	,1290	9,2043

ABY-D 002

Otolog Kondisyonel Serum'un(Acs) Sıçan Arka Bacaklarında Tendon Kesisi İle Oluşturulmuş Deneysel Modelde Tendon Adezyonuna Etkisi

Yahya Melih Işık[1], Uğur Koçer[1], Aysel Kızılay[2], Nihat Yumuşak[3]

[1]Ankara eğitim ve araştırma hastahanesi,plastik rekonstruktif ve estetik cerrahi, Ankara
[2]Ortadoğu teknik üniversitesi biyomekanik
[3]Harran üniversitesi patoloji

Giriş: Travma sebebiyle acil servis başvuruları, tüm acil servis başvurularının başında gelmektedir. Bu başvuruların etiyolojisi incelendiğinde ise tendon hasarları bu başvuruların en sık görülen başvuru çeşitlerindendir. Özellikle 20-29 yaş aralığında ve üretken popülasyonda penetran travma akut acil başvurusu sebeplerinin yaklaşık %25 'ini oluşturmaktadır1.Her 2700 kişiden birini etkileyen tendon hasarı; travma, kronik aşırı kullanım veya yaşlılığa bağlı tendon dejenerasyonu sebebiyle görülebilmektedir. Tendonlar hiposelüler yapılar olmaları sebebi ile yaralanmaları durumunda iyileşirken adezyon formasyonu ile olabilmekte ve bu gelişen adezyon tüm yaralanmaların %30 'una varan aralıkta görülmektedir 2. İş gücü açısından üretken popülasyonda iş gücü kaybı, işe geri dönüşün uzaması, uzun dönem morbidite artışı, kalıcı fonksiyon kısıtlığı ve tedavi sebepli artmış maliyet ile ilişkilidir.Bu sebeplerle tendon adezyonlarında azalma ve iyi bir tendon iyileşmesi amaçlanması elzemdir.

Otolog kondisyonel serum interlökin-1 reseptör antagonisti, interlökin-4, interlökin-10, interlökin-13 gibi anti-inflamatuar mediyatörlerce ve diğer büyüme faktörlerince zengin bir hemoderivatif bir üründür3. Alınan kanın steril cam boncuklar içeren bir tüpe aktarılması ardından inkübe edilip, santrifüjlenmesiyle elde edilen otolog kan ürünüdür. Kanın işlenmiş cam boncuklara maruz kalması, çeşitli anti-inflamatuar sitokinlerin sentezinde güçlü ve hızlı bir artış sağlar. İnkübasyon sonrası interlökin-1 reseptör antagonisti konsantrasyonunu 140 kat arttığı, interlökin-4 ve interlökin-10'un ise indüklendiği bildirilmiştir4.

İlk üretilen interlökin-1 antagonisti olan Anakinra, escherichia coli bakterisinden rekombinant metodla üretilen bir moleküldür ve osteoartrit tedavisinde FDA(food drug adminstration) onayı almıştır.Tedavi sonuçları yüz güldürücü olmaması üzerine Wehling ve arkadaşları 1990 'lı yılların ortalarında lokal olarak uygulanabilen,hızlı, pratik ve göreceli olarak diğer tedavilere göre ucuz olan otolog kondisyonel serumu(ACS'yi) geliştirmiştir5.

Materyal-Metod: İzogenik Ağırlıkları 200 ile 250 gr arasında değişen erkek (120 günlük), erkek Sprague-Dawley cinsi 48 adet sıçan kullanılmıştır. Otolog kondisyonel serumun etkinliğini incelemek amaçlı kontrol grubuna fosfat tampolu salin (PBS)ile kıyaslama yapılmıştır. Biyomekanik ve histopatolojik olarak incelenmek üzere gruplar 2 eşit gruba ayrılmış olup 8 hafta süren bu deneyde her hafta 1 rat sakrifiye edilecek şekilde toplam 8 rat ACS hazırlamak için intrakardiak kan alınması yolu ile sakrifiye edildi.İlk gün anestezi verilen ratların sol posterior crural cildi insize edilerek aşil tendonu görüldü. Aşil tendonu izole edilmesi ardından tendon kesilerek 5-0 prolen ile onarıldı. Cildin kapatılmasını takiben hazırlanan otolog kondisyonel serum kesilen tendon üzerine subkutan olarak sıçan başına 0.15 cc olarak verildi.Benzer metod, kontrol grubu olan fosfat tamponlu salin grubu için de gerçekleştirildi. Hafrada 1 rat sakrifiye edilerek otolog kondisyonel serum etkinliği için incelenen grup için seçilen Geçirilen bu süreçte biyomekanik ve histopatolojik değişimleri incelemek amaçlı 3. Hafta ile 8. Hafta 20 şer rat sakrifiye edilmiştir. Bu sakrifiye edilen ratlardan 10 tanesi biyomekanik 10 tanesi histopatolojik inceleme için sakrifiye edilmiştir.Bu sakrifiye edilen grupların ise 5 adet fosfat tamponlu salin 5 adet otolog kondisyonel serum kullanılan guruptan rastgele seçilen sıçanlar denek olarak kullanılmıştır.

Sakrifiye edilmesi ardından denek ratların onarım uygulanan sol arka bacakları eklem hareket açıklığı ölçümü goniyometre kullanılarak ölçülüp kaydedimesi ardından bacakları uyluk bölgesinden ampute edildi. Ampütasyon ardından diz ekleminden kirshner teli ile eklem bükülmesini engellemeyecek şekilde ve proksimalde cildin zemine suture edilerek bacak sabitlenmesi ardından ölçülen ve ayak ucuna 20 newton (yaklaşık 2 gram ağırlığında) kuvvet ile eklem hareket açıklığı değerleri ölçülüp kuvvet altında eklem hareket açıklığı olarak kaydedildi. Ölçümlerin ardından cilt dezepitelize edilerek onarım hattı ortaya kondu.Sütur materyalinin fleksiyon ve ekstansiyonda geldiği konum işaretlenerek iki mesafe arasındaki fark ekskürsiyon olarak milimetre cinsinden kaydedildi.Bu ölçümlerin ardından biyomekanik ölçüm için cihazın tutabileceği yüzey oluşturmak amaçlı MTP(metatarsofalangeal)eklemden distalde proksimalde ise aşil kas bulkı bırakılarak tendon izole edildi. Klemp vasıtası ile tendon proksimali yakalandı ve MTP eklemden tendon distal ucu gerilecek şekilde tutturularak biyomekanik olarak tendon onarım hattından rüptüre olduğu kuvvetler kaydedildi. Patolojik olarak ise sıçan sol arka bacakları adezyon, adezyon skar kalınlığı, inflamatuar hücre infiltrasyonu,bağ doku organizasyonu ve hipervasküleriteye göre incelerek puanlandı.Skar kalınlığı cellsense entry 1.12 isimli program yardımı ile ölçüldü.

Biyomekanik Sonuçlar: Biyomekanik kopma gerilimleri istatistiksel olarak incelendiğinde 3. hafta(sig.=0.009< p-value=0.05)ve 8. Hafta (sig.=0.028< p-value=0.05) elde edilen değerlere göre PBS değerleri ile ACS arasında

istatistiksel olarak anlamlı farklılığın olduğu gözlenmiştir. Bu varsayıma göre tendon iyileşmesini ve tendon dayanıklılığını olumlu olarak etkilediği görülmektedir.

3. hafta(sig.=0.000< p-value=0.05) ve 8. Hafta (sig.=0.009< p-value=0.05) elde edilen değerlere göre Excursion PBS ile ACS arasında istatistiksel olarak anlamlı farklılığın olduğu gözlenmiştir

8. hafta elde edilen değerlere göre Range of Motion Angle Pasif PBS değerleri ile ACS arasında istatistiksel olarak anlamlı farklılığın olduğu gözlenmiştir (sig.=0.002< p-value=0.05).

Patolojik Sonuçlar: Adezyon,inflamatuar hücre infiltrasyonu,bağ doku organizasyonu ve hipervasküleriteye adezyon daha az ve daha ılıman derecede görülmekle birlikte inflamatuar hücre miktarı ciddi derecede azalmıştır.

Adezyon skar kalınlığı incelendiğinde ise ilgili dokuda adezyon izlenmemesi durumunda 0 olarak değerlendirilmiş, oluşan skar kalınlığı milimetrik olarak kaydedilmiştir ve 3. hafta(sig.=0.007< p-value=0.05) ve 8. hafta(sig.=0.009< p-value=0.05) elde edilen değerlere göre PBS değerleri ile ACS değerleri sıra ortalamaları arasında skar kalınlığı açısından istatistiksel olarak anlamlı farklılığın olduğu gözlenmiştir

Tartışma: İnceleme için 3. Hafta seçilmesi sebebi tendon iyileşme fazlarından proliferasyon maksimum bu haftada görülürken 8.hafta seçilmesi sebebi proliferatif fazın biterek remodeling fazının başlangıcıdır. Tendon yaralanmalarının en ciddi ve olumsuz sonuçları el yaralanmaları ile görülmektedir.İyileşmeye sekonder görülen tendon adezyonları özellikle 20 -29 yaş arası üretken popülasyonda ciddi fonksiyonel kısıtlılıklara sebep olmaktadır. Tendon her ne kadar mükemmel cerrahi metod ile onarılırsa onarılsın adezyonlar görülmektedir. Basit etkili bu metaod özellikle verdan zon 2 yaralanmalarına sekonder fonksiyon kaybını gidermede etkili olacaktır. İntraoperatif olarak uygulamayı takiben 8 hafta boyunca haftada 1 ACS uygulaması ekskürsiyonu belirgin olarak artıracak ve adezyon oluşumunu azaltacaktır.

1. Pearce O, Brown MT, Fraser K, Lancerotto L. Flexor tendon injuries: Repair & Rehabilitation. Injury. Aug 2021;52(8):2053-2067. doi:10.1016/j.injury.2021.07.036
2. Titan AL, Foster DS, Chang J, Longaker MT. Flexor Tendon: Development, Healing, Adhesion Formation, and Contributing Growth Factors. Plast Reconstr Surg. Oct 2019;144(4):639e-647e. doi:10.1097/prs.0000000000006048
3. Wehling P, Moser C, Frisbie D, et al. Autologous conditioned serum in the treatment of orthopedic diseases: the orthokine therapy. BioDrugs. 2007;21(5):323-32. doi:10.2165/00063030-200721050-00004
4. Baykara G, Sungur N, Ozer K, et al. Autologous Conditioned Serum Increases Fat Graft Viability More than Platelet-Rich Plasma in a Controlled Rat Model. Plast Reconstr Surg. May 1 2022;149(5):1123-1136. doi:10.1097/prs.0000000000009029
5. Evans CH, Chevalier X, Wehling P. Autologous Conditioned Serum. Phys Med Rehabil Clin N Am. Nov 2016;27(4):893-908. doi:10.1016/j.pmr.2016.06.003

Anahtar Kelimeler: tendon adezyonu, ACS, otolog kondisyonel serum

Grupların hazırlanışı

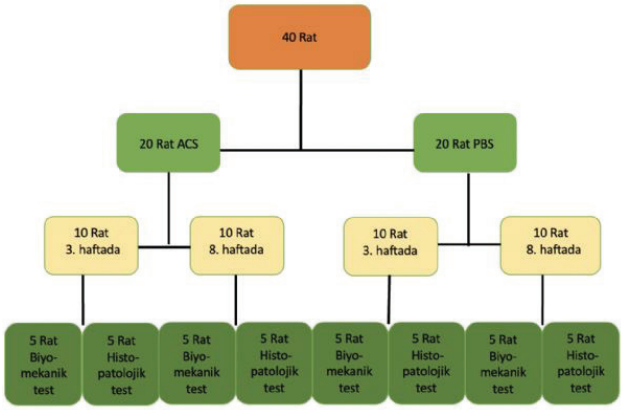

çalışmada kullanılan Rat grupları

ABY-D 003

Sıçan Femoral Arter Uç Uca Anastomoz Modelinde 1α-25-dihidroksivitamin D3 Etken Maddesinin Anastomoz Güvenliğine Etkinliğinin Araştırılması

Hüseyin Can Yücel, Yiğit Yalçın,
Ömer Faruk Akpınar, Muhammet Çaylı,
Dicle Yaşar Aksöyler

İstanbul Üniversitesi, İstanbul Tıp Fakültesi, Plastik Rekonstrüktif ve Estetik Cerrahi Ana Bilim Dalı, İstanbul

Giriş ve Amaç: Mikrocerrahi ve süpermikrocerrahi uygulamalarında anastomoz başarısını artırmak için uygun cerrahi teknik dışında ek medikal tedavilerin katkısı üzerinde durulmaktadır. Son yıllarda yapılan çalışmalarda trombüs oluşumuna ve kronik inflamasyona sebep olan diyabetik nefropati gibi patolojik süreçlerin histopatolojik incelenmesinde lökosit tipleri bir ölçüt olarak kabul edilmiştir. İnsanlara benzer şekilde sıçanlarda da inflamasyona yanıt olarak üretilen M1 makrofajlar proinflamatuar etkileri ile TNF-a, IL-12 ve iNOS üzerinden doku inflamasyonunu ve fibrozisi arttırırken, M2 makrofajlar antiinflamatuar etkileri ile doku iyileşmesini arttırmakta, kollajen depozisyonunu azaltmaktadır.

Aktif D vitaminin glomerulonefrit oluşturulmuş sıçanlarda Triggering receptor expressed on myeloid cells (TREM 1) adlı reseptörü arttırdığı ve bu reseptörün M1 makrofajların aktivasyonunu STAT-1/TREM-1 yolağı üzerinden inhibe ettiği ve bu sayede hasarlı dokuda M2 makrofaj sayılarının arttığı bildirilmiştir (1,2). Ayrıca bu etki üzerinden D vitaminin deneysel flep modellerinde yara iyileşmesini hızlandırdığı bildirilmiştir (1,2,3).

Bu çalışmada amacımız sıçan femoral arter anastomozlarına preoperatif peroperatif ve postoperatif dönemlerde lokal veya sistemik olarak aktif D vitaminin uygulanmasının anastomoz başarısına ve güvenilirğine olan etkisine bakmak ve bu sayede insanlarda yapılan arteryel anastomozlarda aktif D vitaminin olası pozitif etkinliğinden yararlanmaktır.

Yöntem ve Gereçler: 40 adet Spraque Dawley tip sıçan erkek cinsiyette, 6 aylık ve 450-550 gram ağırlıkları olacak şekilde seçilmiştir. Her sıçanın iki femoral arterine anastomoz yapılarak toplamda 80 anastomoz yapılması ve incelenmesi planlanmıştır. Sıçanlar random olarak 5 gruba ayrılmıştır.

-Grup 1, negatif kontrol grubu kabul edilerek sadece cerrahi işlem uygulanmıştır.

-Grup 2, preoperatif D vitamini kabul edilerek cerrahi işlemden önce intraperitoneal olarak aktif vitamin D3 1.2 µg/kg/gün dozunda intraperitoneal olarak 1 hafta süre ile verilmiştir. Ardından cerrahi işlem uygulanmıştır.

-Grup 3, postoperatif D vitamini grubu kabul edilerek cerrahi işlemden sonra 7 gün süre ile intraperitoneal aktif vitamin D3 1.2 µg/kg/gün dozunda yukarıda bahsedilen tarif üzerine uygulanmıştır.

-Grup 4, peroperatif grup kabul edilerek cerrahi işlemden 7 gün önce ve 7 gün sonra intraperitoneal aktif vitamin D3 1.2 µg/kg/gün dozunda uygulanmıştır.

-Grup 5, lokal grup kabul edilerek cerrahi işlem esnasında anastomoz hattına aktif vitamin D3 1.2 µg/kg/gün dozunda irrigasyon ile uygulanmıştır.

Cerrahi Teknik: Sıçanlara uygun anestezi verilmesi sonrasında önce sağ uyluktaki sirkumferansiyel insizyonu takiben inguinal yağ yastıkçığı görülerek ve bu yağ yastıkçığına giden inferior epigastrik arter ve eşlik eden veni korunarak femoral arter ve ven pakesine ulaşılmıştır. Süpermikrocerrahi uygulamasına uygun olan damar çaplarına ulaşmak için femoral arterin dalı olan superficial caudal epigastrik arter distali, medial proksimal genicular arterin hemen proksimali anastomoz alanı olarak belirlenmiş ve mikroskop altında yüksek duyarlı mikrometre ile (ASTOR 0–25 mm, 0.01 mm) damar çap ölçümü yapılmıştır. Femoral artere uygun segmentte A 1A damar aproksimatörü koyulmasını takiben temiz kat kesinin ardından minimal adventisyektomi, heparin irrigasyonu ve mekanik dilatasyonu takiben süpermikrocerrahi tekniğe uygun olarak 11.0 Ethilon sutur ile primer olarak onarılmıştır. Aynı işlemler ardından karşı bacağa uygulanacaktır. Her 2 bacaktaki insizyon hattı emilmeyen naylon dikişlerle primer onarıldıktan sonra self mutilasyonu önleme amaçlı plastik plaka ile kremli bez insizyon hattı üzerine pansuman maksadı ile dikilmiştir.

Histolojik İnceleme: Cerrahi işlemden 2 hafta sonra sıçanlar tekrar cerrahi işleme tabi tutularak anastomoz hattının sağlamlığına Acland manevrası ile bakılmış, takibinde anastomoz öncesinde ölçülen noktadan mikrometre ile tekrar damar çapı ölçümü yapılıp ardından anastomoz hattını da içerecek şekilde 1 cm (0.5 cm proksimal, 0.5 cm distal) uzunluğunda arter histolojik inceleme için eksize edilmiştir. Doku örnekleri %10 formalin ile fikse edilip parafine gömülmüştür. Bu işlemlerden sonra sıçanlar sakrifiye edilmiştir. Elde edilen spesmenlerde M1 makrofaj (IL-12 antikoru ile boyanarak) ve M2 makrofaj (Arjinaz-1 antikoru ile boyanarak) depolarizasyonu, hematoksilen-eozin ile kollajen birikimi ve lökosit birikimi, intima-media oranı gruplar arası ve grup içi olarak değerlendirilmiştir.

D Vitamini Düzey Tayini: 40 sıçandan kan alınarak D vitamin düzeyi tayini yapılmıştır.

Bulgular: Gruplara dair ayrıntılara baktığımızda gruplar arasında anastomoz başarısı en düşük %84 ile Grup 1'de görülürken %100 ile en yüksek Grup 2'de görülmüştür. D vitamini en düşük düzeyi 16.2 ng/ml ile Grup 1'de, en yüksek 35.2 ng/ml ile Grup 4'de görülmüştür. İntima / media oranı ortalaması en düşük 0.66 ile Grup 4'de, en büyük 0.91 ile Grup 1'de saptanmıştır. Preoperatif ve postoperatif damar çapları artış oranlarına baktığımızda %81.6 ile en fazla artış Grup 3'de, en az artış; hatta azalma olarak karşımıza çıkan - %1.50 ile Grup 1'de saptanmıştır.

Histolojik incelemelerde Grup 3 ve 4'de diğer gruplara göre intima/media oranı düşük, M2/M1 makrofaj oranı yüksek ve intramural parsiyel trombüs oranı düşük olarak saptanmıştır (Resim 1).

Damar çapları, anastomoz başarısı, D vitamini düzeyleri, preoperatif ve postoperatif damar çap ölçümleri Tablo 1' de yer almaktadır.

Sonuçlar: D vitamini uygulamasının damar çaplarını belirgin olarak artırdığı ve anastomoz sırasında mekanik dilatasyon ihtiyacını önemli ölçüde azalttığını gözlemledik. Postoperatif olarak uygulanan D vitamini tedavisinin intima/media oranını düşürdüğü, M2/M1 makrofaj oranın artırdığı ve intramural parsiyel trombüs oranını azalttığını gözlemledik. Preoperatif olarak uygulanan D vitamini damar çaplarını belirgin olarak artırmakla birlikte intima/media oranını düşüklüğünü ve M2/M1 makrofaj oranını artırmadığı bulgularımız arasında yer aldı.

Tartışma: Literatürde M2 makrofajların antiinflamatuar, antifibrinolitik ve trombüs rezolüsyonu etkileri bildirilmektedir. Yeni dönem çalışmalarda aktif D vitamininin M1 makrofajları inhibe ettiği ve hasarlı dokularda M2 makrofaj sayısını arttırdığı gösterilmiştir. Çalışmamızda sıçan femoral arter anastomozlarının efektivitesine, anastomoz güvenliğine, damarda oluşan kollajen depolarizasyonuna lokal ve sistemik etkili aktif D vitamininin peroperatif, peroperatif veya postoperatif dönemde etkisine ve bu sayede insanlarda yapılan arteryel anastomozlarda aktif D vitaminin olası pozitif etkinliğini inceledik. Preoperatif dönemde uygulanan D vitaminin damar çaplarını artırdığı ve mekanik dilatasyon ihtiyacını azalttığını gözlemledik. Bununla birlikte postoperatif dönemde uygulanan D vitaminin histolojik damar tabakası oranları ve makrofaj alt tipleri üzerinde trombüs aleyhine mikroçevre oluşturduğunu saptadık. Sıçandan daha büyük deney hayvanlarında yapılacak çalışmalar ile D vitaminin postoperatif dönemdeki olumlu etkileri verifiye edilebilirse çok kolay bir şekilde ulaşılabilen D vitamini preparatları mikrocerrahi ve süpermikrocerrahi uygulamalarında postoperatif dönemde efektif bir şekilde kullanılabilir.

Referanslar

1 Zhang X, Zhao X, Zhu X, Guo Y., Active vitamin D regulates macrophage M1/M2 phenotypes via the STAT-1-TREM-1 pathway in diabetic nephropathy, J Cell Physiol. 2019 May; 234(5):6917-6926. doi: 10.1002/jcp.27450. Abramov Y.

2.Zhang XL, Guo YF, Song ZX, Zhou M, Vitamin D prevents podocyte injury via regulation of macrophage M1/M2 phenotype in diabetic nephropathy rats Endocrinology 2014 Dec;155(12):4939-50. doi: 10.1210/en.2014-1020

3.Zhou KL, Zhang YH, Lin DS, Tao XY, Xu HZ.,Effects of calcitriol on random skin flap survival in rats.Sci Rep. 2016 Jan 6;6:18945. doi: 10.1038/srep18945.

Anahtar Kelimeler: Süpermikrocerrahi, Anastomoz Güvenliği, D vitamini, M2 Makrofaj

Resim 1

Histolojik Analiz Verileri: Grup 3 ve Grup 4'de Grup 1' e göre intima media oranı düşüklüğü dikkat çekmektedir. Grup 1 lümeninde parsiyel trombüs formasyonu mevcuttur.

Tablo 1

	Grup 1	Grup 2	Grup 3	Grup 4	Grup 5
Sıçan Sayısı	8	8	8	8	8
Exitus Sayısı	1	0	1	0	1
Anastomoz Sayısı-Anastomoz Hattında Trombü Sayısı	13-2	16-0	14-1	16-1	13-2
Anastomoz Başarısı	%84	%100	%92	%93	%94
D Vitamin Düzeyleri Ortalaması (ng/ml)	16.2	23.5	25.2	35.2	16.4
Preoperatif Damar Çapları Ortalaması (mm)	0.466	0.651	0.375	0.558	0.45
Postoperatif Damar Çapları Ortalaması (mm)	0.459	0.709	0.681	0.696	0.46
Damar Çapları Artış Oranları	-%1.50	%8.90	%81.6	%24.73	%2.22
İntima/Media Ortalaması	0.91	0.88	0.71	0.66	0.88

Grup Verilerinin Karşılaştırılması

ABY-D 004

Mezenkimal Kök Hücre Destekli Elektromekanik Şekillendirme ile Kıkırdak Dokunun Geometrik Rekonstrüksiyonu: Deneysel Çalışma

Çağrı Berk Arıkan[1], Gökçe Yıldıran[1], Gülsemin Çiçek[3], Zeliha Esin Çelik[2], Fatma Öz Bağcı[3], Zekeriya Tosun[1]

[1]Selçuk Üniversitesi Tıp Fakültesi, Plastik Rekonstrüktif ve Estetik Cerrahi Ana Bilim Dalı, Konya
[2]Selçuk Üniversitesi Tıp Fakültesi, Tıbbi Patoloji Ana Bilim Dalı, Konya
[3]Necmettin Erbakan Üniversitesi Tıp Fakültesi, Histoloji ve Embriyoloji Ana Bilim Dalı, Konya

Giriş: Plastik cerrahide; kıkırdağın kesilmesi, morselizasyonu, sütürle şekillendirilmesi gibi klasik yöntemler kıkırdak dokunun doğal semirijit yapısı nedeniyle oldukça zordur.Kıkırdak şekillendirme yapılan rekonstrüktif ve estetik cerrahi ameliyatlarında (rinoplasti, septoplasti, otoplasti, mikrotia) kıkırdaklara şekil verilmesi ve bu şeklin kalıcılığı ameliyat başarısını etkileyen en önemli faktördür. Halen kliniğe uyarlanabilen, cerrahi tekniklerden ve kişisel faktörlerden bağımsız, standardize, kıkırdak hafızasını yenen bir teknik arayışı devam etmektedir. Tanımlanan deneysel kıkırdak şekillendirme yöntemleri fibrozise neden olduğundan klinik kullanıma girememiştir (Hong SJ 2016).

Bu çalışmada, tavşan kulağı kıkırdak defekt modelinde wharton jeli kaynaklı kök hücre destekli, standardize edilebilen, elektromekanik kıkırdak şekillendirme yönteminin in vivo ve in vitro etkinliğinin gösterilerek halen altın standart kabul edilen cerrahi şekillendirme yöntemiyle kıyaslanması amaçlanmıştır.

Gereç-Yöntem: Deney hayvanları etik kurulu onayı alınarak 24 adet erkek 9-12 haftalık 3,5-4 kg Yeni Zelanda beyaz tavşanının 48 kulağı çalışmaya dahil edildi. Tavşanlar rastgele iki ana gruba, ana gruplar da üçer alt gruba ayrıldı:

1.Grup (n=24): Elektromekanik Şekillendirme (EMŞ)
-Grup 1a (n=8): Yalnızca EMŞ
-Grup 1b (n=8): EMŞ + Serum fizyolojik enjeksiyonu
-Grup 1c (n=8): EMŞ + Kök hücre enjeksiyonu
2.Grup (n=24): Cerrahi Şekillendirme (CŞ)
-Grup 2a (n=8): Yalnızca CŞ
-Grup 2b (n=8): CŞ + Serum fizyolojik enjeksiyonu
-Grup 2c (n=8): CŞ + Kök hücre enjeksiyonu

Cerrahi Teknik: Tavşan kulağı 1/3 postero-inferior bölgesinde perikondriyum korunarak 25 x 4 mm'lik kıkırdak defekt oluşturuldu. Kıkırdak greft elde etmek amacıyla tavşanların 6. kostası eksize edildi. Düz şekilli 1.0 x 2.5 x 25 mm'lik kıkırdak greftler elde edildi.

Elektromekanik Şekillendirme (EMŞ): Elde edilen düz şekilli kıkırdak greftler fosfat tampon çözeltisinde rehidrate edildikten sonra EMŞ gruplarında aurikula tabanı dış geometrisine uygun hale getirilmiş elektrik yalıtımlı kalıplara yerleştirildi. Kalıptaki geometrik şekli alması için 4 adet iğne elektrot kıkırdak bükülme noktasına katot ve anot olarak 1 mm aralıklarla yerleştirildi. Düz akım verebilen DC güç kaynağı (T-Echnı Dc Power Supply, China) ile 6 volt gerilim 4 dakika uygulandı (Manuel CT 2011). (Şekil-1)

Cerrahi Şekillendirme (CŞ): Gibson prensibine dayanarak kıkırdağın bütününde 0,5mm x 0,5mm kareler oluşturacak şekilde bistüri ile ''cerrahi skorlama'' yapıldı. (Bhat U 2014) Kıkırdak bir adet polipropilen sütür yardımıyla dış kulak geometrisine uygun şekillendirildi. Tüm gruplardaki kıkırdakların ağırlık (Ohaus PR224 Analitik Terazi, Switzerland) ve açı ölçümleri (ImageJ LOCI, University of Wisconsin) yapılarak defekte yerleştirildi. (Şekil-1)

İnflamatuar etkisi az, tümör oluşturma potansiyeli düşük, farklılaşma oranı yüksek Wharton Jeli Kaynaklı Mezenkimal Kök Hücrelerin (WJKH) izolasyon ve kültürü yapıldı. Flow sitometrik incelemeye tabi tutularak karakterizasyonu, kondrojenik farklılaşma potansiyeli ve hücre yaşayabilirliği değerlendirildi.

Greftler yerleştirildikten sonraki 1. haftada subperikondrial alana grup 1b (EMŞ + SF) ve grup 2b (CŞ+SF)'ye 1 cc''serum fizyolojik'' enjekte edildi, grup1c (EMŞ +WJKH) ve grup 2c (CŞ +WJKH)'ye 1 cc WJKH enjekte edildi.

Postoperatif 1. ayda greftler eksize edildi. Ağırlık ve açı ölçümleri yapıldı. Histopatolojik incelemede; hematoksilen eozin ve masson trichrome ile elektrod giriş alanları, kıkırdak skorlama alanları ve kıkırdak bütünlüğü; kıkırdak dejenerasyonu, kıkırdak kalınlığı, kondroneogenez ve fibrozis değerlendirildi.

SPSS 26.0 programı kullanılarak fiziksel veriler t testi, bağımlı t testi ile histopatolojik veriler ANOVA testi ile değerlendirildi. $p<0.05$ anlamlı kabul edildi.

Bulgular: -Açı Değişimi Kıkırdağa verilen şekli gösteren açı değeri EMŞ gruplarında (Grup1a,1b,1c) uygulamadan hemen sonra (sırasıyla 129,6-127,2-129,2 derece) ve 1. ayın sonunda (sırasıyla 131,4-128,4-129,4 derece) ölçüldü. EMŞ uygulanan alt gruplarda kazandırılan şeklin 1. ayın sonunda korunduğu görüldü ve istatistiksel olarak anlamlı bulundu ($p<0.05$).

CŞ (Grup2a,2b,2c) gruplarında açı işlemden hemen sonra (sırasıyla 128,4-125,4-126,3 derece) ve 1. ayın sonunda (sırasıyla 136-3-134,2-133,9 derece) ölçüldü.

EMŞ (Grup1a,1b,1c) gruplarında CŞ (grup2a,2b,2c) gruplarına göre işlem öncesi verilen açının 1. ay sonunda daha üstün korunmuş olduğu görüldü ve istatistiksel olarak anlamlı bulundu ($p<0.05$).

-Ağırlık ve Kalınlık

Kıkırdak stabilitesinin ve canlılığının göstergesi olan ağırlık ve kalınlığın, WJKH'nın uygulandığı grup 1c (EMŞ+ WJKH) ve grup 2c (CŞ+ WJKH)'de (sırasıyla 0,121gr ve 0,108gr) (sırasıyla 277 µm ve 268 µm) korunduğu görüldü. WJKH'nın uygulanmadığı diğer gruplarda ağırlık ve kalınlığın azaldığı görüldü. Bu fark istatistiksel olarak anlamlı bulundu ($p<0.05$).

-Histopatolojik Bulgular

Literatürde cerrahi şekillendirmeye oranla yüksek fibrozis görüldüğü vurgulanan cerrahi dışı şekillendirme yöntemlerinde beklenenin aksine, EMŞ grubunda fibrozis katsayısı CŞ'ye göre düşük bulundu ($p>0.05$).

Kondroneogenez katsayıları grup 1c (EMŞ+ WJKH) 1,96 ve grup 2c (CŞ+ WJKH) 1,87 olarak diğer gruplardan daha yüksek saptandı ($p>0.05$).

Kıkırdak dejenerasyonu katsayıları açısından gruplar arasında istatistiksel anlamlı fark bulunmadı ($p>0.05$).

Tartışma: Kıkırdak şekillendirme ve uzun dönemde bu şeklin korunması, plastik cerrahide ameliyat başarısını etkileyen önemli faktörlerdendir. Klasik bilgide kıkırdak şeklini değiştirmeye yönelik birçok cerrahi yöntem tanımlanmıştır. (Fu ve ark 2018) Ancak bu yöntemlerle istenilen şeklin verilmesi ve verilen şeklin korunmasındaki güçlükler, araştırmacıları yeni yöntem arayışlarına yöneltmiştir.

EMŞ; elektrik enerjisi kullanan iğne elektrot tabanlı, termal olmayan, noninvaziv bir kıkırdak biyomühendisliği teknolojisidir (Stokolosa AM 2023). Temel mekanizma; redoks reaksiyonları sonrası elektron yerlerinin değişmesiyle ve stres relaksasyonun etkisiyle kıkırdağın kısa sürede kalıptaki şekle dönmesidir (Manuel CT ve ark 2016). Bu çalışmada EMŞ gruplarında kazandırılmış olan şeklin kalıcılığının; redoks tepkimeleri ile kıkırdak hafızasının değiştirilmesine bağlı olduğu düşünülmüştür.

Cerrahi dışı kıkırdak şekillendirme tekniklerinde kıkırdak dejenerasyonu sonrası oluşan fibrozis önemli bir sorundur. Lazer veya termal bazlı şekillendirmelerde klasik yöntemlere göre verilen şeklin devamlılığı fibrozis ile sağlanır (Hunter BM ve ark 2016). Ancak bu durum istenen ve kalıcı bir yöntem değildir. Çalışmamızda EMŞ'nin verilen şekli korumada CŞ'ye göre üstün olduğu gösterilmiştir. Bu durum diğer teknolojilerden farklı olarak fibrozis ile değil elektron diziliminin yapısını yani kıkırdak hafızasını değiştirerek şeklin kalıcılığını koruduğunu ortaya koymaktadır. Bu çalışmada minimal fibrozisle, kıkırdak şekillendirme ve bu şeklin kalıcılığının önemli olduğu ameliyatlar için umut vadeden sonuçlar elde edilmiştir.

Literatürle uyumlu olarak WJKH uygulanan CŞ ve EMŞ alt gruplarında (grup1c, grup2c) stabilitenin önemli bir göstergesi olan kalınlık, ağırlık ve kondroneogenezin yüksek olduğu bulunmuştur (Pescador D 2017). Kıkırdağın ağırlık ve kalınlığının korunması, şekillendirme yönteminden bağımsız, WJKH eklenmiş olmasına bağlanmıştır. Bu durum WJKH desteğinin kıkırdak şekillendirme yöntemlerinde kıkırdak stabilitesinin korunmasında etkili olduğunu göstermiştir.

Sonuç: Wharton Jeli kaynaklı kök hücre destekli elektromekanik şekillendirme; kıkırdak stabilitesi ve geometrisinin korunmasında etkin, standardize edilebilen bir kıkırdak şekillendirme yöntemi olup klasik cerrahi tekniklere iyi bir alternatiftir.

Anahtar Kelimeler: Kök hücre, Kıkırdak, Rekonstrüksiyon, Deneysel, Cerrahi, Biyomühendislik

Kıkırdak şekillendirme ve yerleştirme

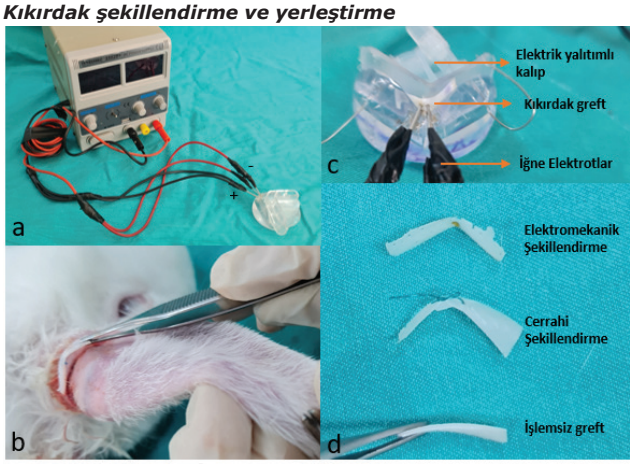

Kıkırdak şekillendirme ve yerleştirme

ABY-D 005

Supraspinatus Tendon-Kemik Bileşkesi Yırtık Modelinde Hyalüronan Bazlı, Mezenkimal Kök Hücre Ekilmiş Skafoldun Üç Boyutlu Entez Rekonstrüksiyonunda Etkinliği

Ahmet Rıfat Doğramacı[1], Gökçe Yıldıran[1], Gülsemin Çiçek[2], Zeliha Esin Çelik[3], Fatma Öz Bağcı[2], Zekeriya Tosun[1]

[1]Selçuk Üniversitesi Tıp Fakültesi, Plastik Rekonstrüktif ve Estetik Cerrahi Ana Bilim Dalı, Konya
[2]Necmettin Erbakan Üniversitesi Tıp Fakültesi, Histoloji ve Embriyoloji Ana Bilim Dalı, Konya
[3]Selçuk Üniversitesi Tıp Fakültesi, Patoloji Ana Bilim Dalı

Giriş: Tendon-kemik birleşme ünitesi, hareketi tendondan kemiğe dengeli bir şekilde aktaran benzersiz bir yapıya sahip olup "entez" olarak tanımlanır. Bu ünitenin yaralanmaları en sık; 'pull-out' sütür tekniği gerektirecek, vücuttaki herhangi bir tendonun kemik ile birleşme noktasındaki travma veya spor yaralanmalarında görülmektedir (jersey finger, rotator manşet, aşil tendonu). Bu yaralanmaların cerrahi onarımı sonrası %93'e varan oranda kronik hale dönüştüğü bildirilmiştir (Kanazawa 2016). Bu başarısızlık; entez yaralanmalarının, cerrahi onarım sonrası 4 katmandan oluşması gereken fizyolojik arayüz yerine, skar dokusu ile iyileşmesine bağlanmıştır. Bu kronikleşmeyi engellemek için çeşitli yöntemler tarif edilmiştir ancak ideal üç boyutlu neo-entez yapısı henüz oluşturulamamıştır.

İdeal neo-entez yapısının oluşturulması ile fizyolojik gradyan ve mekanik özellik sağlanarak yaralanmanın kronikleşmesi önlenecek, hastalarda kronik ağrı, re-rüptür gibi klinik tabloların önüne geçilecektir.

Bu çalışmada supraspinatus tendon-kemik bileşkesi yırtık modelinde, biyomühendislik prensipleri gözetilerek, entez ünitesinin mezenkimal kök hücre ekilmiş hyalüronan bazlı skafold ile çok katmanlı oluşturulması amaçlanmıştır.

Gereç ve Yöntem: Deney hayvanları etik kurulundan onay alındıktan sonra: İn-vitro aşamada hücre kültürü, skafold seçimi ve skafolda kök hücre implantasyonu gerçekleştirildi.

İn-vivo aşamada skafolda ekilmiş kök hücrenin entez onarımındaki etkinliği araştırıldı.

A. İn-vitro Aşama;

1. Wharton Jeli Kaynaklı Kök Hücre (WJKH) Eldesi: Umblikal kord wharton jeli kaynaklı mezenkimal kök hücrelerin izolasyon ve kültürü yapıldı. Skafolda implante edilmek üzere elde edilen hücrelerin karakterizasyonu, farklılaşma potansiyeli ve hücre sayımı flow sitometrik olarak incelenerek validasyon yapıldı.

2. Skafold Seçimi ve Por Yapısının İncelenmesi: Hücrelerin kolay tutunması, çoğalması ve farklılaşmasına izin verdiği için hyalüronan yapıdaki skafold (HBS), yapı iskelesi olarak seçildi. Seçilen kök hücrelere uygun por alt yapısını kontrol etmek amacıyla por çapı elektron mikroskopisi ile değerlendirildi.

3. Hücre Ekimi: Seçilen skafoldun steril ortamda hidrate edilip CM (Conditioned Medium) ile kaplanmasının ardından 8 gün boyunca Co2 inkübatöründe kültür ve implantasyon işlemi yapıldı.

B. İn-vivo Aşama:

48 adet 10-14 haftalık 350-450 gram ağırlığında erkek Sprague Dawley ratın her iki omuzunda (n=96) supraspinatus tendon-kemik bileşkesi yırtık modeli oluşturuldu (Ren ve ark. 2021). Ratlar rastgele 4 gruba ayrıldı:

1. Grup (n=24): Sham grubu (Tek başına cerrahi onarım).

2. Grup (n=24): Kontrol grubu (Cerrahi+ HBS+Minimal Essential Medium)

3. Grup (n=24): CM deney grubu (Cerrahi+HBS+CM)

4.Grup (n=24): WJKH deney grubu (Cerrahi+ HBS+1x106 hücre/µl WJKH).

Cerrahi Teknik: Supraspinatus tendonu kemiğe yapışma yerinden kesildi, kemik üzerindeki tendon kalıntıları temizlendi. Tuberositas majörde 0.5 mm genişlikte tünel açıldı. Sham grubunda direkt olarak, diğer gruplarda ise tendon kemik bileşkesine skafold yerleştirilerek tendonun kemik tünele sütürasyonu yapıldı.

30. günde supraspinatus kası ve humerus tek parça halinde çıkarılarak değerlendirildi.

C. Değerlendirme Kriterleri:

1. Histoloji: Hematoksilen-eozin ile boyama yapılarak doku vaskülaritesi, selülaritesi, kollajen fibril sürekliliği, paralelliği ve yoğunluğu incelendi.

2. İmmünhistokimya: Kemik Morfojenik Protein (BMP) ve Fibroblast Büyüme Faktörü (FGF) immün aktivitesi değerlendirildi.

3. Biyomekanik Değerlendirme: 0.1mm/sn çekme hızında mekanik test cihazı (Shimadzu, Japonya) kullanılarak uniaksiyel çekme modunda kopma kuvveti (N), maksimum gerilme (N/mm2 /%) değerleri kaydedildi.

4. Mikro-bilgisayarlı Tomografi (Mikro-BT): Mikro-BT kullanılarak 5x5 mm2 lik alan, incelemeye tabi tutuldu. Kemik mineral dansitesi(KMD) ve trabekül kalınlığı(Tr.K) değerleri kaydedilerek kemik morfometrisi incelendi.

D. İstatistik:

SPSS 26.0 programı kullanılarak Anova testi ile gruplar arasındaki sonuçlar karşılaştırıldı, $p<0.05$ anlamlı olarak kabul edildi.

Bulgular

A. İn-vitro:

İn vivo çalışmada kullanılacak olan HBS, elektron mikroskopisi ile incelendi. Por yapısının hücre mitozu ve adezyonuna izin verecek şekilde 50-200 µm çapında olduğu doğrulandı (Resim 1).

B. İn-vivo:

1. Histolojik bulgular: Selülarite, vaskülarite ve kollajen fibril yoğunluğu grup 4'te diğer gruplara göre yüksek saptandı. Grup 3 (CM) ve 4 (WJKH)'te kollajen fibril sürekliliği ve paralel dizilimi diğer gruplara göre yüksek saptandı($p<0.05$).

2. İmmünhistokimyasal bulgular: BMP-2 ve FGF immün aktivitesi, grup 4 (WJKH)'te diğer gruplara göre yüksek saptandı ($p<0.05$).

3. Biyomekanik bulgular: Kopma kuvveti ve maksimum gerilme kuvveti grup 4 (WJKH)'te sırasıyla 45.07 N, 0.901 N/mm2 ve %127 olarak ölçüldü. Diğer gruplarla karşılaştırıldığında yüksek bulundu ($p<0.05$).

4. Mikro-BT bulguları: Yeni kemik oluşumu incelendiğinde, KMD ve Tr.K değerleri grup 4 (WJKH)'te sırasıyla 646.502 mg HA/ccm ve 0.962 mm olarak saptandı. Grup 3 (CM) benzer değerlere sahipti. Grup 3 ve 4'ün sonuçları diğer gruplara göre yüksek bulundu ($p<0.05$)(Tablo 1).

Tartışma: Tendon-kemik bileşkesi (entez) yaralanmalarının tedavileri,re-rüptür ve kronikleşmeye yatkındır. Literatürde bu ünitenin tedavisine yönelik farklı cerrahi yöntemler ve moleküler tedaviler uygulanmışsa da halen ideal iyileşme paternine sahip entez ünitesi oluşturulamamıştır (Bunker 2014). Entez yaralanmalarının mevcut fizyolojik katmanlar yerine fibrozisle iyileşmesi, klinikte kronik ağrı, re-rüptür ve fonksiyonel kısıtlılıkla sonuçlanmaktadır. Bu çalışmada bu sorunların önüne geçmek için fizyolojik katmanlara sahip neo-entez ünitesinin rekonstrüksiyonunun deneysel olarak gösterilmesi amaçlanmıştır.

WJKH ekilmiş üç boyutlu hyalüronan bazlı skafold ile entez rekonstrüksiyonu, daha önce deneysel olarak gösterilmemiştir. Biyomühendislikte bir dokunun oluşturulması için ana kriter canlı hücre ve skafoldun doğru seçimidir (Urlic 2021). Canlı hücre kaynağı olarak kondrojenik ve osteojenik diferansiyasyon kabiliyetinin yüksek olması nedeniyle WJKH seçilmiştir. WJKH'lerin implantasyonu için por çapının yeterli olup olmadığı, in vitro olarak incelenmiş ve seçilen skafoldun elektron mikroskopisinde kök hücrelerin adezyonuna uygun por yapısında olduğu gösterilmiştir (Bauer, 2016). Canlı hücre ve skafoldun doğru seçimiyle entez ünitesi fizyolojik katmanlar halinde onarılabilmiştir.

Entez arayüzü; tendon, nonmineralize fibrokartilaj, mineralize fibrokartilaj ve kemik olmak üzere 4 histolojik zondan oluşur. Bu kompleks histolojik yapı nedeniyle entez rekonstrüksiyonunda;

λ Arayüzdeki kollajenlerin yoğunluğu, düzgün ve paralel dizilimi

λ Kemik bağlantı noktasında yeni kemik oluşumu entez ünitesinin ideal mekanik özelliklere sahip olması için en önemli unsurlardır (Lee, 2014). WJKH uygulanan grupta entez ünitesinin mukavemetinin yüksek ve fizyolojik arayüzünün oluşturulması; mukavemetin en iyi göstergesi olan kopma kuvveti değerinin 45.07 N olması ve kemik morfometrik incelemesinde kemik oluşumunun göstergesi

olan KMD değerinin 646.502 mg HA/ccm olmasıyla gösterilmiştir.

Bunker ve arkadaşları BMP-2 ve FGF'nin entez yapısının iyileşmesinde, kemik stabilizasyonu ve kollajen regülasyonunda etkili olduğunu göstermişlerdir. Bu sitokinlerin mezenkimal kök hücrelerin membranına bağlanmaları sebebiyle WJKH uygulanan grupta BMP-2 ve FGF immün aktivitesi diğer gruplara göre literatürle uyumlu yüksek bulunmuştur (beederman 2013). Artmış sitokin değerlerinin yanı sıra WJKH uygulanan grupta, farklılaşabilen canlı hücre içeriği nedeniyle yeni kemik ve yoğun kollajen fibril yapısı oluşmuştur. Bu mekanizmaların sonucunda mukavemeti yüksek, fizyolojik arayüze sahip, çok katmanlı entez ünitesi oluşturulduğu gösterilmiştir.

Sonuç: Wharton jeli kaynaklı mezenkimal kök hücre ekilmiş hyalüronan bazlı skafoldun, tendon-kemik bileşkesi (entez ünitesi) iyileşme sorunlarının çözümünde önemli ve yeni bir seçenek olduğu, bu kombinasyonun klinik çalışmalara model olabilecek etkin bir rekonstrüksiyon yöntemi olduğu gösterilmiştir.

Anahtar Kelimeler: Entez, Biyomühendislik, Skafold, Wharton jeli kaynaklı kök hücre

Resim 1



Tablo 1.

	Selülarite	Vaskülarite	Kollajen Yoğunluğu	Kollajen üç boyutlu yapısı	FGF/BMP immün reaksiyon	Mukavemet	KMD/ Tr.K
Grup 1 (Sham)	+	+	+	+	+	+	+
Grup 2 (Kontrol)	++	++	++	++	++	++	++
Grup 3 (CM)	+++	+++	+++	+++	+++	+++	+++
Grup 4 (WJKH)	++++	++++	++++	+++	++++	++++	+++

ABY-D 006

Periferik Sinir Onarımında Sarılmış Otolog Fasya Grefti Ve Maresin 1 Kullanımının Ratlarda Siyatik Sinir Onarımına Etkisi

Murat Enes Sağlam, Burak Yaşar

Ankara Bilkent Şehir Hastanesi, Plastik Rekonstrüktif ve Estetik Cerrahi Kliniği, Ankara

Giriş-Amaç: Periferik sinir yaralanmaları, duyusal ve motor bozukluklara yol açan önemli bir halk sağlığı sorunudur. Yaralanmış olan periferik sinirlerin, akut dönemde mikrocerrahi olarak onarılmaları gerekmektedir. Onarım için herhangi bir altın standart yöntem olmasa da en sık olarak kesik sinir uçlarının mikrocerrahi dikişler vasıtasıyla uç uca şekilde bir araya getirildiği yöntemler uygulanır. İyileşme sırasında sinir dokusunun içerisinde ve çevresinde oluşan fibrozis, dokudaki iyileşmeyi kötü yönde etkiler. Sinir dokusunun rejenerasyon yeteneği de kendi başına sınırlıdır. Sinir onarımları, literatürde tanımlanmış olan mikrocerrahi onarım teknikleriyle gerçekleştirilmelerine rağmen sonuçlar çoğunlukla yüz güldürücü olmamaktadır. Aynı şekilde periferik sinir yaralanmalarının onarımında kullanılan sistemik veya lokal moleküllerin iyileşmeye olan olumlu etkileri maalesef istenilen seviyelerde değildir. Periferik sinirlerin eski fonksiyonlarını tamamıyla geri kazandıran, yaralanma öncesi işlevlerini görmelerini sağlayacak molekül ve onarım teknikleri araştırılmaya devam edilmektedir. Periferik sinir iyileşmesinde sinir onarımı sonrası çeşitli canlılardan elde edilmiş amniyotik membran, kollajen membran, biyomimetik doku iskelelerinden oluşturulmuş membranlar onarım hattı etrafına sarılarak sinir iyileşmesine olan katkıları birçok çalışmada değerlendirilmiştir (1, 2). Değerlendirmeler sonucunda olumlu etkilere sahip oldukları görülmüştür. Bu çalışmalarda kullanılan membranlar amniyotik membran dahil hastanın kendisinden elde edilememektedir. Diğer membranlar ise laboratuar şartlarında elde edilmiş olup maliyeti yüksek olan ürünlerdir. Otolog fasya grefti hazırlamak donör alan morbiditesi yaratmayan ucuz ve kolay bir yöntemdir. Fasya greftinin damar anastomozu sırasında conduit olarak kullanıldığı çalışma da literatürde mevcuttur (3). İnflamasyonun gerilemesini sağlayan makrofaj mediatörü olan Maresin 1 adlı molekülün lokal uygulamasının ezilme tipi yaralanmalarda sinir iyileşmesi üzerine katkısı olduğu literatürde bulunsa da periferik sinir kesilerinde onarım sonrası sistemik etkisine dair herhangi bir çalışma bulunmamaktadır (4).

Bu çalışmada dikiş sayısı azaltılarak yapılan periferik sinir onarımlarında onarım hattı üzerine sarılmış otolog fasya greftinin ve inflamasyon gerilemesini sağlayan makrofaj mediatörü olan Maresin 1 adlı molekülün sistemik uygulamasının ratlarda periferik sinir iyileşmesi üzerine sonuçlarını araştırmak ve klinikte rutin olarak kullanılan yöntemle karşılaştırmak amaçlanmıştır.

Gereç-Yöntem: Çalışmada 40 adet, dişi, erişkin, Wistar-Albino cinsi rat kullanıldı. 40 adet rat her grupta 8'er adet rat olacak şekilde 5 gruba ayrıldı. Grup 1'de siyatik sinir kesileri 4 adet epinöral dikişle onarıldı. Grup 2'de siyatik sinir kesileri, 2 adet epinöral dikişle onarıldı. Grup 3'te siyatik sinir kesileri, 2 adet epinöral dikişle onarıldı ve 1 hafta boyunca günde 1 sefer intraperitoneal yolla 100 ng (nanogram) Maresin 1 enjekte edildi. Grup 4'te siyatik sinir kesileri 2 adet epinöral dikişle onarıldı, sinir onarımı etrafına torakolomber fasyadan alınan 0.5x1 cm fasya grefti sarıldı ve 1 hafta boyunca günde bir sefer intraperitoneal yolla 100 ng (nanogram) Maresin 1 enjekte edildi. Grup 5'te siyatik sinir kesileri 2 adet epinöral dikişle onarıldı, sinir onarımı etrafına torakolomber fasyadan alınan 0.5x1 cm

fasya grefti sarıldı (Görsel 1). Mikrocerrahi onarım sonrası 21., 42. ve 63. günlerde yürüme testi yapılarak siyatik fonksiyonel indeks hesaplandı, toe- spread test, pin-prick test ile klinik değerlendirmeler yapıldı. Sakrifikasyon zamanı makroskopik değerlendirmede Petersen ve ark. sayısal derecelendirmesi kullanıldı. Rutin patolojik boyama yöntemleriyle inflamasyon ve fibrozis bakıldı. İmmunohistokimyasal olarak nörofilaman ve S-100 antikorları boyamalarıyla değerlendirmeler yapıldı.

Bulgular: SFI'in 21. gün sonuçlarında Grup 4 ve Grup 5 diğer gruplara göre anlamlı olarak farklı bulunmuştur ($p<0.05$). 42. gün sonuçlarında Grup 4 en iyi sonuçlara sahiptir. 63. gün sonuçlarındaysa Grup 4 diğer grupların hepsinden anlamlı olarak farklıdır ($p<0.05$). Motor muayene bulgularındaysa Grup 4 Grup 1 ve 2'den istatistiksel olarak anlamlı derecede farklıdır ($p<0.05$). Maresin 1 kullanılan gruplarda Grup 3 ve Grup 4 sinir yapışıklığı azalıp ayrılabilirliği kolaylaşmasına rağmen tek başına Maresin 1 kullanılan Grup 3 klinik muayene sonuçlarında istatistiksel olarak Grup 1 ve Grup 2'den farkı yoktur. Fasya greftinin tek başına olduğu Grup 5'te ise sinir yapışıklığı artmış ayrılabilirliği zorlaşmıştır. Tek başına fasya greftinin olduğu Grup 5'in klinik muayene sonuçlarında istatistiksel olarak Grup 1 ve Grup 2'den farkı yoktur. Patolojik sonuçlarda inflamasyon açısından iki epinöral dikişin kullanıldığı Grup 2 diğer gruplara göre istatistiksel açıdan anlamlı derecede farklıdır ($p<0.05$). Masson trikrom boyasında Grup 4'ün fibrozisi diğer gruplara göre azdır. Immunohistokimyasal boyalarda Grup 4 nörofilaman ve Schwann hücre sayısı ekspresyonu fazladır ($p<0.05$).

Tartışma ve Sonuç: Periferik sinir onarımında ratlarda dikiş sayısının azaltılarak onarım yapılması dikiş sayısının fazla olduğu rutin onarımla karşılaştırıldığında klinik sonuçları değiştirmemektedir. Dikiş sayısının azaltıldığı durumda inflamasyonun fazla olduğu görülmüştür. Yanına tek başına eklenen Maresin 1 ile inflamasyonun azaltılması, sinir yapışıklığının azaltılmasına ve sinirin ayrılabilirliğinin kolaylaştırılmasına sebep olsa da klinik sonuçlarda istatistiksel açıdan anlamlı fark gözlenmemiştir. Dikiş sayısı azaltıldığında tek başına fasya greftinin sarılması da sonuçları anlamlı derecede değiştirmemiştir. Ancak dikiş sayısı azaltılıp fasya grefti sarıldığı ve Maresin 1 enjeksiyonu yapılan deneklerde onarımın sonuçları diğer gruplara göre istatistiksel olarak farklı sonuçlanmıştır. Bu uygulama patolojik sonuçlarla birlikte değerlendirildiğinde onarım yapılan sinirleri fibrozisten korumuş ve rejenarasyonu arttırarak iyileşmeyi olumlu etkilemiştir. Maliyeti düşük olan bu kombine tedavi yönteminin ratlarda sinir onarımında kullanılmasının sinir iyileşmesine olumlu etki yaptığı sonucuna varılmıştır.

Kaynaklar:

1. Wolfe EM, Mathis SA, de la Olivo Munoz N, Ovadia SA, Panthaki ZJ. (2022). Comparison of human amniotic membrane and collagen nerve wraps around sciatic nerve reverse autografts in a rat model. Biomater Biosyst, 6, 100048.
2. Sanchez M, Anitua E, Delgado D, Sanchez P, Prado R, Orive G, et al. (2017). Platelet- rich plasma, a source of autologous growth factors and biomimetic scaffold for peripheral nerve regeneration. Expert Opin Biol Ther, 17(2), 197-212.
3. Davik P, Chabadova Z, Altreuther M, Leinan I, Bandaru S, Akyurek LM, et al. (2020). Can a Peritoneal Conduit Become an Artery? EJVES Vasc Forum, 49, 23-9.
4. Wei J, Su W, Zhao Y, Wei Z, Hua Y, Xue P, et al. (2022). Maresin 1 promotes nerve regeneration and alleviates neuropathic pain after nerve injury. J Neuroinflammation, 19(1), 32.

Anahtar Kelimeler: Periferik Sinir Onarımı, Mikrocerrahi, Siyatik Sinir, Fasya Grefti, Maresin 1

Görsel 1

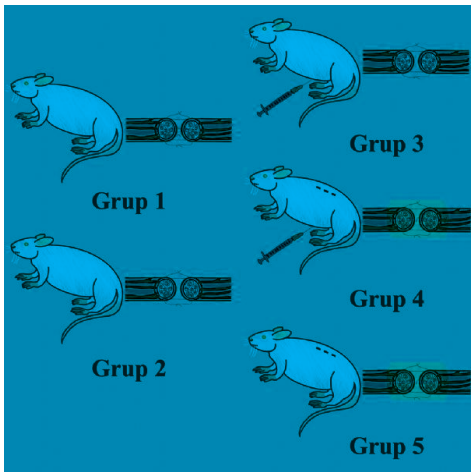

Deney Gruplar

ABY-K 001

Kulak Yerleşimli Keloid Hastalarında Enükleasyon Sonrası Yağ Grefti Uygulaması

Halil Işık, Emrah Kağan Yaşar, Murat Şahin Alagöz

Kocaeli Üniversitesi Tıp Fakültesi,Plastik Estetik ve Rekonstrüktif Cerrahi Ana Bilim Dalı,Kocaeli

Giriş: Keloid kelimesi karakteristik klinik görünüşü yüzünden ''Yengeç Pençesi'' anlamına gelen eski Yunanca bir kelimeden türemiştir. Keloid insana özgü dermal fibroproliferatif bir hastalıktır ve cilt yaralanması sonrası oluşur. Keloid skarları çok morbid olabilmekte ve hastalarda kozmetik sorunlara sebep olmaktadır. Bu sorunlar psikolojik olarak hastalara yük olmakta, anksiyeteye ve depresyona yol açabilmektedir.

Keloid tedavisinde tanımlanan bir çok yöntem vardır. Bunlar cerrahi eksizyon, bası tedavisi, radyoterapi, topikal silikon bantları, intralezyonel steroid enjeksiyonları, verapamil, bleomisin, 5-fluorouracil,botolinum toxin tip A, kryoterapi, platelet zengin plazma, lazer tedavileri gibi yöntemlerdir. İzole olarak cerrahi eksizyon sonrası keloid rekürrens oranı %45 ile %100 arasında değişmektedir.

Yağ grefti uygulamaları plastik cerrahide hem estetik hem rekonstrüksiyon alanlarında popüler olarak 1983 yılından itibaren kullanılmaktadır. Yakın zamanlarda yapılan çalışmalarda yağ greftlerinin patolojik skarlardaki yararları ortaya konulmuştur. Yağ grefti uygulamalarının skarlardaki fibrozisi azalttığı, elastikiyeti ve yumuşaklığı arttırdığı görülmüştür. Yağ grefti ile ortama gelen yağ kaynaklı kök hücrelerin vaskülasrizasyonu arttıdığı, granülasyonu ve kollajen kalınlığını düzenlediği, keloid oluşumundaki etkilerden olarak gösterilen tranforming growth faktör(TGF)-b1'i azalttığı ortaya konmuştur. Ancak hala keloid tedavisinde yağ grefti kullanımı açısından çalışmalar sınırlı sayıdadır.

Literatürde ortaya konulan yağ greftinin skar üzerindeki yararlı etkileri göz önüne alınarak tarafımızca keloid enükleasyonu yapılan hastalara yağ grefti uygulaması yapılarak hastalar erken ve geç dönem olarak değerlendirilmiştir.

Materyal Method: Kocaeli Üniversitesi Plastik Cerrahi merkezine 2021-2022 yılları arasında başvuran keloid tanılı olup enükleasyon cerrahisi sonrası yağ grefti uygulaması yapılan hastalar çalışmaya dahil edilmiştir. Çalışma için gerekli etik kurul Kocaeli Üniversitesi klinik araştırmalar etik kurul merkezinden alınmıştır. Ameliyat sonrası düzenli olarak kontrole gelmemiş hastalar çalışmaya dahil edilmemiştir.

Tüm ameliyatlar lokal anestezi altında gerçekleştirildi. Lokal anestezik olarak 40mg/2ml lidokain + 0,025/2ml adrenalin preparatı kullanıldı. Tüm hastalarda enükleasyon yöntemi ile eksizyon gerçekleştirildi. Enükleasyon yapıldığı için kitlenin eksizyonu sonrası geriye kalan cilt flepleri viabilite açısından kontrol edildi ve viabiliteyi sağlayacak kadar kalınlığa indirildi. Sonrasında kanama kontrolü gerçekleştirildi. Aynı taraf ingiunal bölge seçilerek skarı ingiunal katlantıda bırakacak şekilde 1.5-2 cm'lik insizyon planlandı. Çizim sonrası lokal anestezi altında insizyonla ve diseksiyonla cilt altı yağ dokuya ulaşıldı. Kulakta keloid enükleasyonu sonrası oluşmuş kaviteyi yaklaşık olarak dolduracak miktarda yağ grefti alındı. Yağ grefti serum fizyolojik ile yıkandı ve yağ etrafındaki fasya, dermiş veya kan dokusu var ise onlar greftten uzaklaştırıldı. Sonrasında yağ grefti kaviteye yerleştirildi. Yağ greftinin kavite içinde etraf doku ile maksimum temasının sağlanmasına dikkat edildi. Yağ greftlerinin kavite içerisinde olduğundan emin olarak cilt basit aralıklı olarak 6-0 prolen ile onarıldı. Ardından donör saha hemostaz sonrası primer onarıldı. Kulak ve donör saha steril şerit bantlarla çok hafif baskılı olarak kapatıldı.

Tüm hastalarda ilk hafta süturlar alındı.Hastalara ilk yıl aylık, bir yıl sonrasında ise iki ayda bir kontroller yapıldı. Hastalara birinci aydan sonra ameliyat bölgesine masaj önerildi. Rekürrens açısından hastalar düzenli kontrollere çağrıldı. Kontroller sırasında hastalar rekürrens açısından muayene edildi.

Bulgular: Çalışmada toplam 14 hasta olduğu izlendi. Bu hastaların 11 tanesi kadın 3 tanesi erkek idi.Hastaların 7 tanesinde keloid kulak lobülünde, 7 tanesinde ise heliks bölgesindeydi.

Hastaların 12 tanesinin daha önce kulak küpesi veya piercing öyküsü mevcuttu, keloidin bir hastada otoplasti ameliyatı sonrası gerçekleşmiş olduğu, bir hastada ise kulağın travmatik yaralanması sonrası operasyona bağlı olduğu saptandı. Hastaların tamamının daha önce en az bir kere steroid enjeksiyonu yaptırmış olduğu görüldü. Bu enjeksiyonlardan sonra keloidlerde küçülme ve yumuşama gelişmiş olduğu ama bu etkilerin kalıcı olmadığı rekürrensin sık olduğu saptandı. Herhangi bir hastada daha önceden keloid cerrahisi hikayesi izlenmedi.

Hasta takiplerinde ortak bulgu olarak ortalama birinci aydan sonra başlayan ve 6-9 aya kadar devam eden muayenede cilt altı sertlik saptandı ancak bu sertlik keloid lehine yorumlanmadı çünkü hiçbir hastada keloid rekürrensi bulgularından olan ciltte bir kızarıklık, kaşınma, yara iyileşme problemi ya da ekspansif görünüm olmadı. Oluşan sertlik cilt altı fibrozis olarak değerlendirildi. Takiplerde hiçbir hastada nüks görülmedi dolayısıyla herhangi bir ek müdahaleye ihtiyaç duyulmadı.

Tartışma: Kulak keloidleri yaralanma sonrası yatkın kişilerde ortaya çıkan benign fibröz büyümelerdir. Keloid tedavisinin zor olması ve sık tekrar etmesi sebebiyle takip ve tedavisinin dikkatli yapılması gerekmektedir. Literatürde keloid cerrahisinde atravmatik teknik kullanılması, epidermis dışı cilt katmanının kalmaması, gergin olmayan bir onarım olması, yara dudaklarının uygun seviyede yaklaştırılması, kanama kontrolünün düzgün sağlanması gibi faktörlerin tedavi başarısını arttıracağı savunulmaktadır. Cerrrahimizde bu prensiplere maksimum özen gösterilmiştir. Sadece cerrahi yapılan keloid hastalarından rekürrens oranının %50'den fazla olması sebebiyle cerrahiye ek olarak bazı tedaviler kombine edilmektedir. Bunlar genellikle steroid veya lokal anti-neoplastik ilaç uygulamaları olmakta veya radyoterapi tedavisi olmaktadır. Ancak tekniğimizde tek bir cerrahi prosedür ile hastanın kendisinden alınan otojen yağ greftleri ile tedavi sağlanmaktadır. Yağ grefti uygulamasının ana başlık olarak iki adet olumlu etkisinin olduğu düşünülmektedir. Birinci enükleasyon sonrası boş kalan kaviteyi doldurarak orada fazla fibrozis oluşması engellenmiş olur. İkincisi yağ greftinin aşırı skar oluşumu üzerindeki pozitif etkileridir. Yağ greftinin hipertorfik skar ve keloid tedavisinde kullanımı ile ilgili literatürde hayvan çalışmaları ve yanık hastalarındaki patolojik skarlara yapılan yağ enjeksiyonları çalışmaları bulunmakla beraber keloid enükleasyonu sonrası yağ grefti uygulaması ile ilgili bir çalışma bulunmamaktadır ve keloid tedavisinde yağ grefti kullanımı ile ilgili daha fazla çalışmaya ihtiyaç duyulmaktadır. Bu çalışmada tarif edilen enükleasyon sonrası yağ grefti uygulaması yöntemi, ucuz, tek seanslı, uygulaması kolay olması sebebiyle değerli bir yöntemdir.

Anahtar Kelimeler: Enükleasyon, Keloid, Yağ Grefti

Şekil-1

İki örnek hastanın enükleasyon sonrası yağ grefti uygulaması ameliyatı öncesi ve ameliyattan 14 ay sonrası görünümleri

KULAKTA KELOİD OLAN HASTALARIN TABLOSU

Hasta Numarası	Cinsiyet	Keloid Yerleşim Yeri	Keloid Etiyolojisi	Takip süresi
1	K	Heliks	Piercing	>24 ay
2	E	Heliks	Cerrahi	>24 ay
3	K	Heliks	Piercing	>18 ay
4	K	Lobül	Küpe	>18 ay
5	K	Lobül	Küpe	>18 ay
6	K	Heliks	Piercing	>18 ay
7	K	Lobül	Küpe	>18 ay
8	E	Lobül	Cerrahi	>18 ay
9	K	Lobül	Küpe	>18 ay
10	K	Lobül	Küpe	>18 ay
11	K	Heliks	Piercing	>12 ay
12	K	Heliks	Piercing	>12 ay
13	E	Lobül	Küpe	>12 ay
14	K	Lobül	Küpe	>12 ay

ABY-K 002

Fronto-Orbital İlerletme Segmentine Non-Vaskülerize Kemik Grefti Olarak Distraksiyon Osteogenezi Uygulanan Kraniosinostoz Hastalarının Geç Dönem Kemik Kalitesinin Morfolojik, Radyografik Ve Dansitometrik Yöntemlerle Değerlendirilmesi

Güven Ozan Kaplan[1], Mert Çalış[1], Kutluhan Yusuf Küçük[1], Elif Günay Bulut[2], Halil İbrahim Altunbulak[2], Gökhan Tunçbilek[1]

[1]Hacettepe Üniversitesi Tıp Fakültesi, Plastik, Rekonstrüktif ve Estetik Cerrahi Anabilim Dalı
[2]Hacettepe Üniversitesi Tıp Fakültesi, Radyoloji Anabilim Dalı

Giriş-Amaç: Fronto-orbital ilerletme, kraniosinostozun cerrahi tedavisinde en sık kullanılan yöntemlerden biridir. Fronto-orbital bölgede 10 milimetreden fazla ilerletme ihtiyacı olan hastalarda distraksiyon osteogenezinin kullanılması başarı oranını arttırmaktadır. Distraksiyon osteogenezinin temel prensiplerinden biri, ilerletilen kemik segmentin vaskülaritesinin ve çevre yumuşak doku bağlantılarının korunmasıdır. Bu nedenle diğer fronto-orbital distraksiyon tekniklerinde fronto-orbital segment duradan ayrılmadan tek parça olarak ilerletilir. Ancak bu teknikler kullanılarak geometrisi bozuk olan frontal kompleks yeniden şekillendirilemez ve supraorbital bar ile olan ilişkisine müdahale edilemez. Bu durum da var olan deformitenin tam anlamıyla düzeltilememesine ve şekil bozukluğunun devam etmesine yol açar. Bu nedenle kliniğimizde; 10 milimetreden fazla ilerletme ihtiyacı olan kraniosinostozlu olguların tedavisinde geleneksel fronto-orbital şekillendirme ve ilerletme cerrahisi ile distraksiyon osteogenezinin avantajlarını aynı anda sunabilen fronto-orbital yeniden şekillendirme ve distraksiyon tekniği uygulanmaktadır. Bu teknikte supraorbital bar ve frontal kemik geleneksel fronto-orbital ilerletmede olduğu gibi duradan ayrılarak yeniden şekillendirilir ve internal distraktörler yardımıyla non-vaskülarize kemik grefti olarak ilerletilir *(Resim 1,B)*. Bu çalışmanın amacı; fronto-orbital şekillendirme ve distraksiyon osteogenezi ile ilerletme tekniğinin uzun dönem takip verilerini ve radyolojik ölçümler ile kantitatif sonuçlarını sunmaktır.

Yöntem-Gereçler: 2009-2019 yılları arasında kliniğimizde kraniosinostoz tanısı alarak fronto-orbital şekillendirme ve distraksiyon osteogenezi ile ilerletme yapılan hastalara ait medikal bilgiler retrospektif olarak incelendi. Ameliyat öncesi ve en az 3 yıl sonrasında ince kesitli tomografi görüntüleri olan hastalar çalışmaya dahil edilirken, posterior kranial kubbe distraksiyonu gibi ek cerrahiler geçiren hastalar çalışmadan dışlandı.

Radyolojik Ölçümler: Hastaların ameliyat öncesi ve geç dönem tomografi görüntüleri üzerinden:

• Sefalik indeks hesaplandı. (Maksimum kranial genişlik/uzunluk x 100). Hastalar; her değerlendirme anında mevcut yaş grubuna uygun normal sefalik indeks aralıklarıyla karşılaştırıldı. Ameliyat öncesi ve geç dönemde normal aralıkta olanlar ve olmayanlar olarak ayrı ayrı kategorize edilerek bu süreçte gerçekleşen değişimler not edildi.

Hastaların geç dönem BT görüntüleri üzerinden:

• Toplam kemik defekt alanı (cm2) ve toplam defekt sayısı hesaplandı.

• Yeniden şekillendirilp non-vaskülarize kemik grefti şeklinde distrakte edilen frontal kemikte rezorpsiyon gerçekleşip gerçekleşmediğini değerlendirmek için dansite ölçümleri (Housefield Ünitesi,HU) yapıldı. Frontal kemik dansite ölçümleri standart olarak 5 farklı noktada korteks ve medulladan ayrı ayrı olarak yapıldı ve değerlerin ortalaması kullanıldı. Frontal bölgedeki ölçümler; orta noktada nasionun(n) 3 cm superioru, her iki tarafta supraorbital çentiğin (son) 5 cm superioru ve frontomalare orbitale'nin (fmo) 4 cm superiorundan ters W harfi oluşturacak şekilde ölçüldü. Kontrol ölçümleri ise hiçbir cerrahi müdahale yapılmaması nedeniye oksipital kemikteki rastgele 5 farklı noktadan yapıldı. Yapılan ölçümler birbirleriyle karşılaştırıldı.

Bulgular: Çalışmaya dahil edilme kriterlerini karşılayan 27 hastanın ameliyat oldukları andaki yaşı ortalama 19,03 ± 9,19 (8-40) ay olarak hesaplandı. Hastaların ortalama takip süresinin 86,04 ± 34,98 (36-151) ay olduğu görüldü. 2 (7,4%) hasta, BOS (beyin-omurilik sıvısı) kaçağı nedeniyle tekrar opere edilerek dura onarımı yapıldı.

Hiçbir hastada ameliyat sonrası dönemde frontal kemikte enfeksiyon ve intrakranial abse gibi ciddi enfeksiyonlar görülmedi.

Radyolojik ölçümler *Tablo 1'*de özetlenmiştir.

Hastaların, frontal kemik korteks dansite ölçümlerinin ortalaması 1468,31 HU olarak bulunurken oksipital kemik korteks dansitesi ortalaması 1431,14 HU olarak bulundu. Bağımlı gruplar t testi sonuçlarına göre; frontal kemik korteks dansite ölçümü ile oksipital kemik korteks dansitesi ölçümü arasında istatistiki olarak anlamlı fark bulunmamaktadır (p=0,221>0,05). Frontal kemik medulla dansite ölçümlerinin ortalaması 717,13 HU olarak bulunurken oksipital kemik medulla dansitesi ortalaması 725,98 HU olarak bulundu. Benzer şekilde frontal kemik medulla dansite ölçümü ile oksipital kemik medulla dansitesi ölçümü arasında istatistiki olarak anlamlı fark bulunmamaktadır (p=0,370>0,05).

Geç dönem ölçümlerinde toplam kemik defekt alanı ortalama 4,79 ± 4,43 cm2 olarak hesaplandı. Toplam defekt sayısı ortalama 4,8 ± 2,2 olarak bulundu. Kemik defektlerinin lokalizasyonuna bakıldığında tamamının distraksiyon alanında lokalize olduğu ve ilerletilen frontal kemikte defekt olmadığı görüldü *(Resim 1C-H)*.

BOS kaçağı nedeniyle sekonder cerrahi ihtiyacının toplam kemik defekt alanıyla olan ilişkisine bakıldığında; sekonder cerrahi yapılmayan hastalarda toplam kemik defekt alanının ortalama değeri 3,83 cm2 iken erken dönemde dura hasarı nedeniyle opere edilen 2 hastanın ortalama değeri 16,82 cm2 olarak ölçüldü. Toplam kemik defekt alanı miktarı en yüksek olan iki hastanın, aynı zamanda BOS kaçağı nedeniyle sekonder cerrahi yapılan iki hasta olduğu görüldü.

Hastaların pre- op dönemdeki sefalik indeks ölçümleri ortalama 98,5 ± 6,3 olarak bulunurken geç dönem sefalik indeksleri ortalama 87,6 ± 4,5 olarak hesaplanmış ve aradaki fark istatistiksel olarak anlamlı bulundu.

Hastaların sefalik indeks ölçümleri, her değerlendirme anında kendi yaş gruplarının normal değer aralıkları ile kıyaslandığında; pre-op dönemde 27 (100%) hastanın tamamının normal aralığın dışında olduğu görülürken geç dönemde 16 (59,3%) hastanın normal değer aralığına ulaştığı görüldü.

Hastaların geç dönemde normal sefalik indeks aralığına ulaşmasını öngörmede hastaların pre-op sefalik indeksleri üzerinden hesaplanan kestirim değeri 99,8 olarak bulundu. Pre-op dönemde sefalik indeksi 99,8 altında olan hastaların tamamı geç dönemde normal sınırlara ulaşmıştır.

Sonuç: Fronto-orbital kompleksin yeniden şekillendirildikten sonra distraksiyon osteogenezi ile ilerletilmesi, kliniğimizde fronto-orbital bölgede 10 mm'den fazla ilerletme ihtiyacı olan kraniosinostoz hastalarının yönetiminde uzun yıllardır güvenle kullanılmaktadır. Bu çalışma, bildiğimiz kadarıyla literatürdeki fronto-orbital şekillendirme ve distraksiyon tekniği ile tedavi edilen kraniosinostoz hastalarını içeren en geniş seridir. Ayrıca çalışmamızdaki uzun dönem takip ve radyolojik ölçümler sonucunda, vaskülarize olmayan transport segmentinin distraksiyonu ile başarılı sonuçlar alınabileceğini gösteren ilk klinik çalışma olması bakımından önemlidir.

Bu çalışmadan elde edilen veriler ve klinik tecrübelerimiz sonucunda bazı sonuç ve öneriler şu şekilde sayılabilir:

• Literatürde, yeniden şekillendirme için frontal kemik kompleksi çıkartılırsa; frontal kemik greftinde rezorpsiyon oluşabileceğine ve distraksiyon gücünün azalmasına bağlı yeni kemik oluşumunun gerçekleşmeyeceğine dair endişeler mevcuttur. Ancak çalışmamızdaki bulgular, supraorbital bar ve frontal kemiğin yeniden şekillendirilmesi ve greft olarak distraksiyonu sonrası kemikte rezorpsiyon ve nekroz gibi korkulan komplikasyonların gerçekleşmediğini göstermektedir.

• Vaskülarize olmayan transport segmentinin distraksiyonu ile yeni kemik oluşumu başarılı bir şekilde gerçekleşir. Bu durum, duranın sağladığı yüksek rejeneratif çevre nedeniyle kranial bölgeye sınırlı olabilir.

• Fronto-orbital şekillendirme ve distraksiyon, intrakranial enfeksiyon riskini arttırmadan güvenle uygulanabilir.

• Görülen düşük intrakranial enfeksiyon oranları ve distrakte edilen segmentte rezorpsiyon gerçekleşmemesi; latens fazda kemik ile dura arasında yeterli bağlantının oluştuğunu bu nedenle kemik ile dura arasında ölü boşluk oluşmadığını düşündürmektedir.

• Dura hasarı ve devam eden BOS kaçağı; oluşabilecek kemik defekt miktarını arttırmakta olup, cerrahi sırasında duranın hasarlanmamasına özen gösterilmelidir.

• Özellikle sefalik indeksin 100'ün üzerinde olduğu ciddi kafa şekil bozukluğu olan vakalarda tek başına fronto-orbital distraksiyon ile normal aralıklara ulaşılamayabilir. Bu gibi vakalarda posterior kranial distraksiyonun tedavide ek olarak kullanılması düşünülmelidir.

Anahtar Kelimeler: distraksiyon osteogenezi, fronto-orbital ilerletme, kraniosinostoz

Resim 1

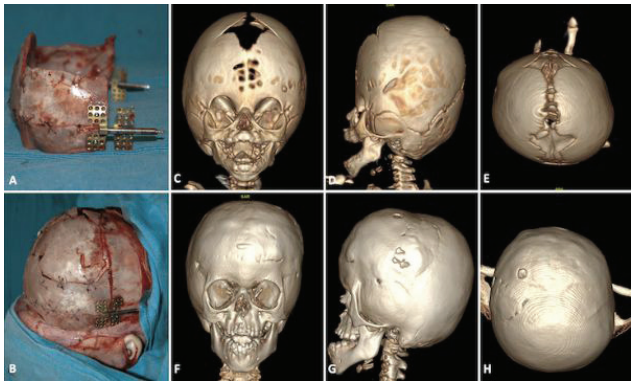

Yeniden şekillendirilen supraorbital bar ve fronto-orbital segmentin (A) internal distraktörler yerleştirildikten sonraki görünümü, (B) yerine iade edildikten sonraki görünümü. Fronto-orbital yeniden şekillendirme ve distraksiyon osteogenezi ile ilerletme yapılan Apert sendromlu hastanın; ameliyat öncesi (C) önden, (D) yandan, (E) üstten, BT görüntüleri ve ameliyattan 5.5 yıl sonraki (F) önden, (G) yandan, (H) üstten BT görüntüleri. İlerletilen frontal kemikte rezorpsiyon gerçekleşmediğine ve kemik defektlerin distraksiyon alanında yerleşim gösterdiğine dikkat ediniz.

Tablo 1:Radyolojik ölçümlerin sonuçları

	Min-Maks (M)	Ortalama ± sd
Toplam Kemik Defekti Sayısı	1-9 (5)	4.81 ± 2.27
Toplam Kemik Defekt Alanı (cm2)	1-17 (3)	4.79 ± 4.43
Sefalik İndeks Pre-Op	90-114 (99)	98.56 ± 6.39
Sefalik İndeks Geç Dönem	81-99 (86)	87.63 ± 4.54
Biparietal Çap Pre-Op (cm)	11-15 (13)	12.83 ± 1.03
Biparietal Çap Geç Dönem (cm)	12-16 (14)	13.89 ± 0.86
Oksipitofrontal Çap Pre-Op (cm)	10-15 (13)	13.05 ± 1.17
Oksipitofrontal Çap Geç Dönem (cm)	14-17 (16)	15.86 ± 0.81
Frontal Kemik Korteks Dansitesi (HU)	1207-1859 (1454)	1468.31 ± 162.42
Oksipital Kemik Korteks Dansitesi (HU)	1044-1726 (1459)	1431.14 ± 181.9
Frontal Kemik Medulla Dansitesi (HU)	449-1017 (648)	717.13 ± 182.34
Oksipital Kemi Medulla Dansitesi (HU)	461-1012 (686)	725.98 ± 171.22
Distraksiyon Miktarı, Sağ (mm)	12-29 (19)	19.26 ± 3.45
Distraksiyon Miktarı, Sol (mm)	12-30 (19)	19.81 ± 3.53

min: minimum, maks: maksimum, M: median, SD: standart deviasyon, cm2: santimetrekare, cm: santimetre, mm: milimetre, HU:Housefield Ünitesi

ABY-K 003

Süperomedial Pediküllü Meme Küçültme Tekniğinde Farklı Boyuttaki Memelerde Pedikül Uzunluğuna Göre Fluoresan Anjiografi Kullanarak Pedikül Ve Nipple Areolar Kompleks Dolaşımının Karşılaştırılması

Şuheda Çıldır, Çağla Çiçek, Gaye Filinte

Kartal Dr. Lütfi Kırdar Şehir Hastanesi Plastik, Rekonstrüktif ve Estetik Cerrahi Kliniği, İstanbul

Amaç: Çalışmamızda; bugüne kadar klinik gözlemle subjektif olarak karar verilen pedikülün ve NAC'inin perfüzyonu objektif sayısal verilerle göstererek süperomedial pedikül için pedikül dolaşımını etkileyen diğer tüm parametreleri sabit tutmak suretiyle maksimum güvenilir pedikül uzunluğunu SPY cihazı ile ölçmeyi; pedikül uzunluğu ve NAC dolaşımı arasındaki ilişkiyi ortaya koymayı; hangi N-N mesafesine kadar SPY aracılı güvenilir dolaşım saptanabileceğini duyu, komplikasyon ve memnuniyet gibi parametrelerle birlikte göstermeyi amaçladık.

Gereç-Yöntem: Kliniğimizde süperomedial pedikül ile opere edilmiş ek hastalığı olmayan ve sigara içmeyen 60 hasta retrospektif olarak incelendi. Tüm hasta bilgileri dosyalardan, hastane yazılım sisteminden ve SPY cihazından tarandı. Hasta adı soyadı, TC, yaş, boy, kilo, vücut kitle indeksi (BMI), operasyon ve kontrol tarihleri, doğum ve emzirme sayısı, sosyoekonomik - kültürel seviye, eğitim durumu, meslek, preoperatif radyolojik görüntülemeleri, US BIRADS sonuçları, sağ ve sol memeye ait preoperatif ve postoperatif meme ölçümleri, operasyon sırasındaki rezeksiyon dokusu kuru ağırlığı, pedikül uzunluğu, pedikül eni ve kalınlığı, cerrahi süresi, hastanede yatış süresi, dren miktarı ve süresi, komplikasyon varlığı, sekonder cerrahi durumu, patoloji sonuçları, preoperatif ve postoperatif fotoğraflar, SPY cihazından sağ ve sol pediküle ait perfüzyon değerleri, uygulanan ICG floresan maddenin dozları, poliklinik muayenesinden 2NDD testi ve S-W monofilaman testi ile NAC duyu durumları tarandı. Tüm hastalar N-N mesafesine göre 3 gruba ayrıldı. Hastaların memnuniyet düzeyi BREAST-QTM redüksiyon modülü versiyon 2.0 kullanılarak preoperatif ve postoperatif olarak değerlendirildi.

Bulgular: Hastalar sternal notch-nipple mesafelerine göre (23 cm-52 cm) her grupta 20 kişi olacak şekilde 3 gruba ayrıldı. Tüm memelerin sternal notch-nipple uzaklıklarının ortalaması 33,77 cm'dir. Hastaların yaş aralığının 24-63 yaş aralığında olup ortalaması 42,7'dir. BMI değer aralığı 21,8 kg/m2 – 44,1 kg/m2 olup ortalaması 31,5 kg/m2'dir. Hastaların % 15'i normal kilolu (BMI 18-25), %55'i fazla kilolu (BMI 25-30), %30'u ise obezdir. Hastalardan rezeke edilen doku miktarının ortalaması 1848 g. olup 360 g. – 5640 g. aralığındadır. Tüm memelerin pedikül uzunlukları 7 cm – 24 cm arasında olup ortalamaları 13,8 cm'dir. Pediküllerin %30'u kısa pedikül; %46'sı orta pedikül; %24'ü uzun pedikül grubunda yer almıştır. Postoperatif takipler sırasında karşılaşılan komplikasyonlar incelendiğinde %3,3 major komplikasyon, %20,8 minör komplikasyon görülmüştür. 3 grubun her birinde birer tane memede parsiyel nipple nekrozu gelişmiştir ve artan N-N mesafesi ile ilişkisi anlamlı bulunmamıştır. Postoperatif 1. 6. ve 12. ayda 2NDD testi ve S-W monofilaman testi sonuçları ile artan N-N mesafesi ile ilişkisi anlamlı bulunmamıştır. Hastaların memnuniyet sonuçları; BREAST-QTM redüksiyon modülü memnuniyet, fiziksel, seksüel ve psikososyal olarak 4

başlıkta incelenmiştir. Tüm N-N mesafelerinde SPY aracılı ICGA ile NAC perfüzyonunun yeterli olduğu görülmüştür.

Sonuçlar: Oldukça sık tercih edilen bir pedikül olan süperomedial pedikülün güvenilirliğini; geniş bir kullanım alanı bulan SPY floresan anjiografi yöntemiyle, tüm meme boyutlarında, N-N mesafesi 52 cm'ye kadar, bir flep olan pedikülün perfüzyonunu değerlendirerek gösterdik. İleri derecede hipertrofisi olan memelerde süperomedial pedikülün tercih edilmesini engelleyecek operasyon süresinde uzama, komplikasyon oranlarında artış ve estetik sonucun tatmin edici olmaması gibi sorunlarla karşılaşmadığımızdan süperomedial pedikülü güvenle önermekteyiz.

Anahtar Kelimeler: Meme hipertrofisi, SPY aracılı floresan anjiografi, Süperomedial pedikül

Örnek Preoperatif Süperomedial Pediküllü Meme Redüksiyonu Çizimi

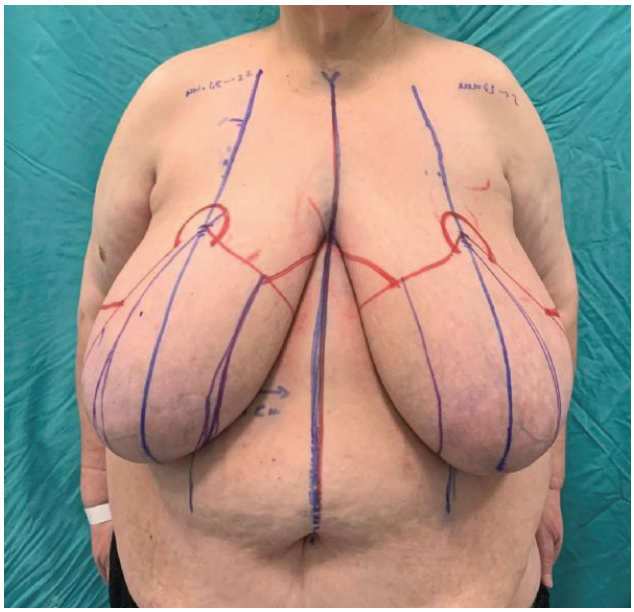

Sternal notch nipple mesafesi 45 cm olan örnek hasta çizimini gösteren görsel

ABY-K 004

Angle Sınıflaması Class 2 Ve Class 3 Maloklüzyon Hastalarındaki Ortognatik Cerrahi Sırasında Uygulanan Maksiller Kemik Hareketlerinin Nazal Hava Akımı, Hava Akım Hızları Ve Hava Akım Direnci Üzerine Olan Etkilerini Değerlendirme

Hüseyin Can Yücel, Erol Kozanoğlu,
Bora Edim Akalın, Dicle Aksöyler, Ufuk Emekli

İstanbul Üniversitesi İstanbul Tıp Fakültesi, Plastik, Rekonstrüktif ve Estetik Cerrahi Ana Bilim Dalı, İstanbul

Giriş ve Amaç: Ortognatik Cerrahi maksilla ve mandibula kemiklerinin uygun osteotomiler ile serbestlenip ameliyat öncesi hazırlanan planlar dahilinde yeni konumlarına getirilmesidir. Ortognatik Cerrahi sonrası birçok hastadan nazal hava yolu ile ilgili şikayetlerin azaldığı nadir olarak bazı hastalardan ise nazal hava yolu ile ilgili şikayetlerin arttığı bilgilerine ulaşıyoruz. Nazal hava yolu şikayetlerin artması ve azalmasının maksillaya üç boyutlu planda uygulanan farklı hareketlerin kemiksel iskelet ve yumuşak doku iskeleti üzerindeki değişimlerin sebep olduğunu klinik tecrübemiz eşliğinde tahmin edebiliyoruz. Çalışmamızda tahminlerimizi objektif veriler ışığında dokümante etmeyi hedefliyoruz.

Yöntem ve Gereçler: Ekim 2021-Ekim 2022 arasında kliniğimizde çalışmaya katılım kriterlerine uyarak Ortognatik Cerrahi uygulanan hastalar prospektif olarak incelendi. Hastalar preoperatif olarak Ortodonti Ana Bilim Dalı tarafından hazırlanan operasyon planlarına göre üçe ayrıldı. Operasyon planlarında maksillaya ilerletme uygulanacak hastalar Grup 1, maksillaya gömme uygulanacak hastalar Grup 2 ve maksillaya sarkıtma uygulanacak hastalar Grup 3 olarak belirlendi. Grup 1'deki hastalara izole maksilla ilerletme uygulanmış, Grup 2 ve Grup 3'deki hastalara gömme ve sarkıtma ile birlikte maksilla ilerletme de uygulanmıştır. İzole maksilla gömme ve izole maksilla sarkıtma uygulanan hasta bulunmamaktadır. 1mm gibi en ufak düzeyde gömme veya sarkıtma uygulanacak hastalar gömme ve sarkıtma gruplarına eklenmiştir.

Ameliyattan bir gün önce Kulak Burun Boğaz ABD bünyesinde aynı hekim tarafından Anterior Rinomanometri ve Akustik Rinomanometri testleri tüm hastalara yapılarak preoperatif nazal hava akım verileri kayıt altına alındı. Ameliyat sonrası kemik ve yumuşak doku açısından postoperatif iyileşme sürecinin tamamlanması ardından altıncı ayda hastalara aynı hekim tarafından Anterior Rinomanometri ve Akustik Rinomanometri testleri yapılarak postoperatif değerler kayıt altına alındı. Rinomanometri ile her iki nazal boşluğun volümleri (VOL) ve minimal kesit alanları (MCA), Anterior Rinomanometri ile her iki nazal boşluk ortalama dirençleri (MR) hesaplandı. Veriler sağ nazal boşluk (R-VOL, R-MCA, R-MR), sol nazal boşluk (L-VOL, L-MCA, L-MR) ve her iki nazal boşluk verilerinin ortalamaları (M-VOL, M-MCA, M-MR) alınarak grup içi ve gruplar arası istatistiksel anlamlı farklılık olup olmadığı preoperatif ve postoperatif hava akım verileri karşılaştırılarak maksilla hareketlerinin nazal hava akım verileri üzerine olan etkileri değerlendirildi.

Bulgular: Anabilim Dalı'mızda Ortognatik Cerrahi uygulanan 50 hasta çalışmaya dahil edildi. Operasyon planlarına göre hastalar üç gruba ayrıldı. Grup 1'e 20 hasta, Grup 2'ye 20 hasta ve Grup 3'e 10 hasta dahil edildi. Hastaların 24 tanesi erkek, 26 tanesi kadındı. Ameliyat tarihlerindeki yaş ortalamaları 25,87 (18-41)'idi. 4 hasta Sınıf 2 maloklüzyona, 46 hasta Sınıf 3 maloklüzyona sahipti. Ortalama takip süresi 12,6 ay (6-18 ay)'dı.

Akustik Rinomanometri ile elde ettiğimiz MCA değerlerinin preoperatif ve postoperatif karşılaştırmasına baktığımızda L-MCA, R-MCA ve M-MCA değerlerinin ilerletme ve gömme yapılan Grup 1 ve Grup 2'de postoperatif olarak arttığı, sarkıtma yapılan Grup 3'de postoperatif olarak azaldığını saptandı. Fakat grup içi ve gruplar arası istatistiksel anlamlı düzeyde farklılık saptanmadı.

Akustik Rinomanometri ile elde ettiğimiz VOL değerlerinin preoperatif ve postoperatif karşılaştırmasına baktığımızda L-VOL, R-VOL ve M-VOL değerlerinin ilerletme ve gömme yapılan Grup 1 ve Grup 2 de postoperatif olarak arttığı, sarkıtma yapılan Grup 3'de postoperatif olarak R-VOL'ün minimal arttığı fakat L-VOL ve M-VOL'ün azaldığını saptandı. R-VOL ölçümlerinde gruplar arası ve grup içi istatistiksel anlamlı düzeyde fark saptanmadı. L-VOL ölçümlerinde gruplar arası istatistiksel anlamlı düzeyde fark saptanmadı fakat Grup 1 ve Grup 2'de L-VOL ölçümlerinde istatistiksel olarak anlamlı düzeyde bir artış görüldü. Ayrıca L-VOL ölçümlerinde cerrahi tekniklere göre istatistiksel olarak

anlamlı derece farklılık olduğu ve bu farklılığın sarkıtma tekniğinden kaynaklandığı görüldü. M-VOL ölçümlerinde gruplar arası ve grup içi istatistiksel anlamlı düzeyde fark saptanmadı fakat sarkıtmanın negatif yönde etkisi ve ilerletmenin pozitif yönde etkisi arasında istatistiksel olarak anlamlı derecede farklılık saptandı.

Anterior Rinomanometri ile elde ettiğimiz MR değerlerinin preoperatif ve postoperatif karşılaştırmasına baktığımızda L-MR, R-MR ve M-MR değerlerinin ilerletme ve gömme yapılan Grup 1 ve Grup 2'de postoperatif olarak azaldığı, sarkıtma yapılan Grup 3'de postoperatif olarak R-MR'ın ve M-MR'ın minimal arttığı fakat L-MR'ın azaldığı saptandı. R-MR ölçümlerinde gruplar arası istatistiksel anlamlı düzeyde fark saptanmadı fakat Grup 1'de istatistiksel olarak anlamlı düzeyde bir azalma görüldü. L-MR ölçümlerinde gruplar arası istatistiksel anlamlı düzeyde fark saptanmadı fakat Grup 1'de istatistiksel olarak anlamlı düzeyde bir azalma görüldü. M-MR ölçümlerinde gruplar arası istatistiksel anlamlı düzeyde fark saptanmadı fakat Grup 1'de istatistiksel olarak anlamlı düzeyde bir azalma görüldü. Yine diğer iki ölçüm verileri ile benzer olarak Grup 1 ve 2 verileri aynı yönde Grup 3 verileri ters yönde korelasyon göstermekteydi.

Sonuçlar: Ortognatik Cerrahi sırasında uygulanacak maksilla hareketlerinin nazal hava yolu parametleri üzerine farklı etkileri olduğu saptanmıştır.

Maksilla ilerletme hareketinde preoperatif olarak nazal parametreleri olumlu yönde etkileyeceği beklentimiz VOL ve MCA değerlerinin artması ve MR değerlerinin azalmasıyla karşılanmış oldu. L-VOL artışı, L-MR R-MR M-MR değerlerinin artması istatistiksel derece anlamlı olarak saptandı.

Maksilla gömme hareketinde preoperatif olarak görüşümüz nazal hava yolu parametreleri üzerine negatif etkisi olabileceği yönündeydi. Bunun sebebi gömme uygulanan maksillanın nazal taban ve dolayısıyla nazal pasaja uyguladığı basıncın artması ve negatif olarak parametreleri etkileyebileceğiydi. Fakat maksilla gömme uygulanacak hastaların cerrahisi sırasında septumun inferiorundan yapılan eksizyon ile ön burun spinası ilişkisinin yeniden sağlanması ve nazal taban anatomisinin yeniden oluşturulması istenmeyen negatif etkinin engellenmesi amacıyla uygulanmaktaydı. Gömme uygulanan Grup 2'de tıpkı Grup 1'de olduğu gibi VOL ve MCA değerlerinin artması ve MR değerlerinin azalması nazal parametrelerin negatif yönde değil hatta pozitif yönde etkilendiğini göstermektedir.

Maksilla sarkıtma hareketinde nazal parametreleri preoperatif olarak olumlu yönde etkileyebileceğini düşünmekteydik. Fakat MCA değerlerinin azalması, L-VOL ve M-VOL değerlerinin azalması, R-MR ve M-MR değerlerinin artması sarkıtma hareketinin nazal parametreleri diğer iki tekniğe göre zıt yönde etkilediği saptandı. Grup 3'de gruplar arası istatistiksel olarak sarkıtma tekniğinde anlamlı bir fark saptanmadı fakat grup içi yapılan karşılaştırmada L-VOL ve M-VOL değerlerinde istatistiksel olarak anlamlı derecede azalma olduğu saptandı. Sarkıtma tekniğinin diğer iki tekniğe göre zıt yönde etkisi olmasının sebeplerinden bir tanesi maksiller sarkıtma hareketinin en kararsız hareketlerden olması olabilir. Postoperatif dönemdeki nükse bağlı havayolu parametrelerini olumsuz etkiliyor olabilir. Diğer bir sebep ise septum ile ön burun spinası bağlantısı kesildiği ve tekrardan sağlanamadığı için nazal taban yapısında bozukluk ve buna bağlı olumsuz yönde etkileşim olabilir.

Preoperatif ameliyat planına göre hastalar sınıflandırılıp cerrahinin nazal hava yolu parametleri üzerindeki etkisi konusunda bilgilendirilmelidir. Maksillaya uygulanan hareketler her ne olursa olsun nazal verileri olumsuz yönde etkilemediği, hatta ilerletme ve gömme hareketlerinde olumlu yönde etkilediği analiz edildi. Ortognatik Cerrahi sırasında maksiller hareketlerde uygun cerrahi teknik kullanılmasıyla nazal istenmeyen etkilerin oluşmayacağı saptandı.

Anahtar Kelimeler: Maksiller gömme, Nazal hava yolu verileri, Ortognatik Cerrahi, Rinomanometri

Akustik Rinomanometri ve Anterior Rinomanometri ölçüm verileri

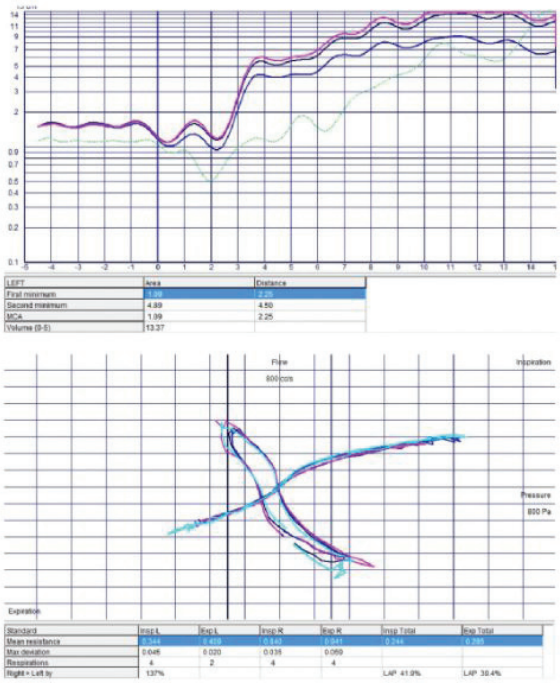

Grup 2'deki 2 numaralı hastanın Akustik Rinomanometri ve Anterior Rinomanometri postoperatif ölçüm verilerinin şematik gösterimi

ABY-K 005

Primer Septorinoplastide Parsiyel Türbinektominin Önemi: Nefes Alma, Koku ve Baş Ağrısı Üzerine Prospektif Analiz

Murat Çelik, Sinan Kadir Altunal, Uğur Koçer, Arda Kucukguven

Ankara Eğitim ve Araştırma Hastanesi

Amaç: Alt ve orta konkalar nazal fonksiyonda çok önemli rollere sahiptir, ancak hipertrofiye uğramaları obstrüktif etkilere neden olabilir. Bu obstrüktif etkiler solunum güçlüğü, uyku ve koku alma bozuklukları ve baş ağrılarına yol açabilir. Parsiyel türbinektomi bu sorunu gidermek için kullanılan yaygın bir cerrahi tekniktir. Komplikasyonları ve sonuçları hala tartışılan bir tekniktir ve boş burun sendromu gibi riskler taşıdığı düşünülmektedir. Alt ve orta konka müdahalelerinin yararları ve komplikasyonları hakkında ayrı ayrı yapılan çok sayıda çalışmaya

rağmen, orta ve alt turbinektomi cerrahisinin uzun vadeli fonksiyonel sonuçlarını birlikte kapsamlı bir şekilde araştıran prospektif klinik çalışma eksikliği vardır. Orta ve alt parsiyel türbinektominin fonksiyonel sonuçlarını bütüncül bir yaklaşımla değerlendirmek için bir klinik çalışma kliniğimizde tasarlanmıştır.

Yöntem ve Gereçler:

Çalışma Dizaynı ve Hasta Seçimi

Parsiyel orta ve alt türbinektomilerin hastaların solunumu, koku alma, baş ağrısı ve ENS üzerindeki etkisini araştıran tek merkezli, pragmatik, girişimsel, prospektif bir çalışma tasarlandı. Çalışma, kliniğimizde Şubat 2021-Şubat 2023 tarihleri arasında gerçekleştirildi. Septorinoplasti planlanan tüm hastalar çalışma için değerlendirmeye alındı. NOSE anket skoru 30 veya daha yüksek olan ve derece 4 alt konka ve/veya ilerlemiş orta konka büllozaya sahip hastalar çalışmaya dahil edildi. Hastalar ameliyat öncesi ve ameliyat sonrası birinci ay, üçüncü ay, altıncı ay ve birinci yıl dönemlerinde solunum, boş burun sendromu, baş ağrısı ve koku alma ile ilgili anketleri doldurdu. Septorinoplasti ve turbinate redüksiyonu öyküsü, 18 yaş altında olmak ve NOSE skoru 30'altında olmak dışlama kriterleri arasındaydı.

Fonksiyonel Sonuçların Değerlendirilmesi

NOSE skoru, ameliyat öncesi ve sonrası solunumdaki değişiklikleri belirlemede ve hastadaki burun tıkanıklığının boyutunu belirlemede kullanılmaktadır. Skorlar 0-100 arasında değişir, 0 burun tıkanıklığı olmadığını ve 100 en şiddetli burun tıkanıklığını gösterir.

Bu çalışma için ASOF anketinin geçerli bir Türkçe versiyonu kullanıldı. ASOF-SOC, 0 koku alamama ve 10 mümkün olan en iyi koku alma yeteneği arasında değişir. ASOF-SOC skoru 3'e eşit veya daha az olduğunda hastalar anormal koku alma yeteneğine sahip olarak kabul edildi. ASOF ORQ 6 maddeden oluşuyor ve skorlar 1 (çok fazla bozulmuş) ve 5 (hiç bozulmuş değil) arasında değişiyor. ASOF-ORQ 3,7'ye eşit veya küçük olduğunda hastaların yaşam kalitelerini etkileyen koku alma sorunları olduğu kabul edildi.

Baş ağrılarının değerlendirilmesi için hastalardan önceki ay yaşadıkları baş ağrısı sayısını 0 ile 10 atak arasında bildirmeleri istendi. Ayrıca 0 ile 10 arasında değişen bir görsel analog skalası kullanarak ağrılarının şiddetini derecelendirmeleri istendi.

ENS gelişimini değerlendirmek için hastalar, Türkçe versiyonu olmayan Boş Burun Sendromu 6 Maddelik Anketi (ENS6-Q) doldurdu. Anket akıcı bir şekilde İngilizce bilen bir kişi tarafından Türkçe'ye çevrilmiş, daha sonra başka bir çevirmen tarafından tekrar İngilizce'ye çevrilmiştir. Anketin doğruluğundan emin olmak için orijinali ile karşılaştırılmıştır. Ameliyat sonrası skoru 12'nin üzerinde olan hastalar boş burun sendromu olarak kabul edildi.

Hasta demografik verileri, eksize edilen konkalar ve postoperatif kanama durumu da kaydedilmiştir.

Cerrahi Teknik: Aynı cerrah (A.K), septorinoplasti sırasında orta ve alt konkaların endoskopik muayenesi dahil olmak üzere kısmi türbinektomilerde aynı cerrahi tekniği kullanmıştır. Derece 4 hipertrofik konka veya ileri derecede hipertrofik konka bülloza bulunan hastalara parsiyel türbinektomi, eş zamanlı derece 2 (%26-50) ve derece 3 (%51-75) alt konkalara submukozal elektrokoterizasyon uygulandı. Tüm türbinektomi prosedürleri endoskopik olarak yapıldı ve tüm hastalara intraoperatif kıkırdak ve/veya osseöz septal deviasyonların düzeltilmesi uygulandı.

Eksizyondan önce alt konkayı lateralize etmek ve ardından medialize etmek için bir Freer elevatörü kullanıldı. Alt konkanın alt 1/3'ünün tüm uzunluğu boyunca mukoza, yumuşak doku ve kemiği kısmen çıkarmak için bir Gorney-Freeman tırtıklı makası kullanıldı. Eksizyon miktarı, komplikasyonları önlemek için alt konkanın yaklaşık %60-65'ini bırakmaya özen gösterilerek, konkanın boyutuna, şekline ve konumuna göre belirlendi. Obstrüktif orta konkası olan hastalarda, Gorney-Freeman tırtıklı makas kullanılarak orta konkanın alt 2/3'ü veya konka büllozanın tamamı tüm uzunluğu boyunca çıkarıldı. Orta konkanın üst 1/3'üne denk gelen konka büllozanın sapı anosmiyi önlemek için sağlam bırakıldı.

Bulgular: Kliniğimizde 2 yılda 212 hastaya rinoplasti yapıldı ve bu hastalar parsiyel turbinektemi gerekliliği açısından değerlendirildi. Bu hastalardan parsiyel inferior ve/veya orta türbinektomi yapılan 30 hasta çalışmaya dahil edildi. 3 hasta takiplere gelmediği için çalışma dışı bırakıldı. Çalışmayı 27 hasta tamamladı ve verileri çalışmada analiz edildi. Dahil edilen 27 hastanın 8'inde tek taraflı alt konka eksizyonu, 10'unda tek taraflı orta konka eksizyonu ve 9'unda kombine orta ve alt konka eksizyonu yapıldı. Çalışmada yaş ortalaması 26,6±6 olmak üzere, toplam 25 kadın ve 2 erkek hasta vardı.

Ortalama NOSE skorları preoperatif 61,5±20,4, 1. ayda 34,3 ±20,2, 3. ayda 21,2 ±12,7, 6. ayda 19,4 ±14,6 ve postoperatif 1. yılda 18±20,1 idi. NOSE puanları zamanla sürekli bir düşüş gösterdi. Kruskal Wallis Testi preoperatif ve postoperatif dönemler arasında fark olduğunu, Mann-Whitney U testi ise bu farkın istatistiksel olarak anlamlı olduğunu gösterdi.

Ameliyat öncesi ortalama baş ağrısı sayısı 4,37±3,04 idi. 1. ayda 3.63±2.5, 3. ayda 2.74±1.93, 6. ayda 2.7±1.71 ve ameliyat sonrası 1. yılda 2.15±1.38 idi. Ameliyat öncesi ve ameliyat sonrası 1. yıl arasında istatistiksel olarak anlamlı fark bulundu ($p<0,05$).

Baş ağrısı VAS skorları ameliyat öncesi 5,59±2,44, 1.ayda 4,22±2,58, 3.ayda 3,33±2,13, 6.ayda 3,56±2,04 ve 2. Ameliyat sonrası bir yılda 56±1,89. Tüm dönemler arasında özellikle postoperatif 3., 6. ay ve 1. yılda istatistiksel olarak anlamlı fark gözlendi ($p<0,05$). Baş ağrısı şiddetinin ameliyat öncesi dönemden ameliyat sonrası 1. yıla kadar giderek azaldığı görüldü ($p<0,05$).

Tüm hastaların ortalama ASOF-ORQ skorları tüm dönemlerde anlamlı farklılık göstermedi. Ameliyat öncesi yaşam kalitelerini etkileyen koku ile ilgili sorunları olan 8 hastanın analizi, ameliyat öncesi sonuçlara kıyasla tüm ameliyat sonrası dönemler

arasında istatistiksel olarak anlamlı bir iyileşme gösterdi (p<0,05). Ameliyat sonrası birinci ayda koku alma sorunu olan hasta sayısı 5'e düştü ve ameliyat sonrası üçüncü, altıncı ay ve bir yılda ASOF-ORQ skorlarına göre sadece bir hasta kokuya bağlı yaşam kalitesi sorunu bildirdi.

Sonuçlar: Bu çalışma, NOSE skorlarının, baş ağrısı sıklığının ve şiddetinin postoperatif olarak iyileştiğini bulmuştur. Bu alanda bozukluğu olan hastaların koku alma ile ilgili yaşam kalitelerinin postoperatif tüm değerlendirmelerde anlamlı olarak iyileştiği saptandı. Hiçbir hastada cerrahi müdahale gerektirecek kadar uzun süreli kanama görülmedi. Hiçbir anozmi ve boş burun sendromu vakası bildirilmemiştir. Bu çalışma ile, septorinoplasti sırasında orta ve alt konkaların kısmi türbinektomisi, solunum sorunları, koku alma bozuklukları ve baş ağrıları gibi konka hipertrofisinin semptomlarını hafifletebileceği gösterilmiştir. Parsiyel türbinektemi teknik olarak kolay, güvenilir ve sonuçları açısından etkili bir cerrahi manevradır. Uygun teknik, boş burun sendromu riskini ve türbinektomi ameliyatının diğer komplikasyonlarını en aza indirebilir.

Anahtar Kelimeler: Turbinate Cerrahisi, Koku alma, Parsiyel Türbinektomi, Baş ağrısı, Boş burun sendromu

Parsiyel Turbinektemi Tekniği

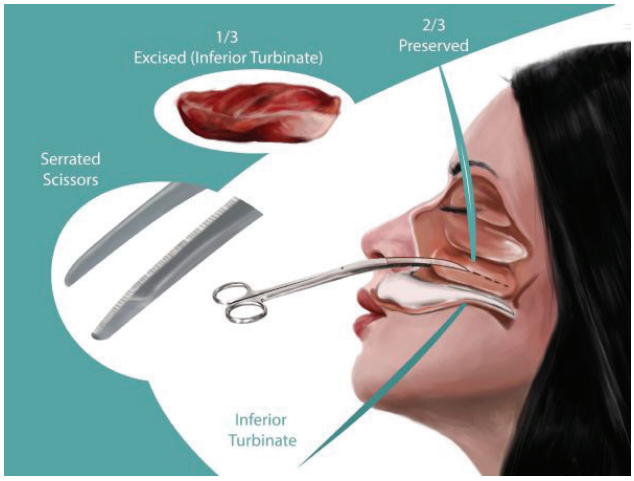

Parsiyel İnferior Turbinektomi Tekniği. Nazal endoskopi altında, alt konkanın alt 1/3'ünü tüm uzunluk boyunca kesmek için Gorney-Freeman tırtıklı makas yerleştirildi.

ABY-K 006

Le Fort I Osteotomisi Yapılan Ortognatik Cerrahi Hastalarında Yapılan Cerrahinin Koku Alma Duyusuna Etkisinin Değerlendirilmesi

Muhammet Çayır, Ufuk Emekli, Erol Kozanoğlu, Bora Edim Akalın

İstanbul Üniversitesi İstanbul Tıp Fakültesi, Plastik Rekonstrüktif ve Estetik Cerrahi Ana Bilim Dalı, İstanbul

Giriş ve Amaç: Ortognatik cerrahi temelde ortodontik tedavi ile giderilemeyen maloklüzyon problemleri ile ilgilenir. Ortognatik cerrahide tarih boyunca çeşitli yöntemler uygulanmışsa da, günümüzde maksilla için altın standart kabul edilen yöntem LeFort I osteotomisidir. Yapılan cerrahiler ile maksillaya uygulanan yeni hareket sonucunda hastaların hava yollarında belirgin değişiklikler oluşabilmektedir. Hava yollarını etkileyen cerrahilerin koku alma duyusuna etkilerine yönelik literatürde çok sayıda çalışma bulunsa da; ortognatik cerrahi özelinde literatürdeki veri miktarı yetersizdir. Bu çalışmamızda yapılan Le Fort I osteotomisinin hastaların koku alma duyusuna etkisini değerlendirmeyi hedefliyoruz.

Yöntem ve Gereçler: Bu çalışmada Anabilim Dalımız bünyesinde Ekim 2021 – Ağustos 2022 tarihlerinde ameliyat edilen ortognatik cerrahi hastalarının, ameliyat öncesi ve ameliyat sonrası 1. ve 6. ayda olmak üzere yapılan testlerle, koku alma duyusunun etkilenme durumu değerlendirilmiştir. Tüm hastalarda maksillaya değişen miktarda ileri yönde hareket gerçekleştirilmiş olup, maksillaya başka düzlemde hareket yapılması gereken hastalar çalışma dışında bırakılmıştır. Çalışma eşik değer ve identifikasyon testleri üzerinden yapılmıştır. Çalışma boyunca yapılmış olan tüm testlerde kendi tasarladığımız "manuel koku çubuğu" kullanılmıştır.

Tüm koku testleri yazının yazarı tarafından, aynı çevresel koşullarda gerçekleştirilmiştir. Koku çubukları hastalara aynı burun deliğinden, aynı mesafeden (burun deliğine 2 cm mesafeden) ve aynı süre ile (10 saniye boyunca) koklatılmıştır. Koku kaynağı olarak toplumda karşılaşma ihtimali yüksek kokular olan kahve, kakao ve vanilya kokuları seçilmiştir. Eşik değer skorları ve identifikasyon testi sonuçları her 3 koku özelinde ameliyat öncesi, ameliyat sonrası 1. Ve 6. Aylarda olacak şekilde kayıt altına alınmış ve bu sonuçlar istatistiksel anlamlılık açısından incelenmiştir.

Koku çubukları için tasarlanan düzenek için hava geçirmez, kokusuz cam kabinlerin içerisine üzeri açık 2 ayrı cam silindir yerleştirilmiştir. Silindirlerden birine sıvı koku kaynağı yerleştirilmiştir ve diğer silindire kokusuz kağıt koku çubukları konulmuştur. Koku kaynağı ve koku çubuklarının direkt temas halinde olmamasına özen gösterilmiştir. Eşik değer skorlandırılması için saf koku kaynağı distile su ile karıştırılarak logaritmik olarak azalan konstantrasyonlarda 9 ayrı çözelti elde edilmiştir. Distile su ile muamele edilmemiş koku kaynağı 1 puan ve en az yoğunlukta koku içeren çözelti 10 puan olacak şekilde puanlandırılmış ve hastaların kokuyu aldığı en az yoğunluktaki çözelti hastanın eşik değer skorunu oluşturmuştur. İdentifikasyon testi için ise hastalara bahsi geçen koku kaynaklarına ek olarak her bir koku için üç ayrı koku ismi eklenip dört seçenekli çoktan seçmeli test hazırlanmıştır. Hastalara koklatılan kokunun bu seçeneklerden hangisi olduğunu bilmesi istenmiştir.

Bulgular: Çalışmaya 21 hasta dahil edildi. 6 hastaya sadece LeFort I osteotomisi, 15 hastaya ise LeFort I osteotomisine ek olarak Sagital Split Ramus Osteotomisi cerrahileri uygulandı. Çalışmaya dahil edilen hastaların

tamamı Sınıf 3 tipte maloklüzyon hastasıydı ve hepsine maksiller ilerletme yapıldı.(en az 3 mm ve en çok 6.5 mm ilerletme hareketi)

Katılımcıların ameliyat öncesi kahve kokusu eşik değeri puanı ortalama 8.80±1.24 iken, 1.ayda 9.35±1.09, 6.ayda 9.25±1.02 olduğu saptanmıştır. Kahve kokusu eşik değeri puanında zaman içerisinde gözlenen değişim istatistiksel olarak anlamlı bulunmamıştır (F=3.072, p=0.082).

Katılımcıların ameliyat öncesi vanilya kokusu eşik değeri puanı ortalama 6.80±1.96 iken, 1.ayda 7.90±1.33, 6.ayda 8.25±1.29 olduğu saptanmıştır. Vanilya kokusu eşik değeri puanında zaman içerisinde gözlenen değişimin istatistiksel olarak anlamlı olduğu saptanmıştır (F=7.993, p=0.008). Ameliyat öncesine göre 1.ayda gözlenen ortalama 1.10±1.62 puan değişimin istatistiksel olarak anlamlı olduğu saptanmıştır (p=0.020). Ameliyat öncesine göre 6.ayda gözlenen ortalama 1.45±2.26 puan değişimin istatistiksel olarak anlamlı olduğu saptanmıştır (p=0.029). Birinci aya göre 6.ayda gözlenen ortalama 0.35±0.93 puan değişim istatistiksel olarak anlamlı bulunmamıştır (p>0.05).

Katılımcıların ameliyat öncesi kakao kokusu eşik değeri puanı ortalama 4.35±2.28 iken, 1.ayda 5.30±1.81, 6.ayda 6.25±1.74olduğu saptanmıştır. Kakao kokusu eşik değeri puanında zaman içerisinde gözlenen değişimin istatistiksel olarak anlamlı olduğu saptanmıştır (F=11.081, p=0.001).Ameliyat öncesine göre 1.ayda gözlenen değişimin ortalama 0.95±1.73 olduğu saptanırken, bu süreçte gözlenen değişim istatistiksel olarak anlamlı bulunmamıştır (p>0.05). Ameliyat öncesine göre 6.ayda gözlenen ortalama 1.90±2.31 puan değişimin istatistiksel olarak anlamlı olduğu saptanmıştır (p=0.005). Birinci aya göre 6.ayda gözlenen ortalama 0.95±1.19 puan değişimin istatistiksel olarak anlamlı olduğu saptanmıştır (p=0.006).

İdentifikasyon testlerinin 1. Aydaki sonuçlarında farklılık görünmezken 6. Ayda yapılan testlerde artış tespit edilmiştir. Fakat bu durum istatistiksel olarak anlamlı bulunmamıştır. (p>0.05)

Sonuç: Koku alma duyusu ile üst hava yolları arasındaki yakın ilişki iyi bilinmektedir. Toplumumuzda da oldukça sık görülen septum deviasyonu, nazal polipozis, akut ve/veya kronik rinosinusit gibi hava yolu pasajında probleme yol açabilen durumlarda koku alma duyusu negatif yönde etkilenmektedir.

Çalışmamızın çıkış noktası da bu hipoteze dayanmaktadır. Ortognatik cerrahide iskelet sistemine yönelik yapılan değişikliklerin yumuşak dokuya yansımaları olmaktadır. Bu yansımalar özellikle yumuşak damakta, dilde, orofarenkste ve nazofarenkste görülmektedir. Bu değişiklikler üst solunum yolu pasajını ve dolayısıyla koku alma kabiliyetini etkilemektedir.

Yapılan istatistiksel incelemede hastaların test edilen 3 koku özelinde eşik değer skoru artmış olup; vanilya ve kakaodaki artış istatistiksel olarak anlamlı bulunurken kahve kokusunda anlamlı iyileşme gözlenmemiştir. Kahve kokusundaki artışın istatiksel olarak anlamlı olmayışı ameliyat öncesi mevcut eşik değer skorlarının halihazırda yüksek olmasıyla ilişkili olduğu düşünülmüştür. Hastaların maksillalarına yapılan ilerletme hareketi sonucunda üst hava yolları pasajında anlamlı artış olduğu düşünülüp; hastaların koku duyusunda gözlemlenen artışın bu durumla ilişkili olduğu sonucuna varılmıştır.

Anahtar Kelimeler: Hava yolu, Koku, Le Fort I osteotomisi, Maksiller ilerletme

Eşik Değer Skorlarının Zaman İçerisinde Değişimi

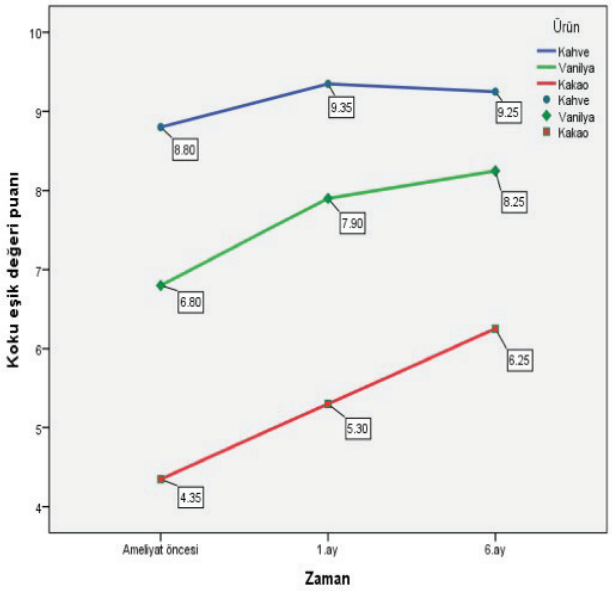

Her üç kokuya ait eşik değer skoru ortalamalarının zaman içerisinde değişimi.

UZMAN ARAŞTIRMA YARIŞMASINA BAŞVURAN BİLDİRİLERİ

Artificial Dermis and Human Recombinant Epidermal Growth Factor Application for Management of Critical Size Calvarial Defect

Çağla Çiçek[1], Gaye Filinte[2], Kayhan Başak[3], Ahmet Furkan Kayış

[1]Kartal Dr. Lütfi Kırdar City Hospital, Department of Plastic, Reconstructive ve Aesthetic Surgery, Istanbul, Turkey
[2]University of Health Sciences, Kartal Dr. Lütfi Kırdar City Hospital, Department of Plastic, Reconstructive ve Aesthetic Surgery,Istanbul, Turkey
[3]Gazi University, Faculty of Science, Department of Chemistry, Ankara, Turkey

Introduction: Bone defects following trauma or ablative oncologic surgeries present a significant clinical problem. In plastic surgery practice, restoration of the three-dimensional structure of the facial and calvarial skeleton also serves as a framework for soft tissue reconstruction. The integrity of the skeletal system is very important for the function, stabilization, and protection of body parts. Autologous or vascularized bone grafts are frequently used as reconstruction options in bone healing. However, limited availability, donor site morbidity, and the difficulty in predicting late resorption of grafts are major drawbacks of these procedures (1). Therefore, amidst the ongoing developments in technology, many research works are being carried out on the feasibility of using synthetic or biological materials in bone healing (2). MatriDerm® is a three-dimensional matrix scaffold of type I collagen and elastin that mimics the most highly represented organic polymer of bone matrix and also supports the crucial steps of tissue regeneration and successfully regenerates skin, bone, and cartilage tissues (3,4,5). Epidermal growth factor (EGF) enhances the cellular proliferation and differentiation of epidermal and epithelial cells, fibroblasts, and cartilage and bone derived cells during growth, maturation, and healing (6). EGF is also the main growth factor that is expressed in bone repair, and its most important task in bone healing is that it is chemo attractive, effective in cell proliferation and differentiation, and therefore contributes to a rapid and successful bone healing process (7). We hypothesized that combining artificial dermis and local administration of EGF would enhance osteoblastic formation. Therefore, the aim of this study was to investigate the effect of MatriDerm® and EGF treatment on calvarial defects that are of critical sizes and cannot be healed spontaneously.Materials and

Methods Biomaterials: MatriDerm® from Medskin Solution (Dr. Otto Suwelack Skin and Health Care GmbH, Billerbeck, Germany) is a three-dimensional matrix consisting of collagen (bovine collagen) and elastin (extracted from bovine ligamentum nuchae). This matrix has a porosity of approximately 100 µm and a size corresponding to 105 mm in length, 148 mm in width, and 1 mm in thickness, and is obtained by the Advanced CryoSafeTM Method, which is able to preserve and refine the natural features and properties of the biomaterials. Human recombinant EGF (hrEGF) is a highly evolutionarily conserved polypeptide that plays a significant role on the intra- and extra-uterine lives in mammals. Based on the early findings of its epitheliotropic and mitogenic effects, it was originally used as a healing agent for problematic wounds. The polypeptide hrEGF is the active pharmaceutical ingredient of Heberprot-P® (Heberprot-P, Praxis Pharmaceutical, Vitoria, Spain) and is a novel drug that is used to solve an unmet medical need: to heal high-grade, poor-prognostic ulcers, which affect the lower limbs of diabetic patients.

Surgical Procedure: The ethical protocol for this study was approved by the local ethics committee of xxx University Faculty of Medicine Experimental Research Center (Internal Registry: 2022/04-1). Twenty-one male Spraque Dawley rats weighing between 250 and 300 g and were used in this study. The rats were kept in individual cages and received food and water ad libitum. They were anesthetized by intraperitoneal injectons of 90 mg/kg ketamine (KetalarVR, Pfizer) and 10 mg/kg Xylazine (Rompun 2%VR, Bayer). The dorsal part of the cranium of each rat was shaved and prepared aseptically for surgery using povidone-iodine. An "L-shaped" incision measuring 2 cm in length was made on the scalp along the parietal bone, and the calvarium was exposed following sub periosteal dissection (Figure 1,2). A full thickness critical-sized bone defect of 8 mm in diameter was created using a custom-made trephine drill at 1,500 revolutions per minute (rpm). Once the dura had been freed, we used the elevator as a lever arm to raise the calvarium off the dura (Figure 3). Following the creation of the defect on each rat, the rats were randomly divided into three groups of equal sizes: the sham control group (C, n:7), the MatriDerm® group (M, n:7), and the MatriDerm® + hrEGF group (MGH, n:7). No procedure was performed in the C group after the defect was created (Figure 3). For the rats in the M group, artificial dermis (Matriderm, Dr. Otto Suwelack Skin and Health Care GmbH, Billerbeck, Germany), which was well matched for the defect size, was cut and placed on the sites where the defects were created under sterile conditions (Figure 4). The MGH group was soaked with 6.25 µg hrEGF (Heberprot-P, Praxis Pharmaceutical, Vitoria, Spain) following artificial dermis administration (Figure 5). Each rat received an intramuscular injection of 200 µl penicillin after surgery. The periosteum and skin were then repositioned and closed using silk suture. The rats were monitored daily for the conditions of their surgical wounds, food intake, activity, and any clinical signs of infection. One rat in group M was excluded from the study due to its death during the follow-up. Postoperatively at six weeks, the rats were decapitated and the areas of the original surgical defects were removed en bloc, including the surrounding tissue. Atomic absorption spectrometry (AAS) was used to determine the amounts of calcium in the bones, which indicates ossification, and scanning electron microscopy (SEM) and immunohistochemistry were used to evaluate the new bone formations.

Figure 1: Planning and closing the skin incision in medical illustration

dimensional matrix composed of native, structurally intact collagen fibrils and elastin for supporting dermal regeneration. Thecollagenisobtainedfrombovinedermisandcontainsthe dermaltypeI,III,andVcollagens Theelastinisobtainedfrombovinenuchalligamentby

Figure 2: Showing the incision of the periosteumand subperiosteal dissection

Figure 3: Removal of the calvarium without damage to the dura

Figure 4: Placement of the artificial dermis to the defect

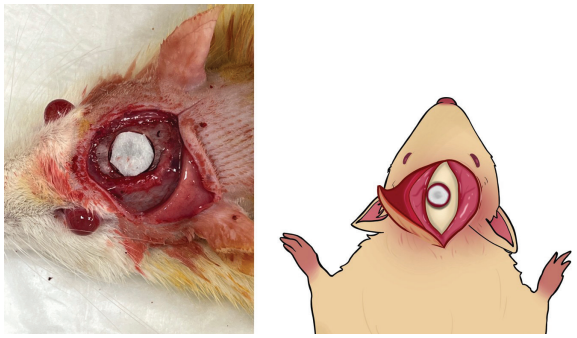

Figure 5: Soaking of growth factor to the artificial dermis

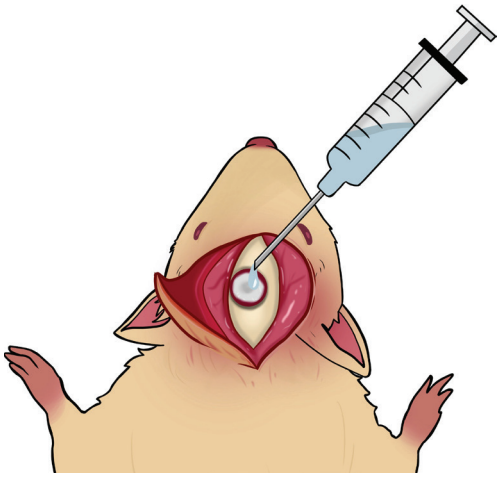

Immunohistochemical Assessment: The samples were fixed in a 10% formaldehyde solution and subsequently decalcified in a 5% ethylene-diamine-tetraacetic acid solution for immunohistochemistry. After alcohol-xylene follow-up, the decalcified samples were embedded in paraffin blocks. From these paraffin blocks, sections measuring 4 µm in thickness were cut, and osteopontin (EP106, Epitomics, CA, USA, monoclonal antibody) was applied using hematoxylin and eosin stain and immunohistochemistry. The 4 µm thick sections were transferred to electrostatically positively charged slides and dried at 70ºC for one hour for immunohistochemistry. On a fully automated immunohistochemical stainer, staining with the osteopontin antibody was combined with deparaffinization and antigen retrieval (Ventana BenchMark Ultra, Ventana Medical Systems, Tucson, AZ, USA). A ready-made kit consisting of biotin-free, horseradish peroxidase (HRP) multimer-based hydrogen peroxide substrate and 3,3'-diaminobenzidine tetrahydrochloride chromogen suited for the device was used to perform this staining process in completely automatic immunohistochemical equipment. The percentage of stained cells, rather than the intensity of the stain, was considered in the positively stained cells. A rating index was established and was used to determine the proportion of positively stained cells within all surface epithelial cells in each segment. As a result, staining with osteopontin was accepted as present or absent. With regard to counting the fields, five fields under 100 magnifications were counted and averaged. Hematoxylin and eosin staining was used to assess inflammation, giant cell density, new bone formation, fibrous tissue density in the defect area, osteocyte density, osteoblast-like cell density, and resorption of the bone at the edges of the defect in the analyzed samples. Following the staining, the samples were evaluated under a light microscope, and the staining was rated through semi-quantitative risk analysis. For inflammation, giant cell density, new bone formation, and fibrous tissue in the defect area, the staining scores were accepted as absent (0), moderate (1), and severe (2). With regard to the osteocyte density, osteoblast-like cell density, and resorption of the bone at the edges of the defect, staining scores were accepted as absent (0) and present (1). This assessment was based on five similar areas at 20 magnifications.

Using Scanning Electron Microscopy to Display Samples

After being fixed for at least one day in 2.5% glutaraldehyde produced with a 0.1 M phosphate buffer at 7.2 pH, the samples were subjected to two 15-minute changes and then rinsed with phosphate buffer (pH:7.2). They were then run through a succession of alcohol

concentrations of 70%, 80%, 96%, and 100% for 15 minutes each. The samples were dried at the critical point after being maintained in amyl acetate for 15 minutes twice, and they were then fixed to the staples using double-sided adhesive tapes by breaking them as a whole or in various portions. The samples were photographed and studied in the JEOL JSM6060 SEM at 5–10 KV after being coated with gold in the Polaran SC 502 coating apparatus.

Using Atomic Absorption Spectrometry to Determine Calcium

In the lab, bone samples were first fixed in glutaraldehyde for 24 hours before being categorized. For the SEM and AAS experiments, the identified samples were prepared independently. For the AAS studies, the samples were washed with phosphate buffer and then left in an oven at 60ºC. After two days during which the dried samples were kept in concentrated nitric acid at room temperature, the solutions were diluted with distilled water. Finally, the

concentrations of calcium in the solutions were determined and measured in mg/ gr.

Statistical Analysis: Power analysis was conducted before the data collection, and the SPSS 20.0 program was used to analyze the data in this study. For the descriptive statistics, mean ± standard deviation values were used for quantitative variables according to the distribution of the data. After controlling the normality assumptions of the data, cross tables and chi-square statistics were used in this study to control the relationships, and one-way analysis of variance (ANOVA) statistics were used in multi-group comparisons. In all tests, a p-value of 0.05 or less was considered to be significant.

Results: As a result of the death of the rat in the Matriderm® group, the experiment of that group was completed with six rats. The hematoxylin and eosin stain was used to assess inflammation, new bone formation, resorption of the bone at the edges of the defect, fibrous tissue formation in the defect area, and the osteocyte, giant cell, and osteoblast-like cell densities for histopathological investigation of bone samples collected during surgery. No statistical differences were found between the groups with regard to their scores for the following: inflammation, giant cell density, new bone formation, osteocyte density, osteoblast-like cell densities, resorption of bone at the edges of the defect, or fibrous tissue formation in the defect area (p>0,05) (Supplemental Table 1-7). In addition, there were no statistically significant increases in the scores for osteopontin antibody staining in the cells (osteocyte and osteoblast) with membranous and cytoplasmic staining in the control group (p>0,05) (Supplemental Table 8,9) (Figure 6). Furthermore, the study used AAS to assess calcium accumulation in bone samples and found no statistically significant difference in favor of the M and MGH groups in comparison to the control group (p>0.05) in terms of the mean calcium accumulation (Supplemental Table 10,11,12).

Figure 6: A: Immunohistochemical staining of control group's sample with osteopontin at x400 magnification. White arrowheads represent osteoids and black arrowheads represent unstained osteocytes (Osteopontin Score-0).B: Immunohistochemical staining of growth factor group's sample with osteopontin at x200 magnification. Black arrowheads represent osteoid, white arrowheads represent osteopontin-stained osteoblasts (Osteopontin Score-1). C: Hematoxylin and Eosin (H&E) representation of new bone formation in MGH group's sample at x100 magnification. The black arrowheads indicate the zone of bone defect. The white arrowheads represent the artificial dermis applied to the bone defect. Black arrows indicate new bone formation within the artificial dermis (New Bone Fromation Score-1).



Discussion: The bone healing studies that have been done on rat calvaria provide proper models due to the lack of fixation requirements. Previous studies have used two different sizes to identify defects that are of critical sizes in the rat calvarium: 5 mm and 8 mm (8,9). The major advantage of a 5 mm defect is that it allows the bilateral defect to be formed in the same calvarium if the rat is large and mature. However, in our study the 8 mm defect was preferred for healthy evaluation of the bone samples. Both the periosteum and especially the dura play important roles in cranial bone healing. Periosteal reaction and cellular repopulation have been shown to be more pronounced in cases where the dura mater is preserved (10). Therefore, in our study the dura mater was preserved in each rat, and the defect was covered with a periosteum for standardization. Several osteoconductive products were available for use in clinical settings, including hydroxyapatite, purified collagen, calcium phosphate substitutes, and poly lactic-co-glycolic acid polymers (11). The dermal matrix has been described as a good alternative in complex cranial reconstructions after oncological resection and post traumatic defects with exposed bone or dura (12,13). MatriDerm® is a three-

hydrolysis.MatriDerm®

is a theoretically suitable osteoconductive material as well, since previous reports have indicated that artificial dermis is easily revascularized and incorporated into host tissue (14,15). Artificial dermis primarily consists of collagens (mainly type I collagen) and elastins and is quite similar to the extracellular dermis of bone, which is composed mainly of type I collagen. In addition, type I collagen is the most highly represented organic polymer of the bone matrix and plays an important role in the complex process of bone formation and remodeling (16,17). We hypothesized that the similarity to the extracellular matrix of the bone might prove to be a favorable advantage of Matriderm® as an osteoconductive material. In our results, the Matriderm® successfully integrated with the edges of the bone defects, and the dermal matrixes remodeled to become calcified bones. In a study conducted by Luo et al., involving alveolar bone grafting in which the dermal matrix and concentrated growth factors were applied to the cancellous bone graft, the improvements in bone density in cases with concentrated growth factors were much greater than in cases with dermal matrixes (18). In another study by Portinho et al., Matriderm® was used as a dermal matrix, and bone formation and neovascularization were evaluated in mice by combining this matrix scaffold with different bone matrices for cranial vault reconstruction

(19). According to this study, the use of Matriderm® alone is not advantageous in neovascularization and new bone formation when this method is compared to that of combining different bone matrices in Matriderm®. In addition, in this study it was found that the Matriderm® was not resistant to infection (19). Since no evidence of infection was observed in any rat in the surgical area in our study, we believed that the Matriderm® could remain inert until the end of the study. In contrast to our hypothesis and similar to the study by Portinho et al., it was observed that Matriderm® when applied alone did not contribute to new bone formation on calvarial defects. In our study, although the new bone formation in the MGH group was statistically insignificant compared to the other groups; histochemically, the most new bone formation was in the dermal matrix group to which the growth factor was added (Figure 7). Growth factors such as EGF, fibroblast growth factor (FGF), and vascular endothelial growth factor (VEGF) are the main growth factors expressed in bone repair. The most important role these growth factors play in bone healing is that they are chemo attractive, effective in cell proliferation and differentiation, and therefore contribute to a rapid and successful bone healing process (20). EGF is a polypeptide of 53 amino acids and has been presented as a helpful tool in the treatment of wounds. One of the first growth factors to be identified, EGF was first isolated from the submaxiller saliva glands of mice in the 1960s

(21). EGF receptors are expressed in different cell types including osteoblasts, osteoclasts, and endothelial cells (22). The literature contains conflicting reports about the effects of EGF on osteogenic differentiation, and it has been found that EGF both inhibits and enhances osteogenic

differentiation in different, primarily in vivo, studies (23,24). In a recent study, mesoporous bioactive glass that is adsorbed by EGF was reported to accelerate bone tissue regeneration in vivo (25). In particular, this has a stimulating effect on the development and proliferation of mesenchymal and epithelial cells. Therefore, because of the tissue formation and angiogenesis this material creates in the healing area it provides considerable biological activity in the healing process (26). Zhang et al. argued in their study that bone metabolism can change when EGF activates the EGF receptor on the cell surface (27), and other studies have shown that EGF and heparin-binding EGF may be mythogenic for bone marrow stromal stem cells and may also stimulate osteoblast progenitors (28,29). In another study, Chandra et al. showed that epidermal growth factor receptors (EGFR) can increase the formation of new bone by increasing the number of mesenchymal progenitors (30). These receptors are known to be particularly effective on osteoprogenitor cells, but the mechanism is not fully understood (30). In contrast, Kumegawa et al. (31) and Krampera et al. (32) have studied the osteogenic differentiation of mesenchymal stem cells using different doses of EGF, and these studies showed that EGF has an inhibitory effect on osteogenic differentiation. Qin et al. claimed that EGF has a profound effect on osteoblasts and demonstrated that EGF stimulates pro-osteoblasts while inhibiting the mineralization and differentiation of mature osteoblasts (33). Although in our study EGF was not used alone, bone healing was not found to be more significant in the MGH group than in the other groups. Also, SEM images showed that bone structure was less organized and coarser in the MGH group than in the M group (Suplementary material 9,10,11), and this suggests that, contrary to popular belief, EGF does not have a positive effect on bone mineralization and formation. The absence of a group to which EGF alone was applied is one of the limitations of the study, as it has been understood from the literature that EGF that is applied in different doses has different results. The other limitation of the study is that cell cultures could not be used to provide accurate assessments of osteoblastic activity because changes in cell phenotypes are more pronounced in long-term cultures and multiple passages. Another potential limitation of our study was that the mechanical strength of the regenerated bone was not evaluated. The mechanical strength of the calvarial bone is crucial to protecting the brain. Therefore, our future studies will include comparisons of the mechanical strength of the regenerated bone to the strength of the native bone.

Figure 7:A: No trabecular formation has formed in group C and it is seen that the artificial dermis has not been replaced by bone in SEM image. B: The trabecular formation is coarse, and the trabecular space is small in group MGH. C: The trabecular formation is regular and the trabecular space is larger than group MGH in SEM image.

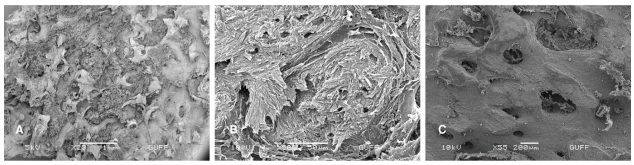

Conclusion: Many different materials have been demonstrated as being beneficial in bone healing. However, contrary to popular belief, our study has shown that a combination of artificial dermis, which can mimic the organic component of bone, and hrEGF, which is thought to accelerate bone healing, does not have a positive effect on bone healing in calvarial defects.

Acknowledgments: The statistical analysis of the data was evaluated professionally by a teaching assistant, Exx Txx from xxx University,xxxx, Turkey. Also, Dxx Axx Mxx, an associate professor in the Department of Biology, at xxx University Faculty of Science, was responsible for displaying the scanning electron microscopy of the bone samples in our study. Author Contributions: It has been written at Table Page. The text is anonymous so we did not declarete the contributions in here.

Declaration of conflicting interest: The authors declare that they have no conflicts of interest to disclose.

Funding: This research did not receive any specific grant from funding agencies in the public, commercial, or not-for-profit sectors and for this study all costs were covered by xxxx, M.D. (by one of the author)

Ethical Approval: The ethical protocol for this study was approved by the local ethics committee of xxx University Faculty of Medicine Experimental Research Center (Internal Registry: 2022/04-1)

References

Wang W, Yeung KWK Bone grafts and biomaterials substitutes for bone defect repair: A review. Bioact Mater. 2017 Jun 7;2(4):224 247. doi: 10.1016/j. bioactmat.2017.05.007. PMID: 29744432; PMCID: PMC5935655

Pili D, Tranquilli Leali P. Biomaterials and bone. Aging Clin Exp Res. 2011 Apr;23(2 Suppl):74 75. PMID: 21970931

Stark Y, Suck K, Kasper C, Wieland M, van Griensven M, Scheper T. Application of collagen matrices for cartilage tissue engineering. Exp Toxicol Pathol. 2006 Mar;57(4):305

Ryssel H, Gazyakan E, Germann G, Ohlbauer M. The use of MatriDerm in early excision and simultaneous autologous skin grafting in burns—a pilot study. Burns. 2008 Feb;34(1):93

97. doi: 10.1016/j.burns.2007.01.018. Epub 2007 Jul 17. PMID: 17644263

Keck M, Haluza D, Lumenta DB, Burjak S, Eisenbock B, Kamolz LP, Frey M. Construction of a multi-layer skin substitute: Simultaneous cultivation of keratinocytes and preadipocytes on a dermal template. Burns. 2011 Jun;37(4):626 630. doi: 10.1016/j.burns. 2010.07.016. Epub 2010 Sep 23. PMID: 20869175

Carpenter G, Cohen S. Epidermal growth factor. J Biol Chem. 1990;265(14):7709 7712.

Marquez L, de Abreu FA, Ferreira CL, Alves GD, Miziara MN, Alves JB. Enhanced bone healing of rat tooth sockets after administration of epidermal growth factor (EGF) carried by liposome. Injury. 2013 Apr;44(4):558-64. doi: 10.1016/j.injury.2012.10.014. Epub 2012 Nov

22. PMID: 23182165.

Schmitz JP, Hollinger JO. The critical-sized defect as an experimental model for craniomandibulofacial nonunion. Clin Orthop Relat Res 1986;205:299 308.

Bosch C, Melsen B, Vargervik K. Importance of the critical-size bone defect in testing bone-generating materials. J Craniofac Surg 1998;9:310 316.

Ozerdem OR, Anlatici R, Bahar T, Kayaselçuk F, Barutçu O, Tuncer I, Sen O. Roles of periosteum, dura, and adjacent bone on healing of cranial osteonecrosis. J Craniofac Surg. 2003 May;14(3):371 379; discussion 380-2. doi: 10.1097/00001665-200305000-00016.

PMID: 12826809

Cornell CN, Lane JM. Current understanding of osteoconduction in bone regeneration.

Clin Orthop Relat Res.1998 Oct;(355 Suppl):S267-73. doi: 10.1097/00003086-199810001-00027. PMID: 9917646.

Ryssel H, Radu CA, Germann G, Otte M, Gazyakan E. Single-stage Matriderm® and skin grafting as an alternative reconstruction in high-voltage injuries. Int Wound J. 2010 Oct;7(5): 385 392. doi: 10.1111/j.1742-481X.2010.00703.x. PMID: 20609028; PMCID: PMC7951579

Gáspár K, Erdei I, Péter Z, Dezsö B, Hunyadi J, Juhász I. Role of acellular dermal matrix allograft in minimal invasive coverage of deep burn wound with bone exposed—case report and histological evaluation. Int Wound J. 2006 Mar;3(1):51 58. doi: 10.1111/j.1742-4801.2006.00175.x. PMID: 16650210; PMCID: PMC7951576

Cristaldi M, Mauceri R, Campisi G, Pizzo G, Alessandro R, Tomasello L, Pitrone M, Pizzolanti G, Giordano C. Growth and Osteogenic Differentiation of Discarded Gingiva-Derived Mesenchymal Stem Cells on a Commercial Scaffold. Front Cell Dev Biol. 2020 May 21;8:292. doi: 10.3389/fcell.2020.00292. PMID: 32509773; PMCID: PMC7253652

Tomasello L, Fiorica C, Mauceri R, Martorana L, Palumbo FS, Pitarresi G, Pizzolanti G, Campisi G, Giordano C, Cavallaro G. Bioactive Scaffolds Based on Amine-Functionalized Gellan Gum for the Osteogenic Differentiation of Gingival Mesenchymal Stem Cells. ACS Applied Polymer Materials 2022 4(3):1805 1815. doi: 10.1021/acsapm.1c01586

Broughton G 2nd, Janis JE, Attinger CE. The basic science of wound healing. Plast Reconstr Surg. 2006 Jun;117(7 Suppl):12S-34S. doi: 10.1097/01.prs.0000225430.42531.c2. PMID: 16799372.

Tzaphlidou M. Bone architecture: collagen structure and calcium/phosphorus maps. J Biol Phys. 2008 Apr;34(1-2):39 49. doi: 10.1007/s10867-008-9115-y. Epub 2008 Oct 15. PMID:

19669491; PMCID: PMC2577747

Huang L, Zou R, He J, Ouyang K, Piao Z. Comparing osteogenic effects between concentrated growth factors and the acellular dermal matrix. Braz Oral Res. 2018;32:e29. doi: 10.1590/1807-3107bor-2018.vol32.0029. Epub 2018 May 3. PMID: 29723339.

Portinho, CP., Santos, LA., Cerski, T., Rivero, RC., Collares, MVM. (2014). Cranial vault reconstruction with bone morphogenetic protein, calcium phosphate, acellular dermal matrix, and calcium alginate in mice. Acta Cirúrgica Brasileira, 29:622 632.

Vladimirov BS, Dimitrov SA. Growth factors—importance and possibilities for enhancement of the healing process in bone fractures. Folia Med (Plovdiv) 2004;46(2):11 17. PMID: 15506545

Cohen S. Isolation of a mouse submaxillary gland protein accelerating incisor eruption and eyelid opening in the newborn. J Bid Chem 1962;237:1555 1562.

Chim SM, Tickner J, Chow ST et al. Angiogenic factors in bone local environment.

Cytokine Growth Factor Rev 24(3) (2013 Jun):297 310.

Platt MO, Roman AJ, Wells A, Lauffenburger DA, Griffith LG. Sustained epidermal growth factor receptor levels and activation by tethered ligand binding enhances osteogenic differentiation of multi-potent marrow stromal cells. J Cell Physiol. 2009 Nov;221(2):306-17. doi: 10.1002/jcp.21854. PMID: 19544388; PMCID: PMC3084602.

Sibilia M, Wagner B, Hoebertz A, Elliott C, Marino S, Jochum W et al. Mice humanised for the EGF receptor display hypomorphic phenotypes in skin, bone and heart. Development 2003;130:4515 4525.

Wang X, Chen W, Liu Q, Gao K, Wang G, Gao L, Liu L. Function and mechanism of mesoporous bioactive glass adsorbed epidermal growth factor for accelerating bone tissue regeneration. Biomed Mater. 2017 Apr 28;12(2):025020. doi: 10.1088/1748-605X/aa65d8. PMID: 28452332.

Sezer O, Niemöller K, Jakob C, Zavrski I, Heider U, Eucker J, Kaufmann O, Possinger K. Relationship between bone marrow angiogenesis and plasma cell infiltration and serum beta2- microglobulin levels in patients with multiple myeloma. Ann Hematol. 2001 Oct;80(10): 598-601. doi: 10.1007/s002770100361. PMID: 11732871.

Zhang X., Gureasko J., Shen K., Cole P.A., Kuriyan J. An Allosteric Mechanism for Activation of the Kinase Domain of Epidermal Growth Factor Receptor. Cell. 2006;125:1137 1149. doi: 10.1016/j.cell.2006.05.013

Li P, Deng Q, Liu J, Yan J, Wei Z, Zhang Z, Liu H, Li B. Roles for HB-EGF in Mesenchymal Stromal Cell Proliferation and Differentiation During Skeletal Growth. J Bone Miner Res. 2019 Feb;34(2):295 309. doi: 10.1002/jbmr.3596. Epub 2018 Dec 14. PMID:

30550637; PMCID: PMC7816091

Laflamme C, Curt S, Rouabhia M. Epidermal growth factor and bone morphogenetic proteins upregulate osteoblast proliferation and osteoblastic markers and inhibit bone nodule

formation. Arch Oral Biol. 2010 Sep;55(9):689 701. doi: 10.1016/j.archoralbio.2010.06.010. Epub 2010 Jul 11. PMID: 20627196

Chandra A, Lan S, Zhu J, Siclari VA, Qin L. Epidermal growth factor receptor (EGFR) signaling promotes proliferation and survival in osteoprogenitors by increasing early growth response 2 (EGR2) expression. J Biol Chem. 2013 Jul 12;288(28):20488 20498. doi: 10.1074/

jbc.M112.447250. Epub 2013 May 29. PMID: 23720781; PMCID: PMC3711314

Kumegawa M, Hiramatsu M, Hatakeyama K, Yajima T, Kodama H, Osaki T, Kurisu K.

1983. Effects of epidermal growth factor on osteoblastic cells in vitro. Calcif Tissue Int 35:542 548.

Krampera M, Pasini A, Rigo A, Scupoli MT, Tecchio C, Malpeli G, Scarpa A, Dazzi F, Pizzolo G, Vinante F. 2005. HB-EGF/HER-1 signaling in bone marrow mesenchymal stem cells: Inducing cell expansion and reversibly preventing multilineage differentiation. Blood 106:59 66.

Qin L, Tamasi J, Raggatt L, Li X, Feyen JH, Lee DC, Dicicco-Bloom E, Partridge NC.

2005. Amphiregulin is a novel growth factor involved in normal bone development and in the cellular response to parathyroid hormone stimulation. J Biol Chem 280:3974 3981.

Figure and Supplemental Table Legends Supplemental Table 1. Change of inflammation scores

Supplemental Table 2. Change of giant cell density scores Supplemental Table 3. Change of new bone formation scores Supplemental Table 4. Change of osteocyte density scores Supplemental Table 5. Change of osteoblast like cell scores Supplemental Table 6. Resorption scores of bone Supplemental Table 7. Fibrous tissue scores of bone

Supplemental Table 8. Change of Osteopontin Staining Scores of Osteoblasts Supplemental Table 9. Change of Osteopontin Staining Scores of Osteocytes Supplemental Table 10. Anova Table of Healtyh Tissue's (non-defect area) Calcium Accumulation

Supplemental Table 11. Anova Table of Defect Area's Calcium Accumulation Supplemental Table 12: Correlation Table

Supplemental Table 1. Change of inflammation scores

Absent Moderate			Inflamation			Total
			Severe			
Group	MGH	N	1	4	2	7
		%	5,0%	20,0%	10,0%	35,0%
	C	N	2	3	2	7
		%	10,0%	15,0%	10,0%	35,0%
	M	N	1	3	2	6
		%	5,0%	15,0%	10,0%	30,0%
Total %		N	4	10	6	20
		20,0%	50,0%	30,0%	100,0%	

P=0,965

Supplemental Table 2. Change of giant cell density scores

Absent Moderate			Giant Cell Density			Total
			Severe			
Grup	MGH	N	0	2	5	7
		%	0,0%	10,0%	25,0%	35,0%
	C	N	4	3	0	7
		%	20,0%	15,0%	0,0%	35,0%
	M	N	0	3	3	6
		%	0,0%	15,0%	15,0%	30,0%
Total %		N	4	8	8	20
		20,0%	40,0%	40,0%	100,0%	

P=0,014

Supplemental Table 3. Change of new bone formation scores

Absent Moderate			New Bone Formation			Total
			Severe			
Group	MGH	N	1	1	5	7
		%	5,0%	5,0%	25,0%	35,0%
	C	N	5	1	1	7
		%	25,0%	5,0%	5,0%	35,0%
	M	N	1	3	2	6
		%	5,0%	15,0%	10,0%	30,0%
Total %		N	7	5	8	20
		35,0%	25,0%	40,0%	100,0%	

P=0,057

Supplemental Table 4. Change of osteocyte density scores

Absent Moderate			Osteocytes Density			Total
			Severe			
Group	MGH	N	1	2	4	7
		%	5,0%	10,0%	20,0%	35,0%
	C	N	5	1	1	7
		%	25,0%	5,0%	5,0%	35,0%
	M	N	4	1	1	6
		%	20,0%	5,0%	5,0%	30,0%
Total %		N	10	4	6	20
		50,0%	20,0%	30,0%	100,0%	

P=0,213

Supplemental Table 5. Change of osteoblast like cell scores

Absent Moderate			Osteoblast like cells			Total
			Severe			
Group	MGH	N	2	2	3	7
		%	10,0%	10,0%	15,0%	35,0%
	C	N	5	1	1	7
		%	25,0%	5,0%	5,0%	35,0%
	M	N	1	4	1	6
		%	5,0%	20,0%	5,0%	30,0%
Total %		N	8	7	5	20
		40,0%	35,0%	25,0%	100,0%	

P=0,146

Supplemental Table 6. Resorption scores of bone

Absent Present			Resorption of bone at the edges of the defect		Total
Group	MGH	N	3	4	7
		%	15,0%	20,0%	35,0%
	C	N	5	2	7
		%	25,0%	10,0%	35,0%
	M	N	5	1	6
		%	25,0%	5,0%	30,0%
Total		N	13	7	20
		%	65,0%	35,0%	100,0%

P=0,283

Supplemental Table 7. Fibrous tissue scores of bone

Absent Moderate			Fibrous tissue			Total
			Severe			
Group	MGH	N	0	0	7	7
		%	0,0%	0,0%	35,0%	35,0%
	C	N	0	2	5	7
		%	0,0%	10,0%	25,0%	35,0%
	M	N	0	2	4	6
		%	0,0%	10,0%	20,0%	30,0%
Total %		N	0	4	16	20
		0,0%	20,0%	80,0%	100,0%	

P=0,254

Supplemental Table 8. Change of Osteopontin Staining Scores of Osteoblasts

Absent Moderate			Osteopontin Staining Scores of Osteoblasts			Total
			Severe			
	MGH	N	1	5	1	7
		%	5,0%	25,0%	5,0%	35,0%
Group	C	N	5	2	0	7
		%	25,0%	10,0%	0,0%	35,0%
	M	N	2	4	0	6
		%	10,0%	20,0%	0,0%	30,0%
Total %		N	8	11	1	20
		40,0%	55,0%	5,0%	100,0%	

P=0,185

Supplemental Table 9. Change of Osteopontin Staining Scores of Osteocytes

Absent Moderate			Osteopontin Staining Scores of Osteocyte			Total
			Severe			
Group	MGH	N	0	3	4	7
		%	0,0%	15,0%	20,0%	35,0%
	C	N	0	7	0	7
		%	0,0%	35,0%	0,0%	35,0%
	M	N	0	3	3	6
		%	0,0%	15,0%	15,0%	30,0%
Total		N	0	13	7	20
%		0,0%	65,0%	35,0%	100,0%	

P=0,053

Supplemental Table 10. Anova Table of Healtyh Tissue's (non-defect area) Calcium Accumulation

		N	Mean	Std. Deviation	F	p
Mass healhy tissue	MG H	7	,1582	,07426	1,164	0,336
	C	7	,1077	,09130		
	M	6	,1842	,11177		
	Total	20	,1483	,09333		
Calcium healhy tissue	MG H	7	19,4514	2,25961	2,475	0,114
	C	7	22,0714	4,43047		
	M	6	23,7717	3,60045		
	Total	20	21,6645	3,80657		
Uncertainty healhy tissue	MG H	7	,1057	,07390	1,256	0,310
	C	7	,2571	,11339		
	M	6	,3400	,47917		
	Total	20	,2290	,27566		

N: Number of subject

Std. Deviation: Standart deviation F: F value

p: P value

The meaning of mass is the calcium value in micrograms measured per gram of tissue.

Supplemental Table 11. Anova Table of Defect Area's Calcium Accumulation

		N	Mean	Std. Deviation	F	p
Mass pathological tissue	MG H	7	,0362	,01517	2,376	0,123
	C	7	,0181	,01292		
	M	6	,0268	,01834		
	Tota l	20	,0271	,01654		
Calcium pathological tissue	MG H	7	18,2429	3,10422	0,543	0,591
	C	7	17,4314	9,39754		
	M	6	14,5417	5,69615		
	Tota l	20	16,8485	6,48012		
Uncertainty pathological tissue	MG H	7	,1286	,04880	1,363	0,282
	C	7	,1214	,07967		
	MD	6	,0783	,03371		
	Tota l	20	,1110	,05955		

N: Number of subject

Std. Deviation: Standart deviation F: F value

p: P value

The meaning of mass is the calcium value in micrograms measured per gram of tissue.

Mass - pathological tissue averages, the mean of calcium-pathological tissue and uncertainty- pathological tissue averages did not show a statistically significant difference between groups (p>0.05).

Supplemental Table 12: Correlation Table

	Mass - pathological tissue	Calcium- pathological tissue	Uncertainty - pathological tissue
Mass healhy tissue	,137	,097	-,236
Calcium healhy tissue	,071	,130	-,059
Uncertainty healhy tissue	,261	-,061	-,392

*There is no significant correlation between healthy and pathological tissues.

Dupuytren Kontraktürünün Birincil ve Nüks Başvurularının Epidemiyolojik, Etiyolojik ve Klinik Olarak Karşılaştırılması

The Epidemiologic, Etiologic and Clinical Comparisons of Primary and Recurring Dupuytren Contractures

Erol Kozanoğlu[1], Fethi Sarper Mete[2], Bora Edim Akalın[1], Dicle Yaşar Aksöyler[1], Hayri Ömer Berköz[1], Ufuk Emekli[1]

[1]İstanbul Üniversitesi, İstanbul Tıp Fakültesi, Plastik, Rekonstrüktif ve Estetik Cerrahi Anabilim Dalı, İstanbul, Türkiye
[2]Serbest Hekimlik, İstanbul, Türkiye

ÖZET

Giriş: Dupuytren kontraktürü, avuç içi fasyasının kalınlaşmasıyla kendini gösterir. Tanımlanmasından itibaren birçok veri ortaya konmuştur. Fakat, güncel yaşamdaki değişiklikler, bu tür hastalıklarda epidemiyolojik, etiyolojik ve klinik değerlendirmelerin tekrarlanmasını gerektirmektedir. Bu çalışmada, Dupuytren kontraktürünün güncel özelliklerini ortaya koyarken bunların nüks ile olası yeni ilişkilerini de tanımlamak amaçlandı.

Gereç ve Yöntem: Ocak 2014–Aralık 2016 tarihleri arasında ameliyat olan hastalar çalışmaya dahil edildi. Hastaların cinsiyet, yaş, bulguların ilk ortaya çıktığı dönemdeki yaş, baskın el, meslek, sigara ve alkol kullanımı, ek hastalıklar ve bunlara yönelik görülen tedaviler, etkilenen el, etkilenen parmak, ameliyat yöntemi, anestezi yöntemi, eklemlerin etkilenme açıları ve nüks durumu gibi verileri kayıt edildi. Nüks görülmeyen ve görülen hastaların verileri birbirleriyle karşılaştırıldı.

Bulgular: Çalışmaya 69 hasta dahil edildi(60 erkek,9 kadın). Hastaların ameliyat zamanındaki yaş ortalaması 68,4 yıldı(51 – 90). Tek taraflı tutulum yüzdesi anlamlı olarak yüksekti. Yedi hastada nüks gelişmişti(6 erkek,1 kadın). Nüks görülmeyen ve görülen hastalar karşılaştırıldığında, birinci parmak tutulumu olan hastalarda daha sık nüks saptandı. Nüks olan hastalarda ön planda parsiyel palmar fasiyektominin tercih edildiği saptandı. Nüks olmayan ve olan gruplar arasında diğer veriler açısından anlamlı fark saptanmadı. Nüks eden hastalarda ilk ameliyat öncesindeki metakarpofalangeal eklem açısının ikinci ameliyat öncesindeki metakarpofalangeal eklem açısından daha büyük olduğu saptandı.

Sonuçlar: Dupuytren kontraktürü nüksten bağımsız değerlendirildiğinde herhangi bir yeni epidemiyolojik, etiyolojik ve klinik veri saptanmadı. Her iki eli tutulan ve birinci parmağı ameliyat edilen hastalarda nüks olasılığı daha yüksektir ve parsiyel palmar fasiyektomi, nüks tedavisinde ön planda tercih edilen cerrahi yöntemdir. Metakarpofalangeal eklem nüksleri birincil hastalığa göre daha hafifken proksimal ve distal interfalangeal eklem nüksleri birincil hastalığa benzerdir.

Anahtar Sözcükler: Başparmak, Dupuytren kontraktürü, klinik, nüks, parsiyel palmar fasiyektomi

ABSTRACT

Introduction: Dupuytren contracture is the thickening of the palmar fascia. A thorough literature has been produced since the definition of the disease. However, the changes in the daily life style mandate the re-evaluation of the epidemiology, etiology and the clinical properties. The aim of this study is to revise the current characteristics of Dupuytren contracture and to define the probable relationships of these novel characteristics with relapse.

Material and Methods: The patients who were operated between January 2014 and December 2016 were included in this study. The electronical health records of the patients were reviewed for these data: gender, age at the date of surgery, age at first sign of the disease, dominant hand, profession, cigarette and alcohol consumption, comorbid diseases and their medical treatments, the affected hand and digit, the operative technique, the technique of anesthesia, the contracture degree severity of the joints and the presence of relapse. The patients without and with relapse were compared with each other.

Results: Sixty nine patients were included in the study (60 males, 9 females). The mean age of the patients was 68.4 years (51 – 90). Unilateral hand involvement was significantly more frequent. There was relapse in seven patients (6 males, 1 female). Patients without and with relapse were compared and bilateral hand involvement and first ray involvement were significantly determinative of relapse. Partial palmar fasciectomy was predominantly preferred for treating the relapse. No other significant differences were found between the groups. The initial contracture angles of the metacarpophalangeal joints were higher than the relapse, in contrary to the proximal and distal interphalangeal joints.

Conclusions: No novel relapse independent epidemiologic, etiologic and clinical data were found for Dupuytren contracture. Bilateral hand involvement and first ray involvement were significantly determinative of relapse. Partial palmar fasciectomy was the mainstay of the surgery for relapse. The metacarpaphalangeal relapse was less severe than the initial disease whereas the proximal and distal interphalangeal relapses were similar.

Keywords: Clinical, Dupuytren contracture, partial palmar fasciectomy, recurrence, thumb

Deprem İlişkili Yaralanmalarda Bir Yol Gösterici Olarak İnflamasyon: Hastanede Yatış Süresini ve Diyaliz İhtiyacının Nasıl Öngörebiliriz?

Burak Yaşar[1], Pınar Özbilgehan[2], Mert Şen[2], Arslan Güvendik[1]

[1]Ankara Bilkent Şehir Hastanesi, Plastik, Rekonstrüktif ve Estetik Cerrahi Kliniği, Sağlık Bilimleri Üniversitesi, Ankara, Türkiye
[2]Dr. Burhan Nalbantoğlu Hastanesi, Plastik, Rekonstrüktif ve Estetik Cerrahi Kliniği, Lefkoşa, Kuzey Kıbrıs Türk Cumhuriyeti

ÖZET

Giriş: Çok sayıda hasta ve acil yaralanmanın olduğu doğal afet gibi durumlarda hastaların takip ve tedavisi için yeterli sağlık personeli bulunamadığından, bu hastaların tedavi planlarının yapılmasında yol gösterici olacak, prognozunu tahmin etmede klinik gözlem dışında bir biyolojik belirtece ihtiyaç duyulmaktadır.

Amaç: Çalışmamızda sistemik inflamatuar indekslerle, depremle ilişkili ezilme yaralanmalarınınmorbiditeleri arasındaki ilişkiyi araştırmayı amaçladık. Buna ek olarak sistemik inflamatur indekslerin depremle ilişkili ezilme yaralanmalarında prognostik marker olup olmayacağını, eğer olabilecekse istenmeyen sonuçları önceden tespit edip edemeyeceğini araştırmayı amaçladık. Bu çalışmadan elde edilen bulgular, olumsuz sonuçlar açısından daha yüksek risk altında olanların erken belirlenmesi, uygun kaynakların tahsis edilmesine ve seçili hasta grubunda tedaviye öncelik verilmesine yardımcı olabileceğinden, afet müdahalesi ve yönetimi için oldukça önemlidir

Metod: Deprem ve ilişkili yaralanmalar nedeniyle Şubat 2023-Mart 2023 tarihleri arasında kliniğimize deprem ilişkili yaralanmalar ile başvuran 140 hasta deprem ilişkili ezilme yaralanması olan grup olarak (DG) ile basit rastgele yöntemle seçilen 200 sağlıklı bireyin (kontrol grubu (KG)) NLR (nötrofil lenfosit oranı), PLR(platelet lenfosit oranı), MLR(monosit lenfosit oranı) , SII(Sistemik immun-inflamatuar indeks), SIRI(sistemik inflamatuar yanıt indeksi) , PIV (pan-immün inflamasyon değeri) değerleri ilk başvuru anındaki tam kan sayım verileri kullanılarak hesaplanarak değerler istatistiksel olarak karşılaştırılmıştır. Hastanede yatış süresi ve diyaliz ihtiyacının öngörüsü regresyon analizleriyle test edilmiştir.

Bulgular: Başvuru anındaki PLR ve MLR'nin hastanede kalış süresinin istatistiksel olarak anlamlı belirleyicileri olduğunu göstermektedir. MLR ve SIRI, sırasıyla Exp(B) 0,306 , (p= 0,024) ve 1,261, (p= 0,038) değerleri ile diyaliz gereksinimini öngörmede istatistiksel olarak anlamlı bulunmuştur.

Sonuçlar: İnflamatuar endekslerin öngörücü gücünden yararlanarak hasta bakımını iyileştirebilir, kaynakları optimize edebilir ve nihayetinde hayatlar kurtarabiliriz.

Hemitransdomal Sütürde Polipropilen ve Polidioksanonun Karşılaştırılması: Yeni Bir Tavşan Kulak Kıkırdağı Modeli

Ayhan Işık Erdal[1], Serhat Şibar[1], Duygu Şibar[1], Gökhan Doğan[1], Süheyla Esra Özkoçer[2]

[1]Plastik Rekonstrüktif ve Estetik Cerrahi Anabilim Dalı, Gazi Üniversitesi Tıp Fakültesi, Ankara, Türkiye
[2]Histoloji ve Embriyoloji Anabilim Dalı, Gazi Üniversitesi Tıp Fakültesi, Ankara, Türkiye

ÖZET

Giriş: Alt lateral kıkırdağın yeniden şekillendirilmesi rinoplastideki temel basamaklardan biridir. Hemitransdomal sütür burun ucunu daraltmada sıklıkla kullanılır. Hemitransdomal sütür için farklı sütür materyalleri tercih edilebilir. Bu çalışmada tavşan kulak kıkırdağında yeni bir deneysel model tasarlanılarak hemitransdomal sütürde polipropilen ve polidioksanonun etkinliğini karşılaştırıldı.

Gereç ve Yöntem: Toplam 12 genç erişkin erkek Beyaz Yeni Zelanda tavşanı kullanıldı. Ters U- şekilli kıkırdak parçası her iki tavşan kulağında da tabandan kaldırılarak hazırlandı. Bir kulağa 5-0 polipropilen, diğer kulağa 5-0 polidioksanon kullanılarak hemitransdomal sütürler yerleştirildi. Her iki tarafta iki hemitransdomal sütür ile 5 mm yüksekliğinde bir kıkırdak tümsek oluşturuldu. Örneklem büyüklüğü hem polipropilen grubunda hem de polidioksanon grubunda 12 idi. Tüm hayvanlar üç aylık izlem süresi sonunda sakrifiye edildi. Kıkırdak tümsek yüksekliği ölçüldü. Örnekler histolojik olarak fibroadipoz doku, inflamasyon, yabancı cisim granülomu, kıkırdak dejenerasyonu ve inklüzyon kisti varlığı açısından incelendi.

Bulgular: Kıkırdak tümsek yüksekliği üçüncü ayın sonunda polipropilen grubunda (3,75 mm ± 0,68) polidioksanon grubuna (3,03 mm ± 0,69) göre anlamlı olarak daha yüksekti ($p<0.05$). Histolojik analizde iki grup arasında anlamlı fark yoktu ($p>0,05$).

Sonuç: Polipropilen sütür rinoplastide hemitransdomal sütürlerin burun ucuna verdiği şekli korumada daha etkili olabilir.

Anahtar kelimeler: rinoplasti; tavşanlar; polipropilen; polidioksanon; burun kıkırdakları

Transmaksiller Yaklaşım ile Endoskopik Yardımlı Orbita Taban Kırıkları Onarımında Rekonstrüksiyon Amaçlı Polipropilen Meş Kullanımı

Seçkin Aydın Savaş

Alanya Alaaddin Keykubat Üniversitesi Plastik, Rekonstrüktif ve Estetik Cerrahi AD, Alanya/Antalya, Türkiye

ÖZET

Orbital duvar rekonstrüksiyonlarında amaç, posttravmatik enoftalmus, ekstraoküler kas disfonksiyonu ve diplopi gibi geç dönem komplikasyonlarından korunmaktır. Cerrahi teknikte yapılan, herniye olan orbita içeriğinin repozisyonu ve orbita tabanındaki defektin rekonstrüksiyonudur. Biz bu çalışmayla polipropilen meşin, transmaksiller yaklaşım ile endoskopik yardımlı orbita tabanı rekonstrüksiyonu için uygulanması kolay, güvenilir, ekstra insizyon gerektirmeyen bir yöntem olduğunu göstermek istemekteyiz.

Bu prospektif tek merkezli çalışmaya, Aralık 2022-Eylül 2022 tarihleri arasında orbita taban kırığı nedeniyle transmaksiller endoskopik yaklaşım ile polipropilen meş kullanılarak orbita taban rekonstrüksiyonu yapılan hastalar dahil edildi. Cerrahi prosedüre genel anestezi altında, gingivobuccal mukozadan girilerek subperiostal diseksiyon gerçekleştirilerek başlandı. Optik kavite oluşturmak için maksiller sinüs anterior duvarında 1x1 cm'lik kemik pencere açıldı. Kırığın bütün kenarları ve sağlam sınırlar belirlendi. Prolabe olan bütün yumuşak doku restore edildi. Polipropilen meş subperiostal plana tek kat veya iki kat şeklinde sağlam kenarları içerecek şekilde yerleştirildi. Orbital glob için hamak etkisi sağlandıktan sonra polipropilen meşin, fibrin yapıştırıcı kullanılarak fiksasyonu artırıldı. Bası testi ve zorlu bakış testi ile orbital globun konumu ve hareketi kontrol edildi. Hastaların demografik özellikleri, kırığın yeri, paterni, semptomları (enoftalmi, diplopi, infraorbital sinir parestezi vs.) kaydedildi. Fizik muayene ile görme alanı, göz hareketlerinde kısıtlılık ve göz protüzyonu değerlendirildi. Hastaların kontrolleri 1. hafta, 1. ay, 6. ay ve 1. yılda gerçekleştirildi. Ameliyat öncesi ve sonrası enoftalmus derecesi aksiyal kesit maksillofasiyal bilgisayarlı tomografi (BT) ile değerlendirildi. Ölçüm, her iki orbital rimden geçen çizgiden apekse uzanan dik bir çizgi çizilerek yapıldı. Operasyon öncesi ve sonrası semptomlarında ve enoftalmus derecesinde anlamlı bir fark olup olmadığı R istatistik programı ile değerlendirildi.

Postoperatif diplopi insidansı ameliyattan hemen sonra 10 hastadan 8 hastaya düştü, 1 ay sonra ise sıfırlandı. Postoperatif hareket kısıtlılığı sadece 1 hastada azalarak 1. yılda devam etti. Preoperatif dönemde infraorbital sinir parestezisi saptanan hasta sayısında cerrahi sonrasında artış izlenmedi. Hiçbir hastada enfeksiyon ve meşin ekspoze olması gibi komplikasyonlar gözlemlenmedi. 32 hastadan elde edilen operasyon öncesi ve sonrası semptomların varlığı incelendiğinde de operasyon sonrasında semptomların neredeyse sıfırlandığı görüldü. Enoftalmus derecesi, BT ile ölçülen 10 hastanın preoperatif ortalaması 2,69 mm iken, postoperatif dönemde enoftalmus derece ortalaması 0,86 mm'e düşürüldü. Ameliyat öncesi ve sonrası enoftalmus dereceleri farkının operasyon öncesi ve sonrası değerleri arasında anlamlı fark olduğu sonucuna erişildi (p=0,002).

Sonuç olarak, polipropilen meşin, ikincil bir travma ile orbital glob ve optik sinire hasara neden olmaması, yerleştirmek için katlanabilir olması ve transmaksiller endoskopik yardımlı cerrahi prosedüründe ek bir kesi gerektirmemesi, geniş gözenekleri sayesinde maksiller sinüse güvenli bir drenaj sağlaması ile orbital basıncı önlemesi gibi avantajları göz önüne alındığında iyi bir orbita taban defekti onarımı sağladığına inanmaktayız.

SÖZEL BİLDİRİLER

SB-001

Burun Sırtı Koruyucu(Rezervasyon) Burun Estetiği:Bilgisayaralı Tomografi İle Anatomik Güvenli Sınırların Değerlendirilmesi

Oğuzhan Demirel[1], Mustafa Serdar Ateşli[2]

[1]İstanbul Aydın Üniversitesi Tıp Fakültesi Plastik Cerrahi Bilimdalı
[2]Denizli Devlet Hastanesi,Radyoloji

Giriş: Burun sırtı rekonstrüksiyonu rinoplastinin çok önemli bir adımıdır. Komplikasyonları önlemek için doğal sırt anatomisini koruyan teknikler son zamanlarda popüler hale gelmektedir. Bu teknikler uygulanımı sırasında ise etmoidal kemik cerrahisi çoğunlukla gerekmektedir.Etmoidal kemiğin kafa tabanı ile olan ilişkisi nedeniyle, özellikle beyin omurilik sıvısı kaçağı gibi ciddi komplikasyonları önlemek için detaylı anatomi bilgisi önemlidir. Bu çalışmada, cerrahi sahada bulunan kemiklerin birbirleri ve kafa tabanı ile olan ilişkilerinin bilgisayarlı tomografideki ölçümlere dayanılarak, burun sırtı koruyucu tekniklerinin anatomik olarak güvenli sınırlarının araştırılması amaçlanmıştır.

Yöntemler: Bu retrospektif çalışmaya paranazal bilgisayarlı tomografi çekilen 100 hasta dahil edildi. Yaş dağılımına göre beş grup seçildi. Dorsal osteotomi hattının kafa tabanına olan mesafesi, burun kemikleri altındaki kıkırdak/kemikli septumun overlap (örtüşme) miktarı, nazal hump başlangıç noktasının ön ve arka kısmında kalan kıkırdak/kemikli septum uzunluğu ve nazal hump başlangıç noktasının perpendikuler plate kemiğine olan ön-arka mesafesi ölçüldü. Perpendikuler plate in cribriform plate kemiğine olan mesafesi not edildi.

Bulgular: Nazal hump başlangıç noktası ile cribriform plak arasındaki ortalama mesafe 29,5 mm idi. Kıkırdak septumun üzerindeki kemik septum ovlerlap miktarı kadınlarda 10,9 mm, erkeklerde 10,5 mm idi. 100 hastanın 39'unda (%39) nazal hump arkasındaki septal kıkırdak uzunluğu 0 mm olup, tüm popülasyonlarda ortalama değer 2,38 mm idi. Perpendikuler plate başlangıç noktasından cribriform plate kemiğine olan ortalama mesafe 28,17 mm idi.

Sonuç: Perpendikuler plate nazal hump ın oluşumunda rol oynayabilir. Perpendikuler plate in kafa tabanına uzaklığı gözönünde bulundurulduğunda, kafa tabanı yaralanması riskini önlemek için uygun aletlerle hassas cerrahi yapılması gerekmektedir.

Anahtar Kelimeler: rezervasyon Rinoplasti, kafa tabanı, rinore, bilgisayaralı tomografi

Resim1

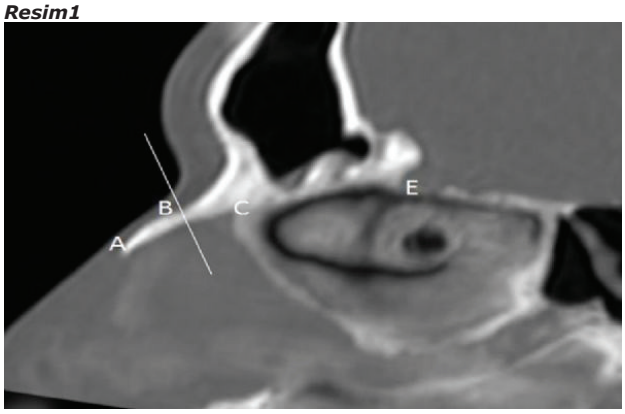

Anatomik ölçüm noktaları

ANATOMİK NOKTALAR ARASINDAKİ UZAKLIKLARIN ÖLÇÜMÜ

ÖLÇÜM NOKTALARI	ARALIK	MİNİMUM	MAKSİMUM	ORTALAMA
AC	18,10	4,30	22,40	10,7157
BC	12,30	0,00	12,30	2,3873
BE	23,00	20,00	43,00	29,5710
CE	34,06	8,94	43,00	28,1744

SB-002

Grade Iii Jinekomastili Hastaların Postero-Inferior Pediküllü Flep Ile Onarımı Ve Nipple-Areola Kompleksinin Korunması

Recep Anlatıcı[1], Ömer Parıldar[2], Harun Karaduman[3]

[1]Gaziantep Üniversitesi Tıp Fakültesi, Estetik, Plastik ve Rekonstrüktif Cerrahi Ana Bilim Dalı, Gaziantep
[2]Dr. Ersin Arslan Eğitim ve Araştırma Hastanesi, Estetik, Plastik ve Rekonstrüktif Cerrahi Kliniği, Gaziantep
[3]Kahramanmaraş Sütçü İmam Üniversitesi, Tıp Fakültesi, Estetik, Plastik ve Rekonstrüktif Cerrahi Ana Bilim Dalı, Kahramanmaraş

Amaç: Jinekomasti; erkek meme dokusunun tek veya iki taraflı olarak duktal dokunun, stromanın ve/veya yağ dokusunun artmasıyla kadın meme dokusuna benzerlik göstermesi olarak tanımlanabilir. Bu hastaların temel problemleri arasında şişlik, ağrı, hassasiyet ve meme şeklinden memnun olmama gibi yakınmaların yanında kadın memesi görünümünden dolayı bir takım psikolojik sorunlar da olabilir. Ayrıca yine bu hasta gruplarında meme kanseri endişesi de sıkça görülmektedir. Bu çalışmada; Grade III bilateral jinekomastisi olan ve postero-inferior pedikül tekniği kullanılarak areola-nipple kompleksleri de korunan 12 hastanın ameliyat sonuçları ile beraber ameliyat öncesi ve sonrası yaşam kalitesi değerlendirme ölçeği olan SF36v2 anketinin de sonuçlarını sunmayı amaçladık.

Gereç-Yöntem: Kliniğimizde Ocak 2021-Ocak 2022 tarihleri arasında bilateral grade III jinekosmasti/psödojinekomastisi olan toplam 12 hastaya nipple-areola

kompleksleri de korunarak postero-inferior pedikül tekniği ile jinekomasti onarımı uygulandı. Ameliyat tekniği olarak üst kadranların derin dokularının pedikül alanı dışında kalan bölgeye liposuction yapıldı..Postero-inferior pediküllü flebin de-epitelyalizasyonunun ardından alt-iç ve alt-dış meme kadranları eksize edildi. Daha sonra areola- nipple kompleksini taşıyan flebin distali üst deri flebinin altından ilerletilerek areola-nipple kompleksi yeni yerine sütüre edildi. Alt ve üst deri flepleri submammaryan sulkusda kalacak şekilde birbirine sütüre edildi. Tüm hastalara ameliyat öncesi ve sonrası yaşam kalitesi değerlendirme ölçeği olan 36 soruluk SF36v2 anketi yapıldı.

Bulgular: Ocak 2021 ile Ocak 2022 arasında kliniğimizde gradeIII bilateral jinekomastisi olan on iki hasta postero-inferior pedikül tekniği ile ameliyat edilerek sonuçları analiz edildi. Ortalama hasta yaşı 25,5 yıl, ortalama ağırlık 65,42 kg ve ortalama vücut kitle indeksi 29,56 kg/m2 idi. Ayrıca ortalama ameliyat süresi 112,17 dakika, ortalama liposuction hacmi 543,75 mL, eksize edilen ağırlık 618,33 g, ortalama hastanede yatış ve drenaj süreleri 4 gün idi. Hiçbir majör komplikasyon oluşmadı, bir hastada tek taraflı hematom gelişti. Hematomu boşaltıldı.Hastalara ameliyat öncesi ve sonrası yapılan SF36v2 yaşam kalitesi anketinde anlamı düzeyde fiziksel işlevlerde artış görüldü.

Tartışma: Evre III jinekomastinin tedavisinde en sık kullanılan yöntem fazlalık dokuların eksizyonundan sonra nipple-areola kompleksinin serbest greft olarak kullanılmasıdır. Bu tekniğin basit uygulanabilir olması, deformitenin kolayca düzeltilmesi, geniş ekspojur alanının olması, areolar çapın istenilen ölçülerde küçültülmesi ve areola- nipple kompleksinin yeniden konumlandırılması avantajlarındandır. Dezavantajları ise özellikle sigara içen hastalarda artan duyarlılık kaybı ve artan areolar nekroz riski, hipopigmentasyon, iyileşme sürecinin uzaması ve yama etkisidir. Buna karşılık bizim kullandığımız teknikte ise areola-nipple kompleksinin nörovasküler fonksiyonu korunduğu için desentizasyon olasılığı daha azdır. Hipopigmentasyon olasılığı ve yama etkisi yok denecek kadar azdır. Ayrıca bu teknikte meme ucu projeksiyonu korunmuş olur. Teknik aynı zamanda geniş bir cerrahi ekspojur, büyük olan areolar çapı küçültme ve meme başı-areola kompleksini yeniden konumlandırmaya olanak sağlar.

Sonuç: Bugüne kadar ileri evre jinekomastilerde, en çok kullanılan yöntem olan serbest meme ucu tekniği (free nipple) önerilmekteydi. Fakat bizim bu çalışmamızda gördüğümüz üzere postero-inferior tekniği ile düzeltilen olgularda sonuçlar hem estetik hem de fonksiyonel açıdan çok daha iyi olmaktadır. Ameliyat sonrası hastalara uygulanan SF36v2 anketinin sonuçları da bu tezimizi destekler niteliktedir.

Anahtar Kelimeler: Grade III jinekomasti, mem küçültme, postero-inferior pedikül

olgu: 1

olgunun pre ve post op görüntüleri

SB-003

Preservasyon Rinoplastide Hump Nüksünün Önlenmesi İçin Yeni Bir Yaklaşım; Dorsal Çatı Flep Tekniği

Umut Tuncel

Samsun Üniversitesi Tıp Fakültesi

Özet: Dorsal preservasyon (DP) cerrahisinde özellikle öğrenme eğrisinin erken dönemlerinde en sık görülen komplikasyonlardan birisi zamanla hump nüksü veya ortaya bir rezidü hump çıkmasıdır. Rezidüel hump postoperatif 1-3 ay gibi erken bir dönemde gözlenir ve ana nedeni aslında önlenebilir çeşitli cerrahi yetersizliklerdir. Buna karşılık, ameliyattan 2 ila 3 ay sonra ortaya çıkmaya başlayan tekrarlayan humpların temel nedeni, diğer nedenlere ek olarak burun sırtını yukarı doğru zorlayan bir gerilme kuvvetidir. Bu durumda ortak nedenler kıkırdak veya kemik septumun yetersiz eksizyonu, yetersiz diseksiyon, dorsumun yetersiz esnekliği ve / veya yetersiz dorsal fiksasyon gibi çeşitli teknik yetersizlikler olarak karşımıza çıkabilir.

Giriş: Son zamanlarda, DP tekniklerinde hump nüksünü çözmek için çeşitli modifikasyonlar üretilmiştir. Humplar, düze yakından kifotiklere kadar değişen boyutlara, çeşitli kompozisyonlara (kıkırdak, kemik, kombine) ve şekillere sahip olabilir. Çeşitli çözüm önerileri arasında geniş lateral key-stone alan diseksiyonu, daha düzleştirilmiş bir nazal dorsum elde etmek için bony-cap eksizyonu ve çeşitli dorsal key-stone alan işlem versiyonları, S şeklindeki kamburların daha uygun bir V şekline dönüştürülmesi için çeşitli sütür fiksasyon yöntemleri bulunmaktadır. Bununla birlikte, rezidü hump deformiteleri ve tekrarlayan dorsal hump sorunu henüz tam olarak çözülememiştir.

Tartışma ve Veriler: Primer DP prosedürünü takiben revizyon olguları ile ilgili deneyimlerimize dayanarak, DP rinoplasti sonrası postoperatif hump deformitelerini neredeyse tamamen ortadan kaldırırken, ideale yakın dorsal estetik çizgilere sahip doğal bir nazal dorsum elde

etmemizi sağlamak için yeni bir cerrahi modifikasyon geliştirdik. Yeni oluşturulan burun sırt çatısı, kapak şeklindeki flepten dolayı dorsa çatı flep (DRF) tekniği olarak adlandırıldı. Flep tamamen kıkırdak kaynaklı (DRF-c) veya kombine osseocartilajinöz (DRF-oc) olabilir. burun sırtı poligonal anatomisi düşünüldüğünde burun sırtı bir kapak şeklinde kaldırılır ve radiks civarında gerek iç mukoza gerekse cilt ve periost diseksiyonu yapılmaz. DRF yukarı doğru menteşelendikten sonra, burun yüksekliği azaltılabilir, burun tabanı genişliği ihtiyaç varsa değiştirilebilir ve daha sonra DRF üst lateral kıkırdaklara (ULC) ve septuma dikişlerle fikse edilerek nazal dorsum bütünlüğü yeniden kurulur. Bizim ileri sürdüğümüz teknik modifikasyon için 2 temel endikasyon vardır; birincisi: burun yüksekliği tahmini azaltma miktarı 4 ila 12 mm olanlar veya orta veya yüksek burun yüksekliğine sahip vakalar; ikincisi ise: düşük radiks ve akut açılı hump'ı olan olgulardır. Teknik orta ve yüksek ancak kifotik olmsyan, primer rinoplasti vakalarında kullanılmış olup, tekniğin kullanılmadığı diğer hastalara; ciddi burun deformiteleri ve/veya septal deviasyonları (travma sonrası, konjenital) nedeniyle geleneksel rezeksiyon rinoplasti uygulandı ya da dorsal deformiteleri hafifti ve düz burun sırtları vardı. Dolayısıyla çatı tekniği kullanma endikasyonu yoktu. (Şekil 1)

Bulgular-Sonuç: Toplam 25 hasta takip edildi. Ortalama takip süresi 10.3 (standart sapma, 4.41) ay (dağılım, 6-20 ay) idi. Toplam 22 hump V şeklinde, 3 hump ise S şeklindeydi. Hump'ın bileşimi 5 vakada kıkırdak, 7 vakada kemik ve 13 vakada kombineydi. Kıkırdak kaynaklı hump olan 5 olguda DRF-c, diğer 20 olguda ise osseokartilajinöz DRF kullanıldı. Takip döneminde herhangi bir komplikasyon gözlenmedi ve bu nedenle revizyon saptanmadı. DRF tekniği ile ilgili bu ön çalışma sonuçlarına dayanarak nazal dorsumun korunmasını ve dorsal humpın ortadan kaldırılmasını sağlarken, hump nüksü riskini en aza indirdiğini söyleyebiliriz.

Anahtar Kelimeler: burun, hump, dorsum

Şekil 1

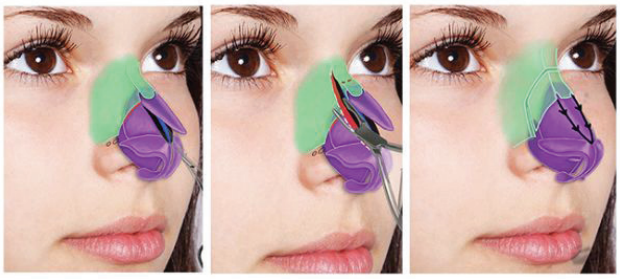

SB-004

Yuvarlak Otoprotez: T Skar Mastopekside Adipodermaglandüler Ada Flebinin Kullanımı

Alpay Duran, Oğuz Çörtük, Nesibe Sinem Eroğlu

Özel Muayenehane, Plastik, Rekonstrüktif ve Estetik Cerrahi, İstanbul

Giriş: Son 50 yıldır, memenin alt ve santral kısmından elde edilen otolog parenkimal fleplerin mastopekside artan bir şekilde kullanımı görülmektedir. (1-4) Bu yaklaşım, mastopeksi işlemlerinden sonra meme üst polünde kalıcı olarak olumlu sonuçlar elde etmeyi ve hacmi korumayı amaçlamaktadır. Bu çalışmada, farklı hacimlere sahip yuvarlak ya da anatomik şekilli otoprotezler memenin santral ve alt polünden hazırlandı. Farklı aşamalardaki meme sarkması olan hastalarda yapılan cerrahinin teknik detayları ve sonuçları tartışıldı.

Materyal ve Metot Hastalar: Bu çalışma Adipodermaglandular ada flebi kullanılarak wise-pattern süperior pediküllü mastopeksi prosedürünü geçiren toplam 42 hastayı içermektedir. Bu araştırma Aralık 2017-Ağustos 2022 tarihleri arasında gerçekleştirilmiştir. Bu çalışmadaki hastalar önceden meme ameliyatı geçirmemiş, meme protezi istemeyen ve Regnault Sınıflaması'na göre 2. ve 3. derece meme pitozu mevcut hastalardır. [5] Hastaların yaşları ve ameliyat öncesi meme ölçüleri analiz için kaydedilmiştir. NAC'dan IMF ve SN dan NAC'ya olan mesafe gibi ölçümler, ameliyat öncesi ve 1 yıl sonrası dönemde ölçülmüştür. Postoperatif izlem süreci boyunca akut ve subakut komplikasyonları tespit eden bir süreç izlenmiştir.

Cerrahi Teknik: Cerrahi işlem öncesi her hastanın ayakta durduğu sırada detaylı işaretlemeler yapılarak fotoğraflar alındı. Bu işaretleme sürecinde, yeni NAC konumu IMF seviyesiyle hizalandı ve SN'den yaklaşık olarak 21 cm uzaklıkta konumlandırıldı. Ayrıca, NAC'den IMF'ye uzanan T şeklindeki yara izinin dikey uzunluğu, tüm hastalarda 6 cm olarak eşit şekilde belirlendi. Optimal gerilim altında NAC işaretlendi ve çapı 40 ila 44 mm arasında sağlandı. Genel anestezi altında, hastalar sırt üstü bir pozisyonda cerrahi işleme tabi tutuldular. Operasyonun başlangıcında, insizyon hatları boyunca 1000 cc serum fizyolojik içinde adrenalin (1/200,000) olacak şekilde deri altına enjekte edildi. Dezepitelizasyon süreci üst dermoglandüler pedikül ve alt dermoglandüler flep bölgesini içerecek şekilde tamamlandı. Bunu takiben insizyonlar yapılarak flebin alt polü ve verikal pilar hatları arasındaki alanı kapsayacak şekilde pektoralis majör kas fasyasına kadar insizyon ilerletildi. Flebit üst kısmının, areolanın alt yüzüyle uyumlu olan kısmının insizyonu titizlikle yapıldı. Flebin IMF ile olan dermal bağlantısı serbestlendi. Flebin beslenmesi çoğunlukla pectoralis major köken alan septal ve rastlantısal perforatörlerden sağlandı. Flebin kanlanması dermis üzerindeki noktasal kanama alanlarından gözlemlendi. Otoprotezin yerleştirilmesi amacıyla subglandüler meme büyütme operasyonuna benzer olarak bir cep oluşturuldu. Bu cep, meme üst sınırlarını kapsayacak şekilde genişletilirken pectoralis major fasyasının bütünlüğü korundu. Daha sonra, flep dikkatlice yukarı doğru yeniden konumlandırıldı. Flebin üst kenarını güvenli bir şekilde sabitlemek için üst kenarına üç adet 3-0 PDS dikiş konarak pectoralis majör kas fasyasına sabitlendi. Sonrasında flebin alt medial ve lateral üçgen kısımlarından başlanarak flebin medial ve lateral kenarlar 3/0 PDS sütürler ile bir araya getirildi. Kanama kontrolü ve dren konmasını takiben NAC yeni yerine taşınarak, cilt ve cilt altı dokular kapatıldı.

Sonuçlar: Bu çalışma, 42 hastayı içermektedir. Orta yaş 33,9 yıl (23 ile 49 yıl). Bu prosedürler Aralık 2017 ile Ağustos 2022 arasında gerçekleştirildi. Ameliyat öncesi ortalama SN-N mesafesi 26,7 cm olarak ölçüldü (24-33 cm aralığında). 1 yıl sonrasındaki ameliyat sonrası ortalama SN-N mesafeleri 23,1 cm (21.3 ile 24,8 cm) idi. İncelenen vakaların takip süresi 12 ila 18 ay arasında değişen bir ortalama süreye sahipti. Gecikmiş yara iyileşmesi 1 olguda, meme başında venöz yetmezlik 1 olguda ve yağ nekrozu 1 olguda gözlemlendi. Gruptaki genel komplikasyon oranı %7,1 olarak belirlendi.

Tartışma ve Sonuç: Mastopekside otolog dokular yardımıyla oluşturulan flep tekniği ilk olarak 1971'de Ribeiro tarafından tanımlanmıştır. Bu cerrahi yöntem, fazla doku bulunan bir bölgeden meme dokusunu alarak eksik bir alana transpoze etmeyi içerir. Bu çalışmayı takiben Daniel ve ark, Graf ve ark, Hammond ve ark. bu konu ile ilgili çalışmalarını yayınlamıştır. (1-4) Altınel ve ark. kelebek flep tekniğinin ve minimal doku rezeksiyonuyla yapılan wise pattern mastopeksi tekniğinin sonuçlarını çalışmalarında değerlendirmişlerdir. Çalışmada, meme dokusu rezeksiyonu, implantlar veya yağ enjeksiyonları gerektirmeksizin otolog augmentasyon için kelebek flep tekniğinin etkinliğini sergilemeyi amaçlamıştır. [6] Ors ise yayınlamış olduğu çalışmasında dermal kapsüllü yuvarlak ya da anatomik otoprotezlerin mastopeksi operasyonlarında kullanılabileceğini belirterek başarılı sonuçlar bildirmiştir. (7)

Çalışmamızda IMF düzeyindeki dermal bağlantıların serbestlenmesi ve flebin "ada flep" şeklinde kolayca ilerletilmesi üst kutup dolgunluğuna önemli ölçüde katkıda bulunmuştur. Ayrıca flebin medial ve lateral uçlarının birleştirilmesi otoprotez dokusunun yüzeyinin meme dokusu ile uyumlu olmasının iyileşme sürecince doku bütünleşmesini arttıracağına inanıyoruz. Tanımlanan teknik komplikasyon oranları bakımında klasik mastopeksi teknikleri ile benzer oran saptanmıştır.

Kaynaklar

1. Ribeiro L, Accorsi A Jr, Buss A, Marcal-Pessoa M (2002) Creation and evolution of 30 years of the inferior pedicle in reduction mammaplasties. Plast Reconstr Surg 110: 960-970.
2. Hammond DC, O'Connor EA (2014) The lower ısland flap transposition (LIFT) technique for control of the upper pole in circumvertical mastopexy. Plast Reconstr Surg 134: 655-660.
3. Graf RM, Mansur AE, Tenius FP, Ono MC, Romano GG, Cruz GA (2008) Mastopexy after massive weight loss: Extended chest wall-based flap associated with a loop of pectoralis muscle. Aesthetic Plast Surg. 32: 371-374.
4. Daniel M. Mammaplasty with pectoral muscle flap. Paper presented at: 64th Annual ASPRS/PSEF/ASMS Scientific Meeting; October 7–11,1995; Montreal, Quebec, Canada.
5. Regnault P (1976) Breast ptosis: Definition and treatment. Clin Plast Surg 3: 193-203.
6. Altınel D, Serin M, Toplu G (2022) Comparison of classic mastopexy method with double-pedicled auto augmentation mastopexy with conic-shaped modified ınferior butterfly flap. Aesthetic Plast Sur 46: 1641-1649.
7. Ors S (2018) Augmentation mastopexy with a dermal encapsulated round or anatomic autoprosthesis. Aesthetic Plast Surg 42:88-97.

Anahtar Kelimeler: otoprotez, mastopeksi, otoaugmentasyon, üst pol, flep, adipodermaglandüler

Resim I

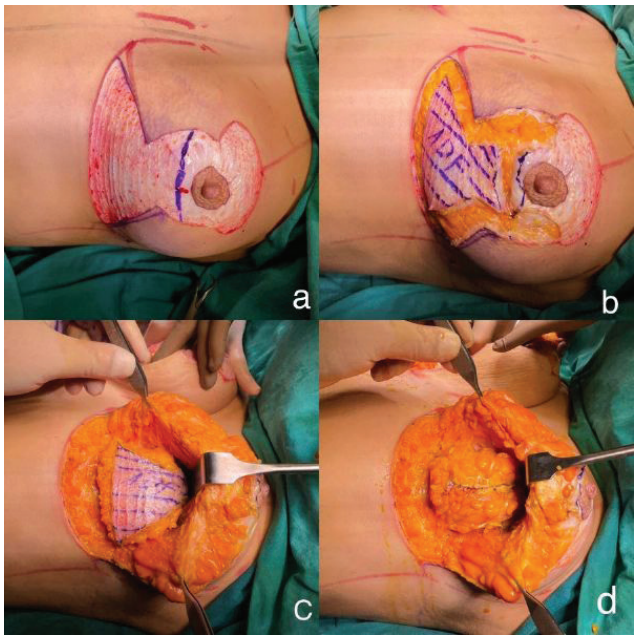

a-Alt ve üst adipodermaglandüler pediküllerin dezepitelizasyonu,
b-Alt adipodermaglandüler flebin hazırlanması,
c-Adipodermaglandüler flebin transpozisyonu ve fiksasyonu,
d-Adipodermaglandüler flebin anatomik şekle getirmesi

SB-005

Post-Bariatrik Hastalarda Lateral Torasik Arter Perforatörü Bazlı Spiral Flep İle Meme Şekillendirme

Sabri Öztürk, İbrahim Akpınar, İsmail İnce, Aleyna Bulat, Ömer Faruk Dilek, Kamuran Zeynep Sevim

Sağlık Bilimleri Üniversitesi, Şişli Hamidiye Etfal Eğitim ve Araştırma Hastanesi, Plastik, Rekonstrüktif ve Estetik Cerrahi Kliniği, İstanbul

Giriş: Bariatrik cerrahi sonrası aşırı kilo kaybı sonucunda azalmış cilt laksitesi ve elastikiyetine ek olarak kontur deformiteleri görülmektedir. Bu deformiteler vücudun her bölgesinde görülebilmekle beraber, özellikle kadınlarda meme görünümünde dramatik değişiklikler yaratmaktadır. Postbariatrik hastalarda meme şekillendirme için gereken hacim ihtiyacı genellikle implantlar ile giderilmektedir. Bu çalışmada farklı olarak hastaların lateral sırt katlantılarından yararlanılarak meme dokusuna ek hacim kazandırmak amaçlanmıştır.

Materyal-Metod: Bu çalışmada Mayıs 2021 - Temmuz 2023 tarihleri arasında postbariatrik cerrahi sonrası aşırı kilo kaybına bağlı memede şekil bozukluğu şikayeti ile kliniğimize başvuran ve yaşları 23-45 arasında değişen 6 hasta lateral torasik arter perforatörü (LTAP) bazlı spiral flep ile augmente edilmiş santral pediküllü mastopeksi metodu ile opere edilmiştir.

Bulgular: Hastaların beden kitle indeksi (BMI) 22,7 - 27,3 arasında değişmektedir. Jugulum - meme başı

mesafesi ortalama 32,2 cm olarak hesaplandı. Postoperatif jugulum - meme başı mesafesi ortalama 23.6 cm olarak ölçüldü. Postoperatif dönemde hastalarda herhangi bir komplikasyon izlenmedi.

Tartışma ve Sonuç: Postbariatrik cerrahi sonrası meme dokusundaki hacim kaybını gidermek amacıyla santral pediküllü mastopeksi LTAP bazlı spiral flep ile güvenli bir şekilde desteklenebilir. Bu yöntem ile uygun hasta grubunda implant kullanmadan düzgün bir meme şekli elde edilebilirken, hastanın sırt lateralindeki cilt fazlalıklarını elimine ederek kısmi bir üst vücut germe etkisi yaratılabilir. Hurwitz'in orijinal tekniğinde spiral flepin ucunda yani tam memenin medialine denk gelen medial dolgunluğu sağlayacak yerde yağ nekrozu olduğu gözlenmiş. Biz tekniğimizde santral pediküllü mastopeksi planlayıp bunu lateral torasik arter perforatörü üzerinden kaldırılan bir spiral fleple birleştirdik. Dolayısıyla yağ nekrozu gibi bir komplikasyonla karşılaşmadık.

Anahtar Kelimeler: mastopeksi, otoaugmentasyon, post bariatrik

SB-006

Küçültme Mamoplastisinde Seçilen Pediküle Göre Nipple Değerlendirmesi: BREAST-Q ile Hasta Tarafından Bildirilen Sonuçlar

Sergen Karataş, Gökçe Yıldıran, Zekeriya Tosun

Selçuk Üniversitesi Tıp Fakültesi, Plastik, Rekonstrüktif ve Estetik Cerrahi, Konya

Giriş: Redüksiyon mamoplasti operasyonları sık yapılan ameliyatlardan biri olup cerrahi teknik açısından farklılıklar göstermektedir. Bu cerrahinin temelini pedikül seçimi oluşturur. Uygun hastalara göre farklı pedikül seçimleri cerrahi başarıda etkin rol oynamaktadır. İnferior ve süperomedial pedikül meme küçültme cerrahisinde en sık seçilen pediküller olup birbirine kıyasla avantajları ve dezavantajları bulunmaktadır. Bu çalışma farklı pediküllerle yapılan redüksiyon mamoplasti operasyonlarında seçilen pediküle göre nipple memnuniyetini değerlendirilmesini amaçlamaktadır.

Method: Kliniğimizde son 3 yıl içinde wise pattern tekniğiyle inferior veya superomedial pediküllü redüksiyon mamoplasti operasyonu yapılan postoperatif en az 6 ay geçmiş 37 hasta rastgele seçilerek çalışmaya dahil edildi. İnferior pedikülle yapılan 17 hasta Grup 1; superomedial pedikülle yapılan 20 hasta Grup 2 olarak iki grup halinde değerlendirildi. Çalışmaya dahil edilen 37 hastaya 'BREAST-Q Version 2.0 Reduction/Mastopexy Module Pre- and Postoperative Scales' ölçeği kullanılarak meme ucu memnuniyeti konu başlığı altında 5 farklı sorular yönlendirildi. 4 puan üzerinden memnuniyet değerlendirmesi yapan hastaların puan ortalamalarının yüzdesi alındı. Elde edilen verilerin analizi SPSS Versiyon 22.0 (SPSS Inc, Chicago, IL) programı aracılığı ile yapıldı. Mann Whitney u testi kullanılarak $p<0.05$ değeri istatistiksel olarak anlamlı kabul edildi.

Bulgular: Grup 1 olarak tanımlanan inferior pediküllü redüksiyon mamoplasti yapılan 17 hastamızın: yaş ortalaması 43,27 (24-61), postoperatif geçen süre 18,2 ay (7-36) belirlenirken; Grup 2 olarak tanımlanan superomedial pediküllü 20 hastamızın: yaş ortalaması 36,25 (19-49), postoperatif geçen süre 21,15 ay (10-36) olarak tespit edildi.

Meme uçlarının meme üzerindeki seviyesi ve meme uçlarının birbirine göre hizalanışı sorulan hastalara, Grup 1 inferior pediküllü hastaların memnuniyet oranları sırasıyla %78.7 ve %82.4 iken Grup 2 superomedial pediküllü hastaların memnuniyet oranları % 88.3 ve %91.1 olarak tespit edildi. Değerler karşılaştırıldığında Grup 2 de memnuniyetin anlamlı yüksek olduğu görüldü. ($p < 0,05$)

Aynı şekilde meme ucu ve çevresinin şekli, meme ucu ve çevresinin nasıl görüldüğü soruları yönlendirilerek elde edilen memnuniyet oranları Grup 1 hastalarında sırasıyla %85.8 ve %88.7 görülürken Grup 2 hastalarında %89.6 ve %90.3 olarak bulundu. Her iki grubun memnuniyet oranlarının yüksek olduğu ve anlamlı bir farkın olmadığı tespit edildi. ($p > 0,05$)

Meme uçlarındaki hissin değerlendirilmesi istenilen hastalarda; Grup 1 inferior pediküllü hastaların memnuniyet oranı %94.3 iken, Grup 2 süperomedial pediküllü hastalarının memnuniyet oranı % 81.7 olarak görüldü. Elde edilen verilen karşılaştırıldığında meme ucu his memnuniyet oranının inferior pediküllü hastalarda anlamlı yüksek olduğu tespit edildi. ($p < 0,05$)

Tartışma Ve Sonuç: Literatürde; meme küçültme operasyonlarında doğru pedikül seçiminin cerrahi başarıdaki önemi belirtilmiş olup farklı pedikül seçimlerinin birbirlerine avantajları ve dezavantajları tanımlanmıştır. (1)

Farklı pedikül seçenekleri arasında inferior ve superomedial pedikülleri en sık tercih edilen pediküller arasında yer alır. Nipple dolaşımı ve duyusu dikkate alındığında inferior pedikülün superomedial pediküle göre daha üstün olduğu bilinirken özellikle 'bottoming-out' deformitesi inferior pedikülün dezavantajları arasında yer almaktadır. (2,3)

Nipple ünitesinde, bulguların değerlendirmesinde hasta tarafından bildirilen sonuçlar kıymetlidir.

Reduksiyon mamoplasti operasyonlarında hasta memnuniyeti oldukça yüksek olmakla birlikte, memnuniyetinin değerlendirildiği birçok çalışma literatürler yer almaktadır. BREAST-Q bunun için iyi bir gereçtir (4, 5).

Sunulan bu çalışmada süperomedial pedikül ile opere edilen hastaların meme ucunun memeye ve birbirine göre seviyesi açısından hastalarda daha yüksek memnuniyet sağladığı görülürken, inferior pedikül ile opere edilen hastalarda meme ucu hissinin memnuniyeti süperomedial pediküle göre daha yüksek olduğu tespit edimiştir. Elde edilen veriler doğrultusunda inferior ve superomedial pedikülerin birbirine kıyasla farklı konularda birbirlerine üstünlük sağladığı görülmektedir. Meme ucu seviyesi ve meme ucu hissi hastalar tarafından önemsenebilecek antitelerdir. Her iki teknik için de uygun hastalarda, hasta için meme ucu seviyesi ve hissinden hangisinin önemli olduğu göz önünde tutularak küçültme tekniği planlanabilir.

Kaynaklar:

1- Pedicle Choices in Breast Reduction, Moustapha Hamdi,Elizabeth J.Hall-Findlay, Plast Reconstr Surg 107:970–974

2- A prospective quantitative comparison of breast sensation after superior and inferior pedicle mammaplasty, M Hamdi, M Greuse, A De Mey, M H Webster,Plast Surg. 2001 Jan;54

3- A Simple Technique to Correct "Bottoming-out" of the Breast After Augmentation Mammaplasty,Mossi S. Salibian, MD, Vincent R. DiGregorio, MD Aesthetic Surgery Journal, Volume 20, Issue 4, July 2000, Pages 301–303

4- Patient Satisfaction and Clinical Outcomes Following 414 Breast Reductions: Application of BREAST-Q, A Cogliandro, M Barone, G Cassotta, S Tenna, B Cagli, P Persichetti, Aesthetic Plast Surg 2017 Apr;41(2):245-249

5- Use of the BREAST-Q™ Survey in the Prospective Evaluation of Reduction Mammaplasty Outcomes, Isaias Vieira Cabral, Aesthetic Plast Surg,2018 Apr;42(2):388-395

Anahtar Kelimeler: Meme küçültme, nipple memnuniyeti, redüksiyon mamoplasti

SB-007

Yağ Greftlerinde Farklı Santrifüj Hızı ve Süre Kombinasyonlarında 'Perilipin' Ekspresyonunun Ölçülmesi

Alper Eskalen[1], Eray Işık[2], İlkay Özdemir[3], İlknur Keskin[3], Mustafa Keskin[4], Naci Karacaoğlan[2]

1Kahramanmaraş Necip Fazıl Şehir Hastanesi
2İstanbul Medipol Üniversitesi Tıp Fakültesi Plastik, Rekonstrüktif ve Estetik Cerrahi Anabilim Dalı
3İstanbul Medipol Üniversitesi Tıp Fakültesi Histoloji ve Embriyoloji Ana bilim Dalı
4Özel klinik

Yağ grefti uygulamalarında santrifüj tekniği plastik ve estetik cerrahide en sık kullanılan işlemlerden biridir. Rekonstrüktif ve estetik amaçlı uygulanan yağ greftlerinde, alıcı sahada greft sağkalımını etkileyen faktörler sırasıyla yağ greftinin elde ediliş şekli, yağ greftine uygulanan işlemler, alıcı sahanın özellikleri ve yağ greftinin uygulanma tekniğidir. Santrifüj yöntemi sıklıkla kullanılmasına ve uygun kombinasyonun bulunması amacıyla çok sayıda çalışma yapılmasına karşın henüz altın standart bir süre ve rpm kombinasyonuna ulaşılamamıştır. Bu çalışmada santrifüj tekniği sonrası ölçümde kullanılan perilipin proteini yağ hücreleri üstünde bulunan ve defosforile hali ile sağkalım gösteren bir hücre yüzey marker'ı olup son yıllarda yağ metabolizması üzerinde etkileriyle ilgili çalışmaların giderek yoğunlaştığı bir konudur. Bu çalışmada farklı santrifüj hızları (1000 devir, 3000 devir) ve süre (1,3,5 dakika) olmak üzere 6 farklı santrifüj kombinasyonlarında histolojik olarak perilipin ekspresyonları ölçülerek optimal bir santrifüj hız ve süre kombinasyonuna ulaşmayı amaçladık. Tüm hastalardan yağ greftleri aynı cerrahi ekip tarafından liposuction yöntemiyle alındıktan sonra farklı santrifüj hızı ve süre kombinasyonlarından geçirilerek olabilecek en kısa sürede -82 derecede donduruldu, ardından histolojik incelemede alınan kesitlerde immünhistokimya tekniğiyle perilipin ekspresyonu ölçümleri yapıldı, elde edilen sonuçlarda 3000 devir - 3 dakika kombinasyonunun diğer tüm kombinasyonlardan istatistiksel olarak anlamlı üstün olduğu görüldü.Hem sıkça kullanılan santrifüj kombinasyonları arasında bir kıyaslama yapılması hem de adiposit regülasyonundaki rolü giderek belirginleşen bir protein olan perilipin ekspresyonunun ölçülmesi ile bu çalışmanın literatüre önemli anlamda katkıda bulunacağını düşünmekteyiz.

Anahtar Kelimeler: Santrifüj, liposakşın, perilipin, Yağ grefti

SB-008

Derin Pitanguy Ligamanının Anteriora Transpozisyonunun Tip Rotasyonunun Korunmasına Etkisi

Mehmet Akbalık, Gökçe Yıldıran, Zekeriya Tosun

Selçuk Ünversitesi Tıp Fakültesi Plastik Rekonstrüktif ve Estetik Cerrahi, Konya

Giriş: Pitanguay ligamanı SMAS'ın (Superficial musculoaponeurotic system) devamı olarak burun distal 1/3 ünde yüzeyel ve derin part olarak devam eder. Yüzeyel part kolummellanın smas ı olarak devam eder ve üst dudak sması ile birleşir. Derin part interdomal ligamanın arkasında ve her iki lower lateral kartilajın middle krusunun arkasından devam eder. Derin pitanguy ligamanı depresor septi naziye bağlanarak sonlanır. Tip şekillendirmede Pitanguy Ligamanı ile ilgili farklı görüşler mevcuttur. Litaratürde bazı cerrahlar supratip kontrolü için Pitanguy Ligamanı'nı korumakla beraber birçok cerrah Pitanguy Ligamanı'nı kesmektedir. Bazı cerrahlar kestikleri Pitanguy Ligamanı'nı tekrar onararak supratip kontrolü sağlamaktadır. Pitanguy Ligamanı ile ilgili birçok görüş mevcut olsada henüz bir konsensusa varılamamıştır. Bu çalışmada pitanguy ligamanının derin parçasının anteriora transpoze edilerek yüzeyel Pitanguy Ligamanı'na süturasyonunun tip ratosyanuna katkısı değerlendirilecektir.

Materyal Metod: 2021-2022 yılları arasında kliniğimizde opere edilen 26 hasta çalısmaya dahil edildi. Yarık dudak burunlu hastalar, sendromik hastalar, daha önce burun ameliyatı olmuş hastalar ve kafkas ırkından olmayanlar çalışmaya dahil edilmedi. Hastalar image j programı ile post operatif 2. hafta ve 8.(6-12) ay da tip rotasyonlarını değerlendirmek için nazolabial açı ölçümleri yapıldı.

Cerrahi Teknik: Hastalar açık rinoplasti tekniği ile opere edildi. İnfrakartilaginöz ve ters v insizyonundan sonra hastalarda yüzeyel ve derin pitanguy ligamanları diseke edilerek açığa çıkarıldı. Diseksiyon ilerletilerek dorsuma ulaşıldı.Dorsum yapısal rinoplasti tekniği ile şekillendirildi. Bütün hastalarda low to low ve transvers osteotomi yapıldı. Tip şekillendirmede gruber süturları ile tip definiasyonu sağlandı. Strut greft ile tip desteği sağlandı. Derin pitanguy ligamanı alt lateral kartilajların önüne transpoze edilerek yüzeyel pitanguy ligamanına süture edildi.

Bulgular: Hastalar ortalama 28(18-40) yaşında, 2 erkek 24 kadın olarak belirlendi. Ameliyat sonrası 2. Hafta nazolabial açı ortalaması 103.755 (98.13-110.05) olarak hesaplandı. Ameliyat sonrası 8. (6-12) ay nazolabial açı ortalaması 103.553 (97.33-109.68) olarak hesaplandı. Ameliyat sonrası 2. hafta ve 8. (6-12) ay arasında anlamlı fark saptanmadı. ($p>0.05$)

Tartışma: Pitanguy Ligamanı 1965 te İve Pitanguy tarafından tanımlanmasına rağmen cerrahi olarak kullanımı son yıllarda popülarize olmuştur. Kun Hwang ve arkadaşlarının 2006 da yayınladığı makalede derin Pitanguy Ligamanı'nın depresor septi nazide sonlandığı yerden kesilmesinin tip rotasyonuna katkı sağladığı belirtilmişlerdir. Pitanguy Ligamanı'nın depresör septi nazi ile birleşmesinden dolayı kas aktivitesi ile tip mobilizasyonu artmaktadır. Hipermobil tiplerin temel sebebinin depresör septi nazi kasının aktivitesi olduğu otörlerce savunulmuştur. İve saban 2014 te yaptığı anatomik kadavra çalışmasında smasın burun distal 1/3 ünde laterallere Scroll Ligaman olarak anteriora Pitanguy Ligamanı'nın derin ve yüzeyel part olarak devam ettiğini göstermiştir. Smasın burun distal 1/3

ünde yaptığı bu anatomik dallanma tip ile dorsum ilişkisini anlamamızı sağlamıştır. Tip ile dorsum Pitanguy ligamanı ve Scroll ligamanlar ile iki ayrı kompartmana ayrılırken bu ligamanlar sayesinde birbirine bağlanmaktadır. Bu ligamanların korunması veya kesilmesi tip stabilizasyonu ve supratip kontrolü için önemlidir. (Barış çakır 2012)

Güncel Öztürk 2022 de yayınladığı makalede Pitanguy Ligamanı'nın korunmasının tip rotasyonu tip projeksiyonu ve supratip kontrolüne katkısı olduğunu belirtmiş olsada derin Pitanguy ligamanı'nın depresör septi nazide sonlanması dolayısıyla derin Pitanguy Ligamanı'nın korunmasının tip projeksiyonu ve rotasyonuna katkısı tartışmalıdır.

Kullandığımız teknikte derin Pitanguy ligamanı depresör septi nazi den tamamen diseke edilerek kas aktivitesinden kaynaklanan tip mobilitesinin önüne geçildi. Diseke edilen derin pitanguy ligamanı anteriora transpoze edilerek yüzeyel pitanguy ligamanına süture edildi. Böylece hem supratip kontrolü sağlandı hemde rotasyon kaybının önüne geçildi.

Sonuç: Pitanguy Ligamanı'nın tip şekillendirmede farklı otörlerce farklı şekillerde kullanılmaktadır. Derin Pitanguy Ligamanı'nın korunmasının rotasyon ve projeksiyona katkısı tartışmalıdır. Yaptığımız teknikte bu çelişkiyi gidermek için Pitanguy Ligamanı depresör septi naziden serbestlenip anteriora transpoze edilerek yüzeyel pitanguy ligamanına süture edilmiş ve rotasyon kaybının önüne geçilmiştir.

Anahtar Kelimeler: pitanguy ligament, ligament koruyucu rinoplasti, tip stabilizasyonu

SB-009

İnsan Isırığına Bağlı Kulak Defektlerinin Otolog Rekonstrüksiyonu

Yusuf İnan Nakipoğlu, Mehmet Bayram, Volkan Özel, Mehmet Fatih Akkoç, Mehmet Nesim Güney, Tuba Gürgah, Ahmet Tuncer Taşçı

Dicle Üniversitesi Plastik, Rekonstrüktif Ve Estetik Cerrahi Ana Bilim Dalı

Amaç: Bu çalışmada özellikle insan ısırıklarına bağlı oluşan defektlerde anatomi lokalizasyona göre tercih edilen rekonstrüksiyon seçeneklerini tartışmak, bu özellikli olguların yönetimi ve tedavilerimiz hakkında bilgi verilmek istenmiştir.

Giriş: Kompleks anatomisi sebebiyle kulak rekonstrüksiyonu zorlu,tecrübe gerektiren ve hasta uyumunu da içeren zorlayıcı bir cerrahidir. Boyutları küçültmeden ve doğal şekli değiştirmeden kulağın parsiyel ve tam kat defektlerinin rekonstrüksiyonu her daim plastik cerrahinin ilgisini üzerine çekmektedir. Tam kalınlıktaki cilt greftlerinden serbest fleplere kadar geniş bir rekonstrüksiyon seçeneği mevcuttur. Isırık yaralanmaları ise acil servise sıkça başvurulan bir durumdur. İnsan ısırıklarının tüm ısırık yaralarının ancak %3'ünü oluşturduğu düşünülmektedir.(1) En yaygın bölge el olmakla beraber,yüz yaralanmaları tüm ısırık yaralanmalarının yaklaşık %15'ini oluşturur. Kulak ve burun ise insan ısırıklarına bağlı yüz yaralanmalarında en sık tutulan yapılardır.(2) İnsan ısırıkları hayvan ısırıkları göre daha patojenite içermesinden dolayı daha yüksek oranda enfeksiyöz komplikasyonlara neden olurlar. Buna rağmen baş ve boyun bölgesinin yüksek miktarda kanlanma özelliği, insan ısırığının ardından enfeksiyon görülme olasılığını diğer anatomik lokalizasyonlara göre daha az halegetirmektedir.Spesifik bir yaralanma çeşidi olup; paternleri geneelikle merkezi bir kontüzyon,lineer sıyrıklar göstermektedir.Enfeksiyon başta olmak üzere ciddi komplikasyonlara neden olabilmektedir. Nitekim kulakta en yaygın komplikasyon, tükürükteki yüksek bakteri yüküne bağlı kondrittir.Doku kaybı ve enfeksiyon riski nedeniyle yaraların yönetimi zorlu olabilmektedir. Enfeksiyon riski göz önünde bulundurularak rekonstrüksiyonun zamanlamasının da belirlenmesi gerekir.İnsan ısırığı ilkel içgüdüleri ve kanibalizmi anımsatır. Evrimsel süreçler ve doğal seçilim baskısı sonucunda dişler güçlü ve keskindir ve bu nedenle doğal silah olarak kullanılabilir.Travma sonrası özellikle ısırık mağdurları bağlamında, psikososyal konular çok dikkatli bir şekilde ele alınmalıdır.Multidisipliner yaklaşım gerekmektedir.

Yöntem-Gereçler: Kliniğimizde 2021-2023 yılları arasında insan ısırığı ile yaralanmaya bağlı ile opere edilen ve defektin rekonstruksiyonunda 7 hasta hasta çalışmaya dahil edildi.Hastaların tamamı erkek cinsiyetteydi.Hastaların ortalama yaşı 34.1(26-59) bulunmuştur.Hastaların ısırılan kulakları genelde sol kulak (5 sol /2 sağ) gözlenmiştir. Kulakta defekt oluşturan hayvan ısırkları ve diğer travma hasta grupları dahil edilmedi. Tüm yaralar bir saldırı sonucu meydana gelmiş olup, kendi kendine yaralanma rapor edilmemiştir. Tüm hastalara kuduz ve tetanoz aşısı yapıldı. profilaktik antibiyoterapi tedavisi başlanıldı. En yaygın senaryo, 25 mm'ye kadar heliks ve küçük bir skafa alanı kaybı olan küçük bir ısırık yaralanması durumudur. Bu doğrultuda fiziksel mücadeleler sırasında kulağın üst kutbu en savunmasız lokalizasyondur(3).Bir genç erkek kopan segmenti uygun koşullarda getirerek replantasyon prosedürü uygulanmış ancak sonuç alınamamıştır.Diğer tüm hastalarda amputat uygun olmadığı veya amputat mevcut olmaması üzerine iyileşme sonrası rekonstrüksiyon prosedürü uygulanmıştır. Daha büyük defektler ve anti-heliks üzerine etki edenler için kostal kıkırdak prosedürü gerekmektedir.Bizim çalızmamızda 3 hastada (1 kosta/2 auricular) otolog kıkırdak grefti kullanılmıştır.Kostal kıkırdak grefti uyguladığımız hastamızda 1 adet minivac dren yerleştirildi.Hastaların ameliyat sonrası takiplerinde flep viabilitelerinde bir sıkıntı gözlemlemlenmedi.Otolog greft kullanılan postoperatif hastalarımızda enfeksiyon, ekstrüzyon gibi bulgulara saptanmadı.

Sonuç-Tartışma: İnsan veya hayvan ısırıklarının neden olduğu deformitelerin onarımı veya rekonstrüksiyonu,her hasta için spesifik zorluklarla başvurur.İlk olarak ısırığının neden olduğu deformiteleri onarmadan öncelikle yaralar dikkatlice değerlendirilmelidir.Bu bağlamda her vaka için benzersiz bir yaklaşım sunar. Kulak kepçesinin kısmi veya tam rekonstrüksiyonu hastanenin acil servisinde hemen gerçekleştirilmemelidir. Yaralanmalar sırasında yaralar, yabancı maddelerin uzaklaştırılması ve herhangi bir deri veya mukoza kesisinden kaçınılması ayrıca antibiyoterapi eşliğinde tedavi edilmelidir. Rekonstrüktif prosedürler yaralar tamamen iyileştikten sonra; yalnızca kabul edilebilir cerrahi planlamadan sonra yapılmalıdır.Travmatik yaralanmaların otolog auriküler rekonstrüksiyonu, fiziksel ve psikososyal komorbiditelere rağmen estetik açıdan memnun edici sonuçlar ve gelişmiş yaşam kalitesi ile ilişkili güvenli bir prosedür olduğunu düşünmekteyiz.Litatürde ise kulağın total veya parsiyel travmatik amputasyonu nadir görülen bir durum olmasına rağmen, bugüne kadar mikrocerrahi revaskülarizasyon dahil birçok tedavi yöntemi kullanılmıştır.Hemen hepsinin önemli karmaşıklık ve yüksek başarısızlık oranları dahil olmak üzere çok sayıda sınırlaması vardır Ancak bunların hiçbiri sorunu kesin olarak çözmüş görünmemektedir..Bu zorluklar özellikle ısırık ile yaralanması sonrası daha da belirgin hale gelir.Bu sebeple lokal fleplerin uygun aksta planlanmak ve geçikmiş onarım

yapılması operasyon süresini kısaltıp fonksiyonel ve estetik anlamda tatmin edici bir sonuç elde edilebilir.

Referanslar:

1- Ng D, Chan T, Pothiawala S. A human bite on the scrotum: case report and review of management in the emergency department. J Emerg Med 2018;54(04):537–539

2 -Stefanopoulos PK, Tarantzopoulou AD. Management of facial bite wounds. Dent Clin North Am 2009;53(04):691–705, vi

3-Stewart K, Majdak-Paredes E. Injury Patterns and Reconstruction in Acquired Ear Deformities. Facial Plast Surg. 2015 Dec;31(6):645-56. doi: 10.1055/s-0035-1568140. Epub 2015 Dec 14. PMID: 26667640.

Anahtar Kelimeler: Kulak Rekonstrüksiyon, İnsan Isırığı, Otolog Doku, Baş-Boyun Rekonstrüksiyonu

Olgu Sunumu

Bir hastamızda Hastaların ameliyat öncesi fotoğraflanması yapıldı. (Resim1.A). Dış merkezde sütüre edilen hastanın,ameliyat esnasında debridman sonrası lokal fleplerin planlamaları yapıldı. Ardından doppler ile perforatör tespit edildi.İnterpolasyon flebi ve auricular kıkırdak grefti yerlerine adapte edildi. (Resim 1.B-1.C-1.D-1.E)

Olgularımız

Yaş/ Cinsiyet	Lokalizasyon	Defekt	Rekonstrüksiyon Cerrahisi	Komplikasyon
24/ Erkek	Sağ	Üst Pol (Helix,Scapha)	Replantasyo (Post auricular arter anastomoz)	Total Nekroz
59/ Erkek	Sol	Orta Pol (Helix,Anti-helix)	Auricular kıkırdak greft+Helix ilerletme	-
32/ Erkek	Sol	Üst Pol (Helix,Scapha)	Antia-Buch flep	Yara yeri detaşmanı
44/ Erkek	Sağ	Üst Pol (Helix,Anti-helix)	Postauricular Flep(Dieffenbach)+ Costal kıkırdak greft	-
26/ Erkek	Sol	Üst Pol (Helix,Anti-helix)	Antia-Buch flep	-
28/ Erkek	Sol	Üst Pol(Helix)	Dış merkezde sütürasyon sonrası debritman+ İnterpolasyon flep	-
26/ Erkek	Sol	Alt Pol (Helix,Concha)	Auricular kıkırdak greft+Postauricular Flep (Dieffenbach)	-

SB-010

Periorbital Bölge Defektlerinde Orbikülaris Okuli Myokutanöz Fleplerinin Çok Yönlü Kullanımı

Duygu Karakayalı, Betül Gözel

Balıkesir Üniversitesi Tıp Fakültesi, Plastik, Rekonstrüktif ve Estetik Cerrahi Ana Bilim Dalı, Balıkesir

Giriş: Periorbital bölge defektlerinin rekonstrüksiyonu; bölgenin kompleks anatomisi, fonksiyonu ve estetik sonuçları itibariyle halen zorlayıcı olmaya devam etmektedir. Orbikularis okuli myokutanöz flebi bu bölgenin rekonstrüksiyonunda çok değerlidir. Ancak daha büyük defektlerde diğer lokal fleplerin bir tamamlayıcısı olarak kullanılması nadirdir. Bu sunumumuzda periorbital bölge defektlerinde çeşitli orbikularis okuli myokutanöz (OOMC) fleplerinin diğer fleplerin bir parçası olarak ve tam kat defektlerde kondromukozal greftler ile kullanımı hakkındaki klinik deneyimlerimizi paylaşmaktayız.

Materyal-Metod: Çalışmamıza Balıkesir Üniversitesi Sağlık Uygulama ve Araştırma Hastanesi Plastik, Rekonstrüktif ve Estetik Cerrahi Kliniğinde 2011 ile 2023 yılları arasında periorbital bölge kitleleriyle başvurup opere edilen 20 hasta dahil edildi. (Tablo 1) Hastaların tıbbi kayıtları hastane sistemi ve arşivleri kullanılarak retrospektif olarak incelendi. Hastaların demografik verileri (yaş ve cinsiyet) ve tercih edilen cerrahi müdahaleler (lateral/medial bazlı transpozisyon veya V-Y ilerletme OOMC flep) geriye dönük incelendi. Veri yetersizliği olan hastalar çalışma dışında tutuldu.

Olgu 1: 85 yaş kadın hasta, sağ alt göz kapağı medialinde 10x10 mm boyutlarında ülsere lezyon ile tarafımıza başvurdu. Kitle uygun güvenlik marjı bırakılarak eksize edildi. Oluşan defekt için; üst göz kapağından planlanan medial bazlı OOMC flep defekt alanına adapte edildi ve medial kantal destek sağlandı. Kalan defekt supratroklear arter bazlı alın flebi ile kapatıldı. 3 hafta sonra her iki flep pedikülleri ayrıldı. Biyopsi sonucu skuamöz hücreli karsinom (SCC) olarak raporlandı. Cerrahi sınırlarda tümör izlenmedi. 2 yıllık takiplerinde komplikasyon, lokal nüks ve metastaz görülmedi.

Olgu 2: 72 yaş kadın hasta, sağ infraorbital bölgede 4x3 cm boyutlarında 2 ayda hızla büyüyen semimobil, nodüler, pigmente ve yer yer nekroze alanlar içeren kitle nedeniyle başvurdu. Kitle uygun güvenlik marjı bırakılarak eksize edildi. Defekt için medial bazlı OOMC flep ile supratroklear arter bazlı alın flebi planlandı. 1 ay sonra pedikül ayrımı yapıldı. Biyopsi sonucu malign melanom olarak raporlandı. Cerrahi sınırlar salimdi. 2 yıllık takiplerinde ektropiyon ve nüks izlenmedi.

Olgu 3: 60 yaş erkek hasta, nazal bölgeden sol medial kantusa uzanan 4x4 cm nodüler kitle ile başvurdu. Kitle uygun güvenlik marjı bırakılarak eksize edildi. Alt göz kapağındaki defekt medial bazlı orbikülaris okuli myokutanöz flep ile kapatıldı. Nazal defekt supratroklear arter bazlı alın flebi, yanak defekti rotasyon flebi ile kapatıldı. Biyopsi sonucu bazal hücreli karsinom (BCC) olarak raporlandı. Cerrahi sınırlarda tümör izlenmedi. 4 yıllık takiplerinde ektropiyon gelişen hastaya alt kapak rekonstrüksiyonu planlandı. Alt göz kapağındaki ektropiyon lokal flepler ve septal mukokartilaginöz greft ile revize edildi. Takiplerinde flep nekrozu ve lokal nüks izlenmedi.

Olgu 4: 73 yaş kadın hasta, sol göz infraorbital bölgede ciltten kabarık ortası ülsere 7x5 mm boyutlarında kitle ile başvurdu. Kitle uygun güvenlik marjı ile eksize edildi. Posterior lamella intakt olan hastanın cilt defekti medial bazlı OOMC flep ile kapatıldı. Erken postoperatif dönemde venöz konjesyon gelişti ve kendiliğinden geriledi. 3 hafta sonra pedikül ayrımı yapıldı. Biyopsi sonucu BCC olarak raporlandı.

Olgu 5: 61 yaş erkek hasta, sol göz medial kantusta 15x15 mm boyutlarında ülsere lezyon ile tarafımıza başvurdu. Kitle uygun güvenlik marjı ile eksize edildi. Tars defekti olmayan hastaya V-Y OOMC ilerletme flebi planlandı. Biyopsi sonucu BCC olarak raporlandı. 3 yıllık takiplerinde nüks izlenmedi.

Olgu 6: 59 yaş erkek hasta, sağ alt göz kapak medialinde 15x10 mm boyutlarında 7 aydır iyileşmeyen yara nedeniyle başvurdu. Kitle uygun güvenlik marjı ile eksize edildi. Medial bazlı OOMC flep ile defekt alanı kapatıldı. 2. seansta pedikül ayrılmasını takiben tars desteği için auriküla skafa bölgesinden kıkırdak grefti hasat edildi. Açılan birkaç milimetrelik insizyondan kartilaj grefti rim boyunca yerleştirildi. Biyopsi sonucu hidrokistoma olarak raporlandı. 3 yıllık takiplerinde koplikasyon veya nüks izlenmedi.

Tartışma ve Sonuç: Periorbital bölge defektleri sıklıkla tümör eksizyonları sonrası görülür. BCC, en sık görülen kanser türü olup göz kapağındaki malign tümörlerin %90'ını oluşturur. SCC daha nadirdir ve sıklıkla alt kapakta lokalize olur ve agresif olma eğilimindedir.1,2 Rekonstrüksiyonda genel ilke eksik lamellanın belirlenmesi ve yerine konmasıdır.3

Göz kapağı cildi ince ve fonksiyonel açıdan önemlidir ve en iyi rekonstrüksiyon seçeneği diğer dokulara göre renk uyumu ve dokusu benzer olduğu için yine göz kapağı dokularının kullanılmasıdır. OOMC flepleri yeterli kalınlıkta cilt, cilt altı yağ ve kas içerir, tüm bunlar göz önüne alındığında OOMC flebi göz kapağı defektlerinin rekonstrüksiyonunda çok iyi bir seçenektir.1 Yine flebin ince ve rotasyon arkının fazla olması, aynı zamanda yaşlı hastalarda ciltteki laksisite nedeniyle daha geniş defektlerin onarımına olanak vermesi avantajlarındandır.

Bu flepler çeşitli şekillerde planlanabilir. Bunlar; V-Y ilerletme, medial veya lateral bazlı transpozisyon flebi şeklinde olabilir.1,3 OOMC flepleri, defekt palpebral rimi içermiyor veya sadece ön lamella defekti varsa tek başına kullanılabileceği gibi, posterior lamella defekti eşlik ediyorsa olgularımızda olduğu gibi kompozit greftler ile birlikte kullanılabilir. Ancak literatürde OOMC flebinin içerdiği kas lifleri sayesinde kapak kenarı stabilizasyonunu tek başına koruyabildiğini ve kartilaj greftlerinin gerekli olmadığını bildiren yayınlar da vardır.4 Ancak bize göre alt kapağın 1/3›ünden daha fazlasını içeren defektlerde kartilaj grefti geç postoperatif ektropiyon gelişiminin önlenmesi açısından gereklidir. Nitekim ektropiyon gelişen olgu 3'te defekt %50 den fazladır ve kartilaj grefti ile tars desteği sağlanmadığı için ektropiyon gelişmiştir.

Defekt büyük ve tek başına OOMC flebi yetersiz ise göz kapağı rekonstrüksiyonu OOMC flebi ile yapılıp kalan defekt diğer lokal flepler ile kapatılabilir. Yine tars desteği için kullanılan greftler, flep ile eş seanslı yapılabiceği gibi 2. seansta da flep altına yerleştirilebilir.Her iki sonuçta da başarı açısndan sonuçlarımızda anlamlı fark gözlenmedi. Hiçbir hastamızda ciddi bir komplikasyon gelişmedi. Tek bir hastamızda postoperatif uzun dönemde gelişen ektropiyon da muhtemelen yetersiz tars desteği nedeniyle oluşmuş olup revizyon sonrası yeniden nüks etmemiştir. Postoperatif dönemde ilk 2 günde görülen venöz drenajdaki azalmanın 3. günden itibaren spontan regrese olduğu izlenmiştir. Hiçbir vakada ek müdahaleye gerek kalmamamıştır.

Sonuç olarak OOMC flepleri periorbital bölge defektlerinde donör sahanın primer onarılmasına izin vermesi, mükemmele yakın kozmetik sonuçları nedeniyle çok pratik ve kullanışlı bir fleptir.

Anahtar Kelimeler: alt göz kapağı, myokutanöz flep, rekonstrüksiyon

Resim 1

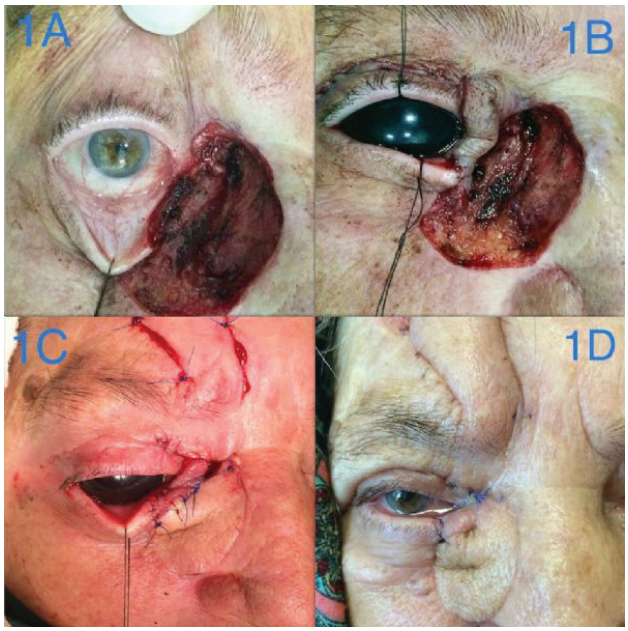

Resim 1A: Tümör eksizyonunu takiben defektin görünümü, Resim 1B: Medial bazlı OOMC transpozisyon flebi ile kapak kenarlarının oluşturulması, Resim: 1C Kalan defektin supratroklear arter bazlı alın flebi ile kapatılmasından 3 hafta sonra her iki flebinde pediküllerinin ayrılması, Resim 1D: İlk operasyondan sonra postoperatif 1. ay görüntüsü

TABLO 1

HASTA	YAŞ/CİNSİYET	TEŞHİS	KUSURUN YERİ	CERRAHİ TEKNİK	KOMPLİKASYON	EK CERRAHİ GİRİŞİM
1	59/E	HİDROKİSTOMA	MEDİAL KANTUS	MEDİAL OOMC FLEP	YOK	YOK
2	85/K	SCC	MEDİAL KANTUS	MEDİAL OOMC FLEP+ ALIN FLEBİ	YOK	YOK
3	35/K	BCC	ALT GÖZ KAPAĞI	MEDİAL OOMC FLEP	YOK	YOK
4	68/K	BCC	MEDİAL KANTUS	MEDİAL OOMC FLEP	YOK	YOK
5	72/K	MM	ALT GÖZ KAPAĞI	MEDİAL OOMC FLEP+ ALIN FLEBİ	YOK	YOK
6	72/K	BCC	ALT GÖZ KAPAĞI	V-Y İLERLETME OOMC FLEP+ KOMPOZİT GREFT	YOK	YOK
7	62/K	BCC	MEDİAL KANTUS	V-Y İLERLETME OOMC FLEP	YOK	YOK
8	60/E	BCC	NAZO ORBİTAL	MEDİAL OOMC FLEP+ ALIN FLEBİ	EKTROPİYON	LOKAL GREFTLER+ KOMPOZİT GREFT
9	73/K	BCC	ALT GÖZ KAPAĞI	MEDİAL OOMC FLEP	VENÖZ KONJESYON	YOK
10	57/K	SCC	MEDİAL KANTUS	MEDİAL OOMC FLEP	YOK	YOK
11	56/E	KRONİK İNFLAMASYON	ALT GÖZ KAPAĞI	LATERAL OOMC FLEP+ KOMPOZİT GREFT	YOK	YOK
12	74/K	BCC	ALT GÖZ KAPAĞI	MEDİAL OOMC FLEP	YOK	YOK
13	58/E	BCC	MEDİAL KANTUS	MEDİAL OOMC FLEP	YOK	YOK
14	72/K	BCC	ALT GÖZ KAPAĞI	V-Y İLERLETME OOMC FLEP KOMPOZİT GREFT	YOK	YOK
15	85/K	BCC	MEDİAL KANTUS	V-Y İLERLETME OOMC FLEP	YOK	YOK
16	58/K	BCC	MEDİAL KANTUS	MEDİAL OOMC FLEP	YOK	YOK
17	61/E	BCC	MEDİAL KANTUS	V-Y İLERLETME OOMC FLEP	YOK	YOK
18	56/E	BCC	MEDİAL KANTUS	MEDİAL OOMC FLEP	YOK	YOK
19	69/E	BCC	ALT GÖZ KAPAĞI	MEDİAL OOMC FLEP+KOMPOZİT GREFT	YOK	YOK
20	72/E	SCC	ALT GÖZ KAPAĞI	MEDİAL OOMC FLEP	YOK	YOK

SB-011

Ortognatik Cerrahi Hastalarının Tedaviye Başlama Nedenlerinin ve Tedavi Memnuniyet Düzeylerinin Belirlenmesi

İlknur Akbulut, Mehmet Furkan Uyanık, Serhat Şibar, Ayşe Gülşen

Gazi Üniversitesi Tıp Fakültesi, Plastik, Rekonstrüktif ve Estetik Cerrahi Anabilim Dalı, Ankara

Giriş: Ortognatik cerrahi, orta ila şiddetli dentofasiyal deformiteleri ve oklüzyon problemlerini düzeltmek için endike bir cerrahi müdahale türüdür ve amacı, uygun bir fasiyal denge ve oranı sağlamanın yanı sıra doğru işlevsellik sağlamaktır. Bununla birlikte algılanan kişilik özelliklerinde somut bir iyileşme etkisinin olduğu da gösterilmiştir.

Cerrahi sonuçların hastalar için tatmin edici olup olmadığını değerlendirmek ve hastaların beklentilerini anlamak ortognatik cerrahide olumlu sonuçlar elde etmek ve hasta memnuniyeti sağlamak adına önem teşkil etmektedir.

Amaç-Yöntem: Bu çalışmamızda kliniğimizde 2019-2022 yılları arasında opere edilen ve tedavisi tamamlanan ortognatik cerrahi hastalarının, tamamladıkları tedaviyle ilgili geriye dönük değerlendirmeleri hazırlanan anketle dökümente edildi ve bu değerlendirmelerde etkili olabilecek parametrelerin belirlenmesi amaçlandı.

Kliniğimizde ortognatik cerrahi geçiren, ameliyatının üzerinden en az 1 yıl geçmiş, ortodontik tedavisi dahil tüm tedavisi tamamlanmış, dudak- damak yarığı öyküsü olmayan, önceden geçirilmiş ortognatik cerrahi öyküsü olmayan, yaşları 19-40 arasında değişen toplam 54 hastanın (22 erkek ve 32 kadın) 11 soruluk anketimizi internet üzerinden yanıtlamaları istendi. Hastalar çift çene, bilateral sagittal split osteotomi (BSSO) ve Le-Fort 1 osteotomi uygulanan hastalar olarak 3 gruba ayrıldı. Genioplasti ile kombine edilmiş girişimler ise çalışma dışı bırakıldı.

Anketimizde, hastalara ortodontik tedavilerinin ne kadar sürdüğü, tedaviye başlama nedenleri (diş görünümünde iyileşme, yüz görünümünde iyileşme, çiğneme fonksiyonunda iyileşme, konuşma fonksiyonunda iyileşme ve varsa diğer seçenekleriyle), mevcut deneyimlerine göre tedaviyi tekrar seçip seçmeyecekleri (kesinlikle evet, muhtemelen evet, kararsızım, muhtemelen hayır, kesinlikle hayır seçenekleriyle) ve tedavi sürecinde en çok zorlandıkları husus/hususların neler olduğu soruldu (ameliyat sonrası sıvı gıdayla beslenme, kilo kaybı, ödem vb durumlar, ortodontik tedavinin zorluğu/ ağrılı bir süreç olması, ameliyat sonrası gelişen komplikasyonlar, ameliyat sonrası uzun hastane yatış süresi, ameliyat sonrası yoğun bakımda yatmış olmak, ameliyat nedeniyle iş/eğitim hayatına uzun bir süre ara verilmesi, tedavi süresince herhangi bir hususta zorlanmadım, diğer seçenekleriyle birlikte).

Anket verilerimize göre yaş, cinsiyet ve tedaviye başlama nedenleri arasındaki ilişki; aynı zamanda hasta memnuniyet puanları, tedaviyi tekrar seçme eğilimi gibi değişkenlerle uygulanan cerrahi işlemler arasındaki ilişki oransal olarak karşılaştırıldı ve hastalarımızın tedavi süresince en çok zorlandığı husus/hususlar oransal olarak belirlendi.

Veriler Statistical Package for the Social Sciences (SPSS) (Versiyon 25.0, IBM Corp, Armonk, NY, ABD) ile analiz edildi ve istatistiksel anlamlılık değeri $p<0,05$ olarak belirlendi.

Bulgular: Anketimize katılan 54 hastadan 26'sı çift çene, 15'i BSSO, 13'ü Le-Fort 1 grubundaydı. Hastalarımıza cerrahi uyguladığımız ortalama yaş 23,81±5,8; hastaların ortalama tedavi süreleri 40,2±16,8 ay olarak belirlendi. BSSO, çift çene ve Le-Fort 1 grupları arasında ameliyat uygulanan yaş, anketin uygulandığı yaş, cinsiyet, tedavi süresi gibi değişkenlerin dağılımı benzerdi.

Ankete katılan 54 hastadan %72,22'si (39 hasta) yüz görünümünde iyileşme, %66,6'sı (36 hasta) diş görünümünde iyileşme, %64,8'i (35 hasta) çiğneme fonksiyonunda iyileşme, %37,03'ü (20 hasta) konuşma fonksiyonunda iyileşme nedeniyle tedaviye başladığını belirtti. Kadınlarda daha yüksek oranda çiğneme fonksiyonunda iyileşme ve temporomandibuler eklem ağrısı/disfonksiyonunda iyileşme talebiyle başvuru olduğu görüldü. 30 yaş üzerinde konuşma fonksiyonunda iyileşme beklentisi ve özgüven eksikliği bildiren hasta olmadı.

Hasta memnuniyet ölçeği puanı ile ameliyat uygulanan yaş, cinsiyet, ameliyat türü, tedavi süresi gibi değişkenler arasında ilişki bulunamadı ($p>0,05$). Benzer şekilde tedaviyi yeniden düşünme kararının ameliyat yaşı, cinsiyet, ameliyat türü ve tedavi süresi ile ilişkisi yoktu ($P>0,05$). Beklendiği gibi, hasta memnuniyeti ölçeğiyle tedaviyi yeniden tercih etme seçimi çok güçlü bir korelasyon gösterdi ($p<0,001$).

Postoperatif dönemde hastaların en çok zorlandığı durumun ameliyat sonrası sıvı gıdayla beslenme, kilo kaybı, ağrı, şişlik gibi durumlar olduğu görüldü (39 hasta- %72,22).

Tablo 1'de yaş ve cinsiyete göre tedaviye başlama nedenlerinin dağılımı verilmiştir.

Tartışma: Maloklüzyona sahip kişiler normal oklüzyonu olan kişilere göre daha kötü psikolojik, sosyal ve fiziksel yaşam kalitesine sahiptir. Aynı zamanda maloklüzyon psikososyal sıkıntıya, konuşma ve çiğneme problemlerine yol açabilir.

Yaşa ve cinsiyete göre ortognatik tedaviyi esasen tercih etme nedenleri çalışmamızda olduğu gibi farklılıklar gösterebilir. Çok sayıda çalışma, temporomandibuler eklem bozukluklarının prevalansının özellikle emosyonel nedenlerle kadınlarda baskın olduğunu bildirmiştir. Çiğneme fonksiyonunda ve temporomandibuler eklem ağrısı/ disfonksiyonunda iyileşme gibi fonksiyonel beklentilerle ortognatik cerrahiye başvuran hasta popülasyonumuzun ağırlıklı olarak kadınlardan oluşması özellikle emosyonel etkilerin maloklüzyonun temporomandibuler eklem üzerindeki olumsuz etkisini pekiştirmesiyle açıklanabilir.

Temporomandibuler eklemle ilgili şikayetlerin yaygın olmasına paralel olarak diş ve yüz görünümünde iyileşme dışında çiğneme fonksiyonunda iyileşme ve temporomandibuler eklem bozukluklarının düzeltilme beklentisi de 30 yaş üzerinde ortognatik cerrahi için başvuran/ yönlendirilen hastaların önemli bir kısmının başvuru sebebi olabilir.

Tüm bilinen olumlu etkilerinin yanında ortognatik cerrahi genellikle öncesinde var olan ve sonrasında da var olacak ortodontik tedaviyle beraber sürdürülen uzun ve zahmetli bir süreci gerektirir. Ameliyat sonrası sıvı gıdayla beslenme, kilo kaybı, ödem gibi durumlar, ortodontik tedavinin zorluğu/ağrılı bir süreç olması, ameliyat sonrası gelişen komplikasyonlar, ameliyat sonrası uzun hastane yatış süresi, ameliyat sonrası yoğun bakımda yatmanın gerekebilmesi, ameliyat nedeniyle iş/eğitim hayatına uzun bir süre ara verilmesi gibi durumlar hasta için zorlayıcı olabilir. Yine hastanın yaşı, cinsiyeti, tedavi süresi, emosyonel durumu, çevresi ve arkadaşlarının söylemi hastanın tedaviye bakış açısını değiştirebilir. 2 hastamız dışında anket uyguladığımız 52 hasta tedavi süreciyle ilgili olan bu olumsuz durumlardan en az 1 durumla ilgili tedavi süresince zorlandığını bildirmesine rağmen hastalarımızın %87,03'ü (47 hasta) "tedaviyi tekrar seçer miydiniz?" sorusuna "muhtemelen evet" veya "kesinlikle evet" cevabını verdi.

Sonuç: Ortodontik tedavi ile kombine edilen ortognatik cerrahi, orta ila şiddetli dentofasiyal deformitelerin düzeltilmesi için altın standart olarak kabul edilmektedir. Hastaların tedaviye başlama motivasyonları farklı etkenlere göre değişkenlik gösterebilir ve bu etkenlerin bilinmesi hasta beklentilerini anlamak için önemlidir. Aynı zamanda ortognatik cerrahinin sonucunu görmek uzun ve zahmetli bir süreci gerektirmesine rağmen ameliyat dramatik bir dentofasiyal iyileşme hali sağladığı için hastanın tedavi memnuniyeti bu olumsuz durumlardan belirgin olarak etkilenmez.

Anahtar Kelimeler: hasta memnuniyeti, ortognatik cerrahi, tedavi sonucu

Tablo 1

(n)	Diş görünümünde iyileşme %(birey sayısı)	Yüz görünümünde iyileşme %(birey sayısı)	Çiğneme fonksiyonunda iyileşme %(birey sayısı)	Konuşmada iyileşme %(birey sayısı)	Diğer %(birey sayısı)
Kadın (32)	%65,62 (21)	%68,75 (22)	%78,12 (25)	%34,37 (11)	-TME ağrısı/disfonksiyonu %43,75 (14)
Erkek (22)	%68,18 (15)	%77,2 (17)	%45,5 (10)	%40,9 (9)	-Özgüven eksikliği %9,09 (2) -TME ağrısı / disfonksiyonu %22,72(5)
<30 yaşta cerrahi uygulanan (44)	%61,36 (27)	%68,18 (30)	%63,6 (28)	%45,4 (20)	-TME ağrısı / disfonksiyonu %29,5 (13) -Özgüven eksikliği %4,54(2)
>30 yaşta cerrahi uygulanan (10)	%90 (9)	%90 (9)	%70 (7)	-	-TME ağrısı / disfonksiyonu %60(6)
TOPLAM (54)	%66,6 (36)	%72,22 (39)	%64,8 (35)	%37,03 (20)	-Özgüven eksikliği %3,7(2) -TME ağrısı / disfonksiyonu %38,18(19)

Yaş ve cinsiyete göre hastaların tedaviye başlama nedenlerinin dağılımı

SB-012

Total ve Subtotal Defektlerde Bilateral ve Unilateral Triangüler Depressor Anguli Oris Myokutanöz Flep ile Fonksiyonel Alt Dudak Rekonstrüksiyonu

Yusuf Furkan Kırış, Betül Gözel

Balıkesir Tıp Fakültesi Plastik Rekonstruktif ve Estetik Cerrahisi Anabilimdalı, Balıkesir

Giriş: Alt dudak rekonstrüksiyonlarında kullanılabilecek rekonstrüktif metod seçilirken defektin ebatları, yerleşimi, çevre dokuların durumu, defekte katılan doku katları belirleyici olur. İdeal bir metod oral sfinkter fonksiyonunu restore eder, duyuludur, yeterli bir ağız açıklığı sağlar ve kozmetik olarak kabul edilebilir bir görüntü ortaya koyar.

Alt dudak rekonstrüksiyonunda kullanılacak olan dokular arasında öncelik sırası, dudağın sağlam kısmıyla primer onarım sağlanmasıdır. Eğer sağlam kısımlar yetersiz ya da kullanımı olanaksız ise üst dudaktan faydalanılabilir. Yeterli dudak dokusu olmayan durumlarda çevre yumuşak dokular kullanılır. Çevre yumuşak dokuların skar gibi nedenlerle kullanılamadığı durumlarda alternatif flep seçenekleri gündeme gelir..

Depressor anguli oris flebi ve varyasyonları ilk kez Tobin tarafından 1990'larda tanımlandığı günden beri subtotal ve total alt dudak defektlerinin fonksiyonel onarımlarında kullanılmaktadır. (1) Rekonstrüktif ihtiyaca göre flebin mukoza- kas-deri katları tamamen ya da sadece kas deri flebi şeklinde tasarımları vardır. İlerletme ya da transpoziyon şeklinde kullanılabilir. En sık dikdörtgen şeklinde tasarlanmakta ve defekt alanına transpoze edilmektedir. Duyu için mental sinirin dalları, motor işlev için marjinal mandibular sinir dalları ve perfüzyon için inferor labial arter dalları kullanılır.

12 vakalık bu serimizde subtotal ve total alt dudak rekonstrüksiyonu için unilateral (n=10) ve bilateral (n=2) DAO flebini tüm dudak katlarını içeren V-Y ilerletme flebi

şeklinde kullandık ve bu hastaların uzun dönem fonksiyonel sonuçlarını sunduk.

Gereç Yöntem: Bu çalışma Balıkesir Üniversitesi Tıp Fakültesi Plastik Rekonstrüktif ve Estetik Cerrahisi Anabilim Dalı'na 2018-2023 yılları arasında başvuran ve alt dudak defektlerinin fonksiyonel onarımı için triangular depressor anguli oris flebini uyguladığımız 12 hasta değerlendirmeye alınmıştır.

Hastaların 8'i kadın 4'ü erkektir ve ortalama yaşları 64+-1.6 dır (49-72). Dokuz hasta hasta lokal anestezi ve sedasyon ile opere edilmiş, 2 hastaya suprahyoid boyun disseksiyonu eklenmesi nedeniyle genel anestezi kullanılmıştır.

Tespit edilen tümörlerin tamamı T3 (n=10) ve T4 (n=2) evresindedir ve patolojik doku tanıları orta differansiye (n=7), iyi differansiye (n=5) olarak rapor edilmiştir. Postoperatif lenf nodu metastazları iki hastada da negatiftir.

Tümör eksizyonları sonrasında defekt büyüklüklerine ve cildin laksisite durumlarına göre bilateral (n=2) ya da unilateral (n=10) DAO flepleri triangüler şekilde dizayn edilmiş, defekt alanına V-Y flep şeklinde dudağın tüm katlarını içerecek şekilde ilerletilmiştir. Flebin kanlanmasını ve innervasyonunu sağlayan nörovasküler yapılar dikkatlice korunmuştur. DAO kası subtotal defektlerde kalan orbikülaris oris kasına, bilateral defektlerde ise birbirine sütüre edilmiştir. Mukoza ve deri katları da ayrı ayrı onarılmıştır.

Post op dönemde hiç bir hastada problem gelişmemiştir. Hastaların takip sürelerinde 44 +- 3 (8 ay-5 yıl) yeterli bir oral sfinkter fonksiyonunun kazanıldığı, donör alanda kabul edilebilir bir skar kaldığı, duyu restorasyonunun başarıldığı ve kozmetik olarak iyi olduğu izlenmiştir. Takip sürecinde 1 hastaya boynunda lenf adenopati gelişmesi üzerine radikal boyun disseksiyonu yapılmıştır.

Sonuçlar: DAO ideal alt dudak rekonstrüksiyonu sağlayabilecek bir flep alternatifi olarak subtotal ve total alt dudak defektlerinde akılda bulundurulmalıdır. V-Y ilerletme flebi olarak kullanımı yaygın olmasa da bizim serimizdeki 12 hastada olduğu gibi başarılı sonuçlarla kullanılabilir

Anahtar Kelimeler: Alt dudak tümörleri, depressor anguli oris flebi, V-Y ilerletme flebi

vaka-1

Resim-1: Alt dudakta skuamöz hücreli karsinom nedenli triangular depressor anguli oris flebi ile rekonstruksiyon yapılan hastanın preop, postop 1. hafta ve postop 6.ay görünümü

SB-013

Skalp Ve Yüzdeki Malign Cilt Tümörlerinin Epidemiyolojisi Ve Senkron/Metakron Tümör Gelişiminin Retrospektif Analizi

Ahmet Özdemir, Salih Can Sezer, Tahir Babahan, Cenk Demirdöver, Mustafa Yılmaz

Dokuz Eylül Üniversitesi Tıp Fakültesi, Plastik, Rekonstrüktif ve Estetik Cerrahi Anabilim Dalı, İzmir

Amaç: Literatürde skalp ve/veya yüzde malign cilt tümörlü hastalarla ilgili geniş kapsamlı çalışma sayısı oldukça azdır. Bu çalışmanın amacı, söz konusu hastalarda tümör epidemiyolojiyisi, senkron ve/veya metakron tümör görülme sıklığı ile birlikte anlamlı risk faktörlerini geniş bir hasta popülasyonu üzerinden gözden geçirmektir.

Materyal-Metod: 2018-2023 yılları arasında histopatolojik olarak malign skalp ve yüzde cilt tümörü tanısı alan hastaların retrospektif bir incelemesi yapıldı. Demografik özellikler ve ek risk faktörleri analiz edildi. Skalp ve/veya yüzde BCC, SCC, malign melanom, dermatofibrosarkoma protuberans (DFSP) tanılı hastalar yaş, cinsiyet, aile hikayesi, meslek, kemoterapi ve radyoterapi maruziyeti, immunsupresif ilaç kullanımı, immunsupresif-hematolojik hastalık, vitiligo vb cilt hastalıkları, sigara tüketimi, tanılı premalign lezyon varlığı, nüks tümör, senkron/metakron tümör varlığı açısından değerlendirmeye alındı.

Bulgular: Son 5 yıllık süreçte kliniğimizde BCC tanılı 150, SCC tanılı 125, malign melanom tanılı 29, DFSP tanılı 6 olmak üzere toplamda 310 hasta çalışmaya dahil edildi. Ortalama yaşı 69.5 (6-97) olan 310 hastada erkek/kadın cinsiyet dağılımı 3:2 şeklindeydi. Hastaların yaşları 6 ile 97 arasında değişmekteydi. Malign skalp ve yüz cilt tümörlerinin çoğu (%92'si) 50 yaş ve üzeri kişilerde görüldü. Skalp tümörlerinin çoğu alopesili hastalarda (%57'si) görülürken yüz tümörlerinin kümelendiği özel bir grup saptanmadı. Bu hastalar arasında senkron ve/veya metakron tümör sıklıkları %23,5 olarak hesaplandı. Bazal hücreli karsinomlar (%48) ve skuamöz hücreli karsinomlar (%40) en sık görülen histolojik tiplerdi. Senkron ve/veya metakron olarak en sık çoklu BCC tümörleri birlikteliği (senkron/metakron tümörlerin %50'si) şeklinde görüldü. Senkron/metakron tümör izlenen hastaların %43'ünde diğer izole veya nüks tümörlü hastalara (%23'ünde) oranla (yaklaşık 2:1) oranında cilt dışı kanser, organ transplantasyonu, ülseratif kolit, MS vb hastalıklar nedenli kemoterapi, radyoterapi, immunsupresif ilaç kullanımı ve/veya yoğun UV maruziyeti gibi risk faktörlerinin rolünün artmış olduğu dikkati çekti. Buna göre senkron/metakron tümörlü hastaların cilt kanserleri için bilinen risk faktörleriyle 2 kat daha fazla korelasyon gösterdiği yorumu yapılabilir. Lokalizasyon açısından değerlendirildiğinde skalp tümörleri en sık frontal/frontotemporal bölgelerde (%60) görüldü. Yüzde ise en sık tümör yerleşim lokalizasyonu %30 oranla burun olarak saptandı. Rekürrens %9 sıklıkla görülürken bu hastaların %24'ünde senkron/metakron tümör varlığı dikkat çekti.

Tartışma ve Sonuç: Literatürle paralel olarak skalp ve yüz tümörleri için immunsupresif durumlar (kemoterapi-radyoterapi,hematolojik hastalıklar, transplant hastaları vb) ve UV maruziyeti en önemli presidpozan faktörler olarak karşımıza çıktı. Skalp tümörleri için UV maruziyetini arttıran ve hastaların %57'sinde mevcut olan alopesi skalp maligniteleri için en önemli risk faktörleri arasında yerini aldı. Bu çalışmaya dahil edilen 310 hastanın %23,5'luk kısmında senkron/metakron tümörler görüldü. Bu ise skalp ve yüz cilt tümörü birlikteliğinin sıklığını gösterdi. Aynı zamanda bu hastaların çoğunun çoklu BCC öykülü hastalar

olması ve çoklu SCC/ SCC-BCC birlikteliği içeren hastaların oranlarının da azımsanamayacak kadar fazla olması dikkat çekti. Bu istatistiklerden yola çıkılarak skalp veya yüzde malign tanılı lezyon tespit edilen hastalarda, özellikle ek risk faktörü varlığında, düzenli dermoskopik muayene, erken biyopsi ve ilerleyen süreçte ortaya çıkabilecek ek lezyonlar açısından dikkatli olunması gerektiği sonucuna varılabilir. Aynı şekilde BCC-SCC birlikteliklerinin yalnızca UV maruziyeti,immunsupresyon vb risk faktörleri nedeniyle mi kümülatif olarak arttığı yoksa henüz tespit edilememiş genetik alt yapının bir rolü olup olmadığı da araştırılmaya değer görülmektedir. Rekürrens, nüks vakalarda senkron/ metakron tümör varlığı %24 olarak hesaplandı. Bu oranlar göz önüne alındığında senkron/metakron tümör ile nüks arasında artmış korelasyon saptanamadı. Sonuç olarak nüks için rekonstrüksiyon-tedavi aşamasının ve doğru sınırla planlamanın önemini vurgulamak isabet olacaktır. Rekürrens ve nükslü vakaların; yetersiz sınırla çıkarılan lezyona sahip hastaların birçoğunun nüks, yetersiz sınır sonrası kliniğimize başvurması ve tarafımızca yapılan operasyon/operasyonlar sonrasında nüks izlenmemesi-yetersiz sınır görülmemesi dikkat çekti. Buradan çıkarılacak sonuç, preoperatif insizyonel biyopsi ile tanı konulması, tanının bilinerek güncel kılavuzlara uygun şekilde doğru preoperatif planlama ile yeterli sınır konularak sonuca odaklı cerrahiler yapılması olacaktır. Rekonstrüksiyon safhası düşünülerek özellikle göz kapağı, nazal bölge, dudak gibi özellikli yüz bölgelerinde yetersiz sınır konularak yapılan işlemler sonrasında nükslerin görülme riski artmakta ve çoklu operasyon ihtiyacı, morbidite artışı görülebilmektedir. Çalışmamızı kısıtlayan başlıca faktörlerden birisi eksizyon sonrası primer onarım yapılan, günübirlik olarak opere edilen ve ayaktan takip edilen, çoğunluğu BCC tanılı hastaların detaylı tıbbi kayıtlarına ulaşılamaması nedeniyle yalnızca daha büyük boyutlu ve kompleks rekonstrüksiyon gerektiren BCC hastalarının çalışmaya dahil edilmesi oldu. İstatistiklerden yola çıkılarak BCC tanılı hastalarda senkron/metakron tümörlerin ve bu hastalarda immunsupresyon/UV maruziyeti vb risk faktörlerinin görülme oranının yüksek olduğu söylenebilir. Bu durum ve çalışmaya dahil edilemeyen BCC tanılı hastalar düşünüldüğünde aslında senkron/metakron tümör oranının %23,5'tan çok daha yüksek seviyelerde olduğu söylenebilir. Bu çalışmayı kısıtlayan bir diğer konu ise hastaların düzenli dermoskopik, klinik takipleri olmadığı için bu tür tümörlerde premalign lezyon varlığı oranının net olarak tespit edilemeyişi olmuştur. Hastalar kliniğimize başvurduğunda genellikle yıllardır mevcut lezyonların vasfında farklılık tarif etmekte, bu da literatürle paralel olarak aktinik keratoz-SCC, displastik nevüsler-malign melanom yolculuklarını akla getirmektedir. Fakat düzenli takip eksikliği nedeniyle kaç hastanın premalign lezyonu olduğu net olarak ispat edilememiştir. Bu veriler ışığında düzenli dermoskopik muayenenin erken tanı ve premalign safhalarda tedavi şansını arttırabileceği sonucuna varılabilir.

Anahtar Kelimeler: BCC, Metakron tümör, SCC, Senkron tümör, Skalp tümörleri, Yüz tümörleri

SB-014

Superior Bazlı Farengeal Flep Yapılan Velofarengeal Yetmezlik Hastalarının Retrospektif Değerlendirmesi

İlknur Akbulut[1], Şadiye Bacık Tırank[2], Serhat Şibar[1], Ayşe Gülşen[1]

[1]Gazi Üniversitesi Tıp Fakültesi, Plastik Rekonstrüktif ve Estetik Cerrahi Ana Bilim Dalı
[2]Gazi Üniversitesi Sağlık Bilimleri Fakültesi, Dil ve Konuşma Terapisi Anabilim Dalı, Ankara

Giriş: Velofarengeal yetmezlik (VFY) velofarengeal üniteyi oluşturan sfinkter görevi gören kasların yetersizliği neticesinde konuşma ve yutkunma sırasında orofarenks ile nazofarenks arasındaki ilişkinin kesilmemesi durumudur. VFY'de konuşma esnasında oral kaviteden nazal kaviteye hava kaçışı olur ve bu durum hipernazal konuşma ile sonuçlanır.

VFY için temel tedavi yaklaşımı cerrahidir ve farengeal flep, özellikle lateral duvar hareketi yeterli olan ancak velum hareketlerinin kısıtlı olduğu bireylerde tercih edilir ve en sık uygulanan cerrahi işlemlerden birisidir.

Amaç-Yöntem: Kliniğimizde 2019-2022 yılları arasında VFY nedeniyle superior bazlı farengeal flep yapılan, yarık damak±dudak anamnezi olan, sendromik olmayan 17 hastanın (9 kadın, 8 erkek) yaş, cinsiyet, yarık tipi, primer palatoplasti yaşı, farengeal flep yapılan yaş gibi demografik verileri kaydedildi. Aynı zamanda konuşma terapistlerince hipernazalite değerlendirmesinde en çok tercih edilen yüksek oral basınç gerektiren fonemleri içeren hecelerin ve hızlı sayı sayma okumalarının preoperatif ve postoperatif dönemde kaydedilmiş nazometrik ölçüm verileri hasta bazında değerlendirildi.

Ebeveynlerden de velofarengeal yetmezliğin hayat kalitesine etkisini değerlendiren VELO (VPI Effects on Life Outcomes) anketi aracılığıyla farengeal flep yapılmadan önceki durumlarına göre çocuklarını retrospektif olarak değerlendirmeleri istendi. Bu ankette ebeveynler farengeal flep yapılmadan önce çocuğun konuşmayla ilgili sorunlarını, yutma sorunlarını, çocuğun karşılaştığı iletişim sorunlarını, bunların duygusal etkilerini, çocuğun başkaları tarafından algılanma şeklini ve tüm bunların ebeveyne etkisini anket soruları aracılığıyla puanladılar. VELO anketi şekil 1'de gösterilmiştir.

Veriler Statistical Package for the Social Sciences (SPSS) (Versiyon 25.0, IBM Corp, Armonk, NY, ABD) ile analiz edildi ve istatistiksel anlamlılık değeri $p<0,05$ olarak belirlendi.

Bulgular: Çalışmaya dahil edilen 17 hastanın 7'si bilateral yarık damak- dudak, 6'sı tek taraflı yarık damak –dudak, 4'ü izole yarık damak öyküsü olan hastalardı. Hastalara ortalama damak onarımı yapılan süre 12,6±5,8 ay (9-29 ay); farengeal flep yapılan ortalama yaş ise 12,7 ±6,9 (4-21 yaş) olarak belirlendi. 5 hastada (%29,41) fistül ile komplike olan damak onarımı öyküsü vardı.

Farengeal flep cerrahisi sonrası nazalans değerlerinde ortalama %28,36 ± 6,29 gerileme gözlendi ($p<0,05$). Fistül anamnezi olan hastaların preoperatif nazalans ölçüm değerlerinin daha yüksek olduğu görüldü ($p=0,036$).

Farengeal flep yapılan yaş, primer palatoplasti zamanlaması, cinsiyet gibi parametrelerle anket skorları ve preoperatif nazalans değerleri arasında bir ilişki görülmedi ($p>0,05$). VELO ebeveyn anketi değerlendirmesinde konuşma sorunları skoru, iletişim sorunları skoru ve duygusal etkiler skoruyla çok güçlü korelasyon gösterdi (her iki korelasyon için de $p<0,001$). Preoperatif nazalans değeri arttıkça VELO ebeveyn anketi değerlendirmesi konuşma sorunları,

iletişim sorunları ve duygusal etkiler skor ortalamalarında belirgin artış gözlendi (p =0,01).

Tartışma: Damak yarıklı çocuklarda palatal fonksiyonun prognozu multifaktöriyel etkenlere göre değişkenlik gösterir. Fistül anamnezi, komplike olmuş bir primer palatoplasti onarımını takiben çoklu operasyon öyküsünü de beraberinde getireceği için bu çalışmada prognaza etkisi değerlendirilmiştir. Literatür bilgilerine paralel olarak fistül gelişimi, skar, kontraktür ve olası kas fonksiyonu bozulmasına neden olan bir durum olduğu için palatal fonksiyon üzerinde olumsuz etki göstermiştir.

Palatoplastiyle ilgili özellikler dışında primer palatoplastiden sonraki sürecin takibi de bu hastalarda konuşmanın prognozu açısından önemlidir. Çünkü bu hastalarda gelişebilecek algılama ve konuşma bozukluklarının erken tespiti ve bu hastalara zamanında müdahale edilebilmesi sürecin seyrini değiştirebilir. Dolayısıyla bu hastaların belli aralıklarla koordine hâlde çalışan farklı alanlardan uzmanların kontrolünde olması gerekir.

Konuşma terapistlerinin VFY tanısı koyma aşamasındaki değerlendirmesinde nazal akustik enerjinin, oral ve nazal akustik enerjiye olan oranı yüzde olarak hesaplanır ve bu şekilde elde edilen nazalans değerleri diagnostik bir destek olarak kullanılır ve cerrahi sonrası dönemde de iyileşme bu yöntemle değerlendirilebilir. Yöntemden elde edilen veriler nazal rezonans, nazal emisyon ve VFY şiddetinin güvenilir bir göstergesidir ve çocuğun günlük yaşantısındaki anlaşılabilirlik durumuna ve konuşma becerisine paralellik gösterir.

VFY'nin bilinen fonksiyonel etkilerinin yanında psikolojik etkileri de önemli bir araştırma konusudur ve yetmezliğin şiddeti arttıkça hem aile hem de birey düzeyinde bu etkiler şiddetlenebilir.

Sonuç: Hipernazalitenin, şiddetiyle orantılı olarak, hastanın ailesi ve arkadaşları tarafından belirgin bir şekilde algılanan, hastanın günlük hayatta iletişim kurma becerisi ve psikososyal durumunu olumsuz olarak etkileyen bir bozukluk olduğu görülmüştür ve VFY nedeniyle superior bazlı farengeal flep yaptığımız hastalarda başarısı multifaktöriyel etkenlerle belirlenen faringeal flep cerrahisi kliniğimizde opere ettiğimiz hastalarda hipernazalitenin düzeltilmesinde etkili bir cerrahi girişim olmuştur.

Anahtar Kelimeler: retrospektif çalışmalar, tedavi sonucu, velofarengeal yetmezlik

Şekil 1

	Asla	Neredeyse Asla	Bazen	Sık sık	Neredeyse Her Zaman
Konuşmayla İlgili Sorunlar					
1. Konuşurken burnundan hava geliyor	0	1	2	3	4
2. Konuşurken nefesi kesiliyor	0	1	2	3	4
3. Uzun cümlelerde konuşma zorluğu yaşıyor	0	1	2	3	4
4. Konuşma çok zayıf	0	1	2	3	4
5. Acele ettiğinde anlaşılmakta zorlanıyor	0	1	2	3	4
6. Günün sonuna doğru konuşma kötüleşiyor	0	1	2	3	4
7. Konuşma sesleri diğer çocuklardan farklı	0	1	2	3	4
Yutma Sorunları					
8. İçecek içerken burundan sıvı geliyor	0	1	2	3	4
9. Yemek yerken burnundan katı gıda geliyor	0	1	2	3	4
10. Başkaları burnundan yiyecek veya sıvı geldiğinde çocuğumla dalga geçiyor	0	1	2	3	4
İletişim Sorunları					
11. Yabancılar çocuğun konuşmasını zor anlıyor	0	1	2	3	4
12. Arkadaşları çocuğun konuşmasını zor anlıyor	0	1	2	3	4
13. Ailesi çocuğun konuşmasını zor anlıyor	0	1	2	3	4
14. Çocukla yüz yüze konuşmadığınızda anlaşılması zor	0	1	2	3	4
15. Çocuğun konuşmasının telefonda anlaşılması zor	0	1	2	3	4
Duygusal Etkiler					
16. Konuşması yüzünden çocukla alay edildi	0	1	2	3	4
17. Çocuk konuşması yüzünden üzülüyor	0	1	2	3	4
18. Anlaşılmadığı zaman hüsrana uğrar veya pes eder.	0	1	2	3	4
19. Konuşması nedeniyle utangaç veya içine kapanıktır.	0	1	2	3	4
Başkaları Tarafından Algılanma Sorunları					
20. Konuşması nedeniyle çok parlak değilmiş gibi davranılıyor.	0	1	2	3	4
21. Başkaları, konuşmasından dolayı çocuğumu görmezden geliyor.	0	1	2	3	4
22. Başkaları, konuşması nedeniyle çocuğumla telefonda konuşmaktan hoşlanmaz.	0	1	2	3	4
23. Ailem veya arkadaşlarım çocuğum adına konuşma eğilimindedir.	0	1	2	3	4
Ebeveyne Etki					
24. Çocuğumun konuşmasından endişe duyuyorum	0	1	2	3	4
25. Çocuğumu anlamakta zorlanıyorum.	0	1	2	3	4
26. Çocuğumun konuşma sorunu beni rahatsız ediyor	0	1	2	3	4

VELO ebeveyn anketi

SB-015

Orta Yüz Kompozit Defektlerinin Rekonstrüksiyonunda Serbest Flep Kullanım

Kaan Kavruk, Süleyman Çeçen, Muhammed Karakaya, Uğur Okan, Güzin Yeşim Özgenel

Bursa Uludağ Üniversitesi Tıp Fakültesi, Plastik Rekonstrüktif ve Estetik Cerrahi Anabilim Dalı

Arka Plan-Amaç: Orta yüz bölgesinin onarımı estetik açıdan ve önceki cerrahi sebebiyle yitirilmiş fonksiyonelliğin yeniden sağlanması açısından çeşitli zorluklar içermektedir. Tümoral rezeksiyonun genişliğinin değerlendirilmesi ve takip edecek onkolojik tedavilerin detaylı planlanması tercih edilecek rekonstrüksiyon yönteminin seçilmesinde oldukça büyük önem arz etmektedir.(1) Sınırlı rezeksiyon sonrası oluşan defektleri rekonstrükte etmede lokal flepler, sekonder iyileşmeye bırakma, epitez ile geç rekonstrüksiyon gibi seçenekler kullanılabilirken; geniş ve kompozit yumuşak doku defekti olan hastalarda serbest flep cerrahileri öncelikli tercih edilmektedir. (2)

Bu çalışmanın amacı anabilim dalımızda orta yüzün kompozit defektlerinin rekonstrüksiyonunda kullanılan serbest flep sonuçlarını sunmaktır.

Araç ve Yöntemler: 2021-2023 yılları arasında gerçekleştirilen baş boyun rekonstrüksiyon vakaları retrospektif olarak değerlendirildi. Çalışma anabilim dalı elektronik arşivinden yapılmıştır. Vakalar içerisinde sadece orta yüz defekti nedeniyle serbest flep rekonstrüksiyonu yapılan hastalar incelendi. Hastalar yaş, cinsiyet, etiyoloji, ek hastalıklar, defekt özellikleri, flep seçenekleri, alıcı damarlar ve komplikasyonlar açısından değerlendirildi. Tüm hastalar ameliyat öncesi planlama çerçevesinde BT anjiyografi ve Doppler USG ile olası flep seçenekleri açısından incelendi. Ameliyatta tümörün ablasyonu sonrasında tümörsüz sınıra ulaşılması frozen değerlendirme ile değerlendirildi. Böylece nihai defektin ortaya çıkmasından sonra defektin özelliklerine göre flep seçenekleri değerlendirildi.

Sonuçlar: 2021-2023 yılları arasında gerçekleştirilen baş boyun tümörlerine bağlı gelişen orta yüz defekti olan 6'sı erkek(%54,5), 5'i kadın(%45,5) 11 hasta değerlendirildi. Vaka yaş dağılımı 38-72 arasındaydı, ortalama yaş 59,27 olarak bulundu. 9 vaka Kulak Burun Boğaz Kliniği tarafından tümör eksizyonu yapılan ve peroperatif tarafımızca rekonstrüksiyon uygulanan hasta iken, 2 hastanın tümör eksizyonu ve oluşan defektin rekonstrüksiyonu tarafımızca gerçekleştirildi. Vakaların tamamında bukkal bölge defekti mevcuttu, bazı vakalarda ek olarak maksiller sinüs, mandibula, damak, retromalar trigon tutulumu da mevcuttu. Çalışmaya dahil edilen vakaların 10'unda patolojik tanı yassı hücreli kanser olarak raporlanırken 1 vaka osteosarkom olarak raporlandı. Postoperatif dönemde 1 hastada total flep kaybı gözlendi, sonraki seansta interpolasyon flebi ile tekrar rekonstrükte edildi. Ayrıca 1 hastada venöz problem, 2 hastada enfeksiyona bağlı yara yerinde ayrılma gözlendi. Pansuman ve yara yeri bakımı ile sekonder olarak iyileşti.

Tablo 1. Hasta ve Rekonstrüktif Özellikler

Özellikler Değerler (Toplam n=11)

Cinsiyet

Kadın 6 (54,5)

Erkek 5 (45,5)

Yaş 59,3 (38-72)

Tümör Tipi

SCC 10 (90,9)

Osteosarkom 1 (9,1)

Defekt Yeri

Bukkal bölge (izole) 2 (18,2)

Bukkal bölge + Maksiller sinüs 6 (54,5)

Bukkal bölge + Damak 1 (9,1)

Bukkal bölge + Retromalar trigon 1 (9,1)

Bukkal bölge + Manibula 1 (9,1)

Defekt boyutu 141, 9 (65-396)

Flep Tercihi

Alt 3 (27,3)

Alt + Vastus kimerik 3 (27,3)

LD 3 (27,3)

Fibula 1 (9,1)

Radial ön kol 1 (9,1)

Operasyona katılan servis

PREC 11 (100)

KBB 9 (81,9)

Komplikasyonlar

Total flep kaybı 1 (9,1)

Venöz yetmezlik 1 (9,1)

Enfeksiyon 2 (18,2)

Tartışma: Yaraların kapatılmasında basit ve kolay yöntemler olarak lokal flepler, sekonder iyileşmeye bırakıp gerekli yara bakımı ile hastanın takip edilmesi ön planda tercih edilebilir. Fakat geniş doku defektinin eşlik ettiği çoklu doku eksikliği mevcut hastaların yaralarının rekonstrükte edilmesinde serbest flep cerrahileri ön plana çıkar.(3, 4)

Orta yüzde sadece cilt defekti olması halinde greft, romboid flep, mustarde flebi, servikofasiyal flep ilk akla gelen seçenekler olur. Fakat yanak cildi ile birlikte bukkal mukozanın da eksikliğinin eşlik ettiği tam kat defektte lokal seçenekler yeterli olmayacaktır. Ayrıca pektoral flebin bu bölgeye ulaşması ve ihtiyacı karşılamadı mümkün olmayabilir. Bu durumda şimerik yapılı veya iki perforatörün bulunduğu fasyakütan flepler uygun seçenekler olarak öne çıkar. Özellikle lateral sirkümfleks arter orjinli şimerik ALT flebi veya iki cilt perforatörü olan ALT flebi ön plana çıkar.

Yanak cildi, bukkal mukoza ile birlikte maksillanın parsiyel veya total rezeksiyonunun eşlik ettiği defektlerde ise cilt ve mukoza kaybı dışında kemik kaybı orbita desteğinin kaybı, yüzde kontür kaybı gibi önemli görsel kaygılara da yol açar. Bu durumda orta yüzün rekonstrüksiyonu için içerisinde kemik bulunduran skapular flep, fibula flebi ön plana çıkar. Bunun yanısıra flep içersinde kas dokusunun bulunması ölü boşluk doldurulması ve bukkal tarafın rekonstrüksiyonu için önem arz eder.

Serbest flep cerrahileri diğer rekonstrüktif cerrahilere kıyasla gerek ameliyat sırasında gerekse ameliyat sonrası takiplerde belirgin zorluklar içerir. Fakat gerekli olması durumlar da ilk tercih olarak akla gelir ve kullanılır. Yaranın kapatılması için gerekli olan dokunun türü, hacmi, genişliği, yumuşak doku eksikliğine eşlik eden kemik doku varlığı, flep verici saha ile ilgili özelliklerin değerlendirilmesi, alıcı ve verici damarların durumu gibi çok sayıda faktör göz önüne alınarak hangi serbest flep cerrahisinin uygun olacağına karar verilmektedir.(5)

Referanslar

1. Haddock NT, Saadeh PB, Siebert JW. Achieving aesthetic results in facial reconstructive microsurgery: planning and executing secondary refinements. Plastic and reconstructive surgery. 2012;130(6):1236-45.

2. Largo RD, Garvey PB. Updates in head and neck reconstruction. Plastic and reconstructive surgery. 2018;141(2):271e-85e.
3. Gottlieb LJ, Krieger LM. From the reconstructive ladder to the reconstructive elevator. LWW; 1994. p. 1503.
4. Janis JE, Kwon RK, Attinger CE. The new reconstructive ladder: modifications to the traditional model. Plastic and reconstructive surgery. 2011;127:205S-12S.
5. Erba P, Ogawa R, Vyas R, Orgill DP. The reconstructive matrix: A new paradigm in reconstructive plastic surgery. Plastic and reconstructive surgery. 2010;126(2):492-8.

Anahtar Kelimeler: orta yüz defekti, rekonstrüksiyon, serbest flep

Resim 1

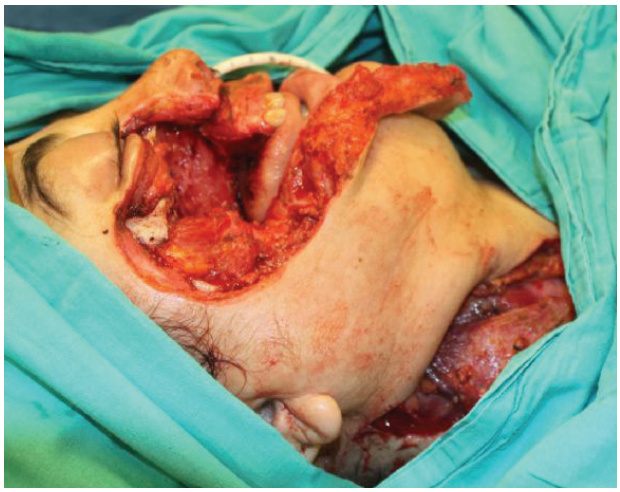

Tümör eksizyonu sonrası gelişen orta yüz defekti görünümü

SB-016

Retromolar Bölgede Yassı Hücreli Kanser Eksizyonu Sonrası Ağız Taban Defektin Deltopektoral Flep ile Rekonstrüksiyonu

Vedat Can İşler, Mehmet Tapan, Ege Bora Özpar, Özlenen Özkan, Ömer Özkan

Akdeniz Üniversitesi Tıp Fakültesi, Plastik ve Rekonstrüktif Cerrahi Ana Bilim Dalı, Antalya

Giriş: Skuamöz hücreli karsinom (SCC), baş ve boyun bölgesinde en sık görülen malign tümördür. SCC, üst solunum yolunun herhangi bir bölümünde gelişebilir. Bununla birlikte en yaygın görüldüğü bölge oral kavitedir. Dil ve ağız tabanı oral kavitede SCC tutulumunun en sık görüldüğü bölgeler iken retromolar bölge, bukkal mukoza, gingiva, alveolar mukozalar ve sert damak daha az sıklıkla etkilenmektedir. Oral SCC, erkeklerde kadınlara oranla yaklaşık 2 kat daha sık görülmektedir. Alkol ve sigara kullanımı en önemli risk faktörüdür. SCC için en önemli risk faktörleri başlıca; HPV 16-18, kimyasal karsinojenler, kronik mukozal irritasyon, beslenme bozuklukları, genetik yatkınlık ve immün sistem yetmezlikleridir. Ağız içi SCC'nin en yaygın klinik bulgusu iyileşmeyen, ağrısız, ülserasyondur. Lezyonlar farklı klinik özellikler gösterebilir. İleri aşamada lezyonun derin dokulara invazyonu ile ağrı, parestezi veya yutma güçlüğü gelişebilir. Tedavi seçenekleri kanserin evresine, tümörün büyüklüğüne, yerleşim yerine, hastaların yaşına göre değişebilir. Birincil tedavi yöntemi olarak genellikle cerrahi tercih edilir. Bazı vakalarda cerrahi, RT ve KT ile kombine edilir.

Olgu: 45 Yaş, Erkek Hasta

Sol retromolar trigon bölgesinde yaklaşık 1 yıldır geçmeyen ağrılı ülsere lezyon nedeniyle dış merkez diş hekimliğine başvuran hasta için biyopsi alınmış ve keratinize SCC olarak sonuçlanmış. Bunun üzerine kliniğimize yönlendirilen hasta tarafımızca değerlendirilmiş olup lezyonun ağrılı, ortası ülsere, çevresi kabarık, kanamalı, sert olduğu izlendi. Boyun muayenesinde ise belirgin LAP saptanmadı. Ardından lezyonun değerlendirilmesi amacıyla USG ve BT istendi. Çekilen USG'de boyun sol lateralde yaklaşık 5 adet LAP saptanmış olup çekilen BT'sinde sol angulus seviyesinde yaklaşık 28x21mm olarak ölçülen primer lezyon ve komşu mandibulada invazyon olarak raporlandı. Ardından lezyonun yumuşak doku yayılımını değerlendirme amacıyla kontrastlı yüz MR istendi ve sonucunda medial pterygoid kas invazyonu ve dil sol yarımında invazyon izlendi. Kitle 2.5 cm marjin ile eksize edildi. Eksizyon materyaline hemimandibula, hemimaksilla ve dil dahil edildi. Hastada eş zamanlı olarak supraomohyoid boyun diseksiyonu gerçekleştirildi.Defekt rekonstrüksiyonu için deltopektoral flep 20x7 cm olarak planlandı. Flep donör sahaya sol uyluk anteriorundan alınan yaklaşık 14x5 cm STSG inset edildi.

Tartışma: Oral SCC etiyolojisinde sigara ve alkol kullanımı önemli rol oynamaktadır. Özellikle dil ve ağız tabanı skuamöz hücreli karsinomlarının, invazyon ve erken dönem metastazları nedeniyle prognozları kötüdür.

Oral kanserler arasında SCC olgularının sağ kalım oranı düşük olduğu için, erken tanı oldukça önemlidir. 7-10 gün süresince iyileşmeyen ağız içi semptomsuz yara varlığı SCC açısından dikkat çekmelidir.

SCC'lerin yaklaşık üçte biri ağız tabanında oluşmaktadır. Sıklıkla dilin posterolateral ve ventral yüzeylerinde meydana gelir. Yumuşak damak ve retromolar bölge bu karsinomların yaklaşık % 15'inin gözlendiği bölgelerdir. Gingival mukozada izlenme olasılığı % 5, bukkal mukozada ise % 2 kadardır.

SCC'nin tedavisi erken evrede cerrahi ya da RT, ileri evrede ise kombine tedavidir. Amaç primer tümörün cerrahi olarak çıkartılarak, hastalığın yayılımının önlenmesidir.

Sonuç: Retromolar bölge tümörlerinde kitlenin eksizyonu sırasında ağız taban defekti oluştuğunda rekonstrüksiyon seçenekleri arasında serbest flep dışında omuz bölgesinden planlanabilecek bir deltopektoral flep ile onarım tercih edilebilir bir alternatif yöntem olarak görülmektedir.

Anahtar Kelimeler: Deltopektoral flep, Pediküllü flep, Yassı hücreli kanser

Hasta Fotoğrafı

SB-017

Skalpte Senkronize Tümörlerin Eksizyonuyla Oluşan Defektlerin Soru İşareti Şeklinde Rekonstrüksiyonu

Hasan Basri Çağlı, Fatih Berk Ateşşahin, Safa Eren Atalmış, Tahir Babahan, Adnan Menderes, Haluk Vayvada

Dokuz Eylül Üniversitesi Tıp Fakültesi, Plastik, Rekonstrüktif ve Estetik Cerrahi Anabilim Dalı, İzmir

Giriş: Skalp defektlerinin büyük bir kısmı tümör rezeksiyonlarına bağlı olsa da; travma, radyasyon hasarı, yanıklar ve konjenital nedenler de skalpte defekte neden olabilir. Defektin boyutu, derinliği ve yerleşim yerine göre primer onarımdan serbest doku nakillerine kadar sayısız rekonstrüksiyon imkanı vardır ve saç taşıyan doğası gereği rekonstrüksiyonu benzersiz bir özellik taşır. En uygun rekonstrüksiyon şeklinin seçimi için defekt özellikleri, hastanın genel durumu, radyasyon hasarının varlığı ya da yokluğu, önceki cerrahi girişimler, saçların durumu ve hastanın saç hakkındaki endişeleri gibi birçok durum göz önüne alınmalıdır. Bunlar ışığında en doğru rekonstrüksiyon seçeneği iyi fonksiyon ve estetik sonuçları sağlayan en basit method olarak belirlenir. Skalp'in gergin alanlarındaki 3 cm'den daha büyük defektlerin primer onarımı pek mümkün değildir. Bu nedenle primer onarım için uygun olmayan defektler genellikle flep, greft veya ikisinin beraber kullanımı ile rekonstrükte edilirler. Alopesik ve kanlanması iyi olan bölgelerde deri greftleri en doğru seçenek olabilir. Ancak deri greftleri saçı var olan hastalarda subooptimal estetik sonuçlara, donör alanda skara, uzamış operasyon zamanı ve uzamış iyileşme dönemine neden olur. Skalpte kullanılan rotasyon fleplerinin en önemli prensibi var olan defekti daha geniş bir alana yayması, defektin uzunluğunu artırırken genişliğini azalması ile primer onarıma uygun hale getirmesidir. Özellikle saç kaybı olmayan hastalarda, donör alan primer onarılabilecek ise rotasyon flepleri skalp rekonstrüksiyonu için uygun bir seçenek olabilir. Saçlı deride eş zamanlı olarak ortaya çıkan tümörler nedeniyle birden fazla ve farklı bölgede defekt oluşumu sık görülen bir durumdur. Saçlı deride senkron veya metakron lezyonlar %13-24'e varan seviyelerde tespit edilmiştir. Biz senkronize ortaya çıkan skalp tümörlerinde nihai skarı soru işareti şeklinde kalan basit ve güvenilir bir rotasyon flebi seçeneğini tarif edeceğiz. Bu flep seçeneği çok sayıda senkronize skalp tümörü olan hastaların rekonstrüksiyonu birlikte değerlendirilerek gereğinden fazla doku eksizyonunu en aza indirmekte, köpek kulağı oluşumunu azaltmakta ve en önemlisi saç kaybını azaltmaktadır.

Yöntem: Skalpte senkron tümörü olan tamamı erkek 8 hasta tarafımızca nihai skarı soru işareti kalacak şekilde rotasyon flebi ile rekonstrüksiyon operasyonu geçirdi. Bu rekonstrüksiyon yöntemi tümörlerin cerrahi sınırı belirlendikten sonra büyük tümörün eksizyonu sonrası oluşacak defektinin rotasyon flebi ile onarımını, küçük boyuttaki tümörün ise rotasyon flebinin mobilizasyonunu artıracak olan Burow üçgeni alanına denk getirilerek eksizyonunu içermektedir. Bu nedenle rotasyon flebi tasarlanırken, her iki defekt arasındaki alan flebin bazı olacağından defektin onarımı için yeterli uzunluğa sahip olduğu hesaplanmalıdır. Defektler birbirine çok yakın ise yeterli flep bazı uzunluğu ve flep hareketlendirilmesi sağlanamayacağından; defektler birbirine çok uzak ise rotasyon flebinin boyutu ihtiyaçtan çok daha büyük olarak tasarlanması gerektiğinden bu yöntemin uygulanması önerilmez.

Cerrahi Teknik: 1. görseldeki gibi tümör alanlarının çevresi literatürde önerilen cerrahi sınırlar ile çizilir. Ardından büyük tümörün eksizyonu sonrası oluşacak defektin onarımı için rotasyon flebi tasarlanırken, küçük boyuttaki tümör bu rotasyon flebinin hareketlenmesini artıracak ve rotasyon flebini küçültecek olan Burow üçgeninin içinde kalacak şekilde eksizyonu planlanır. Rotasyon flebinin bazına skalpi besleyen supratroklear ve supraorbital arterler, superfisyal temporal arterin frontal veya paryatel dalı, posterior aurikuler damarlar veya oksipital arterlerden birii veya daha fazlası dahil edilmelidir. Planlanan rotasyon flebinin baz uzunluğu yaklaşık olarak defektin 1,5-3 katı arasında olmalıdır. Yukarıda da bahsedildiği gibi bu fleple uygun onarım için defektler birbirine çok yakın veya çok uzak olmamalıdır. Bu yöntemde, flebin ilerletilmesi sonrası oluşacak köpek kulakları tümörlerin eksizyonu sırasında veya flebin adaptasyonu sonrasında eksize edilebilirken ihtiyaç haline göre eksize edilmeyebilir. Tümörlerin eksizyonu sonrası tasarlanan flep subgaleal planda eleve edilir, gergin olmayacak şekilde defekte rotasyonu ardından uygun şekilde adapte edilir. Diseksiyonun genişliğine, hastanın komorbiditeleri ve ilaç kullanımına bağlı penrose veya hemovak dren yerleştirilebilir. Drenler operasyon sonrası 1 veya 2. gün çekilirken, 5 ile 7 gün arasında cerrahi alan açık bırakılabilecek duruma gelir. Tartışma: Skalpin rekonstrüksiyonu için bazı algoritmalar tanımlanmıştır. Ancak yukarıda da bahsedildiği gibi, en uygun rekonstrüksiyon seçeneği algoritmadan bağımsız olarak iyi fonksiyonel ve estetik sonuçlar sağlayan en basit yöntemdir. Primer onarım en basit rekonstrüksiyon seçeneği olarak gözükür ancak her zaman en doğru onarım tekniği olmayabilir. Skalpin gergin alanlarındaki 3 cmden daha büyük defektler primer onarıma uygun değildir. Galea tabakası elastik olmaması nedeniyle skalpin gerginliğe neden olur ve primer onarıma imkan vermez. Ayrıca primer onarım için tümör defektlerinin sirküler değil de eliptik olması, bunun sağlanabilmesi için de daha fazla doku eksizyonu yapılması gerekmektedir. Deri greftleri ile defekt onarımı saç kaybı olan ve defekt zemini kanlanması iyi olan hastalarda kolay, uygun ve sonuçları mükemmel olan bir yöntemdir. İyi bir vasküler yatağın

yokluğunda, flepler rekonstrükte edilen defektlerde donör kapatılması için de deri greftleri kullanılabilir. Ancak deri greftleri özellikle saç kaybı olmayan hastalarda suboptimal kozmotik sonuçlara neden olur. Ayrıca donör alanda bir morbidite yaratırken, operasyon süresinin ve postoperatif dönemde pansuman süresinde uzamaya neden olur. Lokal, rejyonel ve serbest doku nakli gibi sayısız flep seçeneği skalp rekonstrüksiyonunda kullanılmıştır. Bazı durumlarda skalpin gergin olması nedeniyle donör alanlarda yeni defektler oluşabilir, bu nedenle lokal flepleri deri greftleri ile kombine etmek gerekebilir. Lokal flep çeşitlerinden olan ilerletme fleplerinin saçlı derinin sıkı yapısından dolayı kullanımı sınırlıdır, bu nedenle rotasyon ve transpozisyon flepleri daha geniş bir kullanım alanına sahiptir. Trapez kas flebi ve latissimus dorsi kas flebi gibi rejyonel flepler ile serbest doku nakilleri de büyük, lokal flep ve deri greftleri ile onarımın mümkün olmadığı skalp defektleride kullanılmıştır. Skalpte rotasyon flepleri "benzeri benzer ile onar" prensibi hedeflendiği taktirde en iyi ve güvenilir seçenektir, çünkü defektin primer onarımı için sirküler olan defektten daha uzun ancak daha dar olan bir defekt yaratır. Burow eksizyonları ise "back-cut" insizyonu gibi flebin bazında dolaşım sorunu ortaya çıkarabilecek daralmaya yol açmadan flepte hareketliliği artırıp, gerekli flep uzunluğunu kısaltır. Primer defektin kapatılmasında kullanılan flebe katkı sağlarken gereksiz doku eksizyonlarına da neden olabilir. Ancak bu eksizyonun etkinliği Burow üçgenine hali hazırda eksize edilecek bir doku yerleştirilmesi ile artırılabilir ve böylelikle fazladan sağlıklı doku eksizyonu yapılmamış olur. Rotasyon flepleri iki defektin onarımı için kullanıldığında, büyük defektin geometrisi değişecektir ve primer onarıma imkan verecektir, ayrıca eğer ikinci defekt Burow üçgeninde olursa flep hareketliliği de artacaktır.

Sonuç: Senkron tümörlerin skalpte görülmesi yaygındır ve bu tümörlerin defektlerinin rekonstrüksiyonu birlikte düşünülmelidir. Soru işareti rekonstrüksiyon skalpte çok sayıda defekti olan uygun hastalarda cerrahlara yardımcı uygulanabilir bir yöntemdir.

Anahtar Kelimeler: Burow üçgeni, rotasyon flebi, senkron tümör, skalp rekonstrüksiyonu

Görsel 1

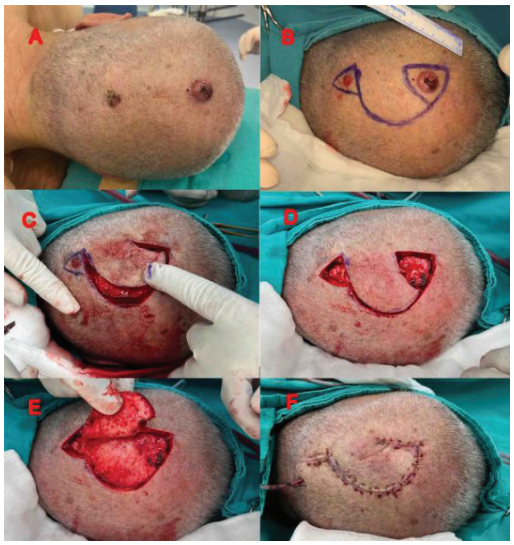

A) Skalpte yerleşen senkron tümörler, B) Tümör eksizyon sınırları ve flep çizimi, C) Büyük tümörün eksizyonu ve flep rotasyonu, D) Küçük tümörün Burow üçgeni şeklinde eksizyonu, E) Subgaleal planda kaldırılan flebin görünümü, F) Flebin adaptasyonu ile soru işareti şeklindeki rekonstrüksiyon.

SB-018

Orbital Egzanterasyon İçin Yeni Bir Frontal Flep Modifikasyonu: Tumi Flep

Burak Özkan[1], Orkhan Shahbazov[1], Otto Ziegler[2], Ahmet Çağrı Uysal[1]

[1]Başkent Üniversitesi Tıp Fakültesi, Plastik, Rekonstrüktif ve Estetik Cerrahi Ana Bilim Dalı, Ankara
[2]Clínica Ziegler, Peru

Giriş: Orbital egzanterasyon yüzde önemli bir şekil bozukluğu olmaya devam etmektedir. Defektlerin tek aşamada onarımı için birçok rekonstrüktif seçenek rapor edilmiştir. Lokal flepler öncelikle mikrovasküler işlemlere uygun olmayan yaşlı hastalarda kullanılır. Lokal flepler genellikle perioperatif olarak 3 boyutlu ayarlama yapılmadan boşluğu kapatmaktadır. Daha iyi orbital adaptasyon için ikincil prosedürlere veya zamanla küçülmeye ihtiyaç vardır. Bu vaka raporunda, eski bir Perulu trepanasyon aleti olan Tumi bıçağından etkilenerek yeni bir frontal flep tasarımını tanımlıyoruz. Tasarım, operasyon sırasında orbital kaviteyi yeniden kaplamak için konik bir şekil oluşturmamıza yardımcı olmaktadır.

Olgu: Orbital ekzenterasyon, travma sonrası veya kanser cerrahisi nedeniyle göz kapakları, göz küresi dahil olmak üzere orbital kavitenin yumuşak doku elemanlarının eksizyonudur. Ameliyat derin kavitasyona neden olur ve bu da yüzün orta kısmında önemli bir şekil bozukluğuna neden olur. Rekonstrüksiyon, orbital kavite defektini radyoterapiye dirençli doku ile onarmayı ve gelecekteki protez uygulamaları için güvenilir bir yatak hazırlamayı amaçlamaktadır. Literatürde deri greftlerinden serbest damar doku transferlerine kadar pek çok rekonstrüktif seçenek anlatılmıştır. Deri flepleri, radyoterapiye dirençli olması ve soket protezi yerleştirmeye uygunluğu nedeniyle deri greftlerine göre üstünlüğe sahiptir. Lokal flepler rekonstrüktif cerrahların ilk tercihi olmuştur. Orbitanın kapatılması için skalp flepleri ve supratroklear-supraorbital arter ada flepleri rapor edilmiştir. Orbita ekzenterasyon defektlerinde temporal kas flebi diğer bir alternatiftir. Ancak flebin distal kısmı güvenilir değildir ve bu flebin transferi zigomatik ark ve lateral orbita duvarından kemik rezeksiyonu gerektirmektedir. Alın, orbital defektlerinde lokal doku düzenlemeleri için sıklıkla tercih edilen bölgedir. Bu teknikler defektin kapatılmasında yeterli olmakla birlikte 3 boyutlu boşluğun doldurulmasında yetersiz kalmaktadır. Bu nedenle konik bir yerleşim sağlamak için genellikle flep küçültülmesine veya ikincil işlemlere ihtiyaç duyulur. Tasarımımızın en iyi avantajı intraoperatif flebin koni şeklinde şekillendirilmesidir. Tumi flebi bir alın flebi modifikasyonudur. Pivot noktası, adaptasyon sırasında flebin dönmesini ve koni şeklinde şekillenmesini sağlayan kontralateral troklear arterdir. Geleneksel rotasyonel fleplerden farklı olarak glabellar bölgede köpek kulağı oluşumu yoktur. Flebin kalınlığının kalıplama üzerinde başka bir etkisi vardır. Flep deriyi, frontalis kasını ve galeayı içerir, bu da flebin hacimli olmamasını ve kolayca şekillendirilebilmesini sağlar. Flep güvenilir perfüzyona sahiptir ve radyoterapiye dirençlidir. Flep, skalp flepleri gibi saçlı deriyi taşımamaktadır. Ameliyat öncesi traneksamik asit infiltrasyonu ile kan kaybı kontrol altına alınabilir. Teknik, mikrocerrahi uzmanlığı veya mikroskop gerektiren yetenekler gerektirmez. Bu nedenle gelişmekte olan ülkelerde de yapılabilmektedir. Ayrıca ameliyat süresinin serbest doku transferlerine göre daha kısa olması, bu tekniği uzun ameliyat süresine aday olmayan komorbiditeleri olan hastalar için uygun kılmaktadır. Donör saha morbiditesi flebin ana dezavantajıdır. Deri grefti alımı için periosteum sağlam tutulsa da basamak deformitesi ve greftin görünümü genç hastalar için cesaret kırıcı olabilir.

Bu şekilde yaşlı hastalar bu işlem için daha iyi adaylar olabilir. Frontal bölgede daha iyi bir kozmetik sonuç için elektif vakalarda supraklaviküler bölgeden önceden ekspande edilmiş tam kalınlıkta greftler tercih edilebilir. Ameliyat sonrası dönemde yara izi kalitesi açısından yağ grefti ve lazer tedavileri önerilebilir.

Sonuç: Antik İnka İmparatorluğu Tumi bıçağından esinlenilen flep tasarımının, belirli durumlarda orbital eksenterasyon defektlerinde kullanılabileceğini düşünüyoruz.

Anahtar Kelimeler: orbital egzanterasyon, tumi flap, frontal flap

Resim 1.

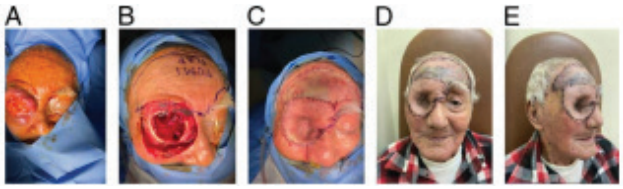

Resim 1. (A) Sağ orbitadaki tümöral kitlenin pre-operatif görüntüsü. (B) Orbital egzanterasyon sonrası Frontal flebin Tumi bıçağı şeklindeki tasarımı. (C) Tumi flebin konik şekillendirilmesi ve defekte adaptasyonu. Donör saha STSG ile kapatılmıştır. (D) Hastanın erken post-operatif frontal görünümü. (E) Hastanın erken post-operatif dönemde lateral görünümü.

SB-019

Geniş Alt Dudak Defektlerinin Serbest Grasilis Flebi ile Rekonstrüksiyonuna Yönelik Klinik Tecrübemiz

Samet Kaya, Zeynep Banu Arıcı,
Emrah Kağan Yaşar, Murat Şahin Alagöz

Kocaeli Üniversitesi Tıp Fakültesi

Giriş-Amaç: Primer malign dudak tümörleri tüm malignitelerin yaklaşık %2 sini oluştururken, oral kavite tümörlerinin yaklaşık %30 unu oluşturur.Bunlar arasında alt dudağın %80 oranında etkilendiği görülürken üst dudak ve komissürlerin ortalama %7-15 arasında etkilendiği görülmüştür.Alt dudak malignitelerinin çoğunluğunu skuamöz hücreli karsinom oluşturmaktadır.Geniş(>%80) alt dudak defekt rekonstrüksiyonunda en iyi seçenek serbest doku aktarımıdır.Bu çalışmada amaç alt dudak kanserine sahip hastalarda oluşan geniş defektlerin serbest gracilis flebi ile rekonstrüksiyonuna yönelik vaka sunumu ve klinik tecrübelerimizi aktarmaktır.

Gereç-Yöntem: Nisan 2022 – Mart 2023 tarihleri arasında opere edilen toplam 4 hasta çalışmaya dahil edildi. Hastalar yaş,cinsiyet, tümör tipi, evresi, postop komplikasyonlar, postop rt/kt öyküsü, nüks, takip süreleri sosyal fonksiyonlarının yanı sıra ağız açıklığı, oral kompetans, artikülasyon-konuşma, salya akması açısından değerlendirildi (Tablo1). 2 hastaya da çalışmamızda olgu sunumu şeklinde yer verildi.

Olgu 1: 30 paket/yıl sigara öyküsü olan 60 yaşında kadın hasta, dudağında 2 yıl önce başlayan ülsere lezyonun giderek büyümesi nedeniyle kliniğimize başvurdu. Hastanın alınan insizyonel biyopsisinde skuamöz hücreli karsinom gelmesi üzerine yapılan görüntülemelerinde boyun sol level 2a&2b de lenfadenopati ve sağ level 3 de palpasyonda mevcut lenfadenopati olduğu görüldü. Hastaya total alt dudak tümör eksizyonu ve bilateral suprahyoid boyun diseksiyonu ve serbest grasilis flebi ile total alt dudak rekonstrüksiyonu planlandı. Tümör eksizyonu ve boyun diseksiyonuyla eş zamanlı olarak, sağ grasilis kası pedikülü diseke edilip ortaya kondu ve cilt adasıyla birlikte flep eleve edildi..Arter anastomozu 8.0 ethylon sütur ile fasiyal artere, ven anastomozu eksternal juguler ven ve anterior juguler vene yapıldı. Flep donör alan primer onarıldı ve kas üzerine kısmi kalınlıkta deri grefti konuldu. Hastaya post-operatif dönemde günde 2 kez 0.4 cc düşük molekül ağırlıklı heparin başlandı.Ameliyat sonrası dönemde komplikasyon izlenmedi. Hastanın beslenmesi ilk iki hafta nazogastrik sonda ile sağlanırken(Resim 1B), iki hafta sonrasında yumuşak gıdaya geçildi. Hastanın postop 9.ayında yapılan kontrollerinde ağız açıklığının 3 parmak olduğu, salya akmasının olmadığı,konuşma ve beslenme fonksiyonlarının oldukça yeterli ve fizik muayenesinde dinamik dudak hareketlerinin olduğu görüldü.

Olgu 2: 30 paket/yıl sigara öyküsü olan 50 yaşında erkek hasta, burun ve alt dudağında scc tanılı lezyonları sebebiyle dış merkezden tarafımıza yönlendirildi. Yapılan görüntülemelerinde uzak metastazı olmadığı tespit edilen hastaya birinci olguyla benzer cerrahi işlem uygulandı. Arter anastomozu fasiyal artere, ven anastomozu fasiyal vene yapıldı.Flep donör alan primer onarıldı ve kas üzerine kısmi kalınlıkta deri grefti konuldu. Hastaya post-operatif dönemde günde 2 kez 0.4 cc düşük molekül ağırlıklı heparin başlandı.Erken postoperatif dönemde komplikasyon izlenmedi. Hastanın beslenmesi ilk iki hafta nazogastrik sonda ile sağlanırken, sonrasında yumuşak gıdaya geçildi. Hastanın postop 5.ayında ağız açıklığının 3 parmak olduğu, konuşma ve beslenme fonksiyonlarının oldukça yeterli olduğu salya akmasının olmadığı görüldü.

Tartışma ve Sonuç: Tüm ve tüme yakın alt dudak defektlerinin rekonstrüksiyonunda ek hastalıkları olan,uzun operasyon süresinin riskli olabileceği, ameliyat sonrası süreçte uyum sorunu yaşayabilecek hastalarda ve cerrahi tecrübenin ve imkanların yetersiz olduğu durumlarda lokorejyonel flepler kullanılabilir. Bu fleplerin en büyük dezavantajları postoperatif dönemde oral kompetans yetersizliği, mikrostomiye yol açmaları ve duyu eksikliğidir. Tam ve tama yakın alt dudak defektlerinde (>%80) en iyi seçenek serbest doku aktarımıdır. Serbest radiyal ön kol fasiyokutan flebi günümüzde alt dudak rekonstrüksiyonunda, inceliği, nörosensitif oluşu,pedikülünün uzun olması ve kısmen kolay elde edilişi,katlanabilen ve esnek yapısı nedeniyle sıklıkla kullanılmakta olsa da,kısmi kalınlıkta deri greftinin parsiyel nekrozu, uzun dönem atel kullanımı sonrası parmak hareketlerinde kısıtlılık, kötü kozmetik sonuç gibi donör alan morbiditeleri bu flebin önemli dezavanatajıdır.Serbest grasilis kas flebi yarattığı hacim ve tonusu sayesinde salya akmasını engeller, oral kompetansı sağlar, beslenme konuşma esnasında bariyer görevi görerek yaşam konforunu arttırır.Erken dönemde flep hacminin sebep olduğu estetik dezavantaj geç dönemde kasın kısmi atrofiye gitmesi sonucu revizyon ihtiyacını azaltmaktadır. Aynı zamanda donör alanın primer onarılması morbidite oluşturmaması açısından grasilis flebinin avanatajıdır. Kliniğimizdeki vakalarda sinir koaptasyonu yapılmamış olup geç dönemde flebin nörotize olduğu görülmüştür.

Sonuç olarak tüm ve tüme yakın alt dudak defektlerinin rekonstrüksiyonunda serbest grasilis flebinin, düşük morbidite ile estetik ve fonksiyonel sonuç elde etme açısından oldukça faydalı bir flep seçeneği olduğunu düşünmekteyiz.

Anahtar Kelimeler: alt dudak rekonstrüksiyonu, grasilis kas flebi, malign deri tümörleri

Resim 1

İlk olgunun preop(A) erken postop(B) ve 9.ay postop (C) görüntüsü. İkinci olgunun preop(D) perop(E) ve 5.ay postop (F) görüntüsü.

Tablo 1

	OLGU1	OLGU2	OLGU3	OLGU4
YAŞ	60	46	53	71
CİNSİYET	kadın	erkek	erkek	erkek
EK HASTALIK	yok	ht	dm,svo	svo,ht
PREDİSPOZAN FAKTÖRLER	sigara (30p/y)	sigara (10p/y)	sigara (30p/y)	sigara (10p/y)
LEZYON SÜRESİ	8 yıl	6 yıl	2 yıl	3 yıl
TÜMÖR TİPİ	SCC,iyi diferensiye	SCC,iyi diferensiye	SCC,iyi diferensiye	SCC,orta diferensiye
KLİNİK TNM	T3N2bM0 (EVRE 4)	T3N2bM0 (EVRE 4)	T3N0M0 (EVRE 3)	T3N0M0 (EVRE 3)
PATOLOJİK TNM	T3N0M0 (EVRE3)	T3N3bM0 (EVRE 4)	T3N0M0 (EVRE3)	T3N0M0 (EVRE3)
FLEP KOMPOZİSYONU	KAS-CİLT	KAS	KAS-CİLT	KAS-CİLT
POSTOP KOMPLİKASYON	YOK	YOK	YOK	YOK
POSTOP RT/KT ÖYKÜSÜ	YOK	YOK	YOK	YOK
POSTOP TAKİP SÜRESİ	10 AY	18 AY	6 AY	12 AY
NÜKS/MET	SAPTANMADI	SAPTANMADI	SAPTANMADI	SAPTANMADI

SB-020

Mikrostomi Tedavisinde K-M Plastinin Yeri ve Klinik Deneyimlerimiz

Emine Parlak Kapucu[1], Mehmet Fatih Çamlı[2], Yusuf Erbayat[2], Selma Sönmez Ergün[2], Ethem Güneren[3], Kemalettin Yıldız[2]

[1]İnönü Üniversitesi Turgut Özal Tıp Merkezi, Plastik Rekonstrüktif ve Estetik Cerrahi Ana Bilim Dalı, Malatya
[2]Bezmialem Vakıf Üniversitesi Tıp Fakültesi, Plastik Rekonstrüktif ve Estetik Cerrahi Ana Bilim Dalı, İstanbul
[3]Özel Klinik

Giriş: Ağız ve dudaklar, yüzün en önemli estetik alt ünitelerinden biri olarak kabul edilir ve yüzün genel görünümünü önemli ölçüde etkiler. Sosyal etkileşimlerde alt yüzün merkezinde yer almasından dolayı en çok dikkat çeken anatomik yapılardan biri olarak kabul edilir. Dudakların estetik öneminin yanı sıra işlevsel olarak konuşmak, beslenme, duygu aktarımı gibi birçok görevi vardır.

Mikrostomi; ağız açıklığının boyutsal yetersizliği olarak tanımlanmaktadır. Konuşmada ve fonasyonda zorluk, beslenme ve sıvı alımının kısıtlanması, duyguları ifade edememek ve estetik görüntüden memnuniyetsizlik sebebi ile sosyal izolasyon, ağız hijyeninin sağlanamaması ve buna bağlı diş çürükleri, kötü ağız kokusu, takma diş kullanamama, genel anestezi uygulamalarında entübasyonda zorluk gibi nedenlerle tedavi ihtiyacı doğar [1].

Mikrostomi sebepleri arasında travma veya yanık sonrası oluşan skar kontraktürleri, tümör rezeksiyonu sonrasında oral komissür anatomisinin bozulması ve dudak hacminin azalması, genetik hastalıklar, bağ doku hastalıkları (sistemik skleroz) gibi çeşitli sebepler vardır [2, 3].

Tedavide ise hastaların fonksiyonel ve estetik olarak kabul edilebilir bir sonuca ulaşması ve oluşacak skarın saklanması için birçok yöntem denenmiştir. Bu çalışmanın amacı kliniğimizde gerçekleşen komissüroplasti ameliyatları incelenerek K-M plasti tekniğinin bu klinik tablo için etkinliğini ve ilgili deneyimlerimizi paylaşmaktır.

Hasta ve Bulgular: 2010-2023 yılları arasında mikrostomi tanısı ile komissüroplasti yapılmış 42 hasta retrospektif olarak incelenmiştir. Hastaların demografik özellikleri; mikrostomi etiyolojisi, kullanılan cerrahi teknik, ameliyat sonrası kısıtlılık ve nüks ile komplikasyonlar kayıt altına alınmıştır.

İncelediğimiz 42 hastanın 16'sı kadın 26'si erkek hastadır. Hastaların ortalama yaşı 47.1(8-82) olarak bulunmuştur. Hastaların etiyolojisinde tümör cerrahisi (%52), yanık (%24), tümör dışı operasyonlar (%17), ateşli silah yaralanması (%5) ve enfeksiyon sonrası gelişen (%2) mikrostomi vakaları izlenmiştir. Tümör dışı operasyonlara sekonder mikrostomilerde 2 hastanın başka branş hekimleri tarafından alınmış oral mukoza greftinin sebep olduğu kontraksiyona sekonder olduğu belirlenmiştir.

Hastaların 24'ü K-M plasti tekniğiyle, 8'i mukozal ilerletme flepleriyle, 5'i Z-plasti tekniğiyle, 3'ü v-y ilerletme flebi tekniğiyle ve 2'si skar revizyonu ile tedavi olmuştur.

Takiplerde skar revizyonu yapılan bir hastada kontraktür nüksü ile ağızdan salya drenajı (drooling), ve V-Y ilerletme tekniği kullanılan bir hastada mikrostomi nüksü izlenmiştir. 2 hastada tümör nüksü görülmüştür. K-M plasti yapılan hasta grubunda mikrostomi tablosunun tekrarı ve salya drenajı (drooling) gözlenmemiştir.

Tartışma ve Sonuç: Mikrostomi genel olarak anormal derece küçülmüş ağız açıklığı şeklinde tanımlanabilir. Travma, tümöral eksizyon ve kimyasal yanıklar mikrostominin başlıca sebeplerindendir. Kliniğimizde incelediğimiz hastaların etiyolojik sebepleri incelendiğinde literatürle benzerlik gösterdiği tespit edilmiştir. Mikrostominin tedavisindeki asıl amaç hastanın ağız açıklığının hayati fonksiyonlarını zorlamadan devam ettirebileceği düzeye getirilmesidir. Bu amaç için yeterli dudak hareketlerinin sağlanması, orbiküler sfinkter rekonstrüksiyonunun yapılması ve dudak simetrisi sağlanması gerekir [4].

Cerrahi yöntem, temporomandibular eklem kısıtlılığı yok ise mikrostominin derecesine ve konraktürünün komissürdeki lokalizasyonuna göre değişir. Perioral bölgede yaygın skar dokusu mevcut ise seçilecek cerrahi teknik eksizyon ve greftleme şeklinde olabilir[5]. Ancak komissüre sınırlı kontraktürler için lokal flep tercihi daha uygundur [1].

Cilt greftleri ile onarım, Z-plasti ile onarım, vermillion ilerletme flepleri, Fish tail flap, triangular pediküllü flep, V-Y ilerletme flepleri, yanak mukoza transpozisyon flepleri, kompozit kulak lobül grefti, nazolabial flepler tedavi için seçenekleri oluşturur [6].

Mikrostomi düzeltilmesinde deri greftlerinin kullanılması sonrasında ek operasyona ihtiyaç duyulduğu belirtilmiştir [7]. Aynı zamanda cilt greftleri ile onarımın asimetriye ve renk uyumsuzluğuna sebep olduğu yapılan çalışmalarda belirtilmiştir [1, 8]. Bu nedenle tarafımızca lokal flep uygulamaları tercih edilmektedir. Nüks oranındaki düşüklük (%5) bu tercihe bağlı yorumlanabilir.

Z-plasti tekniği üst dudağın uzaması için uygun bir teknik olup yanak mukozasından kaldırılan flepler ile kombine edildiğinde küçük yaştaki mikrostomilerin düzeltilmesinde uygun bir seçenek olduğu belirtilmiştir[6]. Vermillion ilerletme fleplerinin küçük defektlerde kullanılması gerektiği, büyük defektlerde kullanıldığında kontralateral oral komissürde çekilmelere sebep olabileceği bildirilmiştir [9]. Fish tail flap ile oral komissürün pozisyonunda bozulma azaltılabilir[2]. Perioral skarın fazla olduğu lokal flep uygulanamayan vakalarda aselüler dermal matriks kullanımı cilt greftine alternatif olarak ortaya koyulmuştur [10].Bu yöntemin kullanımı yüksek maliyeti sebebi ile diğer seçeneklerin yetersiz kaldığı durumlarda değerlendirilebilir.

K-M plasti tekniği skar kontraktürü serbestleştirilmesi amacıyla hareket kısıtlılılığı yaratan eklem kontraktürlerinde, kantal bölge kontraktürlerinde ve farklı kontraktürlerde kullanılabilir. Kliniğimizdeki vakalarda en sık olarak K-M plasti tekniğinin kullanıldığı (%57) saptanmıştır. Nüks ve salya drenajının K-M plasti yapılan olgularda gözlenmemiş olması tekniğin olumlu sonuç verdiğini göstermektedir. Literatürde oral komissüroplastilerde K-M plasti tekniğinin kullanımına dair kaynak kısıtlıdır ancak bizim çalışmamızdaki sonuçlarımıza göre bu tekniğin bu endikasyonda etkin ve güvenilir olarak kullanılabileceğini düşünmekteyiz.

Hastaların çoğunda tercih ettiğimiz K-M-plasti tekniği ile yanak mukozası ilerletme ve skar kontraktürün rahatlatılması kombine edilir. Buna bağlı olarak komissürün yeri simetrik olarak planlanabilir ve hem estetik açıdan hem de fonksiyonel açıdan daha iyi sonuçlar elde edilebilir. Uzun dönemde hastalarda oral komissürde tekrar daralma şikayeti olmaması hastanın hayat konforunun uzun süreli devam ettirebilmesini sağlamaktadır.

Referanslar

1. Zweifel, C.J., et al., Management of microstomia in adult burn patients revisited. J Plast Reconstr Aesthet Surg, 2010. 63(4): p. e351-7.
2. Monteiro, D.I., et al., A simple "fishtail flap" for surgical correction of microstomia. J Craniofac Surg, 2011. 22(6): p. 2292-4.
3. Sari, A., A. Aksoy, Y. Basterzi, and S. Unal, Reconstruction of the oral commissure with the use of a new technique: the asterisk design. J Craniofac Surg, 2009. 20(4): p. 1256-9.
4. La Trenta, G.S., et al., Functional reconstruction for severe postburn microstomia. Ann Plast Surg, 1992. 29(2): p. 178-81.
5. Turan, A., U. Tuncel, and N. Kostakoğlu, The use of single rhomboid flap in reconstruction of microstomia. Burns, 2012. 38(7): p. e24-7.
6. Branch, L.G. and L.R. David, Management of Severe Microstomia in a Ten-Week-Old Infant. J Craniofac Surg, 2015. 26(5): p. 1609-10.
7. Fraulin, F.O., S.J. Illmayer, and E.E. Tredget, Assessment of cosmetic and functional results of conservative versus surgical management of facial burns. J Burn Care Rehabil, 1996. 17(1): p. 19-29.
8. Mehra, P., A. Caiazzo, and S. Bestgen, Bilateral oral commissurotomy using buccal mucosa flaps for management of microstomia: report of a case. J Oral Maxillofac Surg, 1998. 56(10): p. 1200-3.
9. Fata, J.J., The vermilion myomucosal flap for the treatment of oral commissure gunshot wound deformities. Plast Reconstr Surg, 1999. 103(1): p. 197-201.
10. Wood, B.C., et al., Correction of Microstomia Reconstruction With the Use of Acellular Dermal Matrix for Buccal Reconstruction. J Craniofac Surg, 2019. 30(3): p. 736-738.

Anahtar Kelimeler: ağız açıklığı, dudak, jumpingman flep, K-M plasti, komissüroplasti, mikrostomi

K-M plasti

K-M plasti

ETİYOLOJİ		ONARIM TEKNİĞİ	
Tümör	22	K-M plasti	24
Yanık	10	Mukozal ilerletme flebi	8
İyatrojenik	7	Z plasti	5
Ateşli silah yaralanması	2	V-Y ilerletme flebi	3
Enfeksiyon	1	Skar revizyonu	2

SB-021

Arter Anastomozlu Serbest Venöz Flepler: Elin Küçük ve Orta Büyüklükteki Defektleri İçin En İyi Rekonstrüktif Seçenek

Pembe Büşra Kıryaman, Gökhan Sert, Serdar Nazif Nasır

Hacettepe Üniversitesi Tıp Fakültesi, Plastik Rekonstruktif ve Estetik Cerrahi Ana Bilim Dalı, Ankara

El ve parmakları etkileyen defektler; yapısal bütünlük, duyu, fonksiyonel sonuçlar, işe ve günlük aktivitelere devam edebilme gibi faktörlerin kapsamlı bir şekilde değerlendirilmesini gerektirmektedir. Defektlerin rekonstrüksiyonu için en uygun yaklaşım ise bu hedefleri eş zamanlı olarak değerlendirmekle mümkündür. Lokal rekonstrüksiyon seçenekleri ise; çevre dokunun yetersizliği, multi-dijit travma vakaları, gerilimsiz yara kapatılması ihtiyacı ve sınırlı doku rezervine bağlı donör sahası morbiditesi gibi faktörler nedeniyle sınırlı olabilir.

Venöz flep konsepti ilk defa 1981 yılında Nakayama tarafından tanımlanmıştır. O tarihten bu yana venöz flepler, üst ve alt ekstremitelerdeki yumuşak doku defektlerinin kapatılmasını sağlamış ve geleneksel fleplere değerli bir alternatif olarak geniş çapta kabul görmüştür. Bu klinik çalışmada dijital defektlerin rekonstrüksiyonunda venöz fleplerin cerrahi sonuçlarının analiz edilmesi amaçlanmıştır. Bu sonuçlar ile; özellikle amputasyon sonrası dijital uzunluğun korunmasına yönelik cerrahın deneyimleri vurgulanmış, venöz flep tipleri ve büyüklükleri karşılaştırılmış, fleplerin yaşamsallığı, fonksiyonelliği, hastanın işe dönüş süresi ile venöz fleplerin avantaj ve dezavantajları değerlendirilmiştir.

2010-2020 yılları arasında posttravmatik dijital defekt nedeni ile başvuran 17 hastaya toplamda 17 venöz flep transferi yapılmış ve sonuçlar retrospektif olarak incelenmiştir.Hastaların yaşları, cinsiyetleri, defektin etiyolojisi, defektin lokalizasyonu, flep tipi, flep boyutu, kısmi ve total flep kaybı gibi postoperatif komplikasyonlar ve işe dönüş süresi değerlendirilmiştir.

Çalışmamızda, hastaların yaşı 21-52 arasında değişmekte olup ortalama yaş 34.3 ve tüm hastaların cinsiyeti erkek olarak belirlenmiştir.Parmak defektlerinin etiyolojisi ise; 8 hastada ezilme, 4 hastada keskin kesik, 4 hastada avulsiyon ve 1 hastada yanık olmuştur. Yumuşak doku defektlerinin parmaktaki yeri ve hasta sayısı sırasıyla volar, dorsal, tip ve çevresel olarak 8,3,5 ve 1 olarak belirlenmiştir. Venöz flep transfer endikasyonu; 12 hastada tendon, 5 hastada ise kemik ekspozisyonu olmuştur.Flep cilt adasının büyüklükleri 4.3 ve 13 cm2 arasında değişmekte olup; 11 flep küçük büyüklükte (4.3-9.8 cm2),6 flep ise orta büyüklükte (10.4-13 cm2) tasarlanmıştır.

Tüm flepler için arter-ven-ven olarak iki adet anastomoz yapılmış, kan akımı arteriyel giriş ve venöz çıkış ile sağlanmıştır.Yalnızca bir hastada dijital arter defektini köprülemek amacı ile flow-through venöz flep kullanılarak arter-ven-arter anastomuzu yapılmıştır.Tüm vakalarda ipsilateral volar distal ön kol donör alan olarak kullanılmıştır.

17 flebin 2'sinde (%11,7), efferent ve alıcı venler arasındaki anastomozda venöz tıkanıklık meydana gelmiştir. Bir flep başarısız olurken iki flepte kısmi nekroz oluşmuştur.Flep yaşamsallık başarı oranı 94.1% olmuştur. Hastaların ortalama işe dönüş süresi 14,2 hafta (aralık: 8-20 hafta) olarak belirlenmiştir.Veriler tabloda ayrıntılı olarak sunulmuştur.

Serbest venöz flepler, kan akışının giriş ve çıkış durumuna göre 3 sınıfa ayrılmıştır: arteryel giriş venöz çıkış(A-V-V), arteryel giriş arteryel çıkış(A-V-A flow through), venöz giriş venöz çıkış(V-V-V). Arteriyel giriş ile kan akımı sağlandığında venöz flebin canlılığının daha güvenilir olduğu bulunmuştur.Kısmi/total flep nekrozu V-V-V tipi venöz fleplerde daha sık gözlenmiştir.Sistematik bir incelemede A-V-V tipi fleplerde %6,5(32/493) flep kaybı oranı gözlenirken, V-V-V tipi fleplerde %12,5(4/32) olarak gözlenmiştir.Bu literatür bilgisine dayanarak,çalışmamızda flebin canlılığını tehlikeye atmamak için flebe arteriyel girişle kan akımı sağlanması tercih edilmiştir.

Arteryel akımlı venöz fleplerde, venöz pleksusa yönelen yüksek basınçlı akım nedeni ile venöz konjesyon görülebilmektedir. Konjesyon geçici olmakta ve günler içinde azalmaktadır.Wharton tarafından yapılan derleme çalışmasında vakaların %66'sında venöz tıkanıklık gözlenirken,bu oran serimizde yalnızca %11,7 olarak bulunmuştur.Konjesyon azaltılması amacı ile çıkış akımı için çoklu venöz anastomozlar yapılabilir ve flep içi şantları azaltıp perfüzyonu artırmak için arteriyelize edilmiş ven ile drene eden ven arasında mikrohemoklipler ile şant akımı giderilebilir.

Flep takibinde venöz konjesyon ile venöz oklüzyon ayrımını sağlamak önemli olabilmektedir. Venöz oklüzyon durumunda, konjesyon ilerleyici olmakta, kapiller refill zamanı başta normal iken zamanla kısalmaktadır.Doku kenarlarından koyu renkli kanamanın ciddiyeti ise zamanla artmaktadır.Ödem ise çok daha şiddetli olmakta ve hızlı ilerleyerek dolaşım durmasına neden olabilmektedir.Venöz flebin konjesyonu durumunda ise kapiller dolum süresi kısadır ancak süresi sabit kalır.Ameliyat sonrası erken dönemde doku kenarlarında koyu renkli kanamalar olsa da zamanla azalarak durur.Ödem ise uzun süre aynı miktarda devam eder ve dolaşıma etkisi olmaz.Deneyimlerimiz, ameliyat sonrasında 2. haftada kapiller refill zamanının normal aralıkta olduğunu göstermiştir.

Bizim serimizde, flep inceltme ve yeniden şekillendirme gibi revizyon cerrahisine ihtiyaç duyulmamıştır.Ayrıca venöz oklüzyon olmaksızın venöz konjesyonun olması bu fleplerin doğal bir karakteristiği olarak değerlendirilmiştir.

Venöz flep donör alanı; medial plantar bölge, ayak dorsumu ve safen bölge olabilmekte fakat el yumuşak doku rekonstrüksiyonunda en sık volar ön kol tercih edilmektedir. Bu seçim; esneklik, renk uyumu, damar lümen boyutunda benzerlik ve donör alanda primer kapamanın yapılabilmesi gibi faktörler ile belirlenmektedir.Çalışmamızda volar ön kol bazlı venöz flepleri tercih etmemizi sağlayan avantajlar mevcuttur: volar ön kol cildinin obez hastalarda dahi oldukça ince olması, damarların dallanma paterni nedeniyle daha serbest bir cilt adası dizaynı yapılabilmesi, damar lümen boyutunun dijital damarlar ile benzer büyüklükte olması, palmaris longusun ekstensör tendon defekti onarımına dahil edilebilmesidir.

Çalışmamızda küçük boyutlu fleplerin tamamı hayatta kalırken, orta büyüklükteki bir flep başarısız olmuştur. Tecrübemiz, alıcı damarlardaki intimal hasarın iyi değerlendirilmesi ve anastomoz için gerekli sağlıklı segmente kadar ulaşılması ile giriş akımının arteryel sistemden sağlanmasının flep yaşamsallığını arttırdığını göstermiştir.Serimizde,replantasyona uygun olmayan parmak ampütasyonlarında; amputat yumuşak dokusundan kazınarak kemik grefti olarak kullanılmış, bu kemik grefti ve proksimal falanks artrodez yapılarak Kirschner teli ile tespit edilmiştir.Etrafına ise venöz flep sarılmıştır.Dijital uzunluğun korunmasında bu tekniğin başarılı,yenilikçi ve iyi bir seçenek olduğu görülmektedir(Resim 1.)

Damar grefti gerektiğinde yumuşak doku rekonstrüksiyon ihtiyacı,cilt grefti veya lokal flepler ile karşılanabilmektedir. Oluşabilecek greft nekrozu ardından damar tromboza açık hale gelebilmekte ve bükülme ile birlikte dolaşım problemleri oluşabilmektedir.Venöz flepler ise vaskülarize yumuşak doku sağlanmasında eşsiz bir çözüm olmaktadır.

Lokal pediküllü flepler iki aşamalı olması, immobilizasyon ihtiyacı nedeniyle parmak sertliğine yol açması, donör saha morbiditesi ve yetersiz doku rezervi nedeniyle; serbest

flepler ise süpermikrocerrahi gerektirebilmesi, zaman alıcı olması ve tekrarlayan doku inceltme prosedürleri ihtiyacı nedeniyle ilk tercih olmayabilir.Ön kol bazlı venöz flepler ise; ince olması, damar çap uyumluluğu, tek aşamalı olması, inceltme gerektirmemesi, yeterli yumuşak doku sağlaması ve damar tromboz ve bükülme riskini azaltması nedeniyle avantajlıdır. Ayrıca, sinir koaptasyonu yapılmayan fleplerin dahi ameliyat sonrası duyu kazandığı gösterilmiştir. Uç amputasyonların yeniden yapılandırılmasında kritik dijital uzunluğu korumak için kendi üzerine sarılmış venöz flepler çok iyi bir seçenektir.

Venöz fleplerin dezavantajları olarak ise; postoperatif konjesyonun belirgin olduğu durumların anastomoz başarısızlığı olarak yanlış yorumlanabilmesi ve büyük deri adası tasarımlarında flep başarısızlığı oranının daha yüksek olması gösterilebilir.

Ön kol bazlı venöz flepler, uygulanabilirliği ve sonuçları ile parmak defektlerinin cerrahi tedavisi için mükemmel bir rekonstrüktif seçenek olarak karşımıza çıkmaktadır.

Anahtar Kelimeler: akım, arter, flep, konjesyon, oklüzyon, ven

Resim 1.Ampütasyon sonrası venöz flep ile rekonstrüksiyon

Replantasyona uygun olmayan amputasyonlarda: K teli ile amputattaki kemiğin proksimal falanksa fikse edilip ardından venöz flep ile sarılarak dijital uzunluğun sağlandığı görülmekte

Tablo

Hasta No	Yaş	Cinsiyet	Anastomoz Konfigürasyonu	Yaralanma Mekanizması	Defekt Lokalizasyonu	Flep Boyutu(mm)	Venöz Konjesyon	Kısmi Flep Kaybı	Total Flep Kaybı	İşe Dönüş Süresi (hafta)
1	21	E	A-V-V	Ezilme	3.parmak, orta falanks dorsumu	17x32	Hayır	Hayır	Hayır	8
2	24	E	A-V-V	Ezilme	Başparmak,pulpa	26x34	Hayır	Hayır	Hayır	13
3	32	E	A-V-V	Ezilme	Baş parmak tip amputasyon	24x54	Evet	Evet	Evet	20
4	37	E	A-V-A	Keskin kesi	2.parmak, orta falanks volar taraf	18x24	Hayır	Hayır	Hayır	17
5	41	E	A-V-V	Avulsiyon	3.parmak tip ampütasyon	21x47	Hayır	Hayır	Hayır	12
6	33	E	A-V-V	Keskin kesi	3.parmak, volar bölge	25x38	Hayır	Hayır	Hayır	14
7	26	E	A-V-V	Ezilme	3.parmak, orta falanks dorsumu	26x40	Evet	Hayır	Hayır	10
8	27	E	A-V-V	Avulsiyon	Baş parmak, pulpa	25x38	Hayır	Hayır	Hayır	18
9	38	E	A-V-V	Ezilme	Baş parmak, tip ampütasyon	22x58	Hayır	Hayır	Hayır	14
10	44	E	A-V-V	Keskin kesi	2. parmak, tip ampütasyon	22x48	Hayır	Hayır	Hayır	18
11	47	E	A-V-V	Avulsiyon	2.parmak, volar bölge	20x38	Hayır	Hayır	Hayır	16
12	52	E	A-V-V	Yanık	Baş parmak, volar bölge	17x77	Evet	Hayır	Hayır	12
13	27	E	A-V-V	Ezilme	3. parmak, volar ve dorsal bölge	12x44	Hayır	Hayır	Hayır	15
14	26	E	A-V-V	Ezilme	2. parmak, volar bölge	19x46	Hayır	Hayır	Hayır	16
15	37	E	A-V-V	Keskin kesi	2.parmak, tip ampütasyon	24x52	Hayır	Hayır	Hayır	14
16	34	E	A-V-V	Avulsiyon	3. parmak, volar bölge	22x36	Evet	Evet	Hayır	13
17	38	E	A-V-V	Ezilme	3.parmak,orta falanks dorsumu	22x38	Hayır	Hayır	Hayır	12

SB-022

Spagetti Yaralanmalarında 13 Yıllık Tecrübelerimiz ve Retrospektif Analizi

İlker Altundağ, Murat Sinan Engin

Ondokuz Mayıs Üniversitesi Tıp Fakültesi, Plastik-Rekonstrüktif ve Estetik Cerrahi Anabilim Dalı, Samsun

Giriş: Spagetti bileği,12 tendon,2 sinir ve 2 arter olmak üzere 16 farklı yapıyı etkileyebilen geniş volar bilek kesilerini ifade etmekte ve en ciddi el yaralanmaları arasında kabul edilmektedir.Puckett ve Meyer'e göre spagetti yaralanması, bileğin volar yüzünde (distal bilek katlantısı ve muskulotendinöz bileşke arası),en azından bir majör sinir ve genellikle bir arter içeren,minimum üç yapının yaralanmasını içermelidir.Çoğu çalışma spagetti yaralanması için standart bir tanımlama yapmamakla birlikte,mevcut tanımlar tendon,arter ve sinir içeren minimum 3 yapının kesilmesinden;en azından bir majör sinir ve sıklıkla 1 majör arteri de içeren 10 yapının kesilmesine kadar değişmektedir.Çoğu hekim,erken cerrahi onarım ve el rehabilitasyonu kombinasyonunun en iyi tedavi olduğuna hemfikir olsa da,fonksiyonel sonuçların ve bunları etkileyen faktörlerin neler olduğu hala çok iyi anlaşılamamıştır.

Amaç: Kliniğimize "Spagetti Yaralanması" ile başvuran hastaların,13 yıllık kayıtlarının retrospektif incelenmesi sonucunda;hastaların sosyodemografik özelliklerinin,yaralanma etiyolojisinin,yaralanan arter-sinir-tendon yapılarının,postoperatif süreçteki el rehabilitasyonu sürecinin incelenmesi;uzun dönem takipler sonucunda,mevcut parametrelerin el fonksiyonuna etkisinin değerlendirilmesi, literatürle karşılaştırılması amaçlanmıştır.

Gereç-Yöntem: 01.01.2010–31.12.2022 tarihleri arasında tarafımızca spagetti bileği tanısı konan ve bu nedenle opere edilen hastalar HBYS-Nükleus programından tespit edilmiştir.Bu tarama sonucunda 305 hasta bulunmuştur.Hastaların acil başvurusu sırasında tarafımıza konsülte edilme sebebi ve konsültasyona verilen yanıt, hastanın ilgili radyolojik görüntülemeleri, varsa diğer branşlar için konsültasyon istemleri ve cevapları, ameliyat notları, poliklinik takip notları incelenmiştir.Hastalar yaş,cinsiyet,operasyon süresi,yaralanma yönü,yaralanan yapılar,etkilenen parmaklar,yaralanma etyolojisi,tekrar operasyon ve nedenleri,komplikasyonlar,preoperatif,postoperatif ve total hastanede yatış süresi,yaralanma anından operasyona kadar geçen süre gibi parametreler kaydedilmiştir.305 hastanın iletişim bilgileri Nükleus yardımı ile bulunmuş,hastalar telefonla aranmış ve kontrol muayenesi için davet edilmiştir.Kontrol muayenesine 53 hasta gelmiştir.Bu hastaların da yukarıdaki parametrelere ek olarak;yaralanan el ve elin dominantlık durumu,yaralandığı dönemdeki iş görememezlik süresi,yaralanma nedenli iş değişikliği yaşayıp yaşamadığı,yaralanmanın maluliyete sebebiyet vermesi,postoperatif dönemde fizik tedavi alma durumu,rehabilitasyon alınan merkez,hastanın rehabilitasyona uyumu,rehabilitasyon süresi,operasyondan sonra fizik tedaviye kadar geçen süre kaydedilmiştir. Anamnez bilgilerine ek olarak,kontrol muayenesine gelen hastalara ayrıntılı el muayenesi yapılmıştır.Hastaların parmak eklem hareket açıklıkları gonyometre ile ölçülüp,Buck-Gramcko skalasına göre değerlendirilmiştir. Noaman klasifikasyonuna göre median siniri yaralanan hastalarda motor değerlendirme olarak opozisyon becerisi,ulnar siniri yaralananlarda ise Froment bulgusu ve parmak abduksiyon-adduksiyonları değerlendirilip kaydedilmiştir.Yine aynı yazarın kendi değerlendirme sistemine göre, el kavrama kuvveti, hidrolik el dinamometresi kullanılarak, sağlam ve yaralı elde ölçülmüş; oranları kaydedilmiştir.Sinir yaralanması olan hastalarda 5 parçalı taktil monofilament el değerlendirme kiti,kutanöz duyunun algılama eşiğini ölçmek amacı ile kullanılmıştır. Ayrıca iki nokta diskriminasyonu,Amerikan El Cerrahisi Derneği'nin normlarına uygun şekilde değerlendirilmiş ve kaydedilmiştir.Damar yaralanması olan hastalarda anastomoz patensinin değerlendirilmesi için,Allen testi ve el doppleri kullanılmıştır.Son olarak hastalara DASH-T anketi uygulanmıştır.

Bulgular ve Tartışma: Hastalarımızın yaş, cinsiyet, el yönü ve yaralanma etiyolojileri literatür ile paralellik göstermektedir.Takip süresi ortalama 7,09±1,76 ay olarak tespit edilmiştir.Bu süre literatürdeki çalışmalara göre biraz kısadır.Hastaların çoğunun il dışından gelmesi ve sosyoekonomik nedenlerle kontrol muayenelerine uzun süre devam edememesi bu durumu açıklamaktadır. En sık ulnar taraflı ve yüzeysel tendonlar olan 3FDS, 4FDS ve 5FDS yaralanmış olup, literatür ile uyumludur. Eklem hareket açıklıkları değerlendirmesinde etkilenen parmakların %85,2'si mükemmel ya da iyi olarak değerlendirilmiştir. Literatürde yer alan araştırmaların çoğunda, ROM değerlendirmeleri -bizim çalışmamızda da olduğu gibi- %70'lerin üzerinde mükemmel veya iyi olarak belirtilmiştir.Çalışmamızda sinir yaralanması ile kavrama kuvveti arasında anlamlı ilişki saptanmıştır ($p=0,03<0,05$). Her iki siniri de yaralanan hastaların kavrama kuvvetlerinde belirgin düşüş izlenmiştir.Literatürde de ulnar ve median sinirleri kombine yaralanan hastaların en kötü fonksiyonel sonuçlara sahip olduğu belirtilmiştir.Sadece median siniri kesik ve sadece ulnar siniri kesik hastalar arasında herhangi bir anlamlı fark saptanmamıştır.Genel hasta popülasyonumuzdaki ve muayene hastaları grubumuzdaki en sık yaralanan sinir ulnar sinir olarak gözükmektedir.Bu yönden çalışmamız literatüre göre farklıdır;literatürde net bir sonuç olmasa da median sinirin daha çok yaralandığı göze çarpmaktadır.Median sinirin motor iyileşmesinin ulnar sinire göre daha başarılı olduğu tespit edilmiştir ($p=0,00056<0,05$).Literatüre bakıldığında da median sinir motor aktivitesinin daha başarılı iyileştiği gözükmektedir. Hatta Nasab ve ark.'na göre kesilen yapılar içinde ulnar sinir bulunuyor ise el fonksiyonu için kötü prognoz göstergesidir. Hastalarımızda duyu, iki nokta diskriminasyonu ve Semmes-Weinstein Monofilament testi ile değerlendirilmiştir.İki testin sonuçları korelasyon analizi ile karşılaştırılmış ve uyumlu oldukları görülmüştür.Bulgularımıza göre sinir kesisi sonrası duyu fonksiyonu başarılı bir şekilde geri dönmemektedir.Literatürde de duyu iyileşmesinde değişken sonuçlar görülmekle birlikte, ortak kanı başarılı bir iyileşme olmadığı yönündedir.Genel hasta popülasyonumuzdaki ve muayene hastaları grubumuzdaki en sık yaralanan arter ulnar arter olarak tespit edilmiştir.Literatüre baktığımızda da en sık yaralanan arter çoğu çalışmada ulnar arter olarak geçmektedir.Onarılan arterlerin %60'ı patent, %40'ı ise tıkalı saptanmıştır.Literatürde onarılan arter patensi %57 - %100 aralığında değişiklik göstermektedir.Çalışmamızda keskin yaralanmalar ve yüksek enerili travmalar bir çok açıdan karşılaştırılmıştır.Eklem hareket açıklıkları,elin intrinsik kaslarının iyileşmesi ve duyusal geri dönüş açısından keskin yaralanmalar,yüksek enerjili travmalara göre anlamlı bir şekilde daha başarılı iyileşmektedir. Spagetti yaralanmaları için literatüre baktığımızda bu iki etiyolojiyi karşılaştıran başka çalışma yoktur.Fizik tedavi ve el rehabilitasyonu alma durumuna göre hastalarımızı değerlendirdiğimizde,eklem hareket açıklıkları ve duyusal geri dönüş açısından anlamlı bir fark tespit edilmemiştir. Ancak oranlara bakıldığında eklem hareket açıklıkları ve duyusal geri dönüş açısından en başarılı sonuçların kalifiye fizik tedavi alan gruba,en başarısız sonuçların ise fizik tedavi almayan gruba ait olduğu görülecektir.Teorikte hastanın eli perfüze oluyor ve kanama da durdurulmuş ise cerrahi tedavi birkaç gün ertelenebilir. Ancak pratikte,kesik yapıların uçlarının retrakte olması riskine karşı cerrahi

tedavi ideal olarak ilk 24 saatte yapılmalıdır.Hastalarımızın %66'sının operasyonu ilk 24 saatte yapılmıştır.Geri kalan hastalarımız ise 1 hafta içinde opere edilmişlerdir. Hastalarımızın ortalama işe geri dönüş süresi 5,2 ay olarak tespit edilmiştir.En düşük işe dönüş süresi 1 ay,en yüksek 18 aydır.4 hasta elindeki fonksiyonel kayıp nedeni ile iş değiştirmek zorunda kalmış,1 hasta ise malulen emekli olmuştur.Literatüre bakıldığında 5,2 ay'lık işe geri dönme süresi düşük olarak gözükmektedir.Yaralanan hastaların geçim derdi,sosyoekonomik düzeylerinin düşük olması,işten çıkarılma korkusu gibi nedenler işe erken dönüşü tetikleyen nedenlerdir.Hastalarımıza uyguladığımız DASH-T anket sonuçlarının ortalaması 22,5 olarak tespit edilmiştir.Değer, literatürdeki diğer değerler ile uyumludur. Anket sonuçları, sinir yaralanması türüne göre, yaralanma etyolojisine göre ve FTR alma durumuna göre ayrı ayrı da karşılaştırılmıştır.Ancak hiçbir alt grupta istatistiksel olarak anlamlı bir sonuç elde edilmemiştir.

Sonuç: Spagetti yaralanmaları, el için en yıkıcı yaralanmaların başında gelmektedir.Titiz diseksiyon,erken cerrahi onarım,hasta uyumu ve kooperasyonu ile uygun el rehabilitasyonu ve takip muayenelerine düzenli katılım şarttır.Çalışmamız spagetti yaralanmaları için literatüre bir katkı niteliğinde olup,özellikle yaralanma etiyolojisi ve fizik tedavinin kalifikasyonu gibi daha önce üzerine gidilmeyen konular irdelenmiş, sonuçları ortaya konmuştur.

Anahtar Kelimeler: spagetti, volar, bilek, fleksör, zone 5

SB-023

Aşil Tendon Onarımı Yapılan Sıçanlarda Onarım Hattına Yerleştirilen Hücreden Arındırılmış Dermal Matriks ile Birlikte Rekombinant İnsan Epidermal Büyüme Faktörü (Rhegf) Uygulamasının Tendon İyileşmesi ve Yürüme Fonksiyonuna Etkileri

Cem Aydın, Gaye Filinte, Çağla Çiçek

Kartal Dr. Lütfi Kırdar Şehir Hastanesi

Giriş-Amaç: Elin motor fonksiyonlarında önemli görevi olan tendonların hasarlanması durumunda ciddi morbiditeler meydana gelmektedir. Tendon iyileşmesi yara iyileşmesine benzer şekilde üç evreden oluşmakta; büyüme faktörleri özellikle inflamasyon fazında görev almaktadır. Epidermal Büyüme Faktörü (EGF), hücre proliferasyonu ve farklılaşmasında görevli büyüme faktörüdür. Kronik yara tedavilerinde başarılı sonuçlar veren EGF'nin, tendon iyileşmesinde de etkin rol oynadığı gösterilmiştir. Tendon kuru ağırlığının yaklaşık %75-90'ını oluşturan kollajenin çoğunu tip 1 (%95), kalanını tip 3 oluşturmakta; üretimleri tendon iyileşmesinde artmaktadır. Sığır kaynaklı hücreden arındırılmış dermal matriks (ADM) olan matriderm tendona benzer şekilde yapısında kollajen (tip 1, 3 ve 5) ve elastin bulundurur. Doku iyileşmesinin; hücre migrasyonu, proliferasyonu ve anjiogenezi gibi aşamalarını modüle eden ADM'ler tendon yaralanmaları sonrasında da kullanılmaktadır. Literatürde tendon iyileşmesinde EGF ile ADM'nin birlikte uygulandığı çalışma yoktur. Bu nedenle çalışmamızda tendon onarımları sonrası rekombinant insan epidermal büyüme faktörü (rhEGF) ve ADM'nin birlikte kullanımlarının iyileşme üzerindeki etkisi gösterilerek; cerrahi tedaviyi destekleyici bir yöntem geliştirilmesi amaçlanmıştır.

Gereç-Yöntem: 33 adet Sprague Dawley sıçanın 3 gruba eşit sayıda dağıtıldığı çalışmada aşil tendonu laserasyonunu takiben 1. grupta yalnızca tendon onarıldı. 2. grupta onarım sonrası onarım hattına yalnızca ADM sarıldı. 3. grupta ise onarım sonrası onarım hattına ADM sarılarak tendon uçları ile onarım hattına rhEGF enjekte edildi. 6. haftanın sonunda yürüme fonksiyonları değerlendirildikten sonra onarılan tendonlar diseke edilerek onarım hattı histopatolojik ve biyomekanik olarak değerlendirildi. Ölçülen değerlerin karşılaştırılmasında Mann-Whitney U, Kruskal-Wallis, Pearson Ki-Kare, ve Fisher's Exact testlerinden yararlanılmıştır. Korelasyon Spearman testi ile değerlendirilmiştir. İstatistiksel önemlilik düzeyi olarak 0.05 kabul edilmiştir.

Bulgular: Gruplar inflamatuar infiltrasyon, neovaskülarizasyon, fibroblastik aktivite, kollajen birikimi açısından karşılaştırıldığında grup3'te istatiksel olarak daha şiddetli kollajen birikimi izlendi.($p=0.021$) Diğer histolojik özellikler açısından gruplar arasında anlamlı fark izlenmedi. Biyomekanik değerlendirmede 3.grubun gerim sırasında tendon kopma kuvvetleri 1.gruba göre istatistiksel olarak anlamlı ölçüde yüksek bulundu. ($p< 0.008$) Diğer gruplar arasında anlamlı fark izlenmedi. Fonksiyonel değerlendirme amaçlı kullanılan aşil fonksiyonel endeksleri(AFI) karşılaştırıldığında 1.grubun AFI değerleri 2.($p=0.013$) ve 3.($p<0.001$) gruplara göre istatiktiksel olarak anlamlı şekilde düşük bulunmuştur. Onarım sonrası 1.($p=0.001$) ve 2. ($p=0.001$) grup, sağlıklı sıçanlara göre istatistiksel olarak anlamlı şekilde daha düşük AFI değerlerine sahipken; 3.grup ile sağlıklı sıçanlar arasında anlamlı fark bulunmamıştır.

Sonuç: EGF uygulamasının tendon gerim kuvvetini arttırdığını; fonksiyonel testlere yansıyan iyileşme üzerinde olumlu etkileri olduğunu gördük. Tendon gerim kuvveti üzerindeki etkisi özellikle EGF ile birlikte kullanıldığı durumlarda artan ADM'nin yürüme fonksiyonları üzerinde anlamlı şekilde iyileştirici etkileri bulunmaktadır. Histopatolojik bulgularımız sonuçlarımızı destekler şekilde iki maddenin birlikte kullanıldıklarında tendon iyileşmesini desteklediğini; ADM'nin EGF'nin tendon iyileşmesi üzerindeki olumlu etkisini azaltmadığını göstermiştir.

Anahtar Kelimeler: Epidermal büyüme faktörü, Matriderm, tendon onarımı

Tendon gerim testi



Diseke edilmiş aşil tendonuna gerim testi uygulanması

SB-024

Radial Arter Superfisyal Palmar Dalı Serbest Flebi ile Parmak Defekti Onarım Deneyimlerimiz

Dağhan Dağdelen, Semih Güner, Nazmi Borazan, Adem Atakan Haytaoğlu, Zeynep Deniz Akdeniz Doğan

Marmara Üniversitesi Tıp Fakültesi, Plastik Rekonstrüktif ve Estetik Cerrahi Ana Bilim Dalı, İstanbul

Giriş: Eller vücudun önemli bir organıdır ve yaşam kalitemize hem estetik hem de fonksiyonel açıdan büyük etkisi vardır. Elde doku kayıpları, Plastik Cerrahi acil pratiğinin büyük bir kısmını oluşturmaktadır. Elde doku defektlerinin onarımında kullanılabilecek çok sayıda lokal bölgesel ve serbest flep seçeneği tanımlanmıştır.

Radial arter superfisyal palmar dalı (SUPBRA) flebi özellikle palmar yüzdeki kılsız deriyi kullanıyor olması, rejyonel blok ve turnike altında kullanılabilir olması sebebiyle de son yıllarda popülerliği giderek artan ve sıklıkla el yumuşak doku defektleri için hem pediküllü hem de serbest olarak kullanılan bir fleptir.

Biz de bu çalışmada parmak defektleri onarımı için kullandığımız SUPBRA serbest flebinin sonuçlarını paylaşmayı amaçladık.

Hastalar ve Metot: Eylül 2022 ve Eylül 2023 tarihleri arasında üst ekstremite parmak defektlerinin onarımında SUPBRA serbest flebini kullandığımız hastaları geriye dönük olarak değerlendirdik. Değerlendirme kriterleri hastaların demografik verileri, defekt etyolojisi, flep boyutları, flebin oryantasyonu ve kullanım şekli olarak belirlendi. Onarımında pediküllü SUPBRA flebi kullanılan hastalar ile defekt lokalizasyonu parmak dışında olan hastalar çalışmaya dahil edilmedi.

Bulgular: Çalışmaya dahil edilen 8 hastanın 1'i kadın idi. Ortanca yaş 40,5 (25 – 52) olarak hesaplandı. Hastalardan 4'ünün defekti ezilme tipi yaralanmaya bağlıydı. Ortalama defekt boyutu 6.3 cm2, ortalama flep boyutu 7.96 cm2 olarak hesaplandı. Flep cilt adası oryantasyonu 5 hastada Vertikal olarak planlanmıştı. Üç hastada flep komponentine sinir de dahil edilmişti. Dört hastada SUBPRA flebi "flow through" olarak kullanılmıştı. Bulgular Tablo -1'de detaylı olarak izlenebilir.

Sonuç: Elin parmak defektlerinin onarımında kullanıldığında SUPBRA flebi benzer dokuyu benzeri ile onarma prensibine büyük oranda olanak tanımaktadır. Özellikle kılsız deri içeriği, parmakların volar yüz onarımında öne çıkan bir avantajı olarak görülmektedir. Cilt adasının hem vertikal hem de transvers şekilde planlanabilir olması flebin kullanımında bir esneklik yaratmaktadır. Segmental kayıplarda flebin flow-through olarak kullanılması aynı zamanda parmak vasküler bütünlüğün oluşturulması açısından öne çıkan bir başka özellik olarak sıralanabilir. Kaldırılması görece kolay olan bu flebin üst ekstremite defekt onarımında daha yaygın olarak kullanılabileceği inancındayız.

Anahtar Kelimeler: kompozit flep, parmak doku defekti, serbest flep, supbra

Preoperatif flep dizaynı

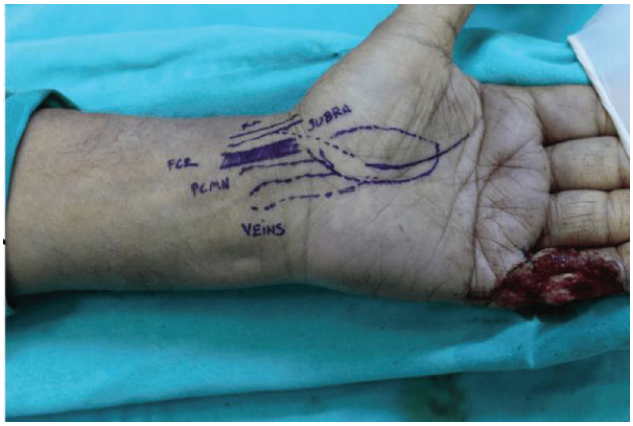

Tablo - 1

	Yaş	Cinsiyet	Etiyoloji	Lokalizasyon	Defekt Boyutu (cm)	Flep Boyutu (cm)	Flep Oryantasyonu	Arter - Ven - Sinir Sayısı	Statik 2 Nokta Diskriminasyonu	Flebin Kullanımı
1	52	Erkek	Ezilme	Sağ el D4	2x2	2.5x2	Transvers	1-1-0		Standart
2	38	Kadın	Ezilme	Sol el D5	2x3	2x3	Transvers	1-1-0		Standart
3	39	Erkek	Ezilme	Sol el D5	2x3	2x3.5	Vertikal	1-1-1	4 mm	Flow - Through
4	43	Erkek	Kesici cisim	Sağ el D2	2x4	2.5x4	Transvers	1-2-0		Flow - Through
5	42	Erkek	Kesici cisim	Sağ el D5	2x2.5	2.5x3	Vertikal	1-2-1		Standart
6	51	Erkek	Ezilme	Sol el D5	2x4	2.5x4	Vertikal	1-1-1	4 mm	Flow - Through
7	25	Erkek	Kesici cisim	Sol el D4	2x4	2.5x4.5	Transvers	1-1-1	5mm	Flow - Through
8	38	Erkek	Ezilme	Sağ el D3	2x3	2x3.5	Transvers	1-1-0		Standart

Hastalar ve kullanılan fleplerin özellikleri

SB-025
MCFA Deneyimlerimiz

Osman Şamil Sevindik, Abdullah Çölçınar, Muhammet Acar

Plastici Reconstructive and Aesthetic Surgery, Health Science University, Başakşehir Çam ve Sakura City Hospital, İstanbul, Turkey

Giriş: Fournier gangreni perineal, perianal veya genital bölgeleri etkileyen, nadir görülen bir hastalıktır. Hastalık erkeklerde daha yüksek bir insidansa sahiptir. Risk faktörleri arasında DM, lokal travma, alkolizm, parafimozis, rektal ve perineal enfeksiyonlar, geçirilmiş cerrahiler vardır. (sünnet, prostat…) Hastalık sinsi başlar, fulminan seyreder. Tedavinin amaçlarından biri de ekspoze hale gelen testis dokusunu koruyarak defekt onarımı sağlamaktır. Klinik semptomlar huzursuzluk, lokal ödem, rahatsızlık, ateş ve krepitus olmak ile beraber hastalık bazen septik şok tablosu ile kendini gösterebilir. Tanıda BT, MR gibi görüntüleme yöntemleri kullanılabilse de tanı genellikle klinik olarak konur. Acil cerrahi olarak debridman ve geniş spektrumlu antibiyotik kullanımı tedavinin temel yapı taşlarıdır. Bunun yanında vacuum assisted closure (VAC) gibi tedaviler de kullanılabilir. Defektin onarımı için greft ya da flep seçenekleri değerlendirilebilir. MCFA(medial sirkümfleks femoral arter) perforatör flebi ile rekonstrüksiyon; minimal donör alan deformitesi, kolay uygulanabilir cerrahi, MCFA' nın yüksek kalibreli perforatör olmasından dolayı fournier gangreni hastalarında göz önünde bulundurulması gereken bir seçenektir.

Gereç ve yöntemler: Bu çalışmada Sağlık Bilimleri Üniversitesi Çam ve Sakura Şehir Hastanesinde Ocak2023 – Ağustos 2023 yılları arasında fournier gangrenli 9 hastada MCFA perforatör flebi ile defekt onarımı, retrospektif olarak yaş, yapılan debridman sayısı, yatış süresi, defektin boyutu ve ek hastalıklar göz önünde bulundurularak değerlendirilmiştir. Tüm hastalarda cerrahi öncesi yara; debridman, VAC ve antibiyoterapilerle temiz hale getirilmiştir.Tüm hastalar litotomi pozisyonunda genel anestezi altında opere edilmiştir. El doppleri ile perforatörler işaretlenmiştir. Defektin boyutuna ve perforanların lokalizasyonuna göre flep tasarlanmıştır. Flebin posteroinferior kenarından yapılan insizyonla girilerek gracilis kası ve kas üstündeki perforatörler bulunmuştur. Flep subfasyal plandan kaldırılarak 180 derece döndürülüp defekte adapte edilmiştir. Üç hastada donör saha primer, dört hastada KKDG ile kapatılmıştır. İpsilateral bacak her zaman addüksiyonda tutulmuştur. Hastaların, genel durumları göz önünde bulundurularak anestezi yoğun bakım ünitesinde değil, plastik cerrahi servisinde takip edildiği görülmüştür. Ameliyat sonrası flep izlemi klinik gözlem ve geleneksel Doppler ultrasonografi veya ikisinin kombinasyonuyla yapıldı. Flepler takibinde renk, kanama, kapiller dolum, turgor ve sıcaklık açısından değerlendirildi.

Bulgular: İncelenen 9 hasta fournier gangreni nedeniyle opere edildi. 8 hastanın erkek olduğu 1 hastanın kadın olduğu saptandı. Ortalama yaş 54 olarak görüldü. (en küçük: 27, en büyük: 76) Hastaların ortalama hastaneden kalış sürelerinin 20.2 gün olduğu saptandı. (en kısa: 6 gün, en uzun: 50 gün) Opere edilen 9 hastanın DM hastalığına sahip olduğu görüldü. (%57)Opere edilen 9 hastanın 1 inde flep kaybedildi. Başarı oranımızın % 85 olduğu görüldü. Başarısız olan hastanın yaşlı, DM ve Hipertansiyon gibi ek hastalıklara sahip olduğu görüldü. Bir hastada venöz yetmezlik bulguları gelişmiştir ve sülük uygulaması sonrası bulgular gerilemiştir.

Tartışma: Fournier gangreninde rekonstrüksiyon seçenekleri karmaşıktır ve bazen birden fazla plastik cerrahi teknikleri kullanmayı gerektirir. Şu an hala fournier gangreni rekonstrüksiyonda en iyi yönteme ulaşılamadı. Rekonstrüksiyon seçiminde lezyonların yaygınlığı, hastanın uyumu ve cerrahın deneyimi önemli yer tutmaktadır. Deri greftleri basit bir yöntem olmakla birlikte greft kontraksiyonu ve travmaya yatkınlığı endişe kaynağıdır. Öte yandan flep testiküler alan için daha iyi bir koruma sağlar ve kontraksiyonu daha azdır. Rekonstrüksiyonun temel prensibi eksik dokunun yerine benzer doku yerleştirmektir. Perforatör flepler arasında MCFA perforatör flebi fournier gangreni rekonstrüksiyonu için en iyi seçenek gibi görünmektedir. Bunun nedenleri arasında; komşu alana göre daha ince bir deriye sahip olması, donör sahanın primer kapatılabilmesi, skarın uyluk iç yüzünde saklanması, diğer perforatör fleplere göre skrotal bölgeye daha rahat ulaşabilmesi, yüksek kalibreli perforatör olması sayılabilir.

Sonuç: Fournier gangreni olgularında MCFA perforatör flebi ile rekonstrüksiyon minimal donör alan deformitesi, kolay uygulanabilir cerrahi, yüksek kalibreli – pulsatil – büyük çaplı perforatör olmaları, deri kalitesi ve renginin skrotumla benzer olmasından dolayı bu hastalarda değerlendirilmesi gereken bir seçenektir.

Anahtar Kelimeler: mcfa, fournier, flep, rekonstrüksiyon

postop foto

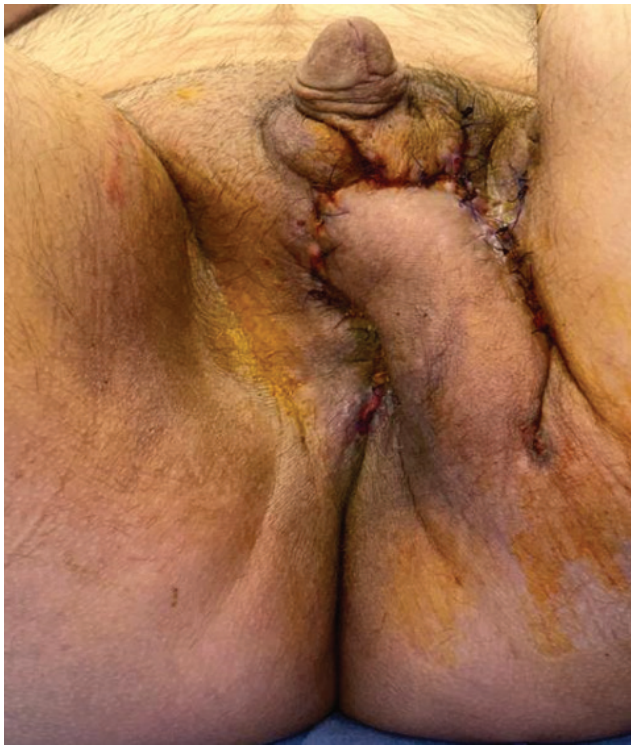

SB-026

Replantasyon Başarısında Preoperatif Faktörlerin Önemi: Parmak ve Çoklu Parmak Amputasyonları

Rabia Yudum Somuncu, Pembe Büşra Kıryaman, Gökhan Sert, Galip Gencay Üstün, Hakan Uzun

Hacettepe Üniversitesi Tıp Fakültesi, Plastik Rekonstrüktif ve Estetik Cerrahi Ana Bilim Dalı, Ankara

Parmak ve çoklu parmak amputasyonları sonrası meydana gelebilecek olan uzuv kaybı ve buna bağlı oluşabilecek fonksiyonel defektler ile psikolojik problemler günümüzde hala önemli bir sorun olarak karşımıza çıkmaktadır. Replantasyon alanında yapılan araştırmalar ve geliştirilen cerrahi tekniklere karşın replantasyon başarısını arttıran preoperatif faktörler güncel ve önemli bir konu olarak geçerliliğini korumaktadır.

Tamamen ampute olmuş bir uzvun arteriel ve venöz sistem onarımları ile viabilitesinin yeniden sağlanması replantasyon olarak isimlendirilir. Amputasyon sonrası replantasyon kararı alınan bir uzvun cerrahi başarısında; preoperatif, intraoperatif ve postoperatif dönem ayrı ayrı ele alınıp değerlendirilerek optimal sonuçlar elde edilmesi amaçlanmalıdır.

Replantasyon başarısında intraoperatif faktörler olan; damar anastomoz optimizasyonu, sinir onarımı, tendon onarımı, kemik fiksasyon teknikleri ön plana çıkmakta ve bu konuda yapılan çalışmalar yoğunluk kazanmaktadır. Bizim çalışmamızda ise, intraoperatif ve postoperatif faktörler kadar preoperatif faktörlerin de replantasyon başarısında belirleyici olabileceğinin gösterilmesi amaçlanmıştır. Bu preoperatif faktörler; yaralanma tipi, kontaminasyon derecesi, amputatın transport süresi, uygun transport şekli, soğuk ve sıcak iskemi süresi, ilk müdahaleyi yapan kişinin mesleği, ameliyata alınma süresi gibi değişkenleri içermektedir. Çalışmamız, preoperatif faktörlerin de replantasyon yaşamsallık başarı oranında titizlikle değerlendirilmesi gerektiğini göstermeyi ve bu verileri objektif bir şekilde ortaya koymayı amaçlamaktadır.

Çalışmamızda 18.07.2014-24.08.2023 tarihleri arasında, üst ekstremite dijit ve multi-dijit amputasyonları ile başvuran 185 hasta retrospektif olarak incelenmiştir. Hastaların 166'sı tek parmak amputasyonu, 19'u çoklu parmak amputasyonu ile başvurmuştur. Bunlardan 92'si tamai zon 1-2 amputasyonu, 25'i distal interfalangeal eklem seviyesi, 23'ü proksimal interfalangeal eklem seviyesi, 67'si mkf eklem seviyesi amputasyonudur. Çalışmaya subtotal amputasyonlar/ revaskülarizasyon cerrahileri, üst seviye amputasyonlar (el, ön kol, kol) ve alt ekstremite amputasyonları dahil edilmemiştir. Replantasyon başarısında etkili olan preoperatif faktörler; hasta yaşı, cinsiyeti, amputatın transport yöntemi, saklanma şekli, yaralanmanın türü (ezilme, keskin kesi, avulsiyon), kontaminasyon durumu (temiz, kirli), sıcak ve soğuk iskemi süresi, hastaneye 112 ile veya ayaktan başvuru, amputata ilk müdahale eden meslek grubu (sağlık personeli/ sağlık dışı ve hasta-hasta yakını/ hekim/ ATT olarak iki farklı değerlendirme) olarak sınıflandırılarak değerlendirilmiştir.

Çalışmadaki demografik veriler incelendiğinde; hastaların yaşı, 2 ila 93 yaş arasında olmak üzere ortalama 40,9 olarak bulunmuştur. İncelenen hastaların 159'u kadın, 26'sı erkek cinsiyet olarak belirlenmiştir.

185 amputasyon vakasının 84'ü replante edilmiş (%45.4); 43 replantasyon cerrahisi parmak viabilitesinin sağlanması ile başarıya ulaşmış (%23.2),kalan 41'i ise parmak dolaşım problemleri nedeni ile güdük kapatılmasıyla sonuçlanmıştır (%22.1).

Yaralanma şekli ile replantasyon başarısı arasındaki ilişki incelendiğinde başarılı replantasyon oranı; keskin kesi ile oluşan yaralanmalarda %34,8 iken, ezilme tipi yaralanmalarda %11,4 olmuştur. Ezilme ve keskin kesi yaralanma şekli arasında anlamlı fark bulunmuştur ($p=0.001$). Avülsiyon (sıyrılma) tipi yaralanmaların ise %13'ü başarılı replantasyon oranına sahip olmakla birlikte diğer iki grup ile arasında anlamlı fark bulunmamıştır.

Amputatın sıcak iskemi süresi; 0-1, 1-2 saat ve 2 saat üzeri olarak üç grupta kategorize edilmiştir. Başarılı replantasyon oranı; 0-1 saat aralığında %79,1, 1-2 saat aralığında %20 ,9, 2 saat ve üzerinde ise %0 olmaktadır. Üç grup arasında istatistiksel anlamlı fark elde edilmiştir ($p<0.05$).

Amputatların transport yöntemi üç grupta kategorize edilmiştir; 1.grup amputatın uygun taşındığı grup (nemli spançla sarılı amputatın su geçirmez torbada buz dolu bir başka torba içine konulması ile), 2.grup amputatın buz ile doğrudan temas ettiği grup, 3.grup amputatın soğuk uygulanmadan taşındığı gruptur. 1. grupta uygun şekilde transport edilenlerin %32'si, 2. grupta soğuk ile uygunsuz temas halinde olanların %8,7'si, 3. grupta soğuk uygulanmayanların yalnızca %2,7'si başarılı şekilde replante edilebilmiştir.

Uygun transport edilen birinci grup ile soğuk uygulanmayan üçüncü grup arasında istatistiksel olarak anlamlı bir fark elde edilmiştir ($p<0.05$). Başarılı replantasyonların %93'ünü uygun transport edilen 1. grup oluştururken, yalnızca %2,3'ünü soğuk uygulanmayan 3. grup oluşturmaktadır.

Amputatın transport ile başlayıp cerrahiye kadar olan süreçte saklanma koşulları değerlendirilmiş; dondurucuda saklanma (0 derece altında, en az 1 saat), soğutucuda saklanma (+4 derecede), oda sıcaklığında saklanma olarak 3 grup elde edilmiştir. Soğutucuda saklananların %49,2'si, oda sıcaklığında saklananların %12'si başarılı şekilde replante edilebilmişken, dondurucuda saklanan hiçbir amputat başarılı şekilde replante edilememiştir ($p<0,05$).

Amputatın soğuk iskemi süresi değerlendirildiğinde başarılı replantasyon oranı; <6 saat soğuk iskemi süresi olan amputatlarda %26, >6 saat soğuk iskemi süresi olan amputatlarda ise %4,7 olmuştur ($p<0.05$).

Hastaların cinsiyeti, hastaneye 112 ile veya ayaktan başvuru şekli, amputata ilk müdahaleyi yapan meslek grubu (sağlık personeli / sağlık sektörü dışı ve hekim / ATT / hasta-hasta yakını olarak 2 farklı kategorizasyonda ele alınmıştır), yaralanmanın temiz / kirli oluşu ile replantasyon yaşamsallık başarı oranı arasında anlamlı bir fark bulunmamıştır ($p>0.05$).

Yaralanma şeklinin replantasyon başarısında; cerrah ve yaralanma sonrası dönemden bağımsız bir faktör olarak önemli olduğu görülmüştür. Keskin kesi tipi yaralanmalarda, ezici tip yaralanmalara oranla başarı şansı yüksektir. Avulsiyon tipi yaralanmalarda ise başarı oranı yüzdesel olarak düşük olup anlamlı bir fark gösterilememiştir.

Sıcak iskemi süresinin, amputatın metabolik aktivitesini azaltarak replantasyon başarısında majör rol oynayan değişkenlerden biri olduğu bilinmektedir. Çalışmamızda birer saatlik sıcak iskeminin dahi replantasyon başarısında anlamlı olduğu görülmüştür. İlaveten, transport yöntemi ile sıcak iskemi arasındaki doğrudan ilişki vurgulanmış, sıcak iskemiye transport sırasında maruz kalan amputatların replantasyon başarısının anlamlı düşük olduğu görülmüştür.

Transport yöntemleri değerlendirildiğinde, amputatın soğuk ile uygun şekilde taşınmasının replantasyon başarısını anlamlı yükselttiği görülmektedir. ''Frost bite injury'' olarak bilinen parmağın buz ile doğrudan temasının neden olduğu geri dönüşümsüz metabolizma problemleri, replantasyon başarısını anlamlı olarak düşürmüştür. Yalnızca sıcak iskeminin değil, uygunsuz soğuk uygulamanın da doku hasarına neden olduğu anlaşılmaktadır. Transport yöntemleri değerlendirilmesi bu açıdan önemli ve ayırıcı bir faktör olarak vurgulanmalıdır.

Transport sırasında veya sonrasında en az 1 saat 0 derece altında dondurucuda saklanan amputatların başarı yüzdesinin %0 olması ve oda sıcaklığında saklanan amputatların dahi başarı oranının dondurucu grubuna oranla anlamlı yüksek olması; soğuk hasarı nedeni ile oluşan hücresel hasar, sekonder tromboz ve mikrosirkülasyon problemlerini vurgulamaktadır. Bu gruplar içinde en yüksek başarı oranı soğutucuda uygun şekilde saklanan amputatlarda görülmüştür (p<0.05).

Yerinde ve uygun yapılan soğuk uygulamanın replantasyon başarısını arttırdığı fakat >6 saat süren soğuk iskeminin uzamış soğuk iskemi olarak değerlendirilebileceği ve viabiliteyi negatif yönde etkileyebileceği görülmektedir.

Çalışmamızda replantasyon cerrahisi başarısında az vurgulanan preoperatif faktörler değerlendirilmiştir. Amputat ve yaralanma mekanizması ile ilgili faktörlere ilaveten; transport süreci, şekli ve saklanma koşulları, müdahale eden meslek grubu vurgulanmıştır. Bu sonuçlar ile; hekimlerin, acil tıp teknisyenleri ve toplumun ilk müdahale konusunda eğitilmesi ve bilgilendirilmesi ile uzuv kaybı oranlarının daha az olacağı öngörülebilir. Uygun taşınmış ve doğru koşullarda saklanmış amputatın erken dönem replantasyonu ile yalnızca parmak viabilitesi değil, uzun dönem fonksiyonel kazanımlar açısından da başarı elde edilmektedir.

Anahtar Kelimeler: amputasyon, replantasyon, sıcak iskemi, transport şekli

SB-027

Fleksör Zon 2 ve Zon 3 Kesilerinde 4 İplikli ve Loop Sütür ile 6 İplikli M-Tang Tendon Onarımların Sonuçlarının Karşılaştırılması

Sergen Karataş, Doruk Karabağır, Gökçe Yıldıran, Zekeriya Tosun

Selçuk Üniversitesi Tıp Fakültesi, Plastik, Rekonstrüktif ve Estetik Cerrahi, Konya

Giriş: Fleksör tendon kesilerinin onarımı el cerrahisinin en sık uğraş alanlarından biri olup onarımda birçok farklı yöntem tanımlanmıştır. Tendon onarımında core sütürlerin önemi bilinmektedir.[1] Biomekanik çalışmalarla tendon onarımında geçiren core sütürlerin sayısı ile tendon dayanıklılığı arasında pozitif korelasyon gösterilmiştir. Bu çalışma 4 iplikli tendon onarımı ile 6 iplikli tendon onarımının klinik sonuçlarının karşılaştırılmasını amaçlamaktadır.

Method: Kasım 2021- Aralık 2022 tarihleri arasında opere edilen 13 hasta 4 ve 6 iplikli onarım yapılmasına göre sırası ile 4S ve 6S olarak gruplandırıldı. 4S grubu çift modifiye Kessler tekniği ile ve 4/0 polipropilen sütür ile onarıldı. 6S grubu altı iplikli M-Tang onarım tekniği ile ve polidioksanon loop sütür ile onarıldı. Fleksör zon 2 veya zon 3 kesileri nedeniyle opere edilmiş, tam kat FDP kesileri onarılmış toplamda 29 parmak değerlendirildi. Anılan teknikler ve sütür kalınlıkları dışında materyal ve yöntem kullanılan hastalar ve FPL tendon kesileri çalışmaya dahil edilmedi.

6S grubuna postoperatif 3.58 (3-4) ayda ve 4S grubuna ortalama 12.12 (9-15) ayda el dinamometresi ile kavrama kuvveti ve gonyometre ile PIP, DIP ve MP eklemlerin ROM ölçümü yapıldı. Bu değerler ile total aktif hareket (TAH) değeri ve yüzdesi hesaplandı.

Kavrama kuvveti ve TAH ortalamları her iki grup arasında istatistiksel olarak kıyaslandı. SPSS Versiyon 22.0 (SPSS Inc, Chicago, IL) programı ile yapılan analizlerde p<0.05 değeri istatistiksel olarak anlamlı kabul edildi.

Bulgular: Altı kadın ve 7 erkek hasta değerlendirildi. 4S grubuna 8 hasta ve 17 parmak, 6S grubunda 5 hasta ve 12 parmak değerlendirildi. Yaş ortalamaları 4S ve 6S gruplarında sırası ile 37.12 (22-52) ve 32.08 (19-47) olarak bulundu.

Onarılan tendonların %17 (n = 5) 2. Parmak, %31 (n = 9) 3.parmak, %27 (n = 8) 4. Parmak ve % 24 (n = 7) 5. Parmak FDP tendonlarının olduğu ve ayrıca mevcut kesilerin %79 (n:23) zon 2 kesisi ve %20 (n:6) zon 3 kesisi olduğu görüldü.

Kavrama kuvveti ortalamaları 4S ve 6S gruplarnda sırası ile 7,65 N (±3,12) ve 13,75 N (±4,33) olarak bulundu. İki grup arasında anlamlı fark olduğu görüldü (p<0.05).

Total aktif hareket (TAH) değerleri ve yüzdeleri 6S gruplarında 200,00® (±7,38) ve %76,92 (mükemmel); 4S gruplarında 172.06® (±10,46) ve %66,15 (iyi) olarak tespit edildi. İki grup arasında anlamlı fark olduğu görüldü (p<0.05).

Tartışma ve Sonuç: Güncel bilgiler ışığında tendon onarımlarında core sütür miktarı arttıkça tendonda kuvvetin arttığı bilinmektedir. Buna bağlı olarak 6 iplikli onarımın 4 iplikli onarıma göre daha üstün olduğu kabul edilmektedir [2]. Bu çalışma 6 iplikli onarımın 4 iplikli onarıma göre kavrama kuvveti açısından üstün olduğunu göstermiştir.

Loop sütür tekniğiyle tendon onarımında; onarım hattında sütür materyalinin kalmaması, minimal epitenon hasarı ve onarım hattındaki gap miktarının az olması nedeniyle tendon kuvveti ve tendon hareketinde diğer onarım yöntemlerine kıyasla daha etkili bir tekniktir. Ayrıca loop sütür tekniği daha az travmatize ederek daha fazla core sütür geçme imkanı sağlar. Onarımı başarılı kılan faktörlerden biridir.[3'4]

Ne var ki kısıtlı vaka sayısı, vakaların aynı cerrah tarafından ameliyat edilmemiş olması, iki farklı zone seviyesindeki sonuçların kıyaslanması ve iki grubun sonuçlarının farklı dönemlerde elde edilmiş olması çalışmanın kısıtlılıklarıdır.

Tendon onarımında kuvvet olduğu kadar tendonun glidingi ve buna bağlı olarak eklemlerin ROM değerleri göz ardı edilmemelidir. Çalışmaya dahil edilen hastaların uygun fiziksel rehabilitasyon desteği almasına rağmen elde edilen verilerde DIP, PIP ve MP eklemlerin ROM açılarında farklılığın olduğu bu nedenle total aktif hareket (TAH) değerlerinin değişiklik gösterdiği görüldü. TAH hesaplandığında loop sütür ile 6 iplikli onarım yapılan hastalarda elde edilen niceliksel değerlerin 4 iplikli onarım yapılan hastalarada göre daha yüksek olduğu ve farkın istatiksel olarak anlamlı olduğu tespit edildi.

Kısıtlılıklara rağmen 6 iplikli onarımın zone 2 ve 3 seviyesinde 4 iplikli onarımdan üstün olduğu düşünülmüştür.

Anahtar Kelimeler: Fleksör Tendon Onarımı, M-Tang Onarım Tekniği, Modifiye Kessler Tekniği

SB-028

Dupuytren Hastalığının Cerrahi Tedavisinde İnsizyon Seçenekleri

Hüseyin Emre Ulukaya, Burak Arkan, Alper Taşan, Aleyna Bulat, Kamuran Zeynep Sevim

Sağlık Bilimleri Üniversitesi, Şişli Hamidiye Etfal Eğitim ve Araştırma Hastanesi, Plastik, Rekonstrüktif ve Estetik Cerrahi Kliniği, İstanbul

Giriş: Dupuytren hastalığı, palmar aponevrozların ilerleyici idiyopatik fibrozisi ile karakterize olup, parmaklarda ekstansiyon kısıtlılığına ve nodül oluşumuna yol açar (1). Dupuytren hastalığı kronik bir sürece sahiptir ve ameliyatla nihai şekilde tedavi edilemez. Cerrahi rezeksiyonu yıllarca süren bir remisyon fazı veya erken nüks takip edebilir (2). Erken nüks nedenleri tartışmalıdır. Pozitif aile öyküsü, iki taraflı hastalık, başlangıç yaşının 50'nin altında olması, Ledderhose hastalığı (plantar aponevrozun idiyopatik fibrozisi), Peyronie hastalığı (peniste tunika albugineanın fibrozisi) erken nüks nedenleri arasındadır (3). Rezeke edilen fibrotik dokunun histolojisinde selülarite ve mitozun fazla olması nüks riskini artırabilir (4).

Metod: Kliniğimizde Haziran 2018 ile Haziran 2023 tarihleri arasında Dupuytren hastalığı nedeniyle opere edilen hastaların kayıtlı verilerine ulaşıldı. Parsiyel palmar fasiyektomi (PPF) yapılan 32 hasta, uzunlamasına insizyon yapılıp Z-plasti ile kapatılanlar ve Bruner insizyonu yapılanlar olmak üzere iki gruba ayrıldı. Çalışmadaki amacımız bu iki grup arasındaki sonuçları karşılaştırmaktır.

Sonuç: PPF yapılan 32 hastadan 19 tanesine Z-plasti ve 13 tanesine modifiye Bruner insizyonu yapıldı. Modifiye Bruner insizyonu yapılan hastalarda ameliyat öncesindeki deformite 52° iken Z-plasti yapılanlarda 54° olup, iki grupta Tubiana sınıflamasına göre Grup 2'ye dahildi. Ameliyat sonrasındaki takiplerde deformite miktarı modifiye Bruner grubunda 26°, Z-plasti grubunda ise 24° olup istatiksel olarak anlamlı bir fark bulunmadı. Ameliyat sonrası komplikasyon Z-plasti grubunda 6 hastada gerçekleşmiş olup, modifiye Bruner grubunda 3 hastada gelişti. Komplikasyon oranı Z-plasti yapılanlarda hafif yüksek olup, istatiksel olarak anlamlı değildi. Dijital sinir hasarı iki grupta da birer hastada gelişmiş olup, istatiksel olarak anlamlı bir fark bulunmadı. Ameliyat sonrası yapılan takiplerde iki grupta da ikişer hastada rekürrens saptanmış olup, istatiksel olarak anlamlı bir fark bulunmadı.

Tartışma: Dupuytren hastalığında tedaviler cerrahi ve minimal invaziv yöntemler olarak ikiye ayrılabilir. Minimal invaziv yöntemler yakın zamanlarda geliştirilmiş olup; perkütan iğne fasyotomisi ve Clostridium histolyticum'dan elde edilen kollajenaz enjeksiyonlarını içermektedir (5). Cerrahi yöntemlerde ise tüm fasiyal dokuyu çıkararak nüksü önlemeye çalışılan radikal fasiyektominin ciddi morbiditeye neden olduğu anlaşıldıktan sonra sınırlı fasiyektomi yapılmaya başlanmış, hatta patolojik kordların 1 cm'lik segmentlerinin çıkarıldığı segmental fasiyektomi yöntemi geliştirilmiştir. Dupuytren hastalığının standart cerrahi tedavisi haline gelen PPF ameliyatı kliniğimizde de rutin olarak kullanılmaya başlanmıştır. PPF ameliyatı sonrasında yapılan insizyon ve kapatılma yönteminden bağımsız olarak; nörovasküler demet yaralanmaları, cilt nekrozu, ödem, hematom, enfeksiyon, eklem sertliği ve azalmış parmak fleksiyonu ile birlikte kompleks bölgesel ağrı sendromu komplikasyonları gelişebilmektedir (6). PPF ameliyatında lineer skar kontraktürlerini engellemek için Bruner insizyonunun kullanılması veya uzunlamasına insizyon hatları boyunca seri Z-plastilerin uygulanması kabul gören yöntemlerdendir (7). Bizim çalışmamızda iki grup arasında bakılan kriterlerde istatiksel olarak anlamlı bir fark bulunmamış olsa da hasta sayısının daha çok olduğu çalışmalara ihtiyaç vardır.

Anahtar Kelimeler: Bruner, Dupuytren, Fasiyektomi, İnsizyon, Tubiana, Z-plasti

SB-029

Tırnak Batmalı Olgularda Preoperatif Sistemik Oral Antibiyotik Uygulamasının Operasyon Kararına Etkisi: Prospektif Klinik Bir Çalışma

Arda Saltaş, Galip Gencay Üstün, Ahmet Çağkan İnkaya

Hacettepe Üniversitesi Tıp Fakültesi, Plastik Rekonstrüktif ve Estetik Cerrahi Ana Bilim Dalı, Ankara

ÖZET

Amaç: Tırnak batması, onikokriptozis, tırnağın çevresindeki yumuşak dokuya doğru büyümesi ile karakterize olan ağrı, enflame cilt, şişlik ve bazı durumlarda enfeksiyon ile prezente olan klinik durumdur. En sık ayak 1. Parmaklarda görülen bu durumun yanlış tırnak kesimi, tekrarlayıcı travma, genetik predispozisyon, hiperhidrozis, hijyen eksikliği gibi birçok faktörden kaynaklandığı düşünülmektedir. Literatüre bakıldığında tedavi konusunda cerrahi ve cerrahi dışı belirli seçenekler bulunmasına rağmen preoperatif yönetim, operasyon tekniklerinin kıyası ve postoperatif izlem algoritmasında net bir fikir birliğine varılamadığı görülmektedir. Çalışmamızda prospektif olarak 53 hasta preoperatif olarak değerlendirilmiş ve onikokriptoziste ameliyat kararının alınmasında preoperatif sistemik antibiyoterapinin etkisi ölçülmüştür. 4 ve 5. Derece onikokriptoziste preoperatif olarak 2 haftalık antibiyotik tedavisi sonrası cerrahi uygulanması yaygın klinik pratik haline gelmiş olsa da bu yöntemin efektifliği ve zararlı olabilecek yan etkilerinin değerlendirildiği yayınların literatürde son derece az olduğu dikkati çekmektedir.

Yöntem: Çalışmamızda kliniğimize tırnak batması şikayetiyle müracaat eden ve 3 öğretim üyesi ve 5 asistan doktor tarafından takip edilen 53 hasta prospektif olarak değerlendirilmiştir. Operasyon için uygun görülmeyen hastalar 0-1-2. Haftalarda sistemik antibiyoterapinin ameliyata uygunluk kararına etkisini ölçmek üzere fotoğraflanarak randomize olarak değerlendirilmiştir. Hastalardan kültür örnekleri alınmış ve kültürdeki üremeler ile antibiyoterapinin etkisi ameliyat kararındaki değişim ile de ilişkilendirilmiştir.

Bulgular: Kliniğimize tırnak batması şikayetiyle başvuran ve yaygın enflamasyon ve infeksiyon bulguları sebebiyle operasyon öncesi antibiyotik kullanması kararlaştırılan 36 erkek ve 17 kadın erişkin popülasyonda hasta kliniğe başvuru anları, 1. Ve 2. Haftalarda fotoğraflanmış ve hastaların 2 haftalık oral klavulanik asit-amoksisilin tedavisi sonrası 3 öğretim üyesi ve 5 asistan doktor tarafından ameliyata uygunluklara 5 tam uygun ve 0 hiç uygun değil olacak şekilde 5 üzerinden skorlanmıştır. Ortalama skor olarak 5 üzerinden 2.77 ile antibiyoterapinin cerrahiye uygun ortam sağlayabileceği şeklinde çıkmıştır.

53 hastadan MRSA üreyen 6 hastada ortalama skor 1,2 MSSA üreyen 29 hastada ortalama skor 3,8 polimikrobiyal üreme saptanan 6 hastada ortalama skor 1.7 ve üreme olmayan 12 hastada ortalama skor 1,6 olarak saptanmıştır. Polimikrobiyal üremelerde M. morgagni, P. Mirabilis, S. Pyogenes, S. Haemolyticus, K. Pneumonia, E. Cloacae gibi etkenler saptanmış olup bu hastalarda bilinen bir hastalık olmadığı ancak altta yatabilecek damar patolojilerine yönelik yeterli şekilde tetkik edilmedikleri de görülmüştür.

Sonuç: Onikokriptoziste operasyona uygun olmayan yoğun enflame ve infektif görünümde preoperatif ampirik antibiyoterapinin operasyona uygunluğu sağladığı görülmüştür. Kültür sonuçları ile elde edilen bilgilere göre en çok etken olarak MSSA görülmüştür ve klavulanik asit-amoksisilin tedavisinin bu hasta grubunda anlamlı fark oluşturacak şekilde cerrahiye uygunluk sağladığı saptanmıştır. Etkenin MRSA ya da polimikrobiyal olduğu veya üremenin görülmediği durumlarda cerrahiye uygunluk skorunun azaldığı görülmüş ve antibiyoterapi daha yetersiz sonuçlar ile ilişkilendirilmiştir. Tırnak batmasında operasyona uygun olmayan ileri derece vakalarda ampirik antibiyoterapi cerrahiye uygunluğu artırmaktadır. En sık etkenin MSSA olduğu bu patolojide oral CAM uygun bir seçenek olarak durmaktadır. Üremelerin antibiyoterapinin etki spektrumu dışında kaldığı vakaların yönetimine ilişkin ek çalışmalar yapılması gerektiği de görülmüştür.

Kaynaklar:

1- Mayeaux EJ Jr, Carter C, Murphy TE. Ingrown Toenail Management. Am Fam Physician. 2019 Aug 1;100(3):158-164. PMID: 31361106.

2- Córdoba-Fernández A, Ruiz-Garrido G, Canca-Cabrera A. Algorithm for the management of antibiotic prophylaxis in onychocryptosis surgery. Foot (Edinb). 2010 Dec;20(4):140-5. doi: 10.1016/j.foot.2010.09.007. Epub 2010 Oct 18. PMID: 20961749.

3- Heidelbaugh JJ, Lee H. Management of the ingrown toenail. Am Fam Physician. 2009 Feb 15;79(4):303-8. PMID: 19235497.

Anahtar Sözcükler: Tırnak batması, Onikokriptozis, Preoperatif antibiyoterapi

SB-030

Parmak Ucu Defektlerinde Çapraz Parmak Flebi ve V-Y İlerletme Flebinin Karşılaştırılması

Mehmet Ali Yıldırım

Ankara Bilkent Şehir Hastanesi, Plastik Cerrahi Kliniği, Ankara

Parmak ucu yaralanmaları ve amputasyonları sıklıkla ortaya çıkan, distal falanks ve üzerinde ortaya çıkan yaralanmaları ifade etmektedir. Plastik cerrahi ve el cerrahi pratiğinde cerrahlar için önemli bir alanı teşkil etmektedir. Distal falanks kemik ekspozisyonu, tırnak yatağı veya germinal matriks yaralanmalarını içerebileceği gibi yalnızca yumuşak doku amputasyonuyla da sınırlı olabilir. Parmak ucu yaralanmaları için Allen,Tamai,İshikawa gibi klasifikasyonlar oluşturulmuştur.

Parmak ucu amputasyonları süpermikrocerrahinin gelişmesiyle birlikte replante edilebilse de bazen ve genellikle çoğu durumda ikincil kapatma yöntemlerine başvurulmaktadır. Parmak ucu yaralanmaları greft, homodijital veya heterodijital flepler, çapraz pamk (cross finger) flebi, V-Y ilerletme flebi gibi yöntemlerle onarım sağlanabilir.

Türkiye'nin en büyük el cerrahi merkezlerinden biri olan Ankara Bilkent Şehir Hastanesi Plastik Cerrahi Kliniği olarak oldukça fazla sayıda parmak tip yaralnamsı kabul etmekteyiz. Çalışmamızda parmak ucu yaralanması olan 22 hasta incelenmiştir. 11 hastaya yan parmaktan çapraz parmak flebi yapılırken diüer 11'ine V-Y ilerletme flebi yapılmıştır. Hastalar preop, erken ve geç post op olarak takip edilmiştir. Değerlendirmeler yaralnamaının gerçekleştiği bölgede Tamai Zone Klasifikasyon sistyemi kullanılarak tanımlanmıştır. Değerlnedirme kriteri olarak; yaralanma bölgesi kapsayıcılığı,hasta uyumu ve memnuniyeti,hassasiyet ve iki nokta diskriminasyonu, eklem hareket açıklıkları ve işe dönüş süresi olarak belirlenmiştir.

Cross finger flep uygulanan 11 hastanın hepsine flep adaptasyonundan 14 ila 20 gün sonra ayırma işlemi uygulanmıştır. Hem çarpraz parmak hem de V-Y ilerletme flebinde hiç flep kaybı ve enfeksiyon gözlenmemiştir.

V-Y ilerletme flebinde ilerleme miktarının az olması nedeniyle cross finger flebin parmak ucu yaralanmalarında kapsayıcılığının daha üstün olduğu bulunmuştur. V-Y flep tek aşamalı bir prosedür olduğu için hasta uyumu ve memnuniyeti daha üstün bulundu. V-Y flepte benzer pulpa dokusu ilerletildiği için hassasiyet ve iki nokta diskriminasyonunda daha üstün buludnu. Çapraz parmak flebinde parmaklar yaklaşık 2 hafta birbirine bağlı kaldığı ve sonrasında eklem hareket açıklığının yeniden sağlanması için fizik tedavi süresi gerektirdiği için işe dönüş süresi V-y flepten daha uzun olarak görüldü. Eklem hareket açıklıkları geç post op dönemde benzer olarak görülmüştür.

Anahtar Kelimeler: cross finger flap, çapraz parmak, parmak ucu, finger tip, v-y

SB-031

El Yaralanmalarında Sığınmacı ve Yerli Hastaların Tedavi ve Takip Süreçlerinin Karşılaştırılması

Yağmur Nahide Bakkaloğlu, Murat Çelik, Canberk Güllü, Hüseyin Cem Erdem, Uğur Koçer

Ankara Eğitim ve Araştırma Hastanesi

2011 yılı Suriye iç savaşı ile başlamak üzere, Türkiye'ye yoğun bir Suriyeli hasta göçü olmuştur ve Suriyeli hasta popülasyonu TUIK 2023 verilerine göre güncel olarak 3.500.964 seviyelerine ulaşmıştır (1). Bu kadar yoğun hasta popülasyonu olması nedeniyle Türkiyenin birçok yerinde Suriyeli sığınmacı hastalar sağlık sistemine dahil edilmeye çalışılmaktadır. Bu hasta popülasyonu tüm dünyadaki mülteciler gibi çeşitli dezavantajlara sahiptir ve bu da iyi bir tedavi almalarının önünde engel oluşturmaktadır. El yaralanmaları en sık görülen travma tiplerinden biridir ve özellikle genç hasta popülasyonunun yoğun olduğu mülteci hasta grubunun iş hayatına entegre olmasıyla, bu grupda sıklıkla görülmektedir. Bu grubun ekonomik olarak genellikle daha düşük profilde olmaları sebebiyle, iş tercihlerinde seçicilikleri daha az olmaktarlar ve tecrübelerinin az oldukları iş gruplarına dahil olmaktadırlar. Bu sebeple bu hasta grubunda iş kazaları fazla olabilmekte, bu iş kazalarından da en sık görüleni

el yaralanmaları olması nedeniyle bu hasta grubunda el yaralanmaları yüksek olarak temsil olabilmektedir.

El yaralanmalarında erken ve doğru tedavinin yapılması, hastaların gerekli süre boyunca yatarak takip edilebilmeleri ayrıca en az ameliyat kadar önemli olan post-operatif takip ve fizik tedavi prosedürlerine uymaları gerekmektedir. Bu prosedürlere uyulmaması halinde hastalarda geçici ve kalıcı sakatlıklar, iş yaşamına katılımdan uzak kalma, psikososyal bozukluklar olabilmektedir. Tüm bunlar gösteriyor ki bu hastaların tedavi ve takip süreçlerine yönelik yapılacak iyileştirmeler hem kişisel hem de toplumsal hem de ülke ekonomisine olacak ek zararların ortadan kaldırılmasını sağlayacaktır (2). Bu sebepler göz önüne alınarak, bu iş kazalarına yatkın hasta popülasyonunun el yaralanmaları sonrası yapılan girişimlerinin ve sonrasında yapılan takiplerin düzeni ve bu hastaların takip sürecinde yaşadığı problemlerin ortaya konması için çalışma planlanmıştır. Çalışma retrospektif bir çalışma olup kliniğimizde el yaralanmaları nedeniyle opere olmuş hastaların taranmasını ve hastaların yerel ve sığınmacılar olarak karşılaştırılmasını içerecektir.

Materyal ve Method: Yapılan çalışma retrospektif gözlemsel bir çalışma olup, 2 yıllık bir dönemde 2020 Ocak- 2022 Ocak tarihleri arasında, el yaralanması sebebi ile acil operasyonu yapılan hastalar çalışmaya dahil edilecektir. Etik kurul onayı alınmasını takiben tarama aşamasına geçilmiştir. Bu süre zarfında kliniğimizce opere edilen hastalarin bilgilerine, etik kurul ve sistem üzerinden girilen "International Classification of Diseases (ICD-10)" kodları kullanılarak tarama yapılmıştır. Hastalar tespit edildikten sonra, karşılaştırma amacıyla bu dönemde opere olmuş hastalar arasından 100 yerel 100 sığınmacı hasta randomize olarak seçilip veriler toplanmıştır.

Hastaların el yaralanması ciddiyeti, Hand injury Severity skorlama sistemi (HISS) ile 4 ana parametre bazında değerlendirilmiştir. Hastalarin preoperatif çekilen fotoğraf görüntüleri ve sisteme girilmiş muayene bilgilerinden faydalanılarak, hastaların HISS değerleri hesaplanmıştır. Elde edilen HISS skor puanları, minör (<20 puan), orta (21-50), ciddi (51-100) ve majör (>100) olmak üzere el yaralanması şiddetini 4 kategoride inceler.

Hastaların el yaralanma etiyolojisi ve yaralanma tipi (künt travma/ezilme tipi yaralanma vb.) cinsiyet, yaş, hastane yatış süresi, post-operatif 1. hafta, 15.gün, 1. ay, 3. ay ve 6. ay kontrol takiplerine düzenli bir şekilde gelip gelmediklerine bakılmıştır. Bunun yanı sıra ameliyat sonrası gelişen ek komplikasyonlar ve operasyon sonrası revizyon amaçlı gerçekleştirilen ek operasyon girişimlerine bakılmıştır. Aynı zamanda, hastaların iletişim bilgilernin sistemde mevcut olup olmadığı da incelenmiştir. Buna ek olarak, tüm hastalarin yaş, cinsiyet gibi demografik özellikleri not edilmistir.

İstatistiksel inceleme SPSS 23.0 kullanılarak, non paremetrik değerler için Mann- Whitney U ve paremetrik değerler için studetent-t test kullanılarak yapıldı. 0.05'den az olan p değerleri istatistiksel olarak anlamlı kabul edildi.

Bulgular: 2 yıllık süreçte 1300 yerli hasta ve 130 sığınmacı hasta el yaralanması ile opere edilmiştir. Randomizasyon sonrası çalışmaya 100 sığınmacı ve 100 yerli hasta dahil edilmiştir. Sığınmacı ve yerli hasta gruplarında cinsiyet dağılımında anlamlı farklılık izlenmemiştir. El yaralanması sebebiyle opere edilen yerli hasta grubunda ortalama yaş 40.73 iken sığınmacı hasta grubunda 25,74 olarak izlenmiştir. Yerli hasta grubunda hastane yatış süresi ortalama olarak 5 gün olarak izlenirken bu süre sığınmacı hasta popülasyonunda 7 gün olarak kaydedilmiştir. HISS sistemi ile yapılan puanlamada, sığınmacı hastaların ortalama skoru 113.1 iken yerli hasta grubunda bu skor ortalama olarak 61.5 olarak görülmüştür. Sığınmacı hastalarda daha yüksek HISS skoru, daha uzun süre yatış ve daha genç yaşta travmaya maruz kaldığı görülmüştür ve istatistiksel olarak anlamlıdır. HISS sistemine göre yapılan kategorizasyonda, yerli hastalarda en sık orta şiddetli yaralanmalar izlenmiştir (%38), majör yaralanmalar ise %18'lik bir oran ile ciddi yaralanmalardan sonra (%28) 3. sırada yer almaktadır. Sığınmacı hasta grubunda ise en sık majör el yaralanmaları (%49) izlenmiştir, bu oranı %36 ile ciddi el yaralanmaları ve %15 ile orta şiddetli el yaralanmaları takip etmektedir. Operasyon sonrası yerli hastaların 1. hafta kontrolüne %95 oranında katılım gösterdiği, bu oranın sığınmacı hasta grubunda %72 olduğu izlenmiştir. Post-op 6. Ay kontrolüne yerli hastaların %18'i gelirken sığınmacı hastaların %9'u gelmiştir. Yerli hastalarda 5 kontrole de gelen hasta oranı %73,9 iken, sığınmacılarda bu %26,1 idi. Sığınmacıların dörtte üçü hiçbir kontrole gelmemiştir. Post operatif dönemde yerli hastalarda %9 oranında komplikasyon gelişimine rastlanırken bu oran sığınmacı hastalarda %12 olarak izlenmiştir, yaralanmaya bağlı olarak revizyon gereksinimi olan ve ek cerrahi operasyon geçiren yerli hastalar %3, sığınmacı hastalar ise %6 oranındadır. Yerli hastaların %86'sının iletişim bilgileri hastane bilgi sisteminde mevcut iken sığınmacı hastaların %68inin bilgileri sistem üzerinde mevcuttur.

Sonuçlar: Yapılan çalışmanın sonuçlarına göre sığınmacı hastalarda izlenen el yaralanmaları, yerli hastalara kıyasla daha genç yaşlarda izlenmektedir ve hastaların büyük çoğunluğunda gelişen el yaralanmaları majör yaralanmalar olarak not edilmiştir. Hastaların yaralanma etiyolojileri tablo 1.de verilmiştir. HISS skor puanları arttıkça hastaların işe dönüş süreci de ayni ölçüde uzamaktadır. Sığınmacı grubundaki hastalarda iş gücü kaybı, yerli hastalara kıyasla daha uzun süreli olmaktadır. Sığınmacı hasta popülasyonunda, post-operatif kontrol muayenelerine katılım yerli popülasyona kıyasla daha az izlenmiştir. Ayrıca sığınmacı hastalarda, post operatif komplikasyon gelişme sıklığı ve ek ikincil operasyon ihtiyacı daha fazladır.

Sığınmacı hastalar el yaralanmalarına daha yatkın olmakla birlikte yaralanmalarının ciddiyeti ve komplikasyon gelişme sıklığı, yerli hastalara kıyasla daha fazladır. Sığınmacı hastaların iletişim bilgilerinin de sistemde yerli hastalara kıyasla daha az bulunması, bu hastalara post-operatif dönemde erişimin daha zor olduğunu göstermektedir. Sığınmacı ve yerli populasyon arasında el yaralanmaları ve bunların takipleri arasında ciddi farklılıklar mevcuttur ve sığınmacı populasyon gerekli takip süreçlerine uygun katılım göstermemektedir. Bu hasta grubuna yönelik yatış ve takip süreçlerinde yönetici olarak görev yapacak bu hastalara ithaf olunmuş merkezlerin bu süreci yönetmesini öneriyoruz.

Anahtar Kelimeler: sığınmacı, el cerrahisi, el

Tablo 1

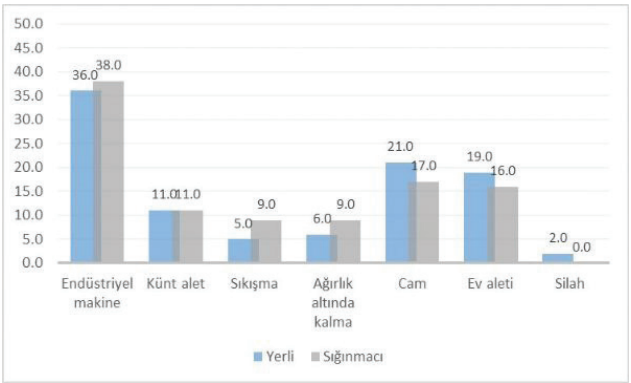

SB-032

Parmak Distal Uç Amputasyonlarında Tedavi Prosedürleri

Soysal Baş, Murat Seven, Ömer Faruk Dilek, Saruhan Mahmutoğlu, Murat Doğuş Çerikan

Sağlık Bilimleri Üniversitesi, Şişli Hamidiye Etfal Eğitim ve Araştırma Hastanesi, Plastik, Rekonstrüktif ve Estetik Cerrahi Kliniği, İstanbul

Giriş ve Amaç: Tüm acil servis başvurularının %1'ini travma nedenli parmak yaralanmaları oluşturur ve bu tarz yaralanmalar sık rastlanan bir morbidite nedenidir.1 Bu tür ekstremite fonksiyon kayıplarına daha çok genç erkeklerde rastlanmaktadır.4 Yaralanma mekanizmasına göre amputasyonlar; pürüzsüz kesiler (doku kaybı olmayan keskin bir nesneye bağlı ve ezilme olmaksızın meydana gelen kesiler), ezilme tarzı olan amputasyonlar (bir miktar doku kaybı olan künt bir nesne kaynaklı dokularda ezilmeye neden olan amputasyonlar) ve ezilme avulsiyonu tarzı olan ezilmesinden veya avulsiyonuna bağlı olan amputasyonlar) olmak üzere üçe ayrılmaktadır.1 Bu çalışmayı yapmaktaki amacımız parmak distal uç amputasyonlarında tedavi seçeneklerini sunmak, replante edilen parmakların sağ kalımında hangi faktörlerin etkili olduğunu ve yaralanma çeşitlerinin sağkalım üzerine etkilerini ortaya koymaktır.

Materyal ve Metod: Çalışmaya Seyrantepe Hamidiye Etfal Eğitim ve Araştırma Hastanesi Plastik, Rekonstrüktif ve Estetik Cerrahi kliniğine acil servisten 2018-2023 yılları arasında parmak distal uç amputasyonları sebebiyle başvuran 89 hasta dahil edildi.

Kliniğimizde 2018-2022 yılları arasında Tamai sınıflamasına göre distal uç amputasyonu tanısıyla 89 hasta hospitalize edildi. Bu hastaların 38'i crush yaralanma, 36'sı çeşitli materyallerle kesi, 15'i diğer nedenlerle meydana gelmişti. Hastaların yaklaşık %84'ü erkekti. Seksen dokuz hastanın 40'ının amputatları replante edildi. Hastaların 23'ü kompozit greft ile 26'sı lokal flep seçeneklerinden biri ile onarıldı. Flep seçenekleri arasında; V-Y flep (Atasoy flebi) ile onarılan 12 hasta, lateral V-Y flebi ile onarılan beş hasta, moberg flebi ile onarılan bir, kite flebi ile onarılan dört hasta, cross finger ile onarılan dört hasta mevcuttu. Lokal flep yapılan hastalarının tamamında ya ampute parça replantasyona uygun değildi ya da amputat mevcut değildi. Lokal fleplerin sağ kalım oranı %100 olarak saptandı. Gerçekleştirilen replantasyon operasyonlarında başarı oranımız yaklaşık %45 olarak raporlandı. Sigara kullanımı 5 paket/yıl üzerinde olan hastalarda, crush tipi yaralanması olan hastalarda ve çocuk hastalarda başarı oranımızın daha düşük olduğunu gözlemlendi.

Tartışma: Parmak replantasyonun teknik başarısı birçok etkene göre şekillenmektedir. Değiştirilemeyen faktörler arasında yaralanma mekanizması, amputasyon düzeyi, hastanın yaşı, sigara içme durumu ve önceden var olan vasküler hastalıklar yer almaktadır. Modifiye edilebilir faktörler arasında cerrahi teknik ve perioperatif yönetim sayılabilmektedir.4 Distal uç amputasyonlarında, pedikül baskınlığından bağımsız olarak en büyük çaplı arter anastomoz için seçilmelidir. Primer arteriyel anastomozun önemli damar uzunluğu kaybı, anastomoz gerginliği veya uygunsuz pozisyonlama nedeniyle mümkün olmadığı durumlarda interpozisyon ven grefti tercih edilmelidir. Distal uç amputasyonlarında, venöz anastomoz için pulpa damarları kullanılmalıdır.

Parmak ucu amputasyonlarında replantasyon teknik olarak zordur. Replantasyon başarısızlığının en yaygın nedenleri arasında venöz tıkanıklık vardır.3

Literatürdeki diğer çalışmalar incelendiğinde bazı çalışmalarda yaralanma mekanizması ile sağ kalım arasında anlamlı bir fark bulunmadığı rapor edilmiştir. Bu çalışmada ise açık bir şekilde ezilme tipi yaralanması olan hastalarda başarı oranımızın daha düşük olduğu gözlendi. Ezilme tipi yaralanması olan 38 hastada yapılan replantasyonlarda bizim başarı oranımız %32 iken genel olarak replantasyon başarımız %45 olarak raporlandı.

Literatürdeki birçok çalışmaya benzer olarak çalışmamızda ven ve arter onarımının birlikte yapıldığı hastalarda sağ kalım anlamlı ölçüde daha yüksek izlendi. Yine sigara içen hastalarda literatürdeki diğer çalışmalarda bahsedildiği gibi başarı oranımızın daha düşük olduğu gözlemlendi.

Sonuç: Çeşitli parmak ucu rekonstrüksiyonlarının olumsuz sonuçları ve donör bölge morbiditesi düşünüldüğünde; çok distalde olan ampütasyonlar ve pediatrik vakalar dışında her zaman parmak ucu replantasyonu tercih edilmelidir. Distal bölge yaralanmalarında kompozit greft ihtimali de düşünülmelidir. Ayrıca distal uçtaki ampute bir parmak ucunun, mikrocerrahi olmayan bir venöz drenaj yöntemiyle, sadece arterin mikrovasküler anastomozu ile başarılı bir şekilde kurtarılabilmektedir. Distal uç yaralanmalarında herhangi bir sinir koaptasyonu olmadan kabul edilebilir duyusal iyileşme meydana gelebilmektedir.6

Replante edilen parmaklarda sağ kalımı üzerinde yaralanma tiplerinin etkisi açıktır. Temiz kesim ile ampute olan parmakların replantasyon sonrası sağ kalımları, crush ve avülze tarzı amputasyonların replantasyon sonrası sağ kalım oranlarına göre başarı ihtimali daha yüksektir.

Anahtar Kelimeler: amputasyon, anastomoz, crush, tamai zon

SB-033

Skuamöz Hücreli Karsinom Hastalarında Sentinel Lenf Nodu Örneklemesinin Yeri

Emrah Kağan Yaşar, Batuhan Polat, Murat Şahin Alagöz

Kocaeli Üniversitesi Tıp Fakültesi, Plastik, Rekonstrüktif ve Estetik Cerrahi Ana Bilim Dalı, Kocaeli

Giriş: Sentinel lenf nodu (SLN) keşfi 1960'lara dayanan, biyopsisi özellikle malign melanom tedavisine önemli katkılar sağlamış günümüzde de birçok merkezde hala kullanılmakta olan bir tanı ve tedavi metodudur. Malign melanom tedavisinde anahtar rol oynayan SLN biyopsisi, skuamöz hücreli karsinom (SCC) hastalarında da uzun yıllar kullanılmış olup çok çeşitli spektrumda sonuçlar elde edilen çalışmalar litaratürde mevcuttur. Bu çalışmada 13 yıllık klinik tecrübemiz ışığında SCC`de SLN örneklenmesinin yeri ve değerinin araştırılması amaçlandı.

Materyel ve Metod: Kocaeli Üniversitesi Plastik Rekonstrüktif Estetik Cerrahi Anabilim Dalı'nda 2010-2023 yılları arasında SLN biyopsisi yapılan SCC tanılı hastalar geriye dönük olarak araştırıldı. Hastalar yaş, cinsiyet, tümör alt tipi, lokalizasyon, American Joint Committee on Cancer (AJCC) evreleme sistemine göre evresi, sentinel lenf nodu biyopsisi sonuçları, takip süreleri, elektif lenf nodu disseksiyon oranları ve patoloji sonuçları gibi parametlerle retrospektif olarak analiz edilerek sonuçlar incelendi. National Compherensive Cancer Network'ün

(NCCN) güncel klavuzu, literatür ve klinik sonuçlarımız karşılaştırıldı. Hastaların hepsi Kocaeli Üniversitesi Nükleer Tıp Anabilimdalı tarafından teknesyum ile yapılan radyoaktif işaretleme sonrası 24 saat içinde opere edilerek ilgili lenf nodu patolojik incelemeye gönderildi. Sayısal parametreler ortalama +/- standart sapma ve medyan (25.-75.) yüzdelik olarak verildi. Kategorik parametreler frekans (%) olarak verildi.

Bulgular: Sentinel lenf nodu biyopsisi uygulanan toplam 88 hastanın yaş ortalaması 62,7 yıl (+/-12,9) iken bunların 74'ü erkek 14'ü kadındı. Hasta takip süresinin median değeri 5 yıl (3-6 yıl) olarak bulundu. Bu hastaların histopatolojik incelemeleri incelendiğinde %57'si iyi diferansiye, %16'sı orta diferansiye olarak izlendi. Hastaların %33ü`nde lezyon alt dudaktayken %13'ünde kulak, %11'inde ise orta yüz bölgesindeydi. SLN biyopsisi uygulanan 88 hastanın T evrelemeleri incelendiğinde 58'i T1 (%66), 22'si T2 (%25) idi. Ortalama tümör boyutunun median değeri 20 mm (10-27 mm) olarak görüldü. 88 adet SLN örneklemesinin histopatolojik incelemesi sonrasında hiçbir hastada metastaz ile uyumlu sonuç elde edilmedi. Mentum SCC sebebiyle opere edilmiş SLN örneklemesi negatif olarak takip edilen 1 hastada tümörün nüks etmesi üzerine tarafımızca reeksizyon &boyun disseksiyonu yapıldı ancak histopatolojik inceleme sonrası hiçbir lenf nodunda metastaz saptanmadı. SLN biyopsi sonucu negatif gelen 2 hasta tümör nüksü sebebiyle opere edilmiş fizik muayenede ve görüntülemelerde patolojik lenfadenopati (LAP) bulgusu saptanmaması üzerine disseksiyon yapılmamıştır. Yine SLN biyopsisi negatif sonuçlanan ve takibi yapılan T1 evreli 3 adet T2 evreli 1 adet SCC hastasının takiplerinde toplamda 4 (%4,5) hastada palpe edilebilir LAP gelişmiş olup boyun disseksiyonu yapılmıştır ve bu sonuç literatür (%2-15) ile uyumludur 1.

Sonuç: SCC en sık görülen ikinci malign cilt kanserlerinden olup, erken dönemde ve etkin tedaviyi sağlamak hayat kurtarıcıdır. SCC'li hasta yönetiminde her ne kadar lenf nodu disseksiyonu veya SLN biyopsisi konusunda rutin uygulanan konsensüs olmamasına karşın 2, son yıllarda minimal morbiditeyi hedefleyen bir cerrahi yönelim vardır. SLN biyopsisi lenf nodu disseksiyonu ihtiyacını azaltarak morbiditenin azalmasına katkı sağlayan önemli bir tedavi basamağıdır. SLN biyopsi sonucu reaktif olmasına karşın takiplerde lenf nodu metastazı gelişmiş yanlış negatiflik grubunda alt dudak bölgesinde SCC tanılı (%75), orta diferansiye (%50) tümörlü olgular dikkat çekmektedir. Klinik tecrübelerimize göre elektif lenf nodu disseksiyon endikasyonu olmayan yüksek riskli hasta gruplarında uyguladığımız SLN örneklemelerinde metastaz ile uyumlu lenf nodu saptamamız, bu hasta grubunun tümör eksizyonu sonrası SLN biyopsisi ihtiyacı olmaksızın düzenli periyodlarda takip edilebileceği söylenebilir ancak bu alanda çok merkezli ve daha kapsamlı çalışmalara ihtiyaç duyulmaktadır.

Referanslar

1. https://www.nccn.org/professionals/physician_gls/pdf/squamous.pdf, NCCN Guidelines Version 1.2023 Squamous Cell Skin Cancer
2. Costantino A, Canali L, Festa BM, Spriano G, Mercante G, De Virgilio A. Sentinel lymph node biopsy in high-risk cutaneous squamous cell carcinoma of the head and neck: Systematic review and meta-analysis. Head Neck. 2022 Oct;44(10):2288-2300. doi: 10.1002/hed.27121. Epub 2022 Jun 17. PMID: 35713173

Anahtar Kelimeler: skuamöz hücreli karsinom, sentinel lenf nodu biyopsisi, nüks, elektif lenf nodu disseksiyonu

Tablo 1

Yaş	Cinsiyet	Tümör Alt Tipi	Tümör Lokalizasyonu	SLN Lokalizasyonu	T Evrelemesi	Palpabl LAP Gelişme Süresi
76	Erkek	Orta Diferansiye	Alt Dudak	Boyun	T1	2 Yıl
81	Erkek	İyi Diferansiye	Alt Dudak	Boyun	T1	2 Yıl
72	Erkek	İyi Diferansiye	Kulak	Boyun	T1	1 Yıl
58	Erkek	Orta Diferansiye	Alt Dudak	Boyun	T2	12 Yıl

SLNB sonucu negatif gelen, takiplerde palpabl LAP gelişmesi üzerine elektif lenf nodu disseksiyonu yapılan metastaz uyumlu hastalar

SB-034

Kütanöz Malign Melanom Nedeni ile Sentinel Lenf Nodu Biyopsisi Gerçekleştirilen Olgularda Non-Sentinel Lenf Nodu Metastazı için Prognostik Faktörlerin İncelenmesi

Can Ege Yalçın, Serkan Melenkiş, Levent Demir, Furkan Taner Okur, Melih Süreyya Sağır, Alp Ercan

İstanbul Üniversitesi - Cerrahpaşa, Cerrahpaşa Tıp Fakültesi, Plastik, Rekonstrüktif ve Estetik Cerrahi Ana Bilim Dalı, İstanbul

Kütanöz Malign Melanom Nedeni ile Sentinel Lenf Nodu Biyopsisi Gerçekleştirilen Olgularda Non-Sentinel Lenf Nodu Metastazı için Prognostik Faktörlerin İncelenmesi

Amaç: Kutanöz melanom için sentinel lenf nodu biyopsisi kritik bir öneme sahip olup, pozitif sentinel lenf nodu biyopsisini (SLNB) takiben tamamlayıcı lenf nodu diseksiyonu ise (TLND) hala tartışmalı bir konudur. Başta Çok Merkezli Selektif Lenfadenektomi Çalışması-II (MSLT-II) çalışması olmak üzere, SLNB işlemi pozitif sonuçlanan olgularda TLND nodal ultrason takibi ile kıyaslandığında benzer sağ-kalım gösterilmiştir. Randomize kontrollü çalışmaların sonuçlarına göre bile hala kesin bir algoritma belirlenmemiş olmasına ek olarak, ülkemiz gibi karma bir popülasyona sahip ve sağlık sisteminin sürdürülebilir devamlı homojen bir izlem sunamayabileceği ve/veya hasta uyumunun sağlanamayacağı merkezlerde cerrahi tedavi ile izlem arasında karar vermeyi kolaylaştırıcı çalışmaların önemi kaçınılmazdır. Çalışmamızın amacı, olası bir algoritma değişikliğinde nodal izleme uyum sağlamakta güçlük çekebilecek merkezlerde cerrahi ve nodal izlem tedavileri arasındaki seçim ve olası bir nodal izlem sürecinde hastaların izlem sıklığını belirlemeye kararlarında etkili olacak faktörleri incelemektir.

Yöntemler: Bu tek merkezli retrospektif çalışmada, 2016 Ocak – 2023 Mayıs ayları arasında yapılmış olan sentinel lenf nodu biyopsileri incelendi. Hasta dosyaları araştırılarak, yalnızca ilk tanı patolojik preparatları merkezimizce incelenmiş, sadece kütanöz malign melanom nedeni ile sentinel lenf nodu biyopsisi ve yapıldı ise tamamlayıcı lenf nodu disseksiyonu kliniğimizce gerçekleştirilmiş hastalar dahil edildi. Eşlik eden ek malignitesi mevcut olan, immünyetmezlik (transplant hastaları, malignite nedenli kemoterapi altında izlenen hastalar), malign melanom veya herhangi bir kütanöz malignite riski artmış (xeroderma pigmentosum gibi) sendromik bireyler, yeterli sayıda

örneklem bulundurmayan nadir/atipik malign melanom alt tipleri (spitzoid, subungual, amelanositik, dezmoplastik ve epidermotropik varyantlar) ve sentinel lenf nodu sahalarına (epitroklear, interkostal, oksipital ve popliteal nodlar) sahip hastalar ve nodal rekürrens nedeniyle lenf nodu disseksiyonu gerçekleştirilen hastalar çalışmadan çıkarıldı. Çalışmaya dahil edilen nihai 110 hastaya ait patoloji, ameliyat ve klinik dosyalar gözden geçirildi. Demografik verilere ek olarak, tümör alt tipleri, Breslow kalınlığı, ülserasyon gibi tümöre ait, perinodal invazyon, maksimum metastaz alanı, maksimum lenf nodu çapı gibi sentinel lenf nodu biyopsisine ait histopatoloji verileri ve sentinel lenf nodu sayısı, biyopsi sahaları, tamamlayıcı lenf nodu disseksiyonu durumu gibi klinik verileri kaydedildi. İstatistik için JASP (Versiyon 0.17.3) kullanıldı. Normal dağılım tahmini için Shapiro-Wilk testi kullanıldıktan sonra, normal dağılım gösteren devamlı değişkenler için t-testi, kalanlar için Mann-Whitney-U testi kullanıldı. Kategorik verilerin değerlendirilmesi amacı ile Ki-kare testi tercih edildi. İstatistiksel anlamlılık için $p<0.05$ kabul edildi.

Bulgular: Çalışmamıza 53 kadın, 57 erkek olmak üzere 110 hasta dahil edildi. Bu hastaların yaş ortalaması 56.8 ± 16.29 idi. Malign melanom tanılı olguların lezyonları en sık alt ekstremite (%31,81) ve sırta (%16.6) idi. Yüzeyel yayılan malign melanom en sık alt tip olarak saptandı (%42,73). Bu lezyonların ortalama Breslow Kalınlığı 4.1 ± 4.5 mm idi. Ülserasyon lezyonların %62,73'ünde saptandı. SLNB'nin en sık gerçekleştirildiği saha inguinal (%34,5) idi, 10 hastada ise (%9.1) birden fazla sahada SLNB işlemi uygulandı. SLNB 72 hastada negatif sonuçlanırken, 28 hastada 1 (%25,5), 9 hastada 2 (%8.2), 1 hastada 5 (%0.9) olmak üzere toplam 38 hastada pozitif sonuç alındı. Bu hastaların 35'ine (%92,1) tamamlayıcı lenf nodu disseksiyonu uygulandı. Uygulanan TLND sonucunda non-sentinel nodların vakaların %5.6'sında metastatik olduğu saptandı. Yani TLND uygulanmış olan hastaların %17.14'ü metastatik idi (Tablo 1).

Her iki durumda, yani SLNB ve TLND sonuçlarında, lezyon yerleşiminin istatistiksel anlamlı bir etkisinin olmadığı görüldü (p=0.44 vs. p=0.68). Erkek cinsiyetin SLNB pozitifliğinde anlamlı (p=0.008) bir etkisinin olduğu görülürken, bu etki TLND olgularında izlenmedi (p=0.91). Histolojik tümör subtipleri arasında, SLNB pozitifliği ile anlamlı bir ilişki saptanmazken, SLNB pozitif olgularda yapılan akral lentijinöz ve lentigo malign melanom olgularında non-sentinel nodlarda metastaz daha sık saptandı (p=0.002). Breslow kalınlığının SLNB pozitifliği ile anlamlı olarak ilişkisi saptanırken (p=0.005), bu ilişki TLND sonuçlarında gözlenmedi (p=0.76). TLND sonucu metastatik olarak gelmiş hastaların sentinel lenf nodu histopatolojik değerlendirmelerine geriye dönük bakıldığında, bu hastalarda perinodal invazyonun (p=0.006) ve sentinel lenf nodunda 1 mm'den fazla tümör yükünün bulunmasının (p=0.017) lenf nodu disseksiyonu materyalinde non-sentinel lenf nodu metastaz saptanma olasılığını anlamlı ölçüde arttırdığı tespit edildi (Şekil 1).

Sonuçlar: Kütanöz malign melanom en sık olmasa da, deri kanserlerinin hala en yüksek mortaliteye sahip olanıdır. Sentinel lenf nodu biyopsisi, rejyonel hastalık kontrolü amacı ile kendi açılarından bir çok komorbiditeye sahip elektif lenf nodu disseksiyonlarının önüne geçmiş olsa da, TLND hala yaygın olarak tercih edilen bir tedavi şeklidir ve aksini belirten genel geçer bir algoritma hala bulunmamaktadır. Yakın zamanda öne sürülen nodal izlemin de popülasyon ve merkez bazlı kendine has problemleri bulunması nedeniyle, olası yaklaşım değişikliklerinde bu iki birbirinden tamamen farklı yaklaşım arasında klinisyene yardımcı olacak parametrelerin saptanması elzemdir. Tarafımızca yapılan çalışmada, kütanöz malign melanom nedeni ile SLNB uygulanmış hastaların sonuçlarının pozitif gelmesi durumunda, nodal izlem veya TLND kararında histolojik alt tipin, perinodal invazyonun ve tümör yükünün kararı destekleyebilecek parametreler olabileceği kanısındayız.

Anahtar Kelimeler: Deri kanserleri, malign melanom, sentinel lenf notu biyopsisi, tamamlayıcı lenf nodu disseksiyonu

Şekil 1

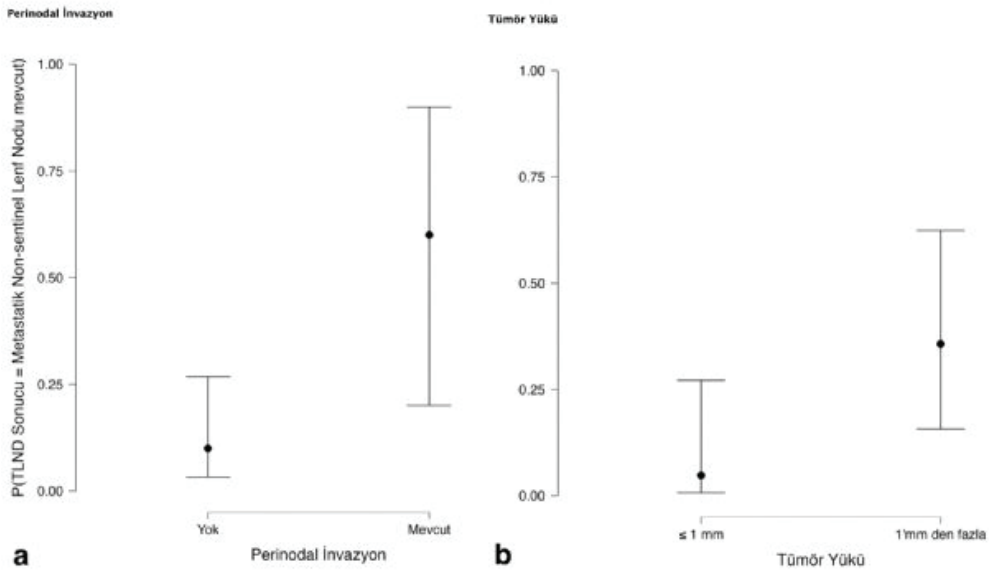

Perinodal invazyon (a) ve tümör yükü (b) parametrelerinin tamamlayıcı lenf nodu disseksiyonu sonucuna etkilerini gösteren plot.

Tablo 1

Değişkenler		Tamamlayıcı Lenf Nodu Disseksiyonu Sonucu		Toplam
Cinsiyet		Metastaz Yok	Metastatik Non-sentinel Lenf Nodu Mevcut	
	Kadın	9	2	11
	Erkek	20	4	24
	Toplam	29	6	35
Bölge				
	Baş-Boyun	6	2	8
	Gövde	5	1	6
	Sırt	4	0	4
	Üst Ekstremite	4	0	4
	Alt Ekstremite	10	3	13
	Toplam	29	6	35
Histolojik Alt Tip				
	Yüzeyel yayılan	14	1	15
	Nodüler	10	0	10
	Akral lentiginöz	5	3	8
	Lentigo maligna	0	2	2
	Toplam	20	6	35
Breslow Kalınlığı				
	<= 1 mm	1	0	1
	1-2 mm	3	0	3
	2-4 mm	10	3	13
	>= 4 mm	15	3	18
	Toplam	29	6	35
Ülserasyon				
	Yok	7	2	9
	Mevcut	22	4	26
	Toplam	29	6	35
TLND Sahası				
	Servikal	6	2	8
	Aksiller	8	1	9
	İnguinal	12	3	15
	Birden fazla	3	0	3
	Toplam	29	6	35
Perinodal İnvazyon				
	Yok	27	3	30
	Mevcut	2	3	5
	Toplam	29	6	35
Tümör Yükü				
	<= 1 mm	20	1	21
	1 mm'den fazla	9	5	14
	Toplam	29	6	35

Tamamlayıcı Lenf Nodu Disseksiyonu gerçekleştirilmiş hastaların klinik ve histopatolojik tanımlayıcı belirteçleri.

SB-035

Merkel Hücreli Kanser Hastalarında Platelet Değeri ve Lenf Nodu Metastazı Arasındaki İlişki

Elif Gündeş, Aytaç Alten, Erol Kozanoğlu

İstanbul Üniversitesi, İstanbul Tıp Fakültesi, Plastik, Rekonstrüktif ve Estetik Cerrahi Anabilim Dalı, İstanbul

Giriş: Merkel hücreli kanser (MHK) cilt kanseri türlerinden biri olup nöroendokrin patern taşımakla birlikte agresif progresyon gösterebilen bir malignitedir. Diğer cilt kanseri türlerine göre çok daha az sıklıkla görülmektedir. Başlıca risk faktörleri immunsupresyon, ileri yaş ve güneşe maruziyettir. Ayrıca Merkel hücreli polyomavirüs'ün (MCPyV)de hastalıkla ilişkili olduğu saptanmıştır. Merkel hücreli polyomavirus (MCPyV), Kuzey yarım küredeki MHK'lerin çoğuyla ilişkili olduğu saptanmıştır. Buna karşılık, MCPyV-negatif MHK, kronik ultraviyole (UV) maruziyeti ile ilişkilidir ve UV ile ilişkili çoklu DNA mutasyonlarını barındırır. Lenfatik yollar ile yayılan bu agresif tümörün tanı ve tedavi sürecinde bazı göstergeler bize prognostik açıdan fikir verebilir. Birçok malignitede, sistemik inflamatuar yanıtlar, hastalığın ilerlemesi, tanı anındaki evresi ve hayatta kalmanın önemli belirleyicileri olabilir. Sonuç olarak, kutanöz melanom gibi cilt kanserleri de dahil olmak üzere çeşitli malignitelerde prognoz ve tedavi yanıtının öngörücüleri olarak çeşitli immün temelli prognostik skorlar araştırılmıştır. Bu amaçla bazı çalışmalarda tam kan sayımı ile elde edilebilecek nötrofil, lenfosit, trombosit ve monosit sayısı ve bunların oransal ilişkisini gösteren nötrofil-lenfosit oranı(NLO), trombosit-lenfosit oranı (TLO) ve monosit-lenfosit oranı (MLO) gibi veriler kullanılmıştır. Son zamanlarda, yine tam kan sayımı kullanılarak elde edilen sistemik inflamasyonun daha karmaşık bir biyobelirteci olan pan-immün inflamasyon değeri geliştirilmiştir. Bu belirtecin de malign melanom ve skuamöz hücreli karsinomla ilişkisini inceleyen çeşitli çalışmalar mevcuttur. Pan-immün inflamasyon değeri, dört tam kan sayımı tabanlı parametre içerir: nötrofil, trombosit, monosit ve lenfosit sayıları. Metastatik kutanöz malign melanom, kolorektal karsinom ve küçük hücreli olmayan akciğer karsinomu gibi maligniteleri içeren çeşitli çalışmalarda, pan-immün inflamasyon değeri bağımsız olarak genel sağkalım ve progresyonsuz sağkalım ile ilişkilendirilmiştir. Bizim çalışmamızda ise bu biyobelirteçlerin MHK hastalarında hastalık evresi ve sonucu ile ilişkili olup olmadığını belirlemeyi amaçladık.

Gereç-Yöntem: Çalışmamıza 2015 ve 2022 yılları arasında kliniğimizde Merkel hücreli kanser sebebiyle operasyon geçiren hastalar dahil edildi. Araştırmamızda hastaların yaşı, cinsiyeti, lezyonun lokalizasyonu, lenf nodu cerrahisi öyküsü, evresi, patolojik lenf nodu tutulumu, hastalık sonrası yaşam süresi, ameliyattan iki hafta önce yapılan periferik tam kan sayımı ve sonuçlardan elde edilen nötrofil, trombosit, lenfosit ve monosit sayıları, NLO, TLO ve PIV (Pan-Immune-Inflammation Value) skoru değerleri geçmiş medikal kayıtlar incelenerek retrospektif olarak kaydedildi. Hemogram tetkiki yapıldığı sırada aşikar bir enfeksiyon hastalığı kliniğine ya da laboratuvar değerine sahip olan hastalar sonuçların etkilenmemesi adına çalışma dışı bırakıldı.

Çalışmada elde edilen bulgular değerlendirilirken, istatistiksel analizler için SPSS (Statistical Package for the Social Sciences) sürüm 25.0 (IBM Corp., Armonk, NY, USA) programı kullanıldı. Sürekli her bir değişkenden elde edilen puanların normal dağılıp dağılmadığı betimsel, grafiksel ve istatistiksel yöntemlerle incelendi. İstatistiksel yöntem ile sürekli bir değişkenden elde edilen puanların normalliğini test etmek amacıyla Shapiro-Wilk testinden yararlanıldı. Kategorik değişkenler frekans (n, %) olarak, sürekli

değişkenler ortalama, standart sapma, median (IQR, minimum- maximum) olarak sunuldu. Sürekli değişkenlerde iki grup arasındaki karşılaştırmalar Mann-Whitney U testi (normal dağılmayan verilerde) ve Independent sample t testi (normal dağılıma sahip verilerde) ile yapıldı. Sağkalım analizlerinde, ilk tanı ile ölüm tarihine kadar geçen süre genel sağkalım süresi olarak hesaplandı. Hastaların takip süresi; ilk tanı tarihi ile son kontrol veya ölüm tarihi arasındaki süreler dikkate alınarak hesaplandı. Sağkalım hesapları Kaplan-Meier analiz yöntemi ile yapıldı. Log-rank testiyle tümör ve hasta özellikleri ile ilgili çeşitli prognostik faktörlerin genel sağkalıma etkileri araştırıldı. Ayrıca patolojik lenf nodu varlığını öngörmede kullanılacak en uygun biyokimya belirteç ayrımı için ROC analizinden yararlanıldı. Sonuçlar; %95 güven aralığında anlamlılık ise $p<0.05$ altında değerlendirildi.

Bulgular: Araştırmaya median yaşı 66(range, 45-91) yıl olan, 10 erkek ve 12 kadın toplam 22 hasta dahil edildi. Lenf nodu tutulumuna göre hastaların laboratuvar parametreleri karşılaştırıldığında sadece platelet parametresinde istatistiksel olarak anlamlı düzeyde bir farklılık olduğu saptandı. Patolojik lenf nodu metastazı saptanan hastalarda ortalama platelet düzeyinin daha yüksek olduğu saptandı ($t=2.349$; $p=0.029$)(Tablo 1). Patolojik lenf nodu tutulumunu belirlemede platelet değişkeni için cut-off, 235.000 [AUC=0.81(0.61-0,99)] olarak hesaplandı (Tablo 2). Hastaların ortalama ve ortanca genel sağkalım süresi sırasıyla 30.36±24.76 ve 24 (range: 2-90) ay olarak hesaplandı. Takip süresi içerisinde 6(%27.3) hastada ölüm görüldü. En son ölüm 23. ayda görüldü. Hastaların 1 ve 2 yıllık genel sağkalım oranı sırasıyla %81.8, ve %69.6 olarak bulunmuştur. Yapılan tek değişkenli analizlerde istatistiksel olarak anlamlı derecede genel sağkalıma etki eden bir değişken varlığı saptanmadı($p>0.05$).

Tartışma ve Sonuç: Periferik kan sayımından elde edilen veriler ile NLO, TLO, MLO skorları ve PIV (Pan-Immune-Inflammation Value) skoru hesaplanarak ulaşılan ve sistemik inflamasyonun göstergesi olan biyobelirteçlerin prediktif özellikleri çeşitli malign hastalıklar için kullanılmaktadır. MHK ise oldukça nadir görülen ve agresif progresyon gösteren bir malignite türüdür, biyopsi ile patolojik tanının verifikasyonundan sonra ilk aşama olarak lenf nodu değerlendirmesi yapılmaktadır ve lenf nodu pozitifliği hastalığın gidişatı için prognostiktir. Lokal ileri veya uzak metastazın olduğu hastalığın saptanmasının ardından gerekli cerrahi ve adjuvan tedaviler planlanarak klinik regresyon sağlanması amaçlanmaktadır, bu sebeple lenf nodu pozitifliğinin erken saptanması daha erken ve uygun kişiselleştirilmiş tedavinin uygulanmasını sağlar.

Bu çalışmada 22 hastalık serimizde MHK'de lenf nodu tutulumu ile prediktif olabileceği düşünülen biyobelirteçler arasındaki ilişkinin incelenmesi amaçlandı. Elde ettiğimiz verilerde patolojik lenf nodu metastazı saptanan hastalarda ortalama platelet düzeyinin daha yüksek olduğu saptandı ve patolojik lenf nodu tutulumunu belirlemede platelet değişkeni için cut-off değer 235.000 olarak hesaplandı. Agresif ilerleyen bir cilt kanseri türü olan bu hastalıkta NLO, TLO, MLO skorları ve PIV skoru da hesaplanarak lenf nodu tutulumuna göre anlamlı düzeyde farklılık olmadığı saptandı.

Çalışmamızın limitasyonları arasında retrospektif değerlendirmeye bağlı veri kaybı olan hastaların ekartasyonları yer almaktadır, aynı zamanda hastalığın agresif gidişi ve sürvisinin diğer malign cilt tümörlerine göre az olmasından ötürü rekürrens değerlendirmesi için veri toplanamamıştır, gelecek çalışmalarda bu eksikliklerin göz önünde bulundurulması gerekmektedir. Ek olarak; hastalığın nadir görülmesi sebebiyle analizlerin yapıldığı hasta grubundaki hasta sayısının azlığı bir limitasyon olarak değerlendirilebilir ancak literatürdeki diğer MHK hasta serileri de göz önünde bulundurulduğunda önemli sayıda vaka sayısı içerdiği düşünülmektedir.

Çalışmamızda ilk defa hastanın platelet değerinin lenf nodu metastazı değerlendirmesinde prediktif bir değer olabileceği görülmüştür ve anlamlı olarak bir cut-off değeri saptanmıştır. Uygulaması ucuz ve basit olan periferik tam kan sayımı tetkiki ile bu sonuçlara ulaşılması klinik anlamda hekimlere takip ve tedavi planlamasında kolaylık sağlayabilir. Elde ettiğimiz veriler ışığında daha büyük vaka serilerinde platelet değeri ile lenf nodu tutulumu özelliği araştırılarak MHK için prognostik göstergeler aydınlatılabilir.

Anahtar Kelimeler: merkel hücreli kanser, pan-immune inflamasyon değeri, malign deri tümörü, nötrofil-lenfosit oranı, platelet-lenfosit oranı

Tablo 2: Lenf nodu tutulumu ayırıcı tanısında PLT değişkeninin ROC analiz sonuçları

Diagnostic value	PLT
AUC(95% CI)	0.81(0.61-0,99)
P-value	0.030
Cut-off	235
Sensitivity (95% CI)	0.86(0.79-0.93)
Specificity (95% CI)	0.64(0.54-0.74)
PPV(95% CI)	0.60(0.50-0.70)
NPV(95% CI)	0.88(0.82-0.94)
ACC(95% CI)	0.72(0.63-0.81)

AUC=Area Under the Curve, **NPV**=negative predictive value,
PPV=positive predictive value, **CI**=confidence interval, **ACC:** Accuracy

Tablo 1: Lenf nodu tutulumuna göre laboratuvar parametreleri

Variable	pLN(+)	pLN(-)	Test value	p-value
PIV(a)	381.8(179.5-694)	262.7 (141.4-546.4)	-0.563(z)	0.573
Neu(b)	4.12(1.44)	4.90(1.34)	1.310(t)	0.205
Lymph(a)	2.1(1.5-2.7)	1.40 (1.09-2.10)	-1.577(z)	0.115
PLT(b)	267.18(58.26)	210.64(54.60)	2.349(t)	0.029*
NLO(a)	625(2.3-2415.5)	3.5(2.1-4.6)	-1.215(z)	0.224
TLO(a)	220.4 (115.5-138823)	124.2 (95.3-199.2)	-1.609(z)	0.108
WBC(b)	7.00(1.35)	7.42(2.08)	0.554(t)	0.586
Monosit(b)	0.50(0.10)	0.41(0.16)	1.613(t)	0.123
CRP(a)	8.8(3.1-44.6)	5.5(2.5-38.3)	-0.089(z)	0.965

**: p<0.05, a: mean±standard deviation, b: IQR(P25-P75): Inter Quantile Range, Z= Mann-Whitney U test, t= Independent sample t test*

SB-036

Gövde Melanomlarında Lenfatik Drenaj Yollarının Haritalandırması

Ahmet Fırat Yangın, Esat İman, Ahmet Biçer, Tahir Gürler

Ege Üniversitesi Plastik, Rekonstrüktif ve Estetik Cerrahi Anabilim Dalı, İzmir

Giriş: Malign Melanom Türkiye ve dünyada önemli bir morbidite ve mortalite nedenidir. En sık görünen deri kanseri olmamasına rağmen giderek insidansı artmaktadır. Melanom, dünyada kanser teşhislerinin %1,7'sini oluşturur ve ABD'de en sık görülen beşinci kanserdir. Her yaşta görülebilmekle birlikte ileri yaşla birlikte tanı alan hasta sayısı artmaktadır. Cilt kanserlerinin yalnızca %1'ini oluşturmasına rağmen, cilt kanseri ölümlerinin %80'inden fazlasını oluşturur.

Yeni tanı konulan malign melanom hastalarında evreleme ve tedavi planlaması amacıyla sentinel lenf nodu örneklemesi (SLNB) yapılmaktadır.

Sentinel lenf düğümü, malign hücrelerinin tümörden yayılma olasılığının en yüksek olduğu ilk lenf düğümü olarak tanımlanır. Aynı anda birden fazla sentinel lenf düğümü bulunabilmektedir. Ameliyat öncesi ve ameliyat sırasında lenfatik haritalama yapılır, ardından primer tümörden bölgesel lenf nodu havuzuna kadar lenfatik drenaj yolu boyunca tespit edilen ilk lenf nodunun seçici lenfadenektomisi yapılır. Bu yöntem, yüksek derecede doğrulukla, birincil tümörden herhangi bir hücresel metastazı barındırması en muhtemel lenf nodunu tanımlar ve klinik olarak gizli hastalıkları tespit eder.

SLNB, tanı anında hastaların %20'sinde klinik olarak gizli nodal metastazları tespit eder ve bu mortalitenin tek başına en önemli kriteridir.

Gövde melanomlarında lokalizasyona göre hangi lenf nodu bölgesine drene olacağı ekstremite ya da skalp melanomlarına kıyasla tahmin edilmesi daha zor olmaktadır. Bu neden başta olmak üzere çeşitli nedenlerle prognozu ekstremite melanomlarına göre kötüdür. Bu çalışma ile klinik tecrübelerimiz doğrultusunda gövde melanomlarının hangi sentinel lenf nodlarına drene olabileceğini retrospektif olarak taramayı amaçladık.

Materyal-Metod: 2020 Ocak -2023 Temmuz tarihleri arasında Ege Üniversitesi Plastik, Rekonstrüktif ve Estetik Cerrahi kliniği bünyesinde opere edilen 51 adet gövde yerleşimli malign melanom tanılı ve sentinel lenf nodu örneklemesi yapılan hastalar incelenmiştir. Hasta geriye dönük olarak C43 tanı kodu (İCD) taratılarak bulunmuş olup, preop yapılan fotoğraf çekimleri ile gövde üzerindeki izdüşümleri işaretlenmiş, ameliyat notları ve patoloji sonuçları değerlendirilerek hangi lenf nodlarına drene olduğu tespit edilmiştir.

Gövde melanomlarının anatomik lokalizasyonlarının tanımlanmasında ön yüzde vertikal olarak sternal çentikten pubise uzanan hayali Y ekseni,transvers olarak bilateral inframammarian foldları birleştiren hayali X ekseni belirlendi. Arka yüzde ise vertikal olarak vertebralarin procesus spinosusları birleştiren Y' ekseni, transvers düzlemde ise T7 vertebra seviyesindeki X' ekseni belirlendi. Bu eksenlere göre ön yüz ve arka yüz dörder kadrana ayrıldı. Ön yüz sol üst kadrandan başlayarak, saat yönünde olacak şekilde A-B-C-D şekinde isimlendirildi. Arka yüzde ise yine sol üst kadrandan başlayacak şekilde saat yönünün tersi yönünde A'-B'-C'-D' kadranları isimlendirildi.

Hastalara rastgele numaralar verilerek preop çekilen fotoğraflardan tespit edilen tümör lokasyonları, gövde modelinde hasta numarası kullanılarak izdüşümlerine işaretlendi.

Bulgular: Hastalara verilen sayılar, aynı şekilde drene olduğu lenf nodu bölgesinde de kullanıldı. Birden fazla lenf nodu bölgesine drene olan hastalar her iki bölgede de aynı renkle işaretlendi.

Çalışmada toplam 51 hasta değerlendirilmiştir. Bu hastaların 38 tanesi erkek, 13 tanesi kadındır. Katılımcıların ortalama yaşı 57,8 olup en yaşlı hasta 80, en genç hasta 30 yaşındadır (Tablo1.1).

Sonuç: Gövde melanomlarında yapılan SLNB örneklemelerinde özellikle iki alan gövde lenfatiklerinin bilinmezliği açısından önemlidir. Vertikal eksende orta hat üzerindeki melanomlar hem sağ hem sol aksiller veya inguinal bölgeye drene olabilirken, umbilikus hizası ve çevresindeki melanomlar ise ipsilateral olarak hem aksiller hem inguinal bölgeler olmak üzere ikili drenajlar göstermiştir. Bu sonuç yüzeyel lenf nodu drenajı ve nodlarının anotomisi açısından uygundur Şekil (1.4).

Umblikus üzerinde yerleşim gösterenler genellikle aksiller bölgeye drene olurken, inguinal bölgeye drene olmamaktadır ancak; umbilikus hizası ve altındakiler ise genellikle inguinal bölgeye drene olurken aksiller bölgeye de drene olabilmektedir. Bu durum bize gövde melanomlarında SLNB endikasyonlarını geniş tutmaya (ör: Breslow <1 mm), postop takipte hastaların mutlaka bilateral aksiller ve inguinal USG'ler ile takiplerinin yapılması gerektiğini göstermektedir.

Anahtar Kelimeler: Deri kanseri, Gövde melanomu, Melanom, Sentinel lenf nodu

Resim 1

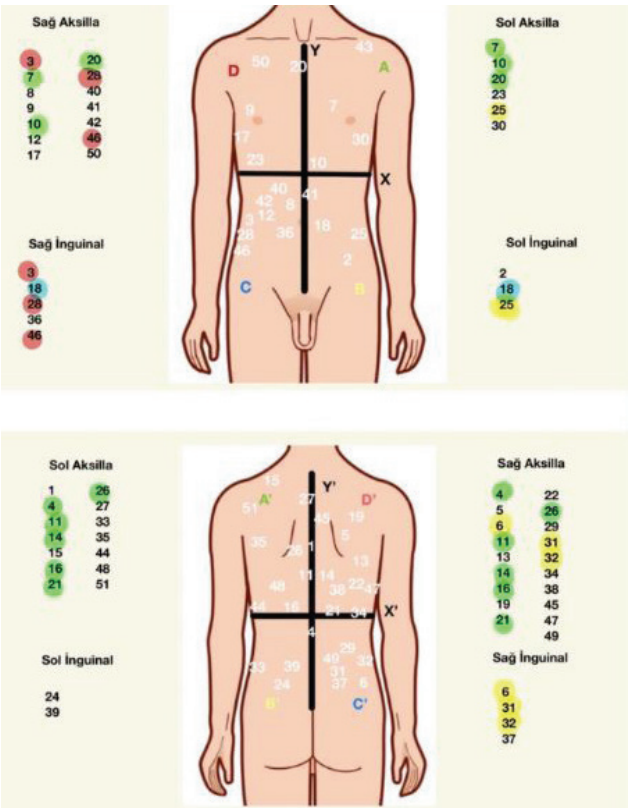

Melanomların lokalizasyona göre drene olduğu lenf nodu bölgeleri

Tablo 1

Cinsiyet	Erkek	Kadın	Toplam
Sayı	38	13	51
Yaş (Ort)	59,61	53,77	57,8
Yaş (En küçük)	37	31	
Yaş (En büyük)	80	76	

Araştırma Taranan Hastaların Tanı Anındaki Demografik Bİlgileri

SB-037

Çok Nadir Görülen Dört Vakalık Porokarsinom Vaka Serisi: Tanı Karışıklığı Yaşanan Porokarsinom Olgu Sunumları ve Literatür Özeti

Ersin Yavuz, Alp Ercan

İstanbul Üniversitesi-Cerrahpaşa Cerrahpaşa Tıp Fakültesi, Plastik,Rekonstrüktif ve Estetik Cerrahi Ana Bilim Dalı, İstanbul

Giriş: Porokarsinomlar tüm malign epitelial kütanöz tümörler arasında %0.005'den daha az görülen nadir malign ekrin ter bezi kaynaklı tümörlerdir. Çoğunlukla alt ekstremite görülen bu tümörler, daha çok yaşlılık döneminde görülmektedir. İlk olarak 1967'de tanımlanmış olup 2017 yılına kadar tüm dünya populasyonunda bildirilen sadece 453 vaka olduğu belirtilmiştir.(1) Lokorejyonel ve lenf nodu metastazı yapma olasılığı yüksek olan bu tümörlerin, doğal seyri ve kesin tedavi yöntemleri üzerine görüş birliği sağlanamamıştır.

Bu çalışmamızdada, 2020-2022 yılları arasında tespit ettiğimiz, kliniğimize ilk patolojik tanıları (3 hasta punch bx, 1 hasta insizyonel bx ile konfirme patolojik tanılar) farklı olarak refere edilen dört porkarsinom olgusunu sunmayı ve bu nadir hasta popülasyonun yönetimi ile ilgili mevcut literatürün gözden geçirilmesini amaçladık. Literatüre göre son derece nadir olarak görüldüğü bilinen porokarsinom olgularının kliniğimizde 3 yıllık kısa süre içinde (2020-2022 yılları arası) 4 vaka görülmüş olup aslında literatürde belirtilen orandan daha sık mı görülüyor yoksa yanlış tanı konması sebebi ile porokarsinom tanısı atlanıyor mu sorusuna cevap olarak literature katkı yapmayı amaçladık. Hızlı progresyon gösterebilen bu malign tümörün tanısının atlanması sonucu yanlış tedavi almasının önüne geçilmesi ve tanısının doğru konularak uygun cerrahi ve adjuvan tedavileri belirlemenin önemini vurgulamak da bu çalışmamızın ikincil bir amacıdır.

Olgu 1: Bilinen hipertansiyon ve koroner arter hastalığı dışında hastalığı olmayan 76 yaşında kadın hasta sol kol posteriorunda 2010 yılında ufak bir açık yara şeklinde başlayan lezyonunun son iki yılda hızlıca boyutlarında artış olması ve aralıklı kanama oluşturması üzerine dış merkez dermatolojiye başvurmuş. Yapılan insizyonel biyopsisi BCC gelmesi üzerine hasta 2020 yılında kliniğimize refere edildi. Tarafımızca yapılan değerlendirmede sol kol posteriorunda 8x6 cm boyutunda ülseronodüler kitle saptanan hastanın sistemik muayenesinde herhangi bir lenfadenopati izlenmemiş olup aksiller USG'de sol aksillada en büyüğü 7x18 mm boyutunda yağlı hilusu korunmuş benign görünümlü lenf nodları izlenmiş olarak gelmiş. Bunun üzerine hastanın kitlesi triceps kas fasyası dahil edilerek geniş eksizyon+greftleme yapılmıştır. Eksizyon meteryalinin patolojisi CK7 pozitif bazoloid diferansiasyon gösteren ekrin porokarsinom gelmiş olup en yakın yan cerrahi sınır 1.5 cm ve taban cerrahi sınır 1.7 cm mesafede gelmiştir. Ülserasyon izlenmemiştir. Hasta Cerrahpaşa Tıp Fakültesi tümör konseyi kararıyla 10 kür radyoterapi uygulanmış olup sonrasında 3 aylık aralıklarla PET/BT ile takip edilmiştir. Hasta ameliyat sonrası 3 yıldır nüks olmadan takip edilmektedir.

Tartışma: Ekrin porokarsinom olguları çok nadir görülen olgulardır. Çoğunlukla alt ekstremitede görülmekle birlikte yüz, skalp ve daha az olarak da üst ekstremite ve gövdede görülmektedir. Lokalizasyon açısından aksiller bölgeye yakın gövde tutulumu en az görülen formudur. Olguların çoğunluğu de nova olarak çıkmaktadır. Bazoloid ya da skuamöz diferansiasyon gösterebilmekle olup sıklıkla SCC ve BCC ile karıştırılabilmektedir.

Ekrin porokarsinom vakalarının tedavi planlamasında güçlükler vardır. Oldukça seyrek görülmesi nedeniyle cerrahi teknikleri karşılaştıran ve/veya yardımcı tedavilerin değerini araştıran ileriye dönük çalışmalar planlamak mümkün değildir. Yayınlanan az sayıda seri, yine oldukça az sayıda olgu içermektedir. Temel tedavi geniş lokal eksizyondur ve bu tedaviyle olguların %70-80'inde kür elde edilebilir. Olguların %20'sinde bölgesel lenf nodu metastazı saptanmaktadır. Bölgesel lenf nodlarına yayılım varsa bölgesel lenf nodu diseksiyonu yapılmalıdır. Bu olgularda mortalite oranı %67 olarak bildirilmiştir.

Literatüre göre çok nadir görüldüğü belirtilen ekrin porokarsinomun 2020-2022 yılları arasındaki kısa sürede kliniğimize farklı tanılarla refere edilen 4 vaka görülmesi, aslında literatürde belirtilen sıklığa göre daha sık görülüyor mu veya farklı tanı konularak atlanıyor mu soru işaretini akla getirmektedir. Mortalitenin ve sistemik lenf nodu yayılımının yüksek görüldüğü porokarsinom vakalarında tanının yanlış koyulması durumunda gerekli

uygun tedavinin yapılamaması ve uzun dönemde sistemik yayılımın daha sık görülebilceği unutulmamalıdır. Özellikle BCC veya benign karakterli lezyonlarla karışabildiği bilinen ekrin porokarsinomlar, bu tanılar konularak takip edilirse çok daha mortal seyredebileceği göz önünde bulundurulmalıdır.

Ayrıca çalışmamızda tanısını koyduğumuz 4 hastanın ikisinin literatüre göre en nadir yerleşim yeri olarak belirtilen gövde bölgesinde tespit edilmiş olması da aslında bu tümörün görülme bölgelerine göre literatüre kıyasla farklı olabileceği ve porokarsinomun her zaman akılda olması gerektiğini göstermektedir. Sunduğumuz tüm vakaların hepsinin ilk patolojik tanıları farklı olarak merkezimize refere edilmesi de histopatolojik değerlendirme sırasında patologların ve klinisyenlerin porokarsinom açısından daha dikkatli incelenmesi ve araştırılması konusunda farkındalığın oluşmasının da gerekliliğini göstermektedir.

Sonuç: Sonuç olarak, ekrin porokarsinom nadir bir tümördür ve bu nedenle tedavi yöntemleri ve sonuçlarını değerlendiren çok sayıda seri yoktur. Bununla birlikte, bildirilen az sayıda serinin sonuçları ekrin porokarsinom tanılı olguların özellikle lokal ve bölgesel nüks riski taşıdığına işaret etmektedir. Biz, ilk tanıları farklı olarak dış merkezlerden kliniğimize refere edilen ve geniş rezeksiyon sonrası en az bir yıldır hastalıksız olarak takip ettiğimiz literatüre göre nadir yerleşimli olduğu belirtilen dört ekrin porokarsinom olgusunun klinik ve patolojik özelliklerini sunduk. Hem klinisyenlerin hem de patologların bu nadir görülen ancak mortal seyredebilen tümörün doğru tanı ve tedavi algoritmasını belirleyebilmek için daha dikkatli olmaları gerekmektedir.

Anahtar Kelimeler: Deri eki tümörü, ekrin porokarsinom, malign tümör, nadir hastalık

Olgu 1

Olgu 1'de sunulan hastanın preop ve perop greftlendikten sonraki hali

SB-038

Malign Deri Tümörlerinde Kesin Tanı Sonuçları ile İntraoperatif Frozen Kesit Biyopsi Sonuçlarının Karşılaştırılması

İhsan Onur Kurşun, Seyit Doğan Çavdar, Handan Derebaşınlıoğlu

Sivas Cumhuriyet Üniversitesi Tıp Fakültesi, Plastik Rekonstrüktif ve Estetik Cerrahi Anabilim Dalı, Sivas

Deri kanserleri sık görülen kanserlerdendir. İnsidansında son 40 yılda %4 ile %8'lik bir artış gösterildiği bildirilmektedir. Bu kanserlerin %97 sini, özellikle bazal hücreli karsinomlar ve skuamöz hücreli karsinomlar gibi melanom dışı deri kanserler oluşturur. Nüks, hastalığın kalıcı olarak geri dönmesi olarak tanımlanır ve genellikle yetersiz tedavilerle ilişkilendirilir. Bu kanserlerin tedavisinde altın standart olarak Mohs cerrahisi kabul edilmekle birlikte bütün merkezlerde uygulanamamaktadır. Bu nedenle cerrahi sırasında gerek tanı koymak gerekse eksizyon sınırlarını değerlendirmek amacıyla frozen kesit yöntemi kullanılabilmektedir. Frozen kesit yöntemi, önemli bir adım olup hızlı karar gerektirse de, yöntemin sınırları ve hastanın tedavisi dikkate alınmalıdır. Bu yaklaşım genellikle, güvenilirliği ve etkinliği sorgulanan isteğe bağlı bir yöntem olarak kabul edilir.

Çalışmamızda cerrahi uygulanan cilt kanserleri hastaların makroskobik eksizyon sınırları, frozen inceleme sonuçları ve rutin boyama sonrası elde edilen cerrahi sınırların anatomik bölgelere göre birbirleriyle olan ilişkisi değerlendirmeye çalışıldı.

Çalışmamıza 2018 ile 2023 yılları arasında Sivas Cumhuriyet Üniversitesi Plastik Rekonstrüktif ve Estetik Cerrahi kliniğinde tek cerrah tarafından opere edilen ve intraoperatif frozen kesit biyopsi incelemesi uygulanan hastalar dahil edildi. Biyopsi sonuçlarına göre bazal hücreli karsinom(BHK) tanılı lezyonlar 7 mm sağlam cerrahi sınır ile, skuamöz hücreli karsinom (SHK) tanılı lezyonlar 10 mm sağlam cerrahi sınır ile ve malign melanom (MM) tanılı hastalar ise breslow kalınlığına göre eksizyon yapıldı. İntraoperatif frozen incelemesine gönderilen 136 hastanın her birinin lezyonu anatomik yerleşime göre değişmekle birlikte 4 yön (saat 3, 6, 9, 12 yönü) olmak üzere 530 çevre ve bir yön taban olmak üzere 123 taban sınırı çalışılmıştır. Hastaların intraoperatif frozen biyopsi sınır sonuçları ile postoperatif kesin tanı cerrahi sınır sonuçları arasındaki fark incelendi. İntraoperatif frozen kesit biyopsi ile kesin tanı cerrahi sınırın matematiksel olarak farkı hesaplandı. Frozen kesit biyopsi sonuçlarının taban ve çevreye göre sınıflandırılarak kesin tanı biyopsi sonucu arasındaki farklar bulundu. Ayrıca frozen çevre kesit biyopsi sonucu ile cerrahi eksizyon sınırı arasındaki farklar da hesaplandı. Elde edilen sonuçlar 0 mm (fark yok), 1-3 mm, 3-6 mm, 6 mm ve üzeri olarak sınıflandırıldı.

93'ü (%68.38) erkek, 43'ü (%31.62) kadın hastalardan oluşan çalışma grubunun, yaş ortalaması 68.36 (min:34, max: 95) olarak bulundu. 136 hastanın 80'i (%58.82) BHK, 46'sı (%33.82), SHK 6'sı (%4.41), MM olmak üzere 4'ü (%2.94) diğer malign deri tümör tanılı hastalardı. Ortalama eksizyon sınırı 8.54 mm olarak hesaplandı. Opere edilen anatomik bölgeler %29.41 burun(n=40), %17.65 perioral(n=24), %15.44 yanak(n=23), %14,71 periorbital(n=20), %8.09 skalp(n=11), %6.62 diğer(n=9), %3.68 alın(n=5) ve %2.94 kulak(n=4) olarak sınıflandırıldı. İntraoperatif frozen kesit biyopsi ile kesin tanı cerrahi sınırın matematiksel farkının anatomik bölgelere göre dağılımı tablo 1'de gösterilmiştir. Frozen kesit biyopsi sonuçlarının taban ve çevreye göre sınıflandırılarak kesin tanı biyopsi sonucu arasındaki fark ve frozen çevre kesit biyopsi sonucu ile cerrahi eksizyon sınırı arasındaki farkların dağılımı tablo 2'de gösterilmiştir

Tablo 1. İntraoperatif frozen kesit biyopsi ile kesin tanı cerrahi sınırı (taban ve çevre toplam, n=653) değerlerinin matematiksel farkının anatomik bölgelere göre dağılımı

Baş, boyun bölgeleri dışında kalan alanlar (gövde ve ekstremiteler) "Diğer" başlığı altında tabloda gösterilmiştir.

Tablo 2. Frozen kesit biyopsi sonuçlarının taban ve çevreye göre sınıflandırılarak kesin tanı biyopsi sonucu arasındaki fark ve frozen çevre kesit biyopsi sonucu ile cerrahi eksizyon sınırı arasındaki farkların dağılımı

Sonuç: Çalışmamızda cerrahi sınırların makroskopik olarak belirlenmesinin frozen sonuçları göz önünde bulundurulduğunda ancak %17,54 oranında uyumlu olduğu gösterilmiştir. % 60 sınırda makroskopik ölçümler kullanıldığında frozen dan daha az cerrahi sınır elde edildiği izlendi. Ancak anatomik bölgeler arasında farklılıklar gösterse de intraoperatif frozen kesit biyopsi çalışmalarının %80 civarında boyalı preperatlar ile elde edilen cerrahi sınır değerleriyle örtüştüğü görülmüştür. Bu nedenle Mohs cerrahinin uygulanamadığı merkezlerde intraoperatif frozen kesit biyopsi kullanılmasının özellikle flep cerrahisi uygulanacak hastalarda daha güvenilir sınırlar sağlayabilir.

Anahtar Kelimeler: Cerrahi Sınır, Deri Kanserleri, Frozen

Tablo 1. İntraoperatif frozen kesit biyopsi ile kesin tanı cerrahi sınırı (taban ve çevre toplam, n=653) değerlerinin matematiksel farkının anatomik bölgelere göre dağılımı

Tablo 1.	n (%)	n (%)	n (%)	n (%)	n (%)	n (%)	n (%)	n (%)
	>0	>0	>0	0	<0	<0	<0	
	1-3 mm	3-6 mm	>6 mm	0 mm	(-)1-3 mm	(-)3-6 mm	(-)>6 mm	Toplam
Periorbital	8 (8,16)	1 (1,02)	0 (0)	83 (84,69)	3 (3,06)	2 (2,04)	1 (1,02)	98 (15)
Alın	1 (4)	0 (0)	0 (0)	22 (88)	2 (8)	0 (0)	0 (0)	25 (3.83)
Perioral	5 (5,05)	4 (4,04)	0 (0)	83 (83,83)	4 (4,04)	3(3,03)	0 (0)	99 (15,16)
Skalp	2 (3,63)	1 (1,82)	0 (0)	49 (89)	2 (3,63)	0 (0)	1 (1,82)	55 (8.42)
Burun	9 (4,56)	3 (1,52)	0 (0)	168 (85,2)	12 (6,09)	2 (1,02)	3 (1,52)	197 (30.16)
Kulak	2 (10)	0 (0)	0 (0)	12 (60)	1 (5)	1 (5)	4 (20)	20 (3.06)
Yanak	13 (11,3)	4 (3,5)	2 (1,73)	76 (66)	8 (7)	5 (4,34)	7 (6,08)	115 (17.61)
Diğer	1 (2,27)	2 (4,54)	0 (0)	31(70,4)	6 (13,6)	4 (9,09)	0 (0)	44 (6.73)
Toplam	41 (6,27)	15 (2,3)	2 (0,3)	524 (80)	38 (5,81)	17 (2.6)	16 (2.45)	653 (100)

Tablo 2. Frozen kesit biyopsi sonuçlarının taban ve çevreye göre sınıflandırılarak kesin tanı biyopsi sonucu arasındaki fark ve frozen çevre kesit biyopsi sonucu ile cerrahi eksizyon sınırı arasındaki farkların dağılımı

Tablo 2.	**Frozen -Kesin Tanı Farkı**	**n (%)**		
		Çevre Farkı	**Taban Farkı**	**Frozen Çevre-Cerrahi eksizyon sınırı**
<0	1-3 mm	34 (6.41)	4 (3.25)	186 (35.09)
	3-6 mm	16 (3.01)	1 (0.81)	89 (16.79)
	>6 mm	12 (2.26)	4 (3.25)	45 (8.49)
Toplam		62(11,7)	9(7,3)	320(60,4)
0	0 mm	423 (79.81)	101 (82.11)	93 (17.54)
>0	1-3 mm	31 (5.84)	10 (8.13)	74 (13.96)
	3-6 mm	12 (2.26)	3 (2.43)	25 (4.71)
	>6 mm	2 (0.37)	0 (0)	18 (3.39)
Toplam		**45(8,4)**	**13(10,56)**	**117(22,07)**

SB-039

Lentigo Maligna ve Farklı Malign Melanom Alt Türlerinin Periferik Kan İmmünolojik Gösterge Değerleri Açısından Karşılaştırılması

Işıl İrem Turan[1], Erol Kozanoğlu[1], Rıdvan Erden[2]

[1]*İstanbul Üniversitesi İstanbul Tıp Fakültesi, Plastik Rekonstrüktif ve Estetik Cerrahi Anabilim Dalı, İstanbul*
[2]*Sağlık Bilimleri Üniversitesi, Kartal Lütfi Kırdar Eğitim ve Araştırma Hastanesi, Plastik Rekonstrüktif ve Estetik Cerrahi Kliniği, İstanbul*

Giriş: İnsanda en sık görülen kanser türü deri kanseridir. Melanom ve melanom dışı deri kanserleri olarak iki ana gruba ayrılan bu patoloji ile bağışıklık sistemi arasında girift bir ilişki mevcuttur. Kanser gelişimi ve süreci ile bağışıklık sistemi arasındaki ilişkinin bazı basamakları saptanmıştır. Fakat, malign melanomun alt türlerinin farklılaşmasında, bağışıklık sisteminin etkisi henüz aydınlatılamamıştır. Bu çalışmanın amacı, periferik kandan elde edilen temel bağışıklık belirteçleri ve oranları ile malign melanomun alt türlerinin farklılaşması arasındaki olası ilişkileri ortaya koymaktır.

Hastalar ve Yöntem: Bu çalışmaya, Şubat 2018 ile Nisan 2023 tarihleri arasında kurumumuzda ameliyat edilen malign melanom hastaları dahil edildi ve çalışma geriye dönük olarak tasarlandı. Hastaların tüm elektronik dosyaları ve patoloji rapor kayıtları değerlendirildi. Hastaların yaş, cinsiyet, tam kan sayımı verileri (mutlak nötrofil, trombosit, monosit, lenfosit sayıları) ve patolojik alt türleri değerlendirildi. Tüm tam kan sayımları, ameliyatlardan iki hafta önce ve hastalarda klinik ve laboratuar olarak enfeksiyon bulgusu yokken alımıştı. Tam kan sayımı verileri üzerinden trombosit/lenfosit, nötrofil/lenfosit, monosit/lenfosit, pan immün-inflamasyon değeri ve sistemik immün-inflamasyon değeri hesap edildi. Sayısal verileri ortalama, birinci çeyrek ve üçüncü çeyrek olarak sınıflandırıldı.

Bulgular: Çalışmaya 164 hasta dahil edildi. Hastaların ortalama yaşı 56 yıldır (28 - 92 yıl). Hastaların 62'si kadınken, 102'si erkekti. 74 hasta yüzeyel yayılan alt türe sahipken, 16 hasta noduler, 53 hasta akral lentiginöz ve 21 hasta lentigo maligna melanom alt türüne sahipti. Ayrıca, 40 hastada lentigo maligna saptandı. Alt türlerin ortanca trombosit, nötrofil, lenfosit ve monosit sayıları 103/mm3 cinsinden şöyle saptandı: Yüzeyel yayılan alt tür (267000, 4800, 1955, 580), nodüler alt tür (262500, 5300, 2250, 650), akral lentiginöz alt tür (260000, 5100, 1800, 500), lentigo maligna melanom alt türü (264000, 5400, 1700, 600), lentigo maligna alt türü (254000, 4600, 1950, 500). Alt türlerin ortanca trombosit/lenfosit, nötrofil/lenfosit, monosit/lenfosit, pan immün-inflamasyon değeri ve sistemik immün-inflamasyon değeri şöyle saptandı: Yüzeyel yayılan alt tür (136.06, 2.46, 0.25, 328533333.33, 627060), nodüler alt tür (124.77, 2.29, 0.28, 379979166.67, 592354.64), lentigo maligna melanom alt tür (150, 2.43, 0.28, 365086956.52, 730173.91), akral lentiginöz malign melanom alt türü (143.16, 2.93, 0.31, 415500000, 785076.92), lentigo maligna alt türü (122.71, 2.01, 0.26, 257695294.12, 515390.59). Alt türler arasında platelet, nötrofil, lenfosit ve monosit sayıları bakımından istatistiksel olarak anlamlı fark saptanmamıştır ($p>0.05$). Alt tipler arasında PLO, NLO, MLO, PIV ve SII değerleri bakımından istatistiksel olarak anlamlı fark saptanmamıştır ($p>0.05$).

Sonuç: Bağışıklık sisteminin malign melanom alt türleri üzerindeki etkileri; nötrofil/lenfosit, trombosit lenfosit, monosit/lenfosit, sistemik immün-inflamasyon değeri ve pan immün-inflamasyon değeri gibi basit immünolojik belirteçler ile ortaya konamamaktadır. Bu ayrımın yapılması için farklı belirteçler araştırılmalıdır.

Anahtar Kelimeler: Malign melanom, monosit - lenfosit oranı, nötrofil - lenfosit oran, trombosit - lenfosit oranı, sistemik immün - inflamasyon indeksi, pan - immün - inflamasyon değeri

Tablo 1

	Yüzeyel Yayılan Malign Melanom	Nodüler Malign Melanom	Akral Lentiginöz Melanom	Lentigo Maligna Melanoma	Lentigo Maligna	
	Median (Q1, Q3)	Median (Q1, Q3)	Median (Q1, Q3)	Median (Q1, Q3)	Median (Q1, Q3)	p
Trombosit Sayısı	267000 (211000, 313000)	262500 (232000, 337500)	260000 (221000, 294000)	264000 (228000, 326000)	254000 (231000, 294500)	0.869
Nötrofil Sayısı	4800 (3900, 7000)	5300 (4050, 6300)	5100 (4400, 6400)	5400 (4300, 7200)	4600 (3150, 6650)	0.442
Lenfosit Sayısı	1955 (1500, 2460)	2250 (1500, 2850)	1800 (1200, 2400)	1700 (1200, 2300)	1950 (1505, 2550)	0.237
Monosit Sayısı	580 (440, 610)	650 (500, 700)	500 (400, 600)	600 (500, 600)	500 (400, 700)	0.312
PLO	136.06 (107.31, 171.76)	124.77 (101.19, 203.46)	143.16 (111.3, 205.45)	150 (108.06, 236.43)	122.71 (100.7, 165.89)	0.423
NLO	2.46 (1.58, 3.47)	2.29 (1.52, 3.86)	2.93 (1.94, 4.55)	2.43 (2.2, 6.19)	2.01 (1.52, 3.32)	0.087
MLO	0.25 (0.2, 0.38)	0.28 (0.22, 0.43)	0.31 (0.21, 0.44)	0.28 (0.22, 0.4)	0.26 (0.19, 0.37)	0.642
PIV	328533333.33 (215432299.47, 563200000)	379979166.67 (283981669.69, 749290497.74)	415500000 (226216666.67, 623200000)	365086956.52 (310000000, 621111111.11)	257695294.12 (176516964.29, 602920000)	0.222
SII	627060 (483557.94, 940800)	592354.64 (448598.6, 1116961.54)	785076.92 (495800, 1157818.18)	730173.91 (557666.67, 1242222.22)	515390.59 (384287.52, 879295.83)	0.085

Hastaların alt tiplerine göre immünolojik değerleri sunulmuştur.

SB-040

Alt Dudak Rekonstrüksiyon Tekniklerinin Fonksiyonel ve Niceliksel Karşılaştırılması

Adem Atakan Haytaoğlu, Semih Güner, Zeynep Deniz Akdeniz Doğan, Mehmet Nuri Bayramiçli

Marmara Üniversitesi Tıp Fakültesi, Plastik Rekonstrüktif ve Estetik Cerrahi Ana Bilim Dalı, İstanbul

Amaç: Alt dudak rekonstrüksiyonu için primer onarımdan serbest fleplere bir çok teknik tanımlanmıştır. Dudak fonksiyonları ve oral kompetans günlük yaşam aktivitelerini direkt etkileyen rekonstrüksiyon sırasında ana amaçların arasındadır. Çalışmamızda birbirinden farklı tekniklerle alt dudak rekonstrüksiyonu yaptığımız hastaların teknikler arası fonksiyonel ve niceliksel karşılaştırmayı amaçladık.

Materyal-Metod: Kliniğimizde 2018-2023 yılları arasında alt dudakta yerleşen Squamöz hücreli karsinom(SCC) nedenli tümör eksiyonu yapılan ve farklı teknikler ile onarılan 44 hasta dahil edildi. Hastalar serbest flep ile onarım yapılanlar, lokal flep ile onarım yapılanlar ve primer onarım yapılanlar olarak 3 gruba ayrıldı. Lokal flep ile onarım yapılanlarda komissuru daraltmasına göre 2 alt gruba ayrıldı. Gruplar apertura alanı ölçümleri ile karşılaştırıldı. Ayrıca vücut ağırlık değişimi, iş gücü kaybı, oral kompetans, su tutma kapasitesi, çiğneme, oklüzyon, konuşma, dil hareketleri, yutma, omuz ve boyun hareketleri ve orbicularis oris kasını test eden pommeter ölçümü sonucu ile karşılaştırıldı.

Bulgular: Gruplar arasında yaş ve sigara kullanımı anlamlı fark yoktu. Gruplar arasında apertura alanları, interkomissural ve interalveolar mesafede anlamlı fark saptanmadı. Lokal flep ile ve primer onarım yapılan hastalar 12 değerlendirme testinde serbest flep ile onarım yapılan hastadan oral fonksiyonu için anlamlı daha yüksek değerlendirildi. Lokal flep grupları arasında oral fonksiyon değerlendirme teknikleri arasında anlamlı fark izlenmedi. Apertura alanları ile oral fonksiyon testleri arasında anlamlı ilişki saptanmadı.

Sonuç: Alt dudak rekonstrüksiyonunun temel amacı olan form ve fonksiyonu oluştururken farklı teknikler farklı sonuçlar getirmektedir. Hasta özelinde değerlendirme yapılarak ideal teknik seçilebilir.

Anahtar Kelimeler: altdudak, rekonstrüksiyon, Scc

SB-041

Yenidoğan Döneminde Kutanöz Metastazlı Malign Melanom: Bir Olgu Sunumu ve Literatürün Gözden Geçirilmesi

Can Ege Yalçın, Alp Ercan

İstanbul Üniversitesi - Cerrahpaşa, Cerrahpaşa Tıp Fakültesi, Plastik, Rekonstrüktif ve Estetik Cerrahi Ana Bilim Dalı, İstanbul

Giriş: Tüm yaşlarda üçüncü en yaygın deri kanseri olsa da, malign melanom pediatrik popülasyonda nadiren görülür ve ABD veritabanlarına göre yaklaşık olarak milyonda 4 vaka insidansı vardır. Bu vakaların çoğu 10 yaşın üzerinde teşhis edilir. Dev konjenital nevüsler, malign melanom için bilinen risk faktörleridir ve doğan bebeklerin yaklaşık %1'ini etkiler. Ancak risk yaşam boyu devam eder ve neotanal dönemde mevcut bir dev konjenital nevüsten malign melanom gelişimi son derece nadirdir. Bu çalışmada, doğumdan sonra tespit edilen ve bir dev konjenital nevüs üzerinde nodüllerin büyümesiyle karakterize edilen konjenital malign melanomanın multifokal bir olgusu sunmayı ve bu nadir hasta popülasyonunun yönetimiyle ilgili mevcut literatürün gözden geçirilmesi amaçladık.

Olgu Sunumu: Hasta velisi, bu vaka raporunun ve eşlik eden görüntülerin yayınlanması için yazılı onam sağlamıştır. Önemli aile öyküsü veya eş zamanlı hastalığı olmayan 4 aylık bir kız çocuğu, lumbosakral bölgedeki bir dev konjenital tüylü nevüs üzerinde gelişen nodüllerle tarafımıza başvurdu. Hayatın ilk haftasında, hastaya bir dev tüylü konjenital nevüs için değerlendirme yapılmıştı. İlk manyetik rezonans taramasında merkezi sinir sistemi lezyonu bulgusu saptanmamıştı. Bununla birlikte, nodüller doğumdan sonraki ilk 10 gün içinde lezyon üzerinde oluşmaya ve büyümeye başlamıştı. Üçüncü haftada gerçekleştirilen bir insizyonel biyopsi sonucunun malign melanom ile uyumlu gelmesi üzerine, hasta yakınları başvurdukları merkezde uygun tedavi seçeneklerinin bulunmaması ve daha ileri tetkik ve tedavi gereksinimi nedeniyle merkezimize yönlendirilmiştir. Hastalık sürecinde, lezyondaki nodüler oluşumlar büyümeye devam etmiştir. Dönemsel ülserasyonlar ve kanama atakları görülmüş ve iki kere acil servis transferi gerektiren persistan kanama atakları gözlenmiştir. Hastanın tarafımıza yaşamın dördüncü ayda yapılan başvurusunda, primer cerrah tarafından yapılan fiziksel muayenede, lumbosakral bölgede yaklaşık olarak 15x15 cm ölçülerinde pigmentli bir lezyonu, hiperpigmente maküller ve nodüller olarak kendini gösteren çevresindeki birden fazla uydu lezyon ile sol alt flankta yaklaşık olarak 10x5 cm ölçülerindeki en büyük lezyonu vardı. Ayrıca sol pretibial bölgede yaklaşık olarak 5x5 cm boyutlarında bir üzerinde pigmente maküller bulunan plak şeklinde bir alan da palpe edildi. Pediatrik tıbbi onkoloji, radyasyon onkolojisi ve plastik cerrahi alanlarını içeren multidisipliner toplantı sonucunda bulgulara dayanarak lumbosakral ve pretibial lezyonların geniş eksizyonu ile beraber sentinel lenf nodu biyopsisine (SLNB) karar verildi. Cerrahi sırasında, sırt ve sol pretibial bölgedeki lezyonlar 1.5 cm brüt salim cerrahi sınırlar ile eksize edildi. Sakral bölgedeki defekt, etraftaki dokulardan oluşturulan gluteal ilerletme flepleri ile küçültüldükten sonra kısmi kalınlıkta deri grefti ile rekonstrükte edildi (Şekil 1). Rezeksiyon materyalinin histopatolojik incelemesi konjenital nevüs içinde ortaya çıkan invaziv malign melanom (Breslow kalınlığı: 3 mm, Lenfatik invazyon: Mevcut, Vasküler invazyon: Yok) lehine yorumlandı. Sağ inguinal ve sol aksiller sentinel nodlardan alınan biyopsi sonuçları reaktif hiperplazi gösterdi. Sol

inguinal bölgeden elde edilen dört lenf nodunun tümü metastatikti. Sol pretibial lezyonun da metastatik malign melanom olduğu ortaya çıktı. Multidisipliner tartışmanın ardından elektif lenf nodu diseksiyonu yapılmamasına karar verildi. Adjuvan kemoterapi uygulandı ve hasta cerrahi müdahalenin ardından 16 aylık hastalıksız sağkalım ile tedaviye olumlu yanıt verdi. Ancak, 20 aylıkken sırtta ve sol uylukta yeni uydu lezyonlar oluştuğu fark edildi. Yapılan sistemik taramada, PET görüntülemede çoklu organ tutulumu tespit edildi. Daha ileri müdahalelere ve tedaviye rağmen hastanın durumu kötüleşti ve ne yazık ki hasta 26 aylıkken kaybedildi.

Tartışma: Son yıllarda yapılan çalışmalar çocuk hasta gruplarında melanom insidansında artış olduğunu göstermektedir. Konjenital ve neonatal malign melanom pediatrik popülasyonun bir alt grubudur ve bildirilen vaka sayısı 13 vaka raporu ile sınırlıdır. Literatür taramamızdan elde edilen bulgular ve bildirilen vakalar Tablo 1'de bulunabilir. Pediatrik malign melanom üzerine yakın zamanda yapılan bir meta-analizde, özellikle 10 yaş ve altındaki çocuklarda konjenital nevüs zemininde gelişen malign melanomların de novo vakalara kıyasla daha ölümcül seyrettiği bildirilmiştir. Yetişkinlerle karşılaştırıldığında, melanom ve nevüs arasındaki ilişkinin pediatrik popülasyonda daha sık olduğu bulunmuştur. Terapötik yaklaşım genellikle erişkinler ile benzerdir, ancak sentinel lenf nodu biyopsisinin yapılıp yapılmaması gerektiği ile ilgili çalışmalar aktif olarak devam etmektedir. Bizim olgumuzda hastalığın ilerleyici doğası ve görüntülemede şüpheli bulguların saptanması nedeniyle sentinel lenf nodu biyopsisi yapılmış ve PET taramasında şüpheli metabolik aktivitesi olan bir bölgede pozitiflik saptanmıştır. Ancak elektif lenf nodu diseksiyonu yapmanın faydalı olup olmadığı konusunda veri eksikliği nedeniyle fikir birliğine varılamamıştır. Literatür taramamızda, doğumdan itibaren mevcut lezyonları olan ve yenidoğan döneminde malign melanom tanısı alan hastaları içeren 13 olgu sunumuna ulaşabildik. Neonatal-melanom olarak adlandırılan hastalar çoğunlukla erkekti ve muhtemelen konjenital dev nevüslerin artmış sıklığı ile ilişkili olarak sırt en sık tutulan bölgeydi.

Sonuç: Mevcut literatüre göre, tanı koymadaki olası zorluk ve hastalığın nadirliği nedeniyle, kesin tanı koymak üç yıla kadar sürebilmektedir. Teşhisin zamanında konulduğu vakalarda bile metastaz seyrek değildir. Yaklaşık 80 yıllık bir dönemde yaygın olan vaka sayısının azlığı ve hastalığın yönetimindeki değişiklikler nedeniyle, sağkalım ve tedavi seçenekleri hakkında uygun bir yorum yapılamamaktadır. Bu nedenle, klinisyenlerin konjenital malign melanom yönetiminde bir algoritma oluşturmak için bu alt gruptaki hastaların sonuçlarını bildirmeleri önemlidir.

Anahtar Kelimeler: Malign melanom, nadir hastalık, neonatal, pediatrik onkoloji, yenidoğan

Şekil 1

Dört aylık bir bebekte dev bir konjenital nevüs üzerinde nodüler kitleler (a). Konjenital nevüs doğumdanmevcut olmasına karşın, sol flank bölgesindeki en büyük olmak üzere haftalar içinde nodüller ve satellitler gelişti. Hastanın başvurusunda ana lezyona ek olarak sol pretibial bölgede üzeri pigmente bir yumuşak doku kitlesi ortaya çıktı (b).

Tablo 1

Yazar	Sene	Cinsiyet	Postnatal tanı zamanı	Bölge	Konjenital nevüs varlığı	Aile Öyküsü	Boyut	Cerrahi Yöntem	Metastaz/ Nüks	Durum (Takip Süresi)	Patoloji
Zhou	2021	K	DOĞUM	ÜST EKSTREMİTE	YOK	YOK	9X5X4	Geniş eksizyon	Yok	Canlı (6 ay)	Nodüler MM
Belysheva	2019	E	22 GÜN	SIRT	VAR	YOK	3,5x3,7			Canlı (36 ay)	MM
Enam	2014	E	25 GÜN	SKALP	YOK	YOK	6,7x6,3x5,3	Geniş eksizyon (iki aşamalı)	Lokorejyonel lüks	Exitus (8 ay)	MM
McElearney	2009	K	14 GÜN	ALT EKSTREMİTE	YOK	YOK	EN GENİŞ 2 CM	Geniş eksizyon ve inguinal lenf notu disseksiyonu	İnguinal lenf notları	Canlı (32 ay)	YYMM
Bett	2005	E	DOĞUM	SIRT	VAR			Geniş eksizyon		Canlı (11 yıl)	MM
Koyama	1996	K	DOĞUM	SKALP	VAR	YOK	EN GENİŞ 3 CM	Geniş eksizyon			Rhabdomyojenik farklılaşma gösteren MM
Ishii	1991	E	30 GÜN	ALT EKSTREMİTE	YOK	YOK	25X25X7	Geniş eksizyon	Akciğer, kemik, karaciğer, cilt	Exitus (18 ay)	MM
Song	1990	E	DOĞUM	SKALP	YOK	YOK	10x9x5.5		Yok	Exitus (Doğum)	MM
Baader	1989	K	DOĞUM	SIRT	VAR	YOK	EN GENİŞ 20 CM	Geniş eksizyon	Yok	Canlı (36 ay)	MM
Naraysingh and Busby	1986	E	DOĞUM	SIRT	VAR				Cilt	Exitus (1.5 ay)	MM
Stromberg	1979	E	DOĞUM	SKALP	VAR		10 CM	Geniş eksizyon		Canlı (18 yıl)	MM
Oldhoff and Koudstaal	1968	E	1 GÜN	ALT EKSTREMİTE	YOK	YOK		Amputasyon	Yok	Canlı (10 yıl)	MM
Sweet and Connerty	1941	E	DOĞUM	PERİNEUM	VAR	YOK		Yok	Karaciğer	Exitus (17 gün)	MM

SB-042

Topuk Defektlerinde Hala İyi Bir Alternatif, Ters Akımlı Sural Flep

Agit Sulhan, Perçin Karakol, Furkan Uysal, Serhat İnan, Yalçın Akbulut

Başakşehir Çam ve Sakura Şehir Hastanesi, Plastik, Rekonstrüktif ve Estetik Cerrahi Kliniği, İstanbul

Giriş: Ters akımlı sural flep, yaklaşık 30 yıl önce tanımlanmasını takiben geliştirilen modifikasyonlar sayesinde bacak distali ve topuk defektleri için yaygın olarak kullanılmaktadır. Alt ekstremite rekonstrüksiyonu gerektiren hastalarda genellikle travma, kanser veya enfeksiyon gibi etyolojiler ön plana çıkmaktadır. Bu amaçla alt ekstremitenin dolaşım kapasitesi, eşlik eden komoborbidite veya fiksasyon problemleri sebebiyle her zaman serbest doku nakli veya lokal flep seçenekleri uygun olmamaktadır. Ters akımlı sural flep, nörovasküler ada flebi olarak tek seans veya iki seanslı olarak uygulanabilmektedir. Hızlı uygulanabilmesi, ark rotasyonunun bacak medial yüzde orta, distal ve topuk defektlerine kadar sağlanabilmesi flebi öne çıkarmaktadır. Ancak ters akımlı sural fleplerde literatürde genel olarak venöz konjesyon ve parsiyel/total nekroz oranları temel komplikasyonlar olarak görülmektedir. Bu çalışmada amaç, kliniğimizde uygulanan ters akımlı sural flep deneyimlerini aktarmaktır.

Materyal-Metod: Bu çalışmada Şubat 2023-Eylül 2023 tarihleri arasında Başakşehir Çam ve Sakura Şehir Hastanesi Plastik, Rekonstrüktif ve Estetik Cerrahi kliniğine topuk bölgesinde yara şikayeti ile başvuran ve ters akımlı sural flep operasyonu yapılan olgular değerlendirildi. Çalışmaya 10 olgu dahil edilmiştir. Olguların 8'i erkek 2'si kadın, ve ortalama yaş 45 (25-73) olarak ölçülmüştür. Defektlerin; %50'si travmaya sekonder bunların da %%40'ı depremzede, %30'u diyabetik ülser, %20'si ise enfeksiyona sekonder oluşan defektlerden oluşmaktadır. Ortalama defekt çapı 6x4 cm, ortalama flep çapı 8x5 olarak bulundu. Komoborbidite olarak en sık diyabetes mellitus ve koroner arter hastalığı görüldü. 9 hastaya iki aşamalı delay tekniği uygulanarak, 1 hastaya direk adaptasyon sağlandı. Delay işlemi uygulanan olgularda cilt adası, eşlik eden derin fasya ve pedikül yukardan total insize edilerek iadesi sağlandı. Delay işlemi uygulanan tüm hastalarda flep tabanına steril silikon materyal konularak flep delay fizyolojisi arttırılmaya çalışıldı.1 Delay işlemi yapılan hastaların ikinci cerrahisi için en az 3-4 hafta beklenerek delay fizyolojisi tamamlandı. Delay veya direk flep adaptasyonu yapılan olguların %80'inde fleplerin elevasyonu ve adaptasyonunu takiben venöz konjesyon gelişti. Sonraki saatlerde fizyolojik şok etkisinin geçmesine rağmen venöz konjesyon parsiyel olarak fleplerde devam etti ve venöz yetmezlik sahalarına medikal sülük tedavisi ve pediküle gerim yaratan sütürlerin alınması işlemi uygulandı. 4 hastada sadece epidermoliz 4 hastada parsiyel tam kat nekroz 1 hastada total flep nekrozu gelişti. Komplikasyon sahalarına debridman, sekonder iyileşme veya cilt grefti uygulamaları yapıldı. Donör sahaların hepsine cilt grefti uygulaması yapıldı. Uzun dönemde komplikasyon görülmedi.

Tartışma: Ters akımlı sural arter flebi ilk olarak 1992'de Masquelet ve ark. tarafından önceki yıllarda bir takım alt ekstremite fasiyokutan fleplerinin modifkasyonu olarak nörokutanöz fasiyokutan flep olarak tanımlanmıştır. Popliteal fossadan lateral malleola çizilen longitüdinal seyir etrafında lateral malleol etrafında peroneal perforatörlerden beslenen, distalinde küçük safen venin, sural arterin ve sural sinir flebin pedikülünü oluşturmaktadır. Daha sonraki dekadlarda da flebin modifikasyonu arttırılmıştır. Bir ada flebi şeklinde nörovasküler flep, tabanda gastroknemius kası fasyasının da dahil ediliği, pedikülün sural arter, sural sinir ve küçük safen venin proksimalden ligate edilerek ters akımlı olarak eleve edilir. Flebin temel fizyolojik ve anatomik akımın tersine uygulanması sebebi ile sıklıkla venöz yetmezlik ve nekroz durumları gelişmiş ve buna çeşitli alternatif uygulamalar geliştirilmiştir. Bunlar genel olarak, ekstremite elevasyonu flebotomi, medikal sülük uygulamaları, küçük safen flebin defekt sahasına yakın venöz anastomozunun yapılması, delay uygulaması, ekspander ve delay uygulaması gibi bir çok teknik literatürde tariflenmiştir. Genel anlamda literatürde flep uygulamasının ileri yaşlarda (40-65 yaş), eşlik eden vaskülopati, periferik vasküler hastalık, obezite, sigara içiciliği gibi durumlarda flebin dolaşım sorunlarının arttığı ve nekroz oranlarının arttığı belirtilmiştir. Çalışmamızda da yaş grubu, eşlik eden komorbidite ile literatürle uyumlu olarak parsiyel/tam kat nekroz oranlarına sahip olduğu görülmüştür. Yine aynı şekilde çalışmamızda delay işlemleri literatüre uygun olarak yapılmış olup steril silikon materyal konularak delay fizyolojisi ile dolaşım viabilitesi arttırılmaya çalışılmıştır. Venöz konjesyonların yönetiminde ise elevasyon, flebotomi, sütür açılması ve medikal sülüklerden yararlanılmıştır. Yakın dönemde literatürle benzer oranlarda epidermoliz (%40) ve parsiyel nekroz (%40) total nekroz (%10) oranları görülmüştür.7 Uzun dönemde nekroz vb. komplikasyonlara rastlanmamıştır.

Sonuç: Alt ektremite rekonstrüksiyonu plastik ve rekonstrüktif cerrahinin hala temel zor alanlarından olmaya devam etmektedir. Alt ekstremitenin dolaşım sisteminin üst ekstremiteye oranla yer çekimine maruziyeti, vasküler yapısının farklılığı, lokal flep seçeneklerinin kısıtlı olması sebebi ile günlük konjonktürde defektlerin perforatör flep ve serbest flep seçeneklerine itmektedir. Serbest flep seçenekleri dahil günümüzde alt ekstremite vasküler ağının sakrifikasyonunundan kaçınma amacı ile perforatör-to-perforatör anastomozlar veya uç-yan anastomozlar gibi ileri mikrocerrahi deneyimleri gerektirmektedir. Yaygın travmatik hastalarda gelişen uzun segment intimal hasarlar da her zaman klinik olarak alıcı sahaya uygun olmayabilmektedir. Temel plastik cerrahi prensipleri ile geliştirilen sural flep her ne kadar sıklıkla adıyla özdeşleşen bir takım komplikasyonlara rağmen düşük oranda total flep kaybı ve artan modifikasyonları ile gündemini korumaktadır. Venöz komplikasyonların yönetimi sekonder cerrahiden ziyade hızlı ve etkili lokal tekniklerle yapılabilmektedir. Flebin donör sahasının genel olarak greftler ile kapatılması ve çoğunlukla ikincil bir cerrahi uygulanarak delay işleminin tamamlanması gibi durumlar, flebin olumsuz yönleri olarak belirtilebilir. Sonuç olarak uygun yaş ve ek komorbidite olmayan olgularda ters akımlı sural flep hala iyi bir alternatif seçenek olarak önerilebilir.

Anahtar Kelimeler: alt ekstremite, rekonstrüksiyon, sural flep

SB-043

Diyabetik El Enfeksiyonlarının Yönetimi; 10 Yıllık Deneyim ve Literatür İncelemesi

Can Koç, Mehmet Fatih Çamlı, Nuh Evin, Kemalettin Yıldız, Selma Sönmez Ergün

Bezmialem Vakıf Üniversitesi, Plastik, Rekonstrüktif ve Estetik Cerrahi AD, İstanbul/Türkiye

Giriş: Dünya genelinde, 20-79 yaş arasındaki nüfusun %10.5'ini, yani yaklaşık 537 milyon yetişkin diabetes mellitus (DM) hastasıdır (1).DM'nin beraberinde getirdiği anjiyopati, periferik nöropati gibi komplikasyonlar ile lökosit ve bakterisidal aktivite disfonksiyonları hastaların enfeksiyona olan yatkınlığını arttırmakta ve yara iyileşme kapasitesindeki bozukluklar da eklenince bu enfeksiyonların daha agresif seyretmesine neden olmaktadır. Bu hasta grubunda en sık ayak etkilenirken el enfeksiyonları 20 kat daha az görülmekte ve pratikte atlanabilmektedir. Yönetilmesi zor olan diyabetik el enfeksiyonları işlev kaybı, kontraktürler ve amputasyonlara yol açabilmekte olan yüksek morbidite ve mortaliteye sahip enfeksiyonlardır. Çalışmamızın amacı;diyabetik el enfeksiyonlarının yönetimiyle ilgili olarak literatürde az olan bu konu hakkında 10 yıllık tecrübelerimizi paylaşmaktır.

Materyal ve Metot: Şubat 2012-Temmuz 2022 tarihleri arasında diyabetik el enfeksiyonu nedeniyle cerrahi olarak tedavi edilen ve kriterlerimizi karşılayan 39 hastanın verileri retrospektif olarak incelendi. Çalışmaya katılmak istemeyen, tıbbi kayıtları yetersiz, medikal tedaviye yanıt verip cerrahi tedavi uygulanmayan ve en az 12 aylık takip sürelerini tamamlamayan hastalar çalışmaya dahil edilmedi. Çalışmaya dahil edilen 39 hastanın yaş, cinsiyet, ek hastalıkları, beden kitle indeksi (BMI), geçmiş hastalık öyküsü, etyoloji, uygulanan medikal ve cerrahi tedaviler, laboratuvar, radyolojik ve klinik veriler, hastanede yatış süreleri ve tedavi maliyetleri incelendi.

Bulgular: Hastaların 28'i erkek, 11'i kadın olup, ortalama yaşları 56.3±16.9 yıldı. Dört hasta yeni tanı almışken, diğer 35 hasta ortalama 15.2±7.5 yıldır Tip-2 diyabetus mellitus hastasıydı. Ortalama vücut kitle indeksi (BMI) 28.9±4.6 kg/m2 idi; 10 hasta obez, 3 hasta ileri obezdi. Hiperglisemi için 9 hasta oral diyabet, 21 hasta subcutan insülin tedavisi alırken,9 hasta tedavi almıyordu.19 hasta oral antikoagülan kullanmaktaydı. Diyabetik nefropati ve kronik böbrek hastalığı olan 6 hasta diyaliz görmekteydi. İki hasta astım, 8 hasta sigara kullanıcısı, koroner arter hastalığı olan 8 hastanın 5'i anjiyoplasti ve stent 3'ü bypass cerrahisi geçirmişti.

15 hasta daha önce diyabetik ayak ülseri nedeni ile tedavi görüp bunların 6'sı konservatif tedavi edilmiş,6 hasta ayak parmak,2 hasta transmetatarsal ve 1 hasta da diz altı seviyesinden ampute edilmişti.

18 hastada ek el hastalıkları mevcut olup bunlar;11 hastada diyabetik cheiroarthropathy 3 hastada tetik parmak,2 hastada Dupuytren kontraktürü,1 hastada De Quervain tenosinoviti ve 1 hastada romatoid el bulguları eşlik ediyordu.

11 hastada etyoloji belirlenemezken,8 hastada delici-kesici travma,3 hastada kan şekeri ölçüm iğnesi,13 hastada yabancı cisim batması, 1 hastada böcek ısırığı, 2 hastada tırnak kesilmesi ve 1 hastada damar yolu intraketine bağlı diyabetik el enfeksiyonu geliştiği belirlendi.

Hastaların el enfeksiyonunun klinik başlangıcı ile hastaneye başvuru arasındaki ortalama süre 8.6±5.4 gün idi

Hastların başvuru sırasındaki bulguları,kan değerleri, ekstremite doppler incelemeleri, kültür sonuçları, radyolojik görüntelemelerdeki patolojik bulgular ve hastalara yapılan cerrahi müdahaleler TABLO 1'de özetlendi.

Hastaların diyabetik el enfeksiyonu nedeniyle ortalama geçirdikleri cerrahi sayısı 3.4±1.6 idi. 12 hasta ortalama 3.3±1.2 seans Negatif Basınçlı Yara Tedavisi (NPWT), 10 hastaya ortalama 16.4±5.2 gün Hiperbarik Oksijen Tedavisi (HBOT) aldı. Cerrahi sonrası antikoagülan kullanan ve fasyatomi açılan 3 hastada kanama oldu, 1 hasta elevasyon ve kompresyonla, 2 hasta ise cerrahi eksplorasyon ve bipolar elektrokoter yardımıyla kontrol altına alındı.

Hastaların ortalama hastanede kalış süreleri 22.9±10.1 gün idi ve tedavi maliyetleri 4381.4±1247.6 dolar olarak hesaplandı.

28 hastanın cerrahi öncesi ve 12. ayda Q-DASH skorlarması vardı, ancak 11 hastanın Q-DASH skorlamalarına ulaşılamadı. 28 hastanın tedavi sonrası el fonksiyonel kısıtlılıklarında anlamlı düzelme vardı. (Pre-op DASH=82.3±6.2; post-op 12 ay DASH=18.3±7.1, $p<.001$). Takipler sırasında, 3 hastada tekrar diyabetik el enfeksiyonu görüldü, konservatif tedavi edildi, cerrahi tedavi gerekmedi. 8 hastada ise diyabetik ayak enfeksiyonu gelişti; 4 hasta debridman ve konservatif yara bakımıyla, 3 hasta ayak parmak amputasyonları, 1 hasta trans-metatarsal amputasyon, ve 1 hasta diz altı ampütasyonla tedavi edildi.

Tartışma ve Sonuç: DM'da yara iyileşme süreci, devamlı hiperglisemi ve bu duruma bağlı gelişen komplikasyonlar ile karmaşık bir seyir gösterir. Kronik hiperglisemi iyileşmede kritik olan endotel hücrelerinin işlevsizliğine yol açar (2), ateroskleroza neden olarak dolaşan besin maddelerinin yaralara ulaşmasını engeller (3).Yara iyileşmesini engelleyen diğer faktörler ise; deri bariyerinin bozulması, yüksek oksidatif stres,nöropati,mikrovasküler komplikasyonlar, suboptimal kronik inflamatuar yanıt ve kronik hastalık sürecinin getirdiği psikolojik ek sorunlar bulunmaktadır.

Diyabetik el enfeksiyonları uygun ve hızlı tedavi edilmediğinde derin kompartmanlar arasında hızlı yayılabilmekte,tendon,eklem ve kıkırdak gibi vaksüleritesi kötü dokularda deformiteler meydana getirerek fonksiyonel kayıplara neden olabilmektedirler. Literatürde çoğu vakada etyoloji belirsizdir, fakat periferik nöropati özellikle suçlanmaktadır. Çalışmalarda periferik nöropatinin çoğunlukla ayakları etkilese de elleri de etkileyebileceği,sadece ayak lezyonları olanlara kıyasla el/ayak lezyonları olan hastalarda nöropatinin şiddetinin daha fazla olduğu gösterilmiştir (5). Periferik nöropati, ağrının koruyucu hissinin kaybına ve otonom disfonksiyon sonucu ter bezlerinin aktivitesini azaltarak kuru cilt,kaşıntı ve enfeksiyon riski artışına yol açar.

Bu hastalara el bakımı,enfeksiyonun tanınması ve sağlık kuruluşuna erken başvurunun önemi konusunda sağlık eğitimi verilmesinin kliniğimize geç başvuran vaka sayılarının fazla olması nedeni ile önemli olduğunu düşünüyoruz..

Literatürde ampütasyon oranları 35-40% arası iken çalışmamızda 12.8 bulunmuştur 6 7. Amputasyon oranlarımızın düşük olmasında erken tanı, zaman kaybetmeden gerçekleştirilen cerrahi müdahaleler, multidisipliner yaklaşımın benimsenmesi ve metabolik kontrolün sağlanması,derin doku kültürlerine uygun antibiyotik kullanımı, vakaya özel pansuman uygulamaları ve hastaların serviste yakın takibi gibi faktörler etkilidir. Ayrıca faydalı olacağı düşünülen vakalarda negatif basınçlı yara tedavisi (NPWT) ve hiperbarik oksijen tedavisi (HBOT) kullanımına önem verilmiştir. Çalışmamızın amacı diyabetik el enfeksiyonlarının tanı ve tedavisinde hızlı ve agresif olunması gerektiği konusunda klinisyenlerin duyarlılığını arttırmak ve 10 yıllık deneyimlerimizi paylaşmaktır.

Referanslar

1. Magliano DJ, Boyko EJ, committee IDFDAtes. IDF Diabetes Atlas. Idf diabetes atlas. International Diabetes Federation © International Diabetes Federation, 2021.; 2021.
2. Koïtka A, Abraham P, Bouhanick B, Sigaudo-Roussel D, Demiot C, Saumet JL. Impaired pressure-induced vasodilation at the foot in young adults with type 1 diabetes. Diabetes. Mar 2004;53(3):721-5. doi:10.2337/diabetes.53.3.721
3. Beckman JA, Creager MA, Libby P. Diabetes and atherosclerosis: epidemiology, pathophysiology, and management. Jama. May 15 2002;287(19):2570-81. doi:10.1001/jama.287.19.2570
4. Morbach S, Möllenberg J, Quante C, Rüther U, Rempe D, Ochs HR. Coincidence of hand and foot ulceration in people with diabetes. Diabetic medicine: a journal of the British Diabetic Association. 2001/06// 2001;18(6):514-515. doi:10.1046/j.0742-3071.2001.00454.x
5. Gonzalez MH, Bochar S, Novotny J, Brown A, Weinzweig N, Prieto J. Upper extremity infections in patients with diabetes mellitus. J Hand Surg Am. Jul 1999;24(4):682-6. doi:10.1053/jhsu.1999.0682
6. Mann RJ, Peacock JM. Hand infections in patients with diabetes mellitus. J Trauma. May 1977;17(5):376-80. doi:10.1097/00005373-197705000-00008

Anahtar Kelimeler: Diyabet, El enfeksiyonları, Periferik nöropati

Figür 1

Figür1a-Operasyon öncesi b-Operasyon sonrası yakın dönem c-Operasyon sonrası geç dönem

tablo 1

Taraf			
	Sağ	12	
	Sol	27	
Bulgular			
	Pürülan Akıntı	28	
	Yüksek Ateş	5	
Başvuru Kan Değerleri			
	Glikoz (mg/dl)	202.6±66.3	
	Albümin (g/dl)	3.3±0.4	
	Kreatinin (mg/dl)	1.2±0.3	
	BUN (mg/dl)	42.5±13.6	
	HbA1c (%)	8.82±1.41	
	CRP (mg/dl)	23.6±12.3	
	Sedimantasyon Hızı (mm/saat)	44.5±12	
	Hemoglobin (g/dl)	12.3±1.9	
	WBC (10^3/uL)	14.9±6.7	
	Nötrofil (%)	77.3±9.7	
	Trombosit (10^3/uL)	266.4±58.9	
	INR	1.02±0.2	
	PTZ	12.1±2.4	
Ekstremite Doppler			
	Radial Arter Total Oklüzyonu	2	
	Radial Arter Kısmi Oklüzyonu	4	
	Alt Ekstremite Ciddi Darlık	9	
Başvuru Sırasında Ek Bulgu			
	İdrar Yolu Enfeksiyonu	3	
	Glikozüri	12	
	Radyolojik El Parmak Osteomyelit	4	
İlk Müdahale			
	Parmak Fasyotomisi	5	
	KTS volar Fasyotomi	12	
	Dorsal Fasyotomi	2	
Kültür Sonuçları			
	Polimikrobial Enf	21	
	İzole Gram (+) Kok	14	
	İzole Gram (-) Basil	4	
	S. Aureus	17	
Ameliyat			
	Kurtarma Prosedürü		34
		Geç Sütürasyon	11
		Sekonder İyileşme	2
		TKDG	12
		KKDG	3
		Lokal Flep	2
		Groin Flep	1
		Serbest Flep	3
	Amputasyon		5
		Parmak	4
		El	1

SB-044

Ters Akımlı Sural Flep İle Rekonstruksiyonu Yapılan Hastaların Ameliyat Sonrası Flep Duyularının Geri Dönüş Zamanlaması

İsmail Tekfiliz[1], Emrah Kağan Yaşar[1], Ceyhun Uzun[2], Aybala Neslihan Alagöz[3], Murat Şahin Alagöz1

[1]Kocaeli Üniversitesi Tıp Fakültesi,Plastik Rekonstrüktif ve Estetik Cerrahi Anabilim Dalı,Kocaeli
[2]Kocaeli Derince Eğitim Ve Araştırma Hastanesi,Plastik Rekonstrüktif ve Estetik Cerrahi Anabilim Dalı,Kocaeli
[3]Kocaeli Üniversitesi Tıp Fakültesi,Nöroloji Anabilim Dalı,Kocaeli

Giriş: Alt ekstremite yumuşak doku defektlerinin rekonstrüksiyon seçeneklerinin algoritması yaranın yeri, boyutu ve derinliğine bağlıdır. Kas flebi, fasiyokütan flep, perforatör flep, supramalleolar flep ve sural flep bölgesel seçenekler arasındadır. (1) Bu çalışmada; distal 1/3 alt ekstremite yaralanmalarında rekonstrüksiyonunu ters akımlı sural flep ile gerçekleştirdiğimiz hastalarımızın postoperatif duysal innervasyonlarının geri dönüş zamanını değerlendirmeyi amaçladık.

Materyal ve Method: Eylül 2018 -Aralık 2021 yılları arasında alt ekstremite yaralanması olan 12 hastayı retrospektif olarak değerlendirdik.Hastalar yaş, cinsiyet, defekt lokalizasyonu, etyoloji, eşlik eden hastalıklar (periferal arter hastalığı, diabet, kronik venöz yetmezlikler vs), sigara öyküsü, flep boyutu ve postoperatif komplikasyon (fail, arteriyel / venöz konjesyon, enfeksiyon vs) açısından değerlendirildi. Hastalar postoperatif 1, 6, 12 ve 18. aylarda sural flebin duysal innervasyonu açısından değerlendirildi. Sıcak, soğuk, ağrı, pozisyon, vibrasyon, şekil algılama, iki nokta ayrımı, yüzeyel ve derin duyu muayeneleri aşamalı olarak muayene edildi. (Tablo-1)

Yüzeyel duyu testi, swap çubuğu yardımıyla yapıldı. (Foto1-A) Swap çubuğu ile hafif bir şekilde dokundurularak ve rutin aşamalar izlenerek test gerçekleştirildi. Derin duyu testi, diapozon yardımı ile yapıldı. (Foto1-B) Diapozon uçu ile sert bir şekilde dokundurularak işlem gerçekleştirildi. Soğuk (Foto1-C) ve sıcak (Foto1-D) duyu testi, 2 tane eşit boyutlardaki cam deney tüpleri ile gerçekleştirildi. Soğuk duyu testi için ise 10C steril su konuldu. Sıcak duyu testi için cam tüpün içine 40C steril su konuldu. Aynı işlemler yapılarak hastanın sıcak, soğuk hissiyatı değerlendirildi. Pozisyon duyu testi, penset yardımıyla yapıldı. (Foto1-E) Flebin farklı lokalizasyonları (superior, inferior, lateral, medial) hastaya öğretilerek test gerçekleştirildi. İki nokta diskiriminasyon testi de penset yardımıyla yapıldı. (Foto1-F) Aynı aşamalar yapıldıktan sonra sural flebin üzerine pensetin iki uçu ve pensetin tek uçu dokunduruldu. Hastaya iki uçu dokundurulduğunda çift, tek uçu dokundurulduğunda tek hissedip hissetmediği test edildi. Vibrasyon testi, diapozon yardımı ile yapıldı. (Foto1-G) Rutin aşamalardan sonra diapozon titreştirilerek (128 Hz) sural flebin üzerine dokunduruldu. Hastanın diapozonda oluşan vibrasyonu hissetmesi değerlendirildi. Ağrı testi, yeşil uçlu iğne yardımıyla yapıldı. (Foto1-H) Yeşil uçlu iğne rutin aşamalar doğrultusunda batırılarak hissetmesi gereken ağrı duyusu hastaya öğretildi. Ardından sural flep üzerinde aynı işlem uygulandı ve ağrı duyusu test edildi. Şekil algılama testi, abeslang çubuk yardımı ile yapıldı. (Foto1-I) İlk olarak hastaya test anlatıldı ve gözlerini kapatması söylendi. Kontralateral ekstremitede abeslang çubuk ile 'daire' şekli çizildi ve hastaya hangi şekilin çizildiği soruldu. Bu işlem aynı şekilde sural flep üzerine daire şekli çizilerek yapıldı ve hastanın şekli algılayıp algılayamadığı test edildi.

Bulgular: Opere edilen hastaların akut dönem postoperatif takiplerinde, 3 hastada enfeksiyon(%25) ve 1 hastada venöz konjesyon (%8.3) görüldü. Enfeksiyon olan hastaların birinde (%8.3) minimal detaşmanla karşılaşıldı. 7 hastada (%58.3) herhangi bir komplikasyonla karşılaşılmadı. Hiçbir hastada total flep kaybı görülmedi. Tüm hastalara uygulanan testlerin postoperatif muayenelerinin sonucuları değerlendirildi. Yüzeyel duyu testinin 7 hastada 6. ayda, 5 hastada 1. yıl da geri döndüğü tespit edildi. Derin duyu testinin 12 hastanın tamamında 6. aydan itibaren geri döndüğü tespit edildi. Soğuk ve sıcak duyu testinin sıcak duyunun 7 hastada geri dönmediği, 4 hastada 18. ayda, 1 hastada ise 1. yılda geri dönüşü olduğu görüldü. Soğuk duyunun da 7 hastada geri dönmediği, 4 hastada 18. ayda, 1 hastada ise 1. yılda geri dönüş olduğu görüldü. Sıcak ve soğuk duyusunun geri dönüş zamanındaki benzerlik not edildi. Pozisyon duyu testinin 3 hastada 6. ayda, 7 hastada 1. yılda, 2 hastada ise hiç geri dönüş olmadığı görüldü. İki nokta diskiriminasyon testinin 8 hastada hiç geri dönüş olmadığı, 1 hastada 6. ayda, 2 hastada 1. yılda, 1 hastada ise 18. ayda geri dönüş olduğu tespit edildi. Vibrasyon testinin 6 hastada hiç geri dönüşü olmadığı, 4 hastada 1. yılda, 2 hastada ise 18. ayda geri dönüş olduğu tespit edildi. Ağrı testinin 4 hastada hiç geri dönüş olmadığı, 3 hastada 1. yılda, 5 hastada ise 18. ayda geri döndüğünü tespit ettik. Grafhic seizure testinin 3 hastada hiç geri dönmediği, 5 hastada 1. yılda, 4 hastada ise 18. ayda geri dönüş olduğu tespit edildi.

Bu testlerin geri dönüş zamanlarının ortalaması Tablo-2'de görülmektedir. En yüksek ayın altı çizildi. (Tablo-2)

Sonuç: Ters akımlı sural flep özellikle topuk bölgesinde kullanılan ve nörosensoryal gerikazanımın hızlı olduğu bilinen bir rekonstrüksiyon seçeneğidir. Nörosensoryal geri kazanım zamanlamaları literatürle uyumludur. Ek olarak özellikle ağrı, sıcak ve soğuk his gibi flep bölgesinde oluşabilecek travma riskinin minimuma ineceği tam zamanlama ortalama 18 aydır. Bu sonucu destekleyecek daha geniş çalışmalara ihtiyaç olmakla birlikte, bu flebin duysal innervasyonu hızlandırmaya yönelik çalışmaların yapılması gerekmektedir.

Anahtar Kelimeler: Duysal innervasyon, rekonstrüksiyon, ters akımlı sural flep

Duysal innervasyon testleri

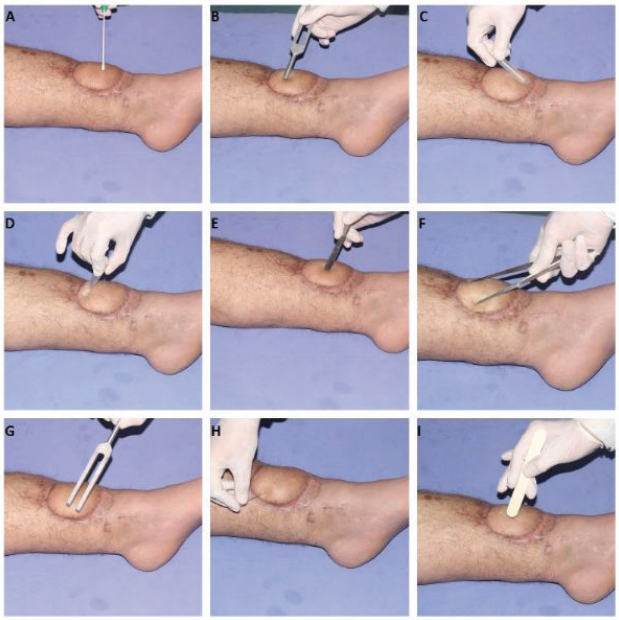

Fotoğraf-1: Tüm hastalara fotoğrafta şematize edilen duysal testler uygulandı. A: Swap çubuğuyla yapılan yüzeyel duyu testinin uygulanışı B: Diapozon ucuyla yapılan derin duyu testinin uygulanışı C: 10C cam deney tüpüyle yapılan soğuk duyu testinin uygulanışı D: 40C cam deney tüpüyle yapılan sıcak duyu testinin uygulanışı E: Penset yardımıyla yapılan pozisyon duyu testinin uygulanışı F: Penset yardımıyla yapılan iki nokta diskriminasyon testinin uygulanışı G: Diapozon yardımıyla yapılan vibrasyon duyu testinin uygulanışı H: Yeşil iğne ucuyla yapılan ağrı testinin uygulanışı I: Abeslang çubuk yardımıyla şekil algılama testinin uygulanışı

Tablo1:Duysal innervasyonların ortalama geri dönüş zamanlaması

Ortalama geri dönüş zamanlaması	Yüzeyel duyu testi (h/%)	Derin duyu testi (h/%)	Sıcak duyu testi (h/%)	Soğuk duyu testi (h/%)	Pozisyon duyu testi (h/%)	İki nokta diskriminasyon testi (h/%)	Vibrasyon duyu testi(h/%)	Ağrı duyu testi (h/%)	Şekil algılama testi (h/%)
1.ay									
6.ay	7 (%58.3)	12 (%100)			3 (%25)	1 (%8.3)			
12.ay	5 (%41.6)		1 (%8.3)	1 (%8.3)	7 (%58.3)	2 (%16.6)	4 (%33.3)	3 (%25)	5 (%41.6)
18.ay			4 (%33.3)	4 (%33.3)		1 (%8.3)	2 (%16.6)	5 (%41.6)	4 (%33.3)
None			7 (%58.3)	7 (%58.3)	2 (%16.6)	8 (%66.6)	6 (%50)	4 (%33.3)	3 (%25)

h: Hasta sayısı %: yüzde

SB-045

Eklem Hareketini Kısıtlayan Ekstremite Yanık Kontraktürlerinde Geç Faz Yanık Rekonstrüksiyonu, Z-Plasti'nin Gücü: Pediatrik Yaş Grubunda Klinik Tecrübemiz

Beyzanur Çelebi, Batuhan Polat,
Emrah Kağan Yaşar, Murat Şahin Alagöz

Kocaeli Üniversitesi Araştırma ve Uygulama Hastanesi

Giriş: Günümüze kadar yanık sonrası skar kontraktürlerinin cerrahi tedavisine yönelik birçok teknik tanımlanmıştır. Ekstremitelerin fonksiyonel restorasyonunda güçlü ve güvenilir bir lokal flep seçeneği olan z plasti, Plastik Cerrahi Kliniklerinde yaygın olarak kullanılan tekniklerden biridir. Esas olarak kontraktür bandlarını kırma, yara izi gerginliğinin en az olacak şekilde hizalanmasını ve yara izi ekseni boyunca uzamayı"amaçlar " ^1. Bu çalışma eklem hareketinde önemli işlev bozukluğuna yol açan kontraktürlere yönelik uygulanan z plasti tekniği ile fonksiyonel işlevsellik ve hasta/hasta yakını memnuniyetinin karşılaştırılmasını hedef almıştır.

Materyal-Metod: 2013-2023 yılları arasında Kocaeli Üniversitesi Plastik, Rekonstrüktif ve Estetik Cerrahi Anabilimdalı'nda yanık kontraktürü nedeniyle opere edilen 7 ay-18 yaş aralığında olan hastalar retrospektif olarak tarandı. 30 'u kız 50'si erkek çocuk olmak üzere toplamda 80 hasta, (eklem bölgelerini içine alan 110 kontraktür) çalışmaya dahil edildi. Ekstremite haricinde lokalize olan kontraktür vakaları çalışmadan çıkarıldı. Kontraktür etiyolojisi tüm hastalarda yanıktı. Yaş, cinsiyet, yanık etyolojisi, kontraktür lokalizasyonu, hasta/hasta yakınının başvuru şikayeti, etkilenen eklemin açılanma derecesi, postoperatif bakım süreci ve komplikasyonlar, uzun dönemde etkin fizik tedavi sonrası eklem açıklığı,yeniden operasyon ihtiyacı ve hasta/hasta yakınlarının memnuniyeti değerlendirildi. Hasta ve yakınlarının postoperatif rekonstrüksiyonla ilgili öznel memnuniyetini değerlendirmek için "Üç Puan" skalasıkullanıldı^2.

Bulgular: Çalışmaya dahil edilen 80 hastanın etyolojisi incelendiğinde 51 hastada (%63,7) sıcak su yanığı, 22 hastada (%27,5) temas yanığı, 5 hastada (%6,3) alev yanığı, 2 hastada (%2,5) elektrik yanığına bağlı skar ve kontraktür oluşumu görüldü. Hastalardan 17'sine çoklu z-plasti uygulandı. 10 hastada alt ekstremite (%12,5), 2 hastada hem alt hem üst ekstremite(%2,5), 68 hastada üst ekstremite (%85) etkilenmişti. Hepsinin başvuru nedeni kontraktür bandlarının eklem hareketini kısıtlamasıydı. Genel olarak hasta/hasta yakınlarının %60'ı (48 hasta) yapılan rekonstrüksiyon sonrası eklem hareketinden memnundu (2 puan). Bunlardan %39,5'inde (19 hasta) tekrarlayan kontraktür nedeniyle tekrar operasyona ihtiyaç duyuldu. 25 hasta (%31,2) 1 puan, 7 hasta (%8,8) 0 puan verdi.

Sonuç: Z Plasti, kontraktür bantlarını kırması, yara izi gerilim miktarını azaltması ve pediatrik yaş grubunda nispeten daha kolay postoperatif bakım gereksinimi sağlamasıyla ön plana çıkmıştır. Yanık kontraktürleri nedeniyle eklem hareketliliğinde sorun yaşayan pediatrik yaş grubundaki hastaların yönetiminde komplikasyon riskininin düşüklüğü, yüksek hasta/hasta yakını memnuniyeti ve etkin fizik tedavi ile birlikte maksimuma yakın fonksiyonel işlevsellik sunan Z Plasti tekniğinin bu tür hastalarda kullanımının etkin ve güvenilir olduğunu ve bu geleneksel yöntemin hala önemini koruduğunu düşünmekteyiz.

Kaynaklar:

1. Takatoshi Yotsuyanagi,Ken Yamashita,Ayaka Gonda,Shinji Kato Double combined Z-plasty for wide-scar contracture release,Journal of Plastic,Reconstructive&Aesthetic Surgery 2013,66,629-633
2. Ly Xuan Quang MD,PhD&Tran Ngoc TuongLinh,MD A Two Flap Combination for Auricular Elevation in Microtia Reconstruction,American Society of Plastic Surgeons 2023. 10-1097

Anahtar Kelimeler: kontraktür, rekonstrüksiyon, yanık, z-plasti

sağ el 1-2-3.parmakta yanık skarına bağlı kontraktür bandı oluşan hastanın preoperatif ve postoperatif karşılaştırması

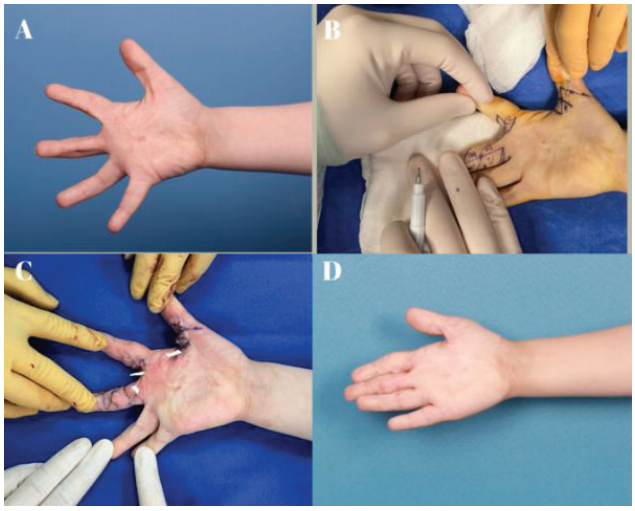

A)yanığa bağlı oluşan sağ el 1., 2. ve 3. parmakta distal falanksa kadar uzanan kontraktür bantları B)Operasyon öncesi z plastik tekniğine göre yapılan çizimler C)Postoperatif görüntü D) Postoperatif 4. ayda çekilmiş fotoğraf

SB-046

Basit Median Sinir Dekompresyonu Geçiren Orta-Ağır Karpal Tünel Sendromlu Hastalarda Uzun Dönem Sonuçlar

İsmail Hakkı Kantar, Gökçe Yıldıran, Zekeriya Tosun

Selçuk Üniversitesi Tıp Fakültesi, Plastik Rekonstrüktif ve Estetik Cerrahi Ana Bilim Dalı, Konya

Giriş: Karpal tünel sendromunda (KTS) median sinir dekompresyonu cerrahisi en etkili tedavi yaklaşımı olarak bilinmektedir. Basit in situ serbestleme en sık ve en yaygın kullanılan teknik olup pek çok modifikasyonu vardır. Sık yapılan bir cerrahi olsa da postoperatif uzun dönemde nüks, rekürrens veya semptomların hiç gerilememiş olması literatürde bildirilmiştir. Başarı elde edilemeyen sonuçlar geniş serilerde %3-19 olarak belirtilmiştir.[1]

Bu çalışmada, orta-ağır KTS nedeni ile basit dekompresyon yapılan hastaların uzun dönem sonuçlarının değerlendirilmesi amaçlanmıştır.

Materyal ve Method: 2010 ve 2018 yılları arasında el cerrahisi polikliniğimize karpal tünel sendromu bulguları ile başvuranhastalardan elektronöromyografisi (EMG) orta-ağır şiddette olan hastalar retrospektif olarak tarandı.

Çalışmaya yalnızca in situ serbestleme yapılan hastalar dahil edildi. Karpal tünel sendromu nedeni ile yalnızca bir kez opere edilen hastalar dan postoperatif 5 yıl ve üzeri sonuçları olan ve telefon ile ulaşılabilen hastalar dahil edildi. Rekkürren dal serbestlenen, intranöral nöroliz yapılan, tendon transferi yapılan, nüks hastalar çalışma dışında tutuldu.

Hastaların tümüne Levine-Katz skorlaması yapılarak el işlevselliği açısından değerlendirildi. Bulguların literatür ile kıyaslanması amaçlandı.

Bulgular: Karpal tünel sendromu nedenli sinir dekompresyonu yapılan 6 erkek 40 kadın hasta olmak üzere 46 hasta çalışmaya dahil edildi. Dahil edilen hasta grubunun yaş ortalaması erkekler için 62,2 kadınlar için 58,4 olarak hesaplandı. Postoperatif uzun dönem hasta grubunda levine katz skorlamasına göre belirti/şiddet ölçeğine göre değerlendirildiğinde hastalar semptom skorlamasında 15,8 puan ortalama ile hasta grubu asemptomatik ve hafif semptomatik gruba dahil olmuş ve işlev skorlamasına göre 11,2 puan ortalaması ile hafif semptomatik gruba dahil oldukları tespit edildi.

Tartışma ve Sonuç: Karpal tünel sendromu nedenli median sinir dekompresyonu yapılan hastaların uzun dönem takiplerinde semptomların nüksü ve/veya yeni semptomların geliştiği hem klinik takibimizde hem de literatürde gözlenmiştir. Bradley ve arkadaşlarının 2003'te yapmış olduğu çalışmaya göre levine katz belirti/şiddet skorlaması ile kıyaslandığında semptom skoru ortalama 14,5 ve işlev skoru ise ortalama baz alındığında 10,4 olarak skorlanmış olup yapılan çalışma ile benzer sonuçlara ulaşılmıştır.

Fonksiyonel değerlendirme için sorulan sorular arasında sadece yazı yazma dominant el ile ilişkili görünmekte olup diğer sorular dominant veya non dominant el olması sonucu değiştirmemesi beklenmiştir. Levine katz skorlama sistemi ile uzun dönem takibi yapılan hastaların Rekürren karpal tünel sendromu düşünüldüğünde ise doğru teşhis optimal tedaviyi de yapabilmek adına elzemdir.[3]

Detaylı anamnez ve fizik muayene doğru tanıda etkindir ve optimal uygulanan median sinir dekompresyonu ile uzun dönemde nüks gelişiminde sıklığın azaltılabileceği düşünülmüştür

Referans

1. Jones N, Ahn CH, Eo S. Revision surgery for persistent and recurrent carpal tunnel syndrome and for failed carpal tunnel release. Plast Reconstr Surg 2012;129:683–92.
2. Mosier BA, Hughes TB. Recurrent carpal tunnel syndrome. Hand Clin. 2013 Aug;29(3):427-34. doi: 10.1016/j.hcl.2013.04.011. Epub 2013 Jun 27.
3-Unglaub F, Wolf E, Goldbach C, Hahn P, Kroeber MW. Subjective and functional outcome after revision surgery in carpal tunnel syndrome. Arch Orthop Trauma Surg. 2008 Sep;128(9):931-6. doi: 10.1007/s00402-007-0451-3. Epub 2007 Sep 15.
4-Bradley MP, Hayes EP, Weiss AP, Akelman E. A prospective study of outcome following mini-open carpal tunnel release. Hand Surg. 2003 Jul;8(1):59-63. doi: 10.1142/s0218810403001522. Erratum in: Hand Surg. 2003 Dec;8(2):283.

Anahtar Kelimeler: karpal tünel, levine-katz, median sinir, postoperatif takip

SB-047

Mallet Finger Deformitesi Yaşayan Hastaların Uzun Dönem Sonuçlarının Karşılaştırılması

Doruk Karabağır, Gökçe Yıldıran, Zekeriya Tosun

Selçuk Üniversitesi Tıp Fakültesi, Plastik, Rekonstrüktif ve Estetik Cerrahi Ana Bilim Dalı, Konya

Giriş: Mallet Finger Deformitesi terminal extansör tendon ve kemik ilişkisinin DIP ekleminin distalinde bozulmasından kaynaklanmaktadır. Deformite tipine göre Kemikli(Bony) veya Tendinöz olabilmektedir. Tendönöz Mallet Finger deformitesinde ekstansör tendonun Zone 1 seviyesinden rüptürü söz konusudur. Bony Mallet Finger deformitesindeyse ekstansor tendonun distal falankstan kemik segmenti de içine alacak şekilde avulsiyonu söz konusudur. Her iki Mallet Finger Deformitesi de PIP ve DIP eklemleri arasında ekstansör harekette düzensizlikle sonuçlanmaktadır ve tedavi edilmezse düşük parmak daha yaygın olarak bilindiği şekilde kuğu boynu deformitesiyle sonuçlanmaktadır. Her iki tipin tedavisinde uygulanan cerrahi prosedürler benzerdir. Bu çalışmada yaralanma tipine bağlı olarak Kemikli ve Tendinöz Mallet Finger Deformitelerinin cerrahi tedavi sonrasında uzun dönem sonuçları karşılaştırılmıştır.

Materyal ve Metod: 2018-2020 yılları arasında el cerrahisi polikliniğimize mallet finger deformitesi nedeniyle başvuran ve cerrahi tedavi uygulanan hastalar retrospektif olarak karşılaştırıldı. Çalışmaya yalnızca Wehbe ve Schneider Klasifikasyonuna göre Tip 1- DIP Eklemini içermeyen ve Subtip 1- <1/3 eklem yüzeyini kapsayan hastalar dahil edilmiştir. Sigara kullanım öyküsü olan ve cerrahi sonrasında Fizik Tedavi Protokollerini takip etmeyen veya uyumsuz olan hastalar dışlanmıştır. Hastalar deformite gruplarına göre sınıflandırılarak Crawford Kriterlerine uygun olarak ekstansiyon açıları değerlendirildi.

Bulgular: Mallet Finger nedeniyle opere edilen 12 erkek 6 kadın kemikli mallet finger hastası, 6 erkek 14 kadın tendinöz mallet finger hastası olmak üzere toplam 38 hasta çalışmaya dahil edildi. Dahil edilen hasta grubunun yaş ortalaması kemikli mallet finger için 41.3, tendönöz mallet finger için 43.2 olarak hesaplandı. Postoperatif sonuçlar Crawford Kriterlerine göre incelendiğinde kemikli mallet finger hastalarında %16.6 mükemmel(excellent), %50.2 iyi(good), %33.2 kabul edilebilir(fair) olarak, tendinöz mallet finger hastalarında %75 mükemmel(excellent), %25 iyi(good) olarak değerlendirildi.

Tartışma ve Sonuç: Bu çalışma, Mallet Finger Deformitesi nedeniyle cerrahi tedavi uygulanan hastalarda uzun dönem sonuçlarını değerlendirmek amacıyla gerçekleştirilmiştir. Çalışma sonuçlarına göre, kemikli ve tendinöz Mallet Finger Deformitelerinin cerrahi tedavi sonrasındaki sonuçları karşılaştırılmıştır.

Bulgularımıza göre, kemikli Mallet Finger hastalarının postoperatif sonuçları tendinöz Mallet Finger hastalarına göre daha düşük bir başarı oranına sahiptir. Kemikli Mallet Finger hastalarının %16.6'sı mükemmel sonuç elde ederken, %50.2'si iyi sonuç, %33.2'si ise kabul edilebilir sonuçlar elde etmiştir. Diğer yandan, tendinöz Mallet Finger hastalarının %75'i mükemmel sonuç, %25'i ise iyi sonuçlar elde etmiştir. Bu sonuçlar, Mallet Finger Deformitesinin kemikli formunun cerrahi tedavi sonrasında daha zorlu bir iyileşme sürecine işaret etmektedir.

Bu farklı sonuçların nedenleri çeşitli faktörlere bağlı olabilir. İlk olarak, kemikli Mallet Finger deformitesi tendinöz

formdan daha karmaşık bir anatomik bozukluğa işaret eder. Ekstansör tendonun kemik segmenti ile ilgili avulsiyonu, daha fazla doku kaybı ve daha zorlu cerrahi prosedürler gerektirebilir. Bu, iyileşme sürecini olumsuz etkileyebilir.

Ayrıca, cerrahi sonrası rehabilitasyonun uygun şekilde takip edilmesi sonuçları etkileyebilir. Bu çalışmada, fizik tedavi protokollerini takip etmeyen veya uyumsuz olan hastalar dışlandı, ancak rehabilitasyonun tam olarak ne kadar sıkı takip edildiği değerlendirilmedi. Bu faktör, sonuçları etkileyebilir.

Sonuç olarak, bu çalışma kemikli ve tendinöz Mallet Finger deformitelerinin cerrahi sonrası uzun dönem sonuçlarını karşılaştırmış ve tendinöz formun daha iyi bir iyileşme eğiliminde olduğunu göstermiştir. Ancak, daha fazla araştırma ve daha büyük örneklem boyutlarıyla yapılacak çalışmaların bu sonuçları desteklemesi gerekmektedir. Ayrıca, cerrahi sonrası rehabilitasyonun önemi ve iyileşme sürecini etkileyen diğer faktörler daha fazla incelenmelidir.

Anahtar Kelimeler: Kemikli Mallet Finger, Mallet Finger, Tendinöz Mallet Finger

SB-048

İlerleyici Olabilen Bir Klinik Durum: Palmar Fasial Fibromatosis, Rejyonel Fasiektomi Sonrası Uzun Dönem Takiplerimiz

Hatip Dag, Bilgen Can, Yusuf Furkan Kırış, Betül Gözel

Balıkesir Üniversitesi Tıp Fakültesi, Plastik, Rekonstrüktif ve Estetik Cerrahi Ana Bilim Dalı, Balıkesir

Giriş: Palmar fasiyal fibromatosis (PFF) primer olarak elleri etkileyen, avuç içinin ve parmakların fasiyal yapılarından gelişen patolojik dokuların oluşturduğu, fibroproliferatif bir hastalıktır. PFF'in hafif deri kalınlaşmasından parmağın tüm eklemlerinin ciddi fleksiyon kontraktürüne kadar değişebilen bulguları vardır. Palmar cildin kalınlaşması ve nodül oluşumu ile hastalık başlar. Nodüller, kordların oluşumunda öncül lezyonlar olarak kabul edilirler. Kordların kasılmasıyla metakarpofalangeal ve interfalangeal eklemlerde ilerleyici fleksiyon kontraktürüne neden olurlar. Bu hastalara erken evrelerde steroid ve enzim enjeksiyon tedavileri, daha ileri evrelerde fasyotomi, rejyonel fasyektomi, radikal fasyektomi ve dermofasyektomi seçenekleri mevcuttur.[1,2]

PFF rekürrens oranlarının sık olduğu ilerleyici proliferatif bir hastalıktır. 10 yıllık takiplerde yaklaşık %40 20 yıllık takiplerde yaklaşık %70 nüks oranları ile karşılaşılmıştır.[2]

PFF nedeniyle rejyonel fasiektomi yapılan 25 hastanın uzun dönem klinik durumlarının tespit edilmesi planlanmıştır, hastalık nüksü, hayat kalitesi ve kronik şikayetler açısından değerlendirmeye alınmıştır.

Gereç ve Yöntemler: 2010-2023 yılları arasında kliniğimizde opere edilen 25 hastaya yaş, cinsiyet, hastalığın başlangıç yaşı, tutulan el ve parmaklar, ameliyat protokolü, komplikasyonlar ve uzun dönem takipler açısından retrospektif olarak incelenmiştir.

Bulgular: Hastalığın başlangıç yaşı 50,9 ±11,3 (29-70), ameliyat olma yaşı 54,3 ±13,5 (30-72), erkek/kadın oranı 5.5/1 olarak tespit edildi. Aile hikayesi %26.9unda, Diyabetes Mellitus %30.7'sinde, sigara kullanımı %50'sinde, düzenli alkol kullanımı %23'ünde mevcuttu. Toplam 26 hasta 30 elden opere edildi. Tüm hastalara parsiyel fasiektomi yapıldı. Komplikasyon oranı %19,2 olarak saptandı. İki hastada palmar cilt nekrozu, 1 hastada hematom, 1 hastada seroma, 1 hastada ise yara yeri ayrılması gözlemledik. Hastalarımızda dijital sinir ya da arter hasarı gibi komplikasyonlar saptanmadı. Komplikasyonlar ek operasyon gerektirmeden pansuman ile tedavi edilmiştir.

Ortalama 5 yıllık takiplerde 25 hastanın 10'unda (%40) ortalama 2 yıl içinde lokal nüksler izlenmiştir. Nüks görülen hastaların tümü erkektir. Bir hastada plantar fasia da tutulmuştur. Bu hasta 29 yaşındadır ve bu serinin en genç hastasıdır. Dupuytren hastalığı da erken yaşlarda başlamıştır. Hastaların 3 tanesi 1 kez (toplamda 2 kez), 2 tanesi 2 kere daha (toplamda 3 kez) reopere edilmiştir. Kalan hastalar (n=5) mevcut deformitelerle yaşamlarını sürdürmektedirler. Bir hastada reoperasyon sonrasında kronik ağrı sendromu gelişmiştir.

Kalan hastaların ortalama 5 yıllık takip sürelerinde bir nüks ya da kronik bir şikayet izlenmemiştir. Tüm hastalar opere edilen ellerini etkin ve problemsiz şekilde kullanmaktadır.

Sonuç: Palmar fasial fibromatosis progresif bir hastalıktır. Rejyonel fasiektomi yapıldıktan sonra rezidü fasiada süreç ilerlemeye devam ederek yeni deformitelerin oluşumuna sebebiyet verebilir. Fibroproleratif ve ilerleyici bir hastalık olması nedeniyle etkilenen bölgelerdeki tendon sinir ve vasküler yapılarla ilişkili olabilir. Bu nedenle operasyon sırasında bu yapıların zarar görme ihtimali nedeniyle dikkatli diseksiyon gereklidir. Hastalara operasyon öncesinde bu bilgi verilmeli ve düzenli aralarla takipleri yapılmalıdır.[1,2]

Referanslar:

1)Ruettermann M, Hermann RM, Khatib-Chahidi K, Werker PMN. Dupuytren's Disease-Etiology and Treatment. Dtsch Arztebl Int. 2021 Nov 19;118(46):781-788. doi: 10.3238/arztebl.m2021.0325. PMID: 34702442; PMCID: PMC8864671.

2)Swartz WM, Lalonde DH. MOC-PS(SM) CME article: Dupuytren's disease. Plast Reconstr Surg. 2008 Apr;121(4 Suppl):1-10. doi: 10.1097/01.prs.0000305932.46121.84. PMID: 18379378.

Anahtar Kelimeler: dupuytren, palpar fasiyal fibromatozis, rejyonel fasiektomi

SB-049

El Fleksör Tendon Yaralanması Olan Hasta ve Özelliklerinin Retrospektif İncelenmesi ve Sonuçlarının Karşılaştırılması

Yusuf Kenan Yılmaz[1], İlker Altundağ[2], Murat Sinan Engin[2]

[1]Gazi Devlet Hastanesi, Plastik-Rekonstrüktif ve Estetik Cerrahi Anabilim Dalı, Samsun
[2]Ondokuz Mayıs Üniversitesi Tıp Fakültesi, Plastik-Rekonstrüktif ve Estetik Cerrahi Anabilim Dalı, Samsun

Giriş: Elimiz öncelikle bizi diğer canlılardan ayıran, iş yapma becerisi katan organımızdır. Bunun yanında duyu, savunma, iletişim gibi pek çok işe yarar. Tedavisi dikkat ve özen gerektirdiği kadar iyileşmeyi mutlak etkileyeceği için

yaralanma biçimi önemlidir. Fleksör tendon yaralanmaları, hiç de seyrek olmayan, cerrahi tedavi gerektiren, iyileşmesi zaman alan yaralanmalardır.

Amaç: Elimizde meydana gelecek fleksör tendon yaralanması izole veya kombine dediğimiz yaralanma biçiminde olacaktır. İzole, diğer yapıların etkilenmediği sadece fleksör tendonun yaralandığı yaralanma biçimidir. Kombine ise fleksör tendon yanında damar, sinir, kemik gibi diğer yapıların da eşlik ettiği yaralanmalardır. Mantıklı olarak bu iki yaralanma biçimi arasında iyileşme açısından izole lehine farklılıklar içermesi beklenir. Bu konuda kapsamlı bir çalışma olmadığını gördük ve bu konuda çalışmaya karar verdik. Çalışma sırasında da uzun yıllar el cerrahisi ile uğraşan kliniğimizdeki fleksör tendon yaralanmalarında demografik verileri de ortaya koyduk.

Gereç-Yöntem: HBYS Nükleus programından 01.01.2010-31.08.2019 tarihleri arasındaki ameliyat ettiğimiz tüm fleksör tendon yaralanmalarının listesi çıkarıldı. Bu listedeki ameliyat notları incelendi. Ekstansör tendon yaralanmaları, el yaralanması olup fleksör tendon yaralanması olmayan, yaralanan tendon bölgesi ampute edilen ve güdük onarımı yapılan ve alt ekstremite tendon yaralanması bulunan hastalar çalışma dışı bırakıldı. Bu şekilde 925 vaka tespit edildi. Çalışmamızda bu hastaların demografik bilgileri: yaş, cinsiyet, etiyoloji, yıllara göre dağılım, hastanede yatış süresi, ameliyata kadar geçen süre, ameliyat süresi, yaralanma bölgesi, kullanılan sütür materyali, izole ya da kombine yaralanma olması, mükerrer operasyon ve nedenleri, yaralanmaya eşlik eden dokulara uygulanan tedaviler kaydedildi. Oluşturulan listedeki 925 kişi kayıtlı iletişim bilgilerinden telefonla arandı. İletişim kurulabilen ve hastanemize kontrol muayenesine gelen 155 hastanın Plastik-Rekonstrüktif ve Estetik Cerrahi Polikliniği'nde tek ve aynı hekim tarafından muayeneleri yapıldı. Muayenede kaliper cetveli ile yaralanan elde iki nokta duyarlılığının tespiti için duyu muayenesi yapılarak, Amerikan El Cerrahisi Derneği'nin kriterlerine göre değerlendirildi. Etkilenen parmakların eklem hareket açıklıkları gonyometre ile ölçüldü ve Buck-Gramcko Skoru ile değerlendirildi. Ayrıca yaralanmanın günlük hayata etkisinin tespiti amacıyla DASH-T anketi uygulandı. Muayene edilen hasta grubunda da demografik veriler, meslek bilgileri ve sigara kullanımı kaydedildi. Ayrıca yaralanma biçimi, takip süresi, yaralanan tendon, fraktür, sinir ve damar yaralanmaları kaydedildi.

Sonuç: Her iki grupta da demografik veriler literatür ile uyumluydu. Erkekler kadınlara göre daha fazla yaralanmıştı. En çok etkilenen yaş grubu 21-40 yaş aralığı, etiyolojik olarak en çok etken kesici alet yaralanması idi. Kombine yaralanmanın, izole yaralanmaya göre daha fazla hasta, parmak ve tendonu etkilediği görüldü. Muayene verileri değerlendirildiğinde; duyu, eklem hareket açıklıkları, DASH-T anket sonuçları açısından izole yaralanmalar lehine istatistiksel olarak anlamlı bir farklılık olduğu ortaya kondu ($p<0,05$). İzole ve kombine yaralanmada bölgelere göre farklılık anlamlı iken parmaklara göre farklılık anlamlı olarak sonuçlanmadı. En çok yaralanma II.bölgede olmuştu. Tüm hastalarda izole yaralanmalarda 5.parmak, kombine yaralanmalarda ve izole-kombine toplam yaralanmalarda 2.parmak etkilenmişti. En fazla sayıda tendonun 5.bölgede meydana gelen yaralanmalarda olduğu görüldü. Eklem hareket açıklıkları açısından Buck-Gramcko kriterlerine göre sigara kullanımının iyileşmeyi olumsuz yönde etkilediği fakat duyu iyileşmesi için istatistiksel anlamlı olmadığı saptandı. En kötü iyileşmenin fraktürün eşlik ettiği yaralanmalarda olduğu gözlendi.

Anahtar Kelimeler: fleksör, tendon, kombine, izole

SB-050
Üst Ekstremite Kutanöz Antraksları: Olgu Serisi

Fatih Şentürk[1], Gökçe Yıldıran[1], Osman Akdağ[2], Mehtap Karameşe[2], Mustafa Sütçü[2], Zekeriya Tosun[1]

[1]Selçuk Üniversitesi Tıp Fakültesi, Plastik Rekonstrüktif ve Estetik Cerrahi Anabilim Dalı, Konya
[2]Serbest Hekim, Konya

Giriş: Antraks, Bacillus anthracis sporlarının neden olduğu zoonotik bir hastalıktır. B. anthracis gram pozitif, aerobikt ve spor oluşturan çubuktur. [1] [2]. Enfekte hayvan teması olan insanlarda kutanöz, gastrointestinal ve inhalasyon formlarına neden olur. Deri formu hastalığın en sık görülen ve en az ölümcül olan şeklidir ve şarbon sporlarının sıyrık ve yaralardan deriye girmesiyle ortaya çıkar. Gelişmekte olan ülkelerde yaygın görümekte, Avrupa ve ABD'de nadirdir ve literatürdeki raporların çoğu olgu sunumlarıdır [3] [4]. Bu çalışmada üst ekstremitedeki antraks serimizin ve hastalığın klinik tablolarının sunulması amaçlanmıştır.

Gereç-Yöntem: 1999-2023 yılları arasında kliniğimizde üst ekstremite kutanöz antraks tanısı ile tedavi edilen 8 hasta çalışmaya dahil edilerek retrospektif olarak değerlendirildi. Hastalar yaş, cinsiyet, meslek, öykü, lezyon lokalizasyonu ve tedavilerine göre sınıflandırıldı (Tablo 1). 3 hasta doğrudan plastik cerrahiye, 5 hastaenfeksiyon hastalıkları kliniklerinden konsültasyon ile başvurmuştu.

Bulgular: 1 kadın ve 7 erkek hastanın yaş ortalaması 40.6 idi. 4 hasta profesyonel kasaptı ve diğer 4 hastanın hayvan teması öyküsü vardı. Tüm hastalarda tanı bakteriyolojik inceleme ile konuldu. 4 hastanın defekti kısmi kalınlıkta deri grefti (STSG) ile,2 hastanın defekti tam kalınlıkta deri grefti (FTSG) ile rekonstrükte edildi. 3 hastanın yarası sekonder iyileşmeye bırakıldı.

Olgu Örneği 1: 51 yaşında erkek, çiftçi olan hasta direkt olarak plastik cerrahi kliniğine başvurdu. El sırtında cilt nekrozu belirlendi (Resim 1). siprofloksasin tedavisi ve cerrahi debridman uygulandı,kısmi kalınlıkta deri grefti ile defekt rekonstrükte edildi (Resim 2 ve Resim 3).

Resim 1-a: Elde kutanöz antrax, eskar ile prezentasyon
Resim 1-b: Postoperatif ikinci Ay görünümü. Stgs ile onarım

Tartışma: Avrupa ve ABD'de çok nadir olmasına rağmen, Türkiye'de bildirilen çok sayıda şarbon vakası vardır [5]. Ancak üst ekstremite kutanöz antraksı literatürde nadir olarak bildirilmektedir. Olgu serimizde üst ekstremitelerinde deri antraksı olan 8 hasta sunuldu. Ağrısız kaşıntılı papül ve hayvan maruziyet öyküsü tanı için çok tipik olmasına rağmen, kutanöz antraks tanısı şüphe gerektirir. Kesin tanı gram boyama ve lezyonun mikrobiyolojik analizi ile konur [6]. Serimizde en sık başvuru tipi eskar dokusu idi.

Ödemli eskar dokusu bakteriyel toksin nedeniyle papül lezyonundan daha sonra ortaya çıkar. hastalarımızın çoğu eskar dokusu ile başvurdu. Doğu Anadolu gibi endemik bir bölge olmaması nedeniyle Orta Anadolu bölgesindeki hastaların şarbon konusunda bilinçlerinin gelişmemiş olması buna katkı sağlamıştır [7].

Ancak hastanın prezentasyonun hasta öyküsü ile kombinasyonu çok önemlidir. Serimizde 4 hasta profesyonel kasap, 2 hasta çiftçiydi ve hayvan teması mevcuttu ve 2 hastada da hayvan teması vardı.

Antraksta, sistemik yayılma riski nedeniyle deri lezyonlarının eksizyonu veya biyopsiler kontrendikedir [8]. Bu nedenle cerrahi ancak antibiyotik tedavisi sonrası kesin kür için tercih edilen yöntemdir.

El ve üst ekstremite deri şarbonu çok nadir görülmesine rağmen, Tipik sunum ve hikayesi ile tanısı kolaydır.. Kesin tanı konulduktan sonra, antibiyotik tedavisi ve rekonstrüksiyon merdiveninin ilk adımları ile tedavi zahmetsizdir.

References

1. [1] Demirdag, K., Ozden, M., Saral, Y., Kalkan, A., Kilic, S.S. and Ozdarendeli, A. (2003) Cutaneous Anthrax in Adults: A Review of 25 Cases in the Eastern Anatolian Region of Turkey. Infection, 31, 327-330.
2. [2] Tekin, R., Sula, B., Devecı, O., Tekin, A., Bozkurt, F., Ucmak, D., Kaya, Ş., Bekcibasi, M., Erkan, M.E., Ayaz, C. and Hosoglu, S. (2015) Cutaneous Anthrax in Southeast Anatolia of Turkey. Cutaneous and Ocular Toxicology, 34, 7-11. http://dx.doi.org/10.3109/15569527.2014.880844
3. [3] Coban, Y.K., Balik, O. and Boran, C. (2002) Cutaneous Anthrax of the Hand and Its Reconstruction with a Reverse- Flow Radial Forearm Flap. Annals of Plastic Surgery, 49, 109-111. http://dx.doi.org/10.1097/00000637-200207000-00017
4. [4] Oncül, O., Ozsoy, M.F., Gul, H.C., Koçak, N., Cavuslu, S. and Pahsa, A. (2002) Cutaneous Anthrax in Turkey: A Re- view of 32 Cases. Scandinavian Journal of Infectious Diseases, 34, 413-416. http://dx.doi.org/10.1080/00365540110080610
5. [5] Yucel, O.T. (2005) Cutaneous Anthrax. Otolaryngology—Head and Neck Surgery, 133, 462-463. http://dx.doi.org/10.1016/j.otohns.2005.05.048
6. [6] Denk, A., Tartar, A.S., Ozden, M., Demir, B. and Akbulut, A. (2015) Cutaneous Anthrax: Evaluation of 28 Cases in the Eastern Anatolian Region of Turkey. Cutaneous and Ocular Toxicology, 21, 1-4. http://dx.doi.org/10.3109/15569527.2015.1067818
7. [7] Aslan, G. and Terzioğlu, A. (1998) Surgical Management of Cutaneous Anthrax. Annals of Plastic Surgery, 41, 468- 470. http://dx.doi.org/10.1097/00000637-199811000-00003
8. [8] Godyn, J.J., Reyes, L., Siderits, R. and Hazra, A. (2005) Cutaneous Anthrax: Conservative or Surgical Treatment? Ad- vances in Skin & Wound Care, 18, 146-50. Review. Erratum in: Adv Skin Wound Care, 18, 228. http://dx.doi.org/10.1097/00129334-200504000-00012

Anahtar Kelimeler: antraks, kutanöz antraks, üst ekstremite

Olgu Örneği

Resim 1-a: Elde kutanöz antrax, eskar ile prezentasyon Resim 1-b: Postoperatif ikinci Ay görünümü. Stgs ile onarım

Olgular

Olgular	Yaş	Cinsiyet	Meslek/Hikaye	Lokalizasyon	Klinik Prezentasyon	Cerrahi Tedavi	Sonuç
Olgu 1	51	Erkek	Çiftçi/Hayvan Teması	El Dorsali	Eskar	STGS	Tam İyileşme
Olgu 2	33	Erkek	Kasap	Önkol	Eskar	STGS	Tam İyileşme
Olgu 3	65	Kadın	Hayvan Teması	Başparmak	Vezikül	Sekonder İyileşme	Tam İyileşme
Olgu 4	45	Erkek	Kasap	Önkol	Eskar	STGS	Tam İyileşme
Olgu 5	45	Erkek	Kasap	El Dorsali	Papül/Eskar	Sekonder İyileşme	Tam İyileşme
Olgu 6	30	Erkek	Kasap	El Dorsali	Eskar	FTGS	Tam İyileşme
Olgu 7	41	Erkek	Çiftçi/Hayvan Teması	Önkol	Eskar	FTGS	Tam İyileşme
Olgu 8	16	Erkek	Hayvan Teması	Önkol	Eskar	Sekonder İyileşme	Tam İyileşme

SB-051

Dupuytren Hastalığı Tedavisinde Perkütanöz Aponörotomi ve Yağ Enjeksiyonu Yönteminin Etkinliğinin Değerlendirilmesi

Umut Tuncel, Murat Gümüş, İsmail Bülbül

Samsun Üniversitesi Tıp Fakültesi Plastik Rekonstrüktif ve Estetik Cerrahi Ana Bilim Dalı, Samsun

Amaç: Bu çalışmadaki amaç, Dupuytren hastalığını perkütanöz aponörotomi ve santrifüjsüz otolog yağ grefti kullanarak tedavi etme deneyimimizi açıklamaktı. Çalışmaya 17 hasta (18 el) dahil edildi. Hastalar genel anestezi altında 25 G iğne kullanılarak yapılan aponörotomi ve santrifüjsüz otolog yağ grefti ile tedavi edildi. Yağ greftleri aponörotomi yapılan cerrahi bölgeye enjekte edildi.

Ameliyat sonrası 1 hafta el istirahat ateli kullanıldı ve hastalara 3 hafta fizik tedavi uygulandı. Tedavi öncesi proksimal interfalangeal ve metakarpofalangeal eklemlerdeki kontraktür sırasıyla ortalama 45,06 ± 13,44 derece ve 36,56 ± 13,09 derece idi. 3. ayda sırasıyla 1.61 1.65 ve 0.56 3.78 derece idi. Bu ölçümler arasındaki fark istatistiksel olarak anlamlıydı. Ortalama takip süresi 12 aydı. Sonuçlar tatmin ediciydi ve takip süresi boyunca herhangi bir komplikasyon gözlenmedi. Çalışmanın sonuçlarına göre, santrifüjsüz otolog yağ enjeksiyonu ile perkütan aponörotominin Dupuytren hastalığının tedavisinde önemli ölçüde faydalı etkileri olduğu bulundu.

Yöntem-Gereçler: Bu retrospektif çalışmaya 17 hasta ve 18 el dahil edildi. On altı hasta erkekti ve hastaların yaş ortalaması 56 idi. Ortalama takip süresi 12 aydı. Tüm veriler retrospektif olarak hastaların tıbbi kayıtlarından ve fotoğraflarından toplandı. Tüm vakalar primerdi. Tubiana sınıflamasına göre 15 hastada evre 1 dijital ve palmar fleksiyon kontraktürü, 2 hastada evre 2 vardı. On hastada hem proksimal interfalangeal (PIP) hem de metakarpophalangeal (MCP) eklem kontraktürü vardı; yedi hastada sadece PIP eklem kontraktürü vardı.

Tüm işlemler ameliyathanede genel anestezi altında gerçekleştirildi. 500 cc serum fizyolojik 25 ml %2'lik lidokain ve 0,5 ml 1:1000 epinefrin içeren yaklaşık 500 cc tümesan anestezik solüsyon enjekte edildikten sonra hastaların karın bölgesinden künt uçlu 14 G kanül kullanılarak otolog yağ greftleri elde edildi. Kontraktür bantlarını dermisten ayırmak için 25 G iğne kullanılarak perkütan aponörotomi gerçekleştirildi.

Bu sırada yağ greftini serum ve tümesan solüsyonundan ayırmak için toplanan lipoaspirat telfa yöntemiyle süzüldü ve 10 cc fizyolojik serum solüsyonu ile yıkandı. Daha sonra yağ greftleri künt 18 G kanül ile esnek bir yağ yastığı oluşturmak için cerrahi bölgeye enjekte edildi. Her el için yaklaşık 10 cc yağ grefti enjekte edildi.

Postoperatif dönemde hastalara 1 hafta el istirahat ateli kullanmaları söylendi ve ikinci haftada günlük aktivitelerine dönmelerine izin verildi. Fizik tedavisi de 3 hafta süreyle verildi.

Bulgular: Tüm hastalarda intraoperatif olarak tam MCP eklem ekstansiyonu sağlandı (Fig1). Bununla birlikte, şiddetli kontraktürler sıklıkla kapsüler kontraktürlerle birleştiğinden, tam PIP eklem ekstansiyonu her zaman elde edilememiştir. Bağlar tamamen serbestlenebilmiştir. Palmar bölgede şiddetli kontraktürü olan bir hastada ciltte yara oluşmuş olup bunun dışında herhangibir cilt yaralanması ve sinir hasarı oluşmamıştır.

Ortalama takip süresi 12 aydı. Ameliyat öncesi PIP eklemlerde ortalama 45.06 ± 13.44 derece fleksiyon kontraktürü ve MCP eklemlerde ortalama 36.56 ± 13.09 derece fleksiyon kontraktürü vardı. Ameliyat sonrası bu ölçümler 3. ayda sırasıyla 1.61 ± 1.65 ve 0.56 ± 3.78 idi. Bu ölçümler arasında istatistiksel olarak anlamlı bir fark vardı ($P < 0.001$). Ameliyat öncesi ve diğer dönemler arasında da istatistiksel olarak anlamlı farklar vardı. Enfeksiyon, kompleks bölgesel ağrı veya donör alan morbiditeleri gibi komplikasyonlar kaydedilmedi.

Tartışma: Dupuytren hastalığının semptomlarını tedavi etmek için çeşitli yöntemler türetilmiştir. Tedavi yönteminin seçimi hastalığın ciddiyetine bağlıdır. Cerrahi işlemin zamanlaması değişiklik gösterir ancak genellikle MCP eklem kontraktürü 40 dereceyi aştığında veya PIP eklem kontraktürü 20 dereceyi aştığında ameliyat yapılır [1].

Daha basit vakaların çoğunda cerrahi genellikle başarılıdır ancak nüks yaygındır [1-5]. Literatüre bakıldığında olgularımızın göreceli cerrahi endikasyona sahip olduğu düşünülebilir. Çalışmaya katılan hastaların çoğunun evre 1 olması veya olguların uzun süreli olmaması nedeniyle perkütan aponörotomi ve otolog yağ grefti kullanılarak sorunun çözülebileceğini düşündük.

Otolog yağ greffti enjeksiyonu son zamanlarda gittikçe artan bir popülerite kazanmış olup skar kontraktürleri, yara iyileşmesi gibi birçok alanda yaygın bir kullanım elde etmiştir.

Uzun vadede iğne aponörotomisinin sınırlı fasiyotomiye göre yalnızca anlamlı derecede daha yüksek nüks oranına sahip olduğu gösterilmiştir [2].

Çalışmamızda Dupuytren hastalığının semptomlarının tedavisini iyileştirmek amacıyla iğne aponörotomisine ek olarak santrifüjsüz yağ grefti enjekte ettik. Bu teknik Dupuytren bağlarını parçalayarak dermisten ayırır ve otolog lipoaspirat ile enjeksiyon için için gevşek bir hale dönüştürür.[3].

Dupuytren kontraktürü, patolojik fibrozun dermise yapışmak için yağın yerini alması nedeniyle subdermal yağ eksikliği ile ilişkilidir; bu nedenle otolog yağ enjeksiyonu bu hastalıklı bölgeye esnek bir dolgu sağlayabilir. [4]

Çalışmamızda hastaların ikinci haftada günlük aktivitelerine dönmelerine izin verildi ve hastalar ameliyattan sonraki 4 hafta içerisinde normal hayatlarına dönebildiler. Avuç içine ince yağ dokusu eklemek için santrifüj edilmeyen otolog yağ greftleri kullanıldı.

Bununla birlikte kontraktür serbestlemesi için daha geniş çok perkütanöz giriş yerine 3-5 penetrasyonun yeterli olduğunu bulduk. Ameliyat sonrası 1 haftalık istirahat ateli kullanımı sonrasında hastaların ellerini normal şekilde kullanmalarına izin verildi. Bu klinik bulgular ve gözlemler bizim çalışmamız ile Hovius ve ark.'nın benzer bir çalışması arasındaki temel farklardır. [4]

Tüm hastalarda intraoperatif olarak tam MCP eklem ekstansiyonu sağlandı. Ancak tam PIP eklem ekstansiyonu her zaman sağlanamadı. Bu, özellikle orta dereceli vakalarda kontraktürlerin kapsüler kontraktürlerle birleşmesi ile ilgilidir. Üçüncü ayda kontraktürler PIP eklemi için 1,61 ± 1,65 derece ve MCP eklemi için -0,56 3,78 dereceydi.

Ameliyat öncesi ve diğer dönemler arasında istatistiksel olarak anlamlı farklılıklar vardı. Bir vaka dışında ciltte hasar ve sinir yaralanması olmadı. Cilt hasarı vakası yaranın pansumanı ile tedavi edildi; yara herhangi bir komplikasyon olmadan iyileşti.

Sonuç: Bu çalışma, santrifüjsüz otolog yağ grefti ve perkütan aponörotomisinin kombine kullanımıyla kısa vadeli tatmin edici sonuçları bildirmektedir. Bu çalışmanın sonuçlarına dayanarak, daha az invaziv bir cerrahi yöntem

olduğundan, 1. ve 2. aşama Dupuytren kontraktürünün tedavisinde tekniğin kullanılmasını tavsiye ediyoruz.

Kaynaklar:

[1] Trojian TH, Chu SM. Dupuytren's disease: diagnosis and treatment. Am Fam Physician 2007;76:86–9.

[2] Kan HJ, Selles RW, van Nieuwenhoven CA, Zhou C, Khouri RK, Hovius SE. Percutaneous aponeurotomy and lipofilling (PALF) versus limited fasciectomy in patients with primary Dupuytren's contracture: a prospective, randomized, controlled trial. Plast Reconstr Surg 2016;137:1800–12.

[3] Hovius SE, Kan HJ, Smit X, Selles RW, Cardoso E, Khouri RK. Extensive percutaneous aponeurotomy and lipografting: a new treatment for Dupuytren disease. Plast Reconstr Surg 2011;128:221–8.

[4] Hovius SE, Kan HJ, Verhoekx JS, Khouri RK. Percutaneous aponeurotomy and lipofilling (PALF): a regenerative approach to Dupuytren contracture. Clin Plast Surg 2015;42:375–81.

Anahtar Kelimeler: dupuytren, perkütanöz aponörotomi, yağ enjeksiyonu

Dupuytren tedavisinde perkütanöz aponörotomi ve otolog santrifüjsüz yağ enjeksiyonu yönteminin hastalarda preop perop postop görüntüleri.

Fig.1: Evre 1 Dupuytren kontraktürü olan hastanın ameliyat öncesi fotoğrafı (a). Aynı olgunun intraoperatif fotoğrafı; birden fazla iğne delme bölgesine dikkat edin (b). Ameliyattan on gün sonra tam ekstansiyon sağlandı (c) 3. Parmakta dupuytren kontraktürü olan hastanın preop görüntüsü(d)Operasyon sonrası görüntüsü(e) Beşinci parmağında evre 2 Dupuytren kontraktürü olan hastanın ameliyat öncesi fotoğrafı (f). Ameliyattan 1 ay sonraki sonuç (g). Evre 1 Dupuytren kontraktürü olan hastanın ameliyat öncesi fotoğrafı (h). İğne aponörotomisi ve yağ greftlemesinden sekiz ay sonra (j).Hastanın gonyometre MCP eklem kontraktür açı ölçümü(k)

SB-052

Nadir Görülen Bir Lokasyonda Yüzeyel Akral Fibromiksoma: Literatür Özeti ve Olgu Sunumu

Mehmet Demir[1], Çağlar Yılmaz[1], Serhat Kaymaz[2], Nil Çomunoğlu[2], Oğuz Çetinkale[1]

[1]İstanbul Üniversitesi-Cerrahpaşa Cerrahpaşa Tıp Fakültesi, Plastik, Rekonstrüktif ve Estetik Cerrahi Ana Bilim Dalı, İstanbul
[2]İstanbul Üniversitesi-Cerrahpaşa Cerrahpaşa Tıp Fakültesi, Patoloji Ana Bilim Dalı, İstanbul

Özet: Yüzeyel akral fibromiksoma (digital fibromiksom) 2001 yılında John FETSCH ve arkadaşları tarafından literatüre kazandırılmış nadir görülen (2001-2022 yılları arasında toplam 350 vaka bildirilmiştir.) benign bir tümördür. [1-2] Akral bölgeleri özellikle de el ve ayak parmaklarındaki periungal ve subungal bölgeleri etkiler. [1] Patolojik bir tanı olan yüzeyel akral fibromiksoma tanısı konulurken immunohistokimyasal inceleme ve tümör mikroskopisi ayırıcı tanıya gitmede en önemli incelemelerdir. [1] Bu çalışmada sağ el dorsumundan eksize ettiğimiz ve patolojik olarak yüzeyel akral fibromiksoma uyumlu bulunan bir hastayı sunmayı amaçlıyoruz. Temel tedavisi cerrahi ve sonrasında izlem olan bu tümörü temiz cerrahi sınırlar ile eksize etmek neredeyse küratif olmaktadır. Bu lezyonu eksize etmek için kullandığımız cerrahi teknik; temiz cerrahi sınırlar ile belirlenmiş şekilde cilt, cilt altı insizyonu ve lezyonun çevre dokulardan serbestleştirilmesi ile ekstirpasyon yöntemidir. Bu yazının amacı nadir görülen bu tümörü takdim ederken, böyle bir lezyonun varlığını gündeme getirmektir.

Giriş: Yüzeyel akral fibromiksoma veya digital fibroma, genellikle vücudun akral bölgelerinde ortaya çıkma eğiliminde olan nadir görülen, benign bir mezenkimal yumuşak doku tümörüdür.[1-5] Doğası gereği benign bir seyir göstermekle birlikte malign transformasyon düşük bir olasılık da olsa görülebilmekte ve lokal rekürrens düşük bir oranda da olsa gözlenebilmektedir.[1] Genelde elde periungal bölgede görülmekle birlikte literatürde palmar yüzey, uyluk posterioru, bacak, ayak parmakları ve tabanı, gibi daha nadir görülen lokasyonlar bildirilmiştir. [1-4] Genelde ağrısız, yavaş büyüyen ancak diğer yavaş seyirli tümörlerle mukayese edersek daha hızlı büyüyen, soliter, nodüler kitle şeklinde klinik seyir göstermesi geç başvurulara neden olmaktadır. Digital fibromiksoma geniş bir yaş aralığı ve her iki cinsiyette de görülmekle birlikte daha çok 5.dekadda erkeklerde görülür.[3-4-6] Ayırıcı tanıda yumuşak doku tümörleri mutlaka göz önünde bulundurulmalıdır ve ayırıcı tanı temel olarak mikroskopi ve immunhistokimyasal inceleme ile yapılmaktadır. [1] Temel tedavi yöntemi temiz sınırlarla eksizyondur ve mutlaka nüks açısından takip edilmeli ve bildirilmemiş olsa da malign transformasyon gelişebileceği unutulmamalıdır. [1-8]

Olgu Sunumu: Bilinen ek hastalığı olmayan, 52 yaş erkek hasta kliniğimize sağ el dorsumunda yaklaşık 6-7 ay önce başlayan şişlik şikayeti ile başvurdu. Fizik muayenede, yumuşak, yarı mobil, ve ağrısız, nodüler kitle saptandı. (Şekil 1-A)

Hastada ayırıcı tanıda ön planda lipom düşünülmekle birlikte ayırıcı tanıya girebilecek yumuşak doku tümörleri göz önünde bulunduruldu. Ancak sunduğumuz bu vakada 6-7 ay gibi kısa bir sürede lezyonun 2.5 cm boyuta ulaşması ön tanı olarak lipom ve tendon tümörleri gibi benign lezyonlardan daha hızlı klinik ilerleme tablosu ortaya koymaktadır. Klinik olarak yarı mobil olması çevre dokuları invaze ettiğini düşündürmektedir.

27.12.2022 tarihli İstanbul Üniversitesi-Cerrahpaşa kontrastlı MR raporu: " Dördüncü ve beşinci intermetacarpal mesafede yaklasik 25,4 mm boyutunda dördüncü metacarp korteksinden ayrılamayan cilt altı planlara yerleşik kitle lezyonu izlenmiştir." olarak yorumlandı. (Şekil 1-C)

Yapılan değerlendirmeler sonunda hastanın kitlesi lokal anestezi altında nodüler kitle çevre sınırlarla ilişiği olmayacak şekilde ve periost dahil edilerek eksize edildi ve doku ve immunohistokimyasal tanı amacıyla patoloji birimine gönderildi.

26.04.2023 tarihli İstanbul Üniversitesi-Cerrahpaşa Patoloji raporu: "Makroskopik olarak 3x2.2x1.1 cm lik dış yüzü parlak kapsül izlenen, yumuşak kıvamlı, dış görünüşü krem-beyaz renkte, kesitsel görüntüsü krem renkte 1 adet nodüler doku parçası gözlendi. Mikroskopik olarak miksoid stroma zemininde yer yer storiform patern yapan, tekdüze iğsi tümör hücrelerin gözlendiği benign mezenkimal tümör görüldü. Ön planda Yüzeyel Akral Fibromiksomayı düşündürmektedir." olarak sonuçlandı. (Şekil 1-H)

Hastaya çıkarılan kitlenin gidişatı ile bilgi verilerek takibe alındı, post op 1., 2. ve 4. Ay kontrollerinde nüks lehine bulgu saptanmadı. (Şekil 1-B)

Tartışma: Yumuşak doku tümörleri vücudun birçok yerinde görülmesine karşılık içlerinden bazıları vücudun genellikle spesifik bölgelerini tutma eğilimindedir. Yüzeyel akral fibromiksoma daha çok vücudun akral bölgelerini özellikle el ve ayak parmaklarını tutma eğilimindedir. [1] Ancak nadir olmakla birlikte sunduğumuz vakada olduğu gibi farklı bölgelerde görülebilir.[1-4] Klinik olarak ayırıcı tanıya birçok yumuşak doku tümörü girmektedir. (Tablo 1 ve 2) [1-13] Nüks oranları %10-%24 olarak literatürde bildirilmiştir.[4-9-10] Holman ve arkadaşları lezyonun 5 mm cerrahi sınır ile eksize edilmesini önermekle birlikte pozitif cerrahi sınır ile çıkarılan vakalarda rekürrens oranı %24 olarak bildirilmiştir:[10] Ayrıca bazı yazarlar direkt olarak komplet cerrahi eksizyon önermesine karşılık, 2016 yayınlanan Harkinson ve arkadaşalarının yaptığı çalışmada Mohs cerrahisi ile negatif cerrahi sınır saptamanın rekürrensi azalttığı bildirilmiştir.[14]

Sonuç: Yüzeyel akral fibromiksoma, cilt ve yumuşak doku tümörlerinin ayırıcı tanısında düşünülmesi gereken nadir bir hastalıktır. Özellikle yarı mobil veya altındaki kemiğe invaze ve yavaş olmayan büyüme seyirli lezyonlarda hatırlanmalıdır. Tercih edilen tedavi, lezyonun sağlıklı doku sınırı ile cerrahi eksizyonudur. Tümör hayatı tehdit edici değildir, ancak yüksek nüks olasılığı nedeniyle hastalar operasyondan sonra aralıklı olarak takip edilmeli ve hastalara bilgi verilmelidir.

Anahtar Kelimeler: Benign yumuşak doku tümörü, dijital fibromiksoma; el dorsumu miksoid komponent, yüzeyel akral fibromiksoma

Şekil-1

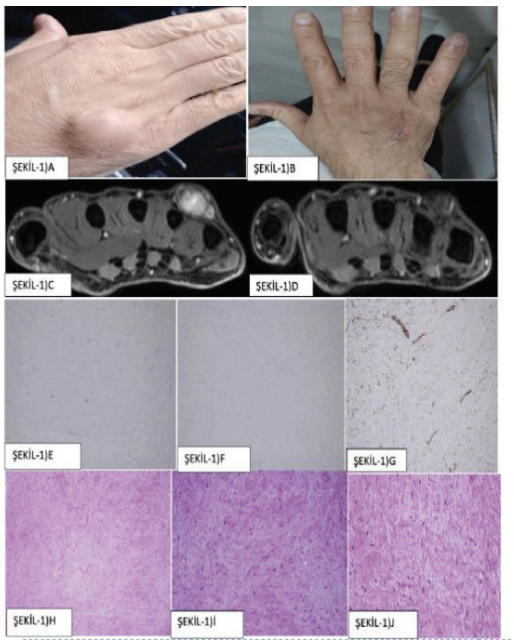

Tablo-1 Ve Tablo-2

Tablo-1 Miksoid Antiteler		
Yüzeyel Anjiomiksoma	Baş, boyun ve gövde tutulumu, lobülasyon, zayıf demarkasyon, stromal nötrofiller, %30 epitelyal komponenet	CD34+/-, S-100-, SMA-, MSA-
Miksoid Dermatofibrosarkoma Protuberans	Diffuz infiltrativ büyüme, subkutis tutulumu, storiform patern, uniform iğsi hücreler	CD34+, EMA-, Desmin-, S-100
Miksoid Nodüler Fasiit	Hızlı büyüme, ağrı, iri fibroblast ve miyofibroblastlar, tüylü matriks, mikrokistik dejenerasyon, ekstravaze eritrositler	SMA+, MSA+, CD34-, S-100-
Ossifiye Fibromiksoid Tümör	Lobülasyon, matür kemiğin kenarı tutulumu, dantel benzeri bir oval veya yuvarlak hücre görünümü, fibröz septalar	S-100+, NSE+/-, Desmin+/-, SMA+/-, GFAP+/-
Düşük Derece Miksofibrosarkoma	Nodüler büyüme, nükleer atipi, eğrisel damarlar, tümör hücrelerinin perivasküler yoğunlaşması, psödolipoblastlar	CD34-/+
Miksoid Nörofibroma	Dalgalı veya sivrilen çekirdeklere, intralezyoner sinir lifleri veya aksonlara sahip uzun hücreler	S-100+, CD34-/+
Miksoid Nörotekoma	Baş,boyun tutulumu, multinodüler büyüme, septasyon	S-100+,CD34-
Tablo-2 Ekstremite Distalini Tutan Antiteler		
Sklerozan Perinöroma	Yoğun stromal kollajen, kordonlar, zincirler, trabeküller veya epiteloid hücrelerin sarmalları (soğan soğanı benzeri)	EMA+, CD34-, MSA+, SMA+/-, S-100-
Akral Miksoinflamatuar Fibroblastik Sarkom	Derin yerleşim, multinodüler büyüme, zayıf marjinasyon hyalin alanlar, virositler veya Reed-Sternberg benzeri hücreler, inflamatuar hücreler	CD34+/-, Actin+/-, EMA-, S-100-
Edinilmiş Digital Fibrokeratom	Ekzofitik, az hücreli, iç içe geçmiş, dikey olarak yönlenmiş kalın kollajen demetleri	Bildirilmemiş
Koenen Tümör (Periungal Fibrom)	Multipl, Tüberoskleroz kompleksinin diğer belirtileri, polipoid görünüm, bol fibröz bağ dokusu	Bildirilmemiş

SB-053

Kemik Grefti İle Opere Edilen Enkondrom Hastalarında Cerrahi Tedavi Sonuçları

Burak Hüseyin Uçar, Onur Yılmaz, Emre Günenç, İlker Üsçetin

Prof Dr Cemil Taşçıoğlu Şehir Hastanesi, Plastik Cerrahi Kliniği, İstanbul

Giriş: Enkondromlar hyalin kartilaj dokudan köken alan elin en sık primer kemik tümörü olmasının yanı sıra tüm kemik tümörlerinin %3'ünü oluşturur. Genellikle tek, asemptomatik ve medüller kavite yerleşimli olan enkondromlar çoğunlukla patolojik fraktürler ile fark edilir. El ve ayakların küçük tübüler kemiklerinde ve daha nadir olarak femur ve humerusta da görülebilir. Enkondrom semptomları nonspesifik olup çoğunlukla insidental olarak radyografide fark edilir. Ayrıca patolojik fraktür, ödem, yayılan ağrı ve parmak deformitelerine sebep olabilir. Enkondromların standardize edilmiş bir tedavi algoritması bulunmasa da sıklıkla küretaj, ardından otolog kemik grefti veya kemik çimentosu tekniği kullanılır. Postop lokal adjuvan tedavi olarak fenol veya kriyoterapi de kullanılabilir.

Amaç: Kemik grefti ile tedavi edilen enkondrom hastalarının post-op eklem hareket açıklıklarının karşılaştırılmasını amaçlamaktadır.

Yöntem: 2020 yılından günümüze Prof. Dr. Cemil Taşçıoğlu Şehir Hastanesi'ne başvuran ve enkondrom tanısı alan 9 hastanın preop şikayetleri, ameliyat tekniği, postop tedaviye uyumu, eklem hareket açıklıkları ilgilendi. Eklem hareket açıklıkları goniometre ile ölçüldü. Sigara içip içmemesi, fizik tedaviye uyumu incelendi. Veriler karşılaştırılmalı olarak değerlendirildi.

Olgular

Olgu 1: 44 yaş kadın hasta, sol el D3 travma ile hastanemize başvurması sonrası el grafisinde distal falanksta enkondrom öntanılı kitle izlendi. Perop sol iliak kemik grefti ve 2 adet K teli ile artrodez yapıldı. Ayrıca FDP fibrotik yapışık ve destrükte izlendiği için eksize edildi. Belli periyotlarla kontrol edilen hastanın postop 4. yılında aktif eklem hareket açıklığı muayene edildi.(bkz tablo1) Hasta sigara kullanmadığını, postop 7. haftada fizik tedaviye başladığını ve toplam 3 seans tedavi gördüğünü belirtti.

Olgu 2: 40 yaş erkek hasta, sol el D3 travma ile hastanemize başvurması sonrası el grafisinde proksimal falanksta enkondrom ön tanılı kitle izlendi. Perop sol femoral medial kondil serbest flebi ile onarım sağlandı. Superior medial geniculate arter, sol el d3 radial lateral digital arter ile anastomoz edildi. Belli periyotlarla kontrol edilen hastanın postop 2. yılında aktif eklem hareket açıklığı muayene edildi.(bkz tablo1) Hasta sigara kullanmadığını belirtti. Postop 3. haftada fizik tedaviye başladığını ve toplam 12 seans tedavi gördüğünü belirtti.

Olgu 3: 32 yaş erkek hasta, sol el D5 travma ile hastanemize başvurması sonrası el grafisinde distal falanksta enkondrom ön tanılı kitle izlendi. Perop sol kol olekranondan kanselöz kemik grefti ile onarım, 1 adet K teli ile fiksasyon sağlandı. Belli periyotlarla kontrol edilen hastanın postop 2. yılında aktif eklem hareket açıklığı muayene edildi.(bkz tablo1) Postop 2 paket/yıl sigara kullanan hasta, postop 1.5 ayda hastaya fizik tedaviye başladığını ve toplam 7 seans tedavi gördüğünü belirtti.

Olgu 4: 43 yaş kadın hasta, sağ el d2 travma ile hastanemize başvurması sonrası el grafisinde proksimal falanksta enkondrom ön tanılı kitle izlendi. Perop sol kol olekranondan kanselöz kemik grefti ile onarım, 2 adet K teli ile fiksasyon sağlandı. Belli periyotlarla kontrol edilen hastanın postop 1.5 yılında aktif eklem hareket açıklığı muayene edildi.(bkz tablo1) Postop 1.5 paket/yıl sigara kullanan hasta, hiç fizik tedavi görmemiş sadece evde top ile egzersiz yapmış.

Olgu 5: 25 yaş kadın hasta, sağ el D5 travma ile hastanemize başvurması sonrası el grafisinde proksimal falanksta enkondrom ön tanılı kitle izlendi. Perop iliak kemik grefti ile onarım, 2 adet K teli ile fiksasyon sağlandı. Belli periyotlarla kontrol edilen hastanın postop 1.5 yılında aktif eklem hareket açıklığı muayene edildi.(bkz tablo1) Ayrıca DİP eklem 15 derece, PİP eklem 30 derece fleksiyon postüründe izlendi. Hasta sigara kullanmadığını belirtti. Postop dönemde herhangi bir fizik tedavi görmemiş.

Olgu 6: 43 yaş kadın hasta, sol el D4 travma ile hastanemize başvurması sonrası el grafisinde proksimal falanksta enkondrom ön tanılı kitle izlendi. Perop sol iliaktan alınan kemik grefti ile onarım, 2 adet K teli ile fiksasyon sağlandı. Belli periyotlarla kontrol edilen hastanın postop 1. yılında aktif eklem hareket açıklığı muayene edildi.(bkz tablo1)

Postop 1 paket/yıl sigara kullandığını belirten hasta, postop 4. ayında fizik tedaviye başladığını ve ara vererek toplam 13 seans tedavi gördüğünü belirtti. Seanslara düzenli devam etmediğini belirtti.

Olgu 7: 40 yaş erkek hasta, sağ el D5 travma ile hastanemize başvurması sonrası el grafisinde proksimal falanksta enkondrom ön tanılı kitle izlendi. Perop iliak kemik grefti ile onarım, 2 adet K teli ile fiksasyon sağlandı. Belli periyotlarla kontrol edilen hastanın postop 4. ayında aktif eklem hareket açıklığı muayene edildi.(bkz tablo1) PIP eklem ayrıca 70 derece fleksiyon kontraktüründe ve 20 derece ulnara angule izlendi.

Hasta sigara kullanmadığını belirtti. Postop 1. ayda hasta fizik tedaviye başladığını ve toplam 10 seans tedavi gördüğünü belirtti.

Olgu 8: 15 yaş erkek hasta, sağ el D1 travma ile hastanemize başvurması sonrası el grafisinde proksimal falanksta enkondrom ön tanılı kitle izlendi. Perop iliak kemik grefti ile onarım, 2 adet K teli ile fiksasyon sağlandı. Belli periyotlarla kontrol edilen hastanın postop 2.5 ayında aktif eklem hareket açıklığı muayene edildi.(bkz tablo1) Hasta sigara kullanmadığını belirtti. Postop 1. ayda hasta fizik tedaviye başladığını ve toplam 13 seans tedavi gördüğünü belirtti.

Tartışma: Günümüzde enkondromların tedavilerinde yaygın olarak tümör ekstirpasyonu ve otolog kemik grefti kullanılmaktadır. Donör bölgelerindeki komplikasyonları ve morbiditeyi önlemek için kemik ikameleri giderek daha fazla kullanılmaya başlanmıştır. Eldeki kemik kusurları durumunda, kemik donörü olarak en yaygın kullanılan yerler distal radius, olekranon ve iliak kresttir.

Kliniğimize başvuran hastalarımızın enkondromlarına yönelik postop kontrol muayenesi yapılırken yaş, sigara kullanımı, fizik tedaviye uyum gibi faktörler dikkate alındı.

Sonuç: Kemik grefti ile tedavi edilen enkondrom hastalarında post op dönemde iyi bir tedavi uyumu ve rehabilitasyon ile %50 den fazla normal eklem hareket açıklığı elde etmek mümkündür.

Anahtar Kelimeler: Eklem, Enkondrom, Greft, Hareket, İliak, Olekranon

Tablo 1

TABLO 1

	MKP	İP	PİP	DİP
	FLEKS/EKST	FLEKS/EKST	FLEKS/EKST	FLEKS/EKST
OLGU 1	90 / 20		45 / 0	5 / 0
OLGU 2	90 / 30		80 / 0	45 / 0
OLGU 3	90 / 30		100 / 0	70 / 0
OLGU 4	45 / 20		85 / 0	45 / 0
OLGU 5	90 / 30		0 / 0	45 / 0
OLGU 6	90 / 10		45 / 0	10 / 0
OLGU 7	45 / 15		90 / 0	10 / 0
OLGU 8	45 / 25	30 / 0		

SB-054

Plastik Cerrahide Randomize Kontrollü Çalışmalarda Farklı Irk Ve Cinsiyetlerin Temsil Durumu

Yağmur Nahide Bakkaloğlu, Murat Çelik, Mehmet Arda Yavuz, Güneş Sönmez, Furkan Görücü, Uğur Koçer

Ankara Eğitim ve Araştırma Hastanesi

Giriş: Irksal ve etnik azınlıkların yeterince temsil edilmemesi, medikal alanlarda yaygın bir durumdur. Azınlık gruplara yönelik doğru tedavilerinin belirlenmesi, tıp literatüründe ırk ve etnik köken verilerinin bildirilmemesi nedeniyle zor olabilmektedir. Randomize kontrollü çalışmalar (RKÇ), en iyi tedavi seçeneklerini belirlemek için en değerli çalışma türü olarak kabul edilir. Bu nedenle, bu çalışmalarda ırk ve etnisiteyi doğru ve uygun bir şekilde temsil etmek çok önemlidir.

Cerrahi branşlar ve tıbbi disiplinlerde sistematik incelemeler yoluyla ırk ve etnik köken verilerinin RKÇ'de temsili araştırılmıştır. Bununla birlikte, ırk ve etnisite temsilinde plastik cerrahi literatürünün mevcut durumu, herhangi bir sistematik inceleme ile yeterince araştırılmamıştır. Etnik ve ırksal temsile ilişkin plastik cerrahi üzerine yalnızca bir çalışma yapılmıştır, ancak hasta grubu yalnızca ABD ile sınırlıdır.

Irk ve etnisite sosyal tanımlamalardır ve bunların yanında diğer sosyal değişlenlikler de çalışmalarda paylaşılmalıdır. Bununla birlikte genetik faktörler gibi medikal değişkenliklerin de paylaşılması önemlidir. Ayrıca dış faktörler nedeniyle finansman ve veri sunumu arasında açık bir korelasyon beklenebilir. Bu nedenle, kaynaklara göre finansman verilerinin daha fazla analizi, bu soruna başka bir bakış açısı sağlayabilir. Bir diğer grup, "Non-binary" cinsiyetle kendini tanımlayan popülasyonlar yeterince temsil edilemeyen gruplar arasındadır.

Bu çalışmanın temel amacı, plastik cerrahide yürütülen RKÇ'lerde ırk ve etnik köken verilerinin paylaşımını ve azınlık gruplarının temsil oranını araştırmaktır. Bu planla PRISMA yönergesine uygun olarak sistematik inceleme tarafımızca tasarlanmıştır ve aşağıdaki sorulara cevaplar aranmıştır.

(1) Plastik cerrahi RKÇ'de ırksal/etnik veriler ne sıklıkla paylaşılmaktadır?

2) Irk/etnisite verileri sağlandığında, hastaların ırk/etnisite verilerinin dağılımı nasıldır?

3) Irksal/etnik verilerin verildiği araştırmalarda, genetik veriler de yer alıyor mu?

4) 5 yıllık zaman dilimleri arasında verilen ırk ve etnisite bilgisi paylaşımında bir değişim eğilimi var mı?

5) Plastik cerrahi RKÇ'lerinde, ikili cinsiyet yapısı dışındaki farklı cinsiyetler de temsil ediliyor mu?

Materyal ve Method: Tarama Stratejisi

Sistematik taramamız uluslararası veri tabanına taramanın başında kaydedilmiştir. (https://www.crd.york.ac.uk/prospero/ display_record.php?ID=CRD42023405786). Impakt faktörü en yüksek olan ve yüksek sayıda RKÇ yayını içeren yedi plastik cerrahi dergisindeki RKÇ'ler PRISMA yönergelerine uygun olarak sistematik olarak incelenmiştir. Bu dergiler şunlardı: a) Plastic and Reconstructive Surgery, b) Aesthetic Surgery Journal, c) Journal of Plastic, Reconstructive & Aesthetic Surgery, d) Annals of Plastic Surgery, e) Journal of Craniofacial Surgery, ve f) Journal of Hand Surgery. Bu yedi dergi, en üretken dergiler olmaları ve yüksek sayıda RKÇ'ye sahip olmaları nedeniyle plastik cerrahi literatürünün temsilcileri olarak seçilmiştir. 2008-2022 yılları arasındaki 15 yıllık dönemde bu dergilerde yayınlanmış ve insanlarda yapılmış RKÇ'ler çalışmaya dahil edilmiştir.

Dışlama kriterleri şu şekildeydi: (1) İnsanla yapılmayan klinik çalışmalar (2) İngilizce olmayan çalışmalar, 3) Randomize Klinik Çalışma olmayan çalışmalar 4) Daha önce yayınlanmış makaleler hakkında yorumlar ve tartışmalar. 5) Duplikasyonlar

Çalışma Seçimi: İki araştırmacı (YNB ve AY) bağımsız olarak makalelere uygunluk kriterlerini uyguladı. İki gözden geçiren kişi, bu stratejiyi kullanarak bağımsız olarak PubMed Veritabanında arama yaptı. PubMed Veritabanı alıntıları, gözden geçirenlerin (YNB, AY) yardımıyla Mendeley Version 2.85.0 referans yöneticisi programı kullanılarak gözden geçirildi ve düzenlendi. Başlık, yazar, dergi ve yayın yılları kaydedildi ve yazının daha sonra gözden geçirilmesi için bir Excel elektronik tablosuna aktarıldı. Excel elektronik tablosu iki gözden geçiren tarafından oluşturulduktan sonra, herhangi bir anlaşmazlık birinci yazar (MÇ) tarafından kontrol edildi.

Veri Toplanması: Çalışmalar, ana metin okunarak uygunluk ve dışlama kriterleri açısından tekrar kontrol edildi. Aşağıdaki veriler bir Excel elektronik tablosuna kaydedildi: Çalışmanın kaynağı (Ülke adı ve Kıta adı), Merkez sayısı, Fon verileri, Çalışma popülasyonu, Makalenin Konusu, ırk veya etnik köken verileri, cinsiyet kapsayıcılığı.

Mevcut ırksal veya etnik verileri paylaşan çalışmalar ileri incelemeye alındılar. Bu çalışmalar için şu veriler ekstra olarak çıkartılmıştır: Sosyoekonomik veriler, Hastaların genetik verileri, Cinsiyet verileri, Irka/etnik kökene göre hasta sayıları. Irk/etnisite ile ilgili sonuç ölçüsü var mı?

Kriterleri karşılayan tüm RKÇ'ler sentezlenmiştir ve Mann Whitney-U, student-t test ile SPSS 29.0 kullanılarak istatistiksel inceleme yapılmıştır.

Bulgular: 15 yıllık bu dönemde Pubmed veri tabanından toplamda 970 makale bulunmuştur. Dışlanma kriterleri uygulanması sonrasında 877 adet makale geriye kalmıştır. Total çalışma populasyonları toplamda 72274 idi. En çok yayın yapan ülkeler arasında ABD (235),

Çin Halk Cumhuriyeti (75), Türkiye (73) ve Brelizya (69) bulunuyordu. Avrupa (306), Kuzey Amerika (264) ve Asya (210) çalışma ile en fazla katkı yapan kıtalardı (figür 1.) Plastic and Reconstructive Surgery (215), Journal of Craniofacial Surgery (159) ve Journal of Hand Surgery (117) en çok RKÇ yayınlayan dergilerdi. RKÇ yayın sayısında ilk yıllara göre, ilerleyen yıllarda bir artışı olmasına rağmen, devam eden düzenli bir artış gözlenmedi. Irk verisi 104 (11,3%) çalışmada paylaşılmıştı ve non-binary cinsiyet verisi sadece 1 çalışmada paylaşılmıştı. 106 multiklinik çalışma bulunuyordu ve çalışmanın multiklinik olması ve ırk verisinin paylaşılması arasında anlamlılık mevcuttu. Araştırma süresi 5 yıllık dönemlere bölününce, ırka dair verilerin paylaşımının son dönemlerde arttığı görüldü. En çok ırk verisi veren ülke açık ara ABD'deydi (61). Dergilerin ırk verisi vermesi açısından aralarında anlamlı farklılıklar mevcuttu. En çok ırk verisi veren ve açık ara en yüksek orana sahip olan Aesthetic Surgery Journal'dı (37). Dergilerin yıllara göre ırk verisi vermesi arasında, yıllara göre anlamlı olarak değişiklik yoktu. Irk verisi verilen çalışmalarda toplam 11439 kadın ve 3150 erkek hasta mevcuttu. Çalışmaların 46'sı devlet, 223'ü diğer fonlar tarafından karşılanmıştı, 616 çalışmanın ise fonu yoktu veya bildirilmemişti. Fonlanma veya ırk verisi verilmesi arasında bağlantı yoktu. Irklara yönelik sonuç incelemesi yapılan 8 ve genetik veri paylaşan 1 çalışma bulunmaktaydı. Irk verisi veren çalışmalar arasında 16 (15,3%) sosyolojik değişkenlikler verisi verilmiştir. Bunlar arasında eğitim verisi 16 (15,3%), istihdam verileri 10 (9,6%), gelir ve evlilik verileri 9 (8,6%), sigorta verileri 2(1,9%) çalışmada paylaşılmıştır. Barınma, transportasyon ve yiyecek güvenliği hiçbir çalışmada paylaşılmadı. En çok paylaşılan ırklar arasında beyazlar (61,2%) ve asyalılar (18,5%) bulunuyordu. En çok veri paylaşan ABD'ye göre inceleme yapıldığında, ABD 2020 nüfus sayımına göre siyahilerin daha az temsil edildiği görüldü ve bu istatistiksel olarak anlamlı bulundu.

Sonuçlar: Bu tarama göstermiştir ki, en değerli çalışma tipi olan randomize kontrollü çalışmalarda ırk verisi paylaşımı eksiktir. Ayrıca diğer önemleri veriler olan farklı cinsiyet temsili, genetik veriler, ırk verilerinin sonuçlarının incelenmesi eksik olarak bulunmuştur. Ayrıca çalışmalarda sosyoekonomik değişkenlikler yeterince paylaşılmamış ve barınma, yiyecek güvenliği gibi faktörler ise hiç paylaşılmamıştır. Irk verilerinin paylaşımı yıllara göre artmıştır ama buna rağmen bazı ırkların temsili hala azdır.

Anahtar Kelimeler: ırk, cinsiyet, randomize çalışma

Figür 1

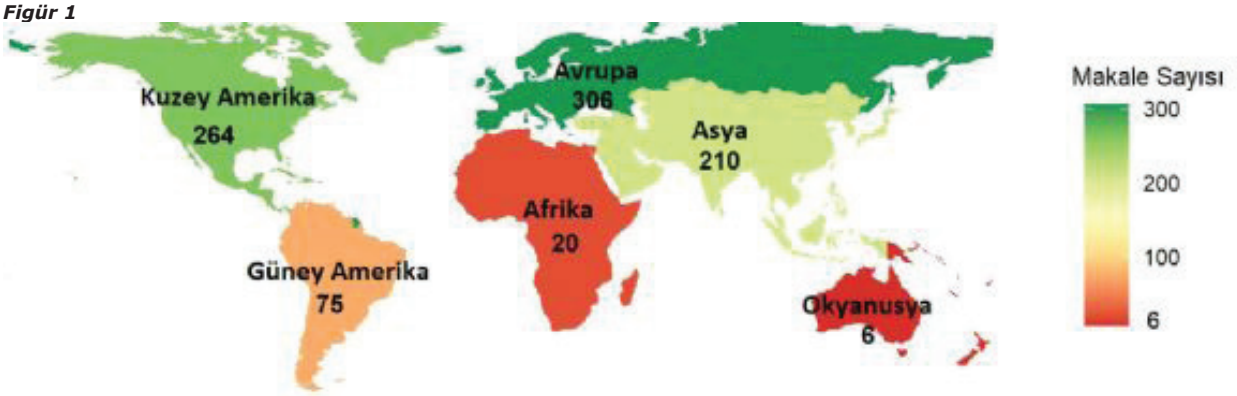

SB-056

Plastik Cerrahide Bilirkişilik: Karar Süreci, 5 Yıllık Deneyim

Bora Edim Akalın

İstanbul Üniversitesi, İstanbul Tıp Fakültesi, Plastik, Rekonstrüktif ve Estetik Cerrahi Ana Bilim Dalı

Giriş: Özel bilgi veya uzmanlık bilgisi gerektiren konularda sorunun çözümünde uzmanlığından yararlanılan kişi olarak, hakim veya savcının hukuk bilgisi ve deneyimi ile çözemeyeceği konularda bilgisine başvurduğu, uzmanlık, özel veya teknik bilgiyi gerektiren hallerde görüş aldığı bilirkişilere, konusu tıp uygulamaları olan davalarda sıklıkla başvurulmaktadır.

Bu çalışmanın amacı, Plastik Cerrah olan yazarın, son 5 yılda bilirkişilik yaptığı dosyalar üzerine kesitsel bilgi sağlamak ve buradan yola çıkarak ortaya çıkan karar algoritmasını anlatmaktır.

Yöntem: 2018-2023 arasında tek başına veya bir bilirkişi heyeti olarak yazılan, yazarın redaksiyonda görev aldığı raporlar bu çalışmaya dahil edildi.

Her dosya, için yapılan işlem, işlemi yapan kişinin mesleği ve uzmanlığı, vakada hasar ve tıbbi hata olup olmadığı, eğer her ikisi de mevcut ise arada illiyet bulunup bulunmadığı, yazılı aydınlatma yapılmış olup olmadığı tespit edildi. Bununla birlikte, mahkemenin talebi olarak eser sözleşmesi açısından değerlendirme istenen dosyalarda, sonucun kabul edilebilir olup olmadığı, yapılan işlem öncesi görüntü ile karşılaştırılarak sonucun eskisinden iyi olup olmadığı, mevcut sonuç hakkında davacı tarafın yazılı bilgilendirilmesinin yapılıp yapılmadığı kaydedildi.

Bulgular: 22 dosyada rapor, yazar tarafından redakte edildi. Dosyalarda dava edilen 12 plastik cerrahi, 4 kulak burun boğaz, 1 kadın doğum, 1 üroloji uzmanı, 2 pratisyen hekim ve 1 hemşire bulunuyordu. 1 doktorun alanı eldeki verilerden tespit edilemedi. Alan ihlali tespit edilen 2 dosyada davalılar pratisyen hekimdi.

Mahkemenin eser sözleşmesine göre inceleme talep etmediği durumlarda eser sözleşmesi kapsamında inceleme yapılmazken, mahkemenin atadığı bilirkişiler arasında sağlık hukuku uzmanı avukat bulunan iki dosyanın birinde sağlık hukuku uzmanı avukat tarafından eser sözleşmesine değinildi. Ayrıca bu iki dosyada yine aynı bilirkişi tarafından aydınlatılmış onamın kişiye özel olmaması veya hekim

tarafından bizzat alınmaması nedeniyle usülüne uygun alınmadığı belirtildi.

Yazılan raporların 9'una davacı, davalı ve her ikisi birlikte itiraz etti. Yapılan itirazlar incelenip ek rapor yazıldı. Davacı tarafın itirazı üzerine, 3 dosyadaki itiraz sonucunda dosyanın ayrıca eser sözleşmesi kapsamında incelenmesine karar verildi.

Bu itiraz edilen dosyalar da dahil olmak üzere 6 dosyada eser sözleşmesine göre inceleme yapıldı. 22 hastanın 18'inde hasar mevcuttu. Bu 18 dosyanın 6'sında tıbbi hata tespit edildi, bu hata tespit edilen 6 dosyanın 5'inde hata ile hasar arasında illiyet bağı bulunduğu tespit edildi.

Bu 5 dosyanın 2'si alan dışı meme dolgusu işlemi yapan pratisyen hekimlerin davası, sezaryan sonrasında spinal anestezi nedeniyle hissetmeyen ayağı sıcak torba nedeniyle yanan kadın hastalıkları ve doğum uzmanı ve hastanesine açılan dava, gluteal bölgeye meme implantı yerleştirilen ardından gluteal ve baldır bölgesindeki implantları eksplante edilen bir plastik cerrahi uzmanı davası ve son olarak kulakta deformasyon ile sonuçlanan otoplasti vakasından oluşan plastik cerrahi uzmanı davası idi.

Toplam 6 dosya, eser sözleşmesi kapsamında değerlendirildi. Tümünde hasar tespit edilen bu dosyaların 4 tanesinde eserin kabul edilemeyeceği bildirildi. Bir tanesinde sonuç hastanın eski halinden daha iyi olduğu için eser kabul edilmesinin uygun olduğu bildirildi. Diğerinde ise hasta bir başka doktora revizyon ameliyatı yaptırdığı ve dava konusu ameliyat sonucunun görülemediği için, ilk ameliyat sonucunun değerlendirilemeyeceği belirtildi.

Eserin kabul edilemeyecek olarak değerlendirildiği 4 hastanın 2 tanesinde yazılı onamda mevcut sonucun gelişebileceğine dair hastaya bilgi verildiği tespit edildi.

Sonuç: Dava dosyasında bilirkişinin hasar ve hatayı tespit etmesi, arada illiyet bağı bulunup bulunmadığını açıklaması, komplikasyon olduğuna kanaat getirilen durumlarda hastanın onamının bulunup bulunmadığının açıklanması bilirkişilerden beklenen görevdir.

Estetik amaçlı yapılan işlemler söz konusu ise, mahkemenin eser sözleşmesi kapsamında değerlendirme talep etmesi mümkündür. Bu durumda eserin kabul edilebilir olup olmadığı, ameliyat öncesindeki duruma kıyasla daha iyi olup olmadığı, eserin kabul edilemeyecek durumda olması durumunda, böyle bir ihtimal varlığından işlem öncesinde yazılı bilgilendirme yapılıp yapılmadığı durumu açıklayan önemli parametrelerdir.

Anahtar Kelimeler: Tıp hukuku, Mahkeme, Vekalet sözleşmesi, Eser sözleşmesi

SB-057

Yapay Zekanın (ChatGPT-4) Estetik Cerrahi Sonrası Bakım Önerilerindeki Rolü

Mert Doruk, Ayhan Işık Erdal, Kemal Fındıkçıoğlu

Gazi Üniversitesi Tıp Fakültesi Tıp Fakültesi, Plastik Rekonstrüktif ve Estetik Cerrahi Ana Bilim Dalı, Ankara

Giriş: Yapay zeka, en basit haliyle belirli görevleri yerine getirmek için insan zekasını taklit eden ve topladıkları bilgileri işleyerek kendilerini geliştirebilen sistemler olarak tanımlanabilir. Geniş dil modeli (large language model - LMM), metinleri anlamak ve üretmek için tasarlanmış bir yapay zeka sınıfıdır. Yapay zeka temelli sohbet robotları (chatbot) ise kullanıcı ile genellikle metin, bazı durumlarda ise konuşma yoluyla diyalog kurarak bilgi veren veya bir işlemi gerçekleştiren yazılımlardır. Sohbet robotlarının kullanımı pek çok sektörde olduğu gibi sağlık hizmetlerinde de giderek artmaktadır. Cerrahi geçiren hastalar postoperatif dönemde dikkat etmesi gerekenleri, özellikle hekimine ulaşamadığı durumlarda internet ortamında arayabilmektedirler. ISAPS 2021 yılı verilerine göre en çok yapılan 5 estetik operasyon (rinoplasti, blefaroplasti, büyütme mammoplasti, karın germe, liposuction) sonrası hastaların dikkat etmeleri gerekenleri ChatGPT (versiyon 4; OpenAI, San Francisco, ABD) yazılımına sorduk ve plastik cerrahların yanıtları doğru bulup bulmadığını tespit etmek amacıyla bu anket çalışmasını hazırladık.

Gereç ve Yöntem: Dokuz soruluk anket, Google Forms (Google, Mountain View, ABD) üzerinden oluşturuldu ve mail grupları aracılığıyla uzman plastik cerrahlara ulaştırıldı. İnternet tarayıcısı üzerinden sohbet robotu ChatGPT4'e her 5 estetik operasyon için o operasyon sonrası nelere dikkat edilmesi gerektiği soruldu (Şekil 1.1-1.5). Katılımcılardan bu önerileri 1 (kesinlikle katılmıyorum) ile 5 (kesinlikle katılıyorum) puan arasında değerlendirmeleri ve katılmadıkları madde/maddeleri anket üzerinde işaretlemeleri istendi. Ankette ayrıca; katılımcıların kaç yıldır uzman olduğu, yapay zeka temelli sohbet robotlarıyla ilgili farkındalığı, anket sonrası herhangi bir sohbet robotunu deneyimleyip deneyimlemeyecekleri ve ilerisi için hekimler yerine danışmak olarak kullanılıp kullanılamayacağı sorularını değerlendirmeleri istendi. Anket 2 hafta süreyle erişime açık bırakıldı.

Bulgular: Ankete toplamda 108 plastik cerrah katıldı. Katılımcıların 58'i (%53,7) 11 ve üzeri yıllık, 28'u (%25,9) 0-5 yıllık, 22'si (%20,4) 6-10 yıllık plastik cerrahi uzmanıydı. "Daha önce yapay zeka temelli sohbet robotu (chatbot) duydunuz/deneyimlediniz mi?" sorusuna 20 (%18,5) katılımcı ilk defa duydum, 32 (%29,6) katılımcı duydum ancak deneme fırsatım olmadı, 36 (%33,3) katılımcı deneme fırsatım oldu, 20 (%18,5) katılımcı da aktif olarak kullanıyorum yanıtını verdi. Katılımcıların operasyon önerileriyle ilişkin yanıtları Tablo 1'de verilmiştir. Rinoplastiyle ilgili önerilere 10 (%9,3) kararsızım, 36 (%33,3) katılıyorum, 62 (%57,4) kesinlikle katılıyorum, blefaroplastiyle ilgili önerilere 2 (%1,9) kararsızım, 24 (%22,2) katılıyorum, 82 (%75,9) kesinlikle katılıyorum, liposuction ile ilgili önerilere 32 (%29,6) katılıyorum, 76 (%70,4) kesinlikle katılıyorum, meme büyütme ile ilgili önerilere 46 (%42,6) katılıyorum, 62 (%57,4) kesinlikle katılıyorum, karın germe ile ilgili önerilere de 52 (%48,1) katılıyorum, 56 (%51,9) kesinlikle katılıyorum yanıtları verildi. Uzmanların her operasyon özelinde katılmadıkları maddeler Tablo 2'de belirtilmiştir. Rinoplasti özelinde 10 (9,2%) katılımcı "gözlük kullanmaktan kaçının" önerisine, 6 (5,5%) katılımcı da "beslenmeye dikkat edin" önerisine katılmadığını belirtti. Karın germe özelinde 14 (12,9%) katılımcı "istirahat" önerisine, 10 (9,2%) katılımcı da "kıyafet seçimi" önerisine katılmadığını belirtti. Meme büyütme özelinde 28 (25,9%) katılımcı "göğüs masajı" önerisine katılmadığını belirtti. "Anketten sonra yapay zeka temelli sohbet robotlarını deneyimleyecek misiniz?" sorusuna 72 (%66,7) katılımcı evet, 28 (%25,9) katılımcı kararsızım, 8 (%7,4) katılımcı ise hayır yanıtını verdi. "Gelecekte hekimler yerine danışman olarak sohbet robotları kullanılabilir mi?" sorusuna ise 50 (%46,3) katılımcı evet, 30 (%27,8) katılımcı kararsızım, 28 (%25,9) katılımcı ise hayır yanıtını verdi.

Tartışma: Geçtiğimiz yıllarda yapay zeka alanında özellikle de geniş dil modellerinde büyük gelişmeler yaşanmıştır. LMM'ler insan benzeri algılama ve algılanan verileri işleyerek sunmayı mümkün kıla algoritmalar içerir. LMM'lerin

kullanımı chatbot olarak, hayatın pek çok alanında olduğu gibi sağlık hizmetlerinde de giderek yaygınlaşmaktadır. Literatür taramasından hasta konsültasyona kadar pek çok farklı şekilde kullanılabilmektedir. Chatbot sayesinde bilgiye çabuk ulaşmak hayatı oldukça kolaylaştırsa da cevapların uydurma ve taraflı bilgilerden oluşması, soruların yanlış yorumlanması, cevapların tutarsız olması, empati yapamama gibi eksik yönleri de vardır. Sağlık hizmetlerinde yanlış bilginin paylaşılması hayatı tehdit edebilecek problemlere yol açabilir. Bu sebeple ChatGPT4'ün vermiş olduğu cerrahi sonrası bakım önerilerini doğruluğunu saptamak amacıyla plastik cerrahların değerlendirmesine sunduk.

Rinoplasti sonrası önerilere 98 cerrah katılıyorum/ kesinlikle katılıyorum cevabı verirken 10 cerrah kararsızım yanıtı verdi. Blefaroplasti sonrası önerilere 2 cerrah kararsızım cevabı verirken 106 cerrah katılıyorum/ kesinlikle katılıyorum cevabını verdi. Diğer operasyonlarla ilgili önerilere, cerrahların tamamı katılıyorum/ kesinlikle katılıyorum cevabını verdiler. Maddeler özelinde bakacak olursak; rinoplasti operasyonu sonrası "gözlük kullanmaktan kaçının" maddesine 10 cerrah katılmadığını belirtti. Bu bilgi doğru olsa da ameliyat sonrası gözlük kullanımından en azından 6 hafta ile 3 ay uzak durulması gerekmektedir. Meme büyütme ile ilgili 28 cerrah "meme masajı yapın" maddesine katılmadıklarını belirtti. Bu konuyla ilgili Aditya Sood ve arkadaşlarının yapmış olduğu literatür incelemesinde, meme masajı ve kapsül kontraktürü arasındaki ilişkinin net olarak ortaya konulamadığı belirtilmiştir. Karın germe ameliyatıyla ilgi olarak da 14 cerrah "istirahat" önerisine, 10 cerrah da "kıyafet seçimi" önerisine katılmadığını belirtti. Ameliyattan sonraki süreçte 4-6 hafta süreyle basınç giysilerinin giyilmesi seroma oluşmasını engellediği kabul edilse de son yıllarda seroma oluşumunu engellemeye katkısı olmadığı, cilt altı ödemi arttırdığı ve alt ekstremite venöz stazı arttırarak tromboembolik olaylara sebebiyet verdiğini bildiren çalışmalar mevcuttur. Dolayısıyla bu konuyla ilgili fikir birliği sağlanmış değildir. Postoperatif mobilizasyonla ilgili Beer ve arkadaşlarının yaptığı çalışmada, erken mobilizasyonun seroma oranlarında artma meydana geldiği belirtilmiştir. Öte yandan uzamış immobilizasyon mortalite ile sonuçlanabilecek tromboembolik olaylara sebebiyet verebilmektedir.

Uzmanların hangi maddeye niçin katılmadıklarını sorgulamadık. Bu, çalışmanın kısıtlılığı olarak belirtilebilir.

Sonuç: Yapay zeka temelli ChatGPT4'ün cerrahi sonrası bakım önerilerinin pek çoğu plastik cerrahlarca uygun görülse de tartışmaya açık bazı önerileri de mevcuttur. ChatGPT4'ün her önerisinin altında dipnot olarak belirttiği üzere: Sohbet robotunun verdiği öneriler geneldir, her ameliyat ve hasta farklıdır. İyileşme sürecindeki en doğru bilgiyi, operasyonu yapan hekimden almak önemlidir.

Anahtar Kelimeler: Yapay zeka, chatgpt, postoperatif bakım

Şekil 1.1

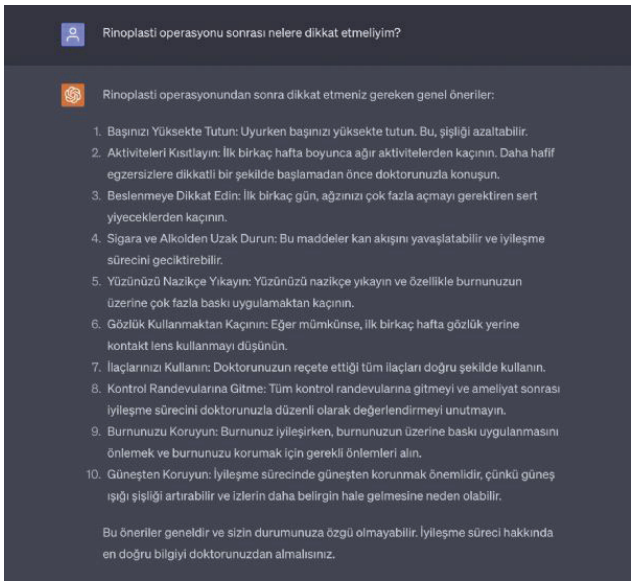

Rinoplasti sonrası bakım önerileri.

Tablo-1

	Kesinlikle Katılmıyorum (1 puan)	Katılmıyorum (2 puan)	Kararsızım (3 puan)	Katılıyorum (4 puan)	Kesinlikle Katılıyorum (5 puan)
Rinoplasti	n=0 (0%)	n=0 (0%)	n=10 (9,3%)	n=36 (33,3%)	n=62 (57,4%)
Blefaroplasti	n=0 (0%)	n=0 (0%)	n=2 (1,9%)	n=24 (22,2%)	n=82 (75,9%)
Karın Germe	n=0 (0%)	n=0 (0%)	n=0 (0%)	n=52 (48,1%)	n=56 (51,9%)
Liposuction	n=0 (0%)	n=0 (0%)	n=0 (0%)	n=32 (29,6%)	n=76 (70,4%)
Meme Büyütme	n=0 (0%)	n=0 (0%)	n=0 (0%)	n=46 (42,6%)	n=62 (57,4%)

Uzman plastik cerrahların ChatGPT4'ün önerilerini değerlendirmesi.

SB-058

Beden Dismorfik Bozukluk Belirlenmesinde Uygulanabilecek Kısa ve Kolay bir Ölçek

Özer Özmut, Şilan Kanaş, Özden Baz, Hasan Murad Ergani, Burak Yaşar, Ramazan Erkin Ünlü

Ankara Bilkent Şehir Hastanesi, Plastik Cerrahi Servisi, Ankara

Giriş: Beden dismorfik bozukluk (BDB) plastik cerrahi özelinde neredeyse her üç hastadan biri olacak kadar çok yaygın görülen bir psikiyatrik durumdur. (1) Hastalar fiziksel kusurları ile zihinsel çok fazla meşgul oldukları için çok fazla plastik cerrahi hekimleri ile çok fazla ilişki içindedirler. BDB hastaları çok net bir klinik tablo ile başvurmadıkları için cerrahın gözünden kaçma ihtimali yüksektir. Bu durum hem hasta memnuniyetini etkilemekte hem de hekimleri zor durumda bırakmaktadır. Bu hastaların cerrahisi sonrası davalık olma, hastanın depresyona girmesi ya da kendine zarar vermesi toplum ortalamalarının üstünde olmaktadır. (2) Bu neden bu hasta grubuna tanı koymak önemlidir. Tanı koyma yolunda kullanılabilecek bir takım enstrümanlar olsa da hala bir takım kısıtlılıklar mevcuttur. (3) BDB ile ilgili ölçekler bir çok alanda kullanılmaktadır. Özellikle plastik cerrahinin estetik alanında, cildiye de, diş sağlığında, kulak burun boğazda kullanılmaktadır. Bir çok çalışmada yaygın olarak kullanılan beden dismorfik bozukluk ölçeğidir (BDBÖ). (4) Biz bu çalışmamızda BDB tanısında yaygın olarak kullanılan ve uygulaması zor olan BDBÖ ölçeğine alternatif daha kısa ve kolay kullanılan dört soruluk kendi ölçeğimizin BDB hastalarını tarama da etkili olduğunu göstermeyi hedeflemekteyiz.

Yöntem: Çalışmamıza 101 hasta dahil etmiş olup estetik hasta gruplarına uygulanmıştır. Ölçeğimiz ile Yaygın kullanılan BDBÖ ölçeği bu gruplar arasında bir farklılık olup olmadığı tespit edilmesi amaçlanmıştır. Her iki testte altın standart tanı aracı olan DSM-5 ile bir psikiyatrist ile tanı konularak kıyaslanmıştır. Geliştirdiğimiz testin puanlaması da son sütunda yer almaktadır. Toplam iki puan üzeri test sonucunu BDB yönünden anlamlı kılmaktadır. Mann Whitney u testi kullanılarak istatiski çalışma yapılmıştır. Ayrıca sosyodemografik bilgileri değerlendirilmiştir. Oluşturduğumuz ölçek soruları ve puanlaması Resim-1 de yer almaktadır.

Sonuç: Yaş ortalama 28.12 ± 8.75, cinsiyet %78.1 kadın (n:82),Eğitim ortalaması 13.16 ± 3.03 yıl, %19.0 çalışmıyor (n=20), medeni durum açısından % 67.6 evli değil (n=71), çocuk sahibi ortalaması 0.64 ± 0.99, kardeş sayısı ortalaması 2.60 ± 2.23 ek hastalık durumu % 8.6 varken (n=9), psikiyatrik tedavi öyküsü %9.5 (n=10), estetik ameliyat öyküsü %22.9 (n=24), sigara kullanımı % 26.7 (n=28), alkol kullanımı %12.4 (n=13) gelir dağılımı yönünden az ve olmayan % 69.5 (n=73) olarak tespit edildi. (Tablo 1) Yapılan kıyaslanma sonrasında ölçeğimizin altın standart tanı DSM-5 göre tanı koymada % 88.5 oranında yaklaştığı gözükürken, yaygın kullanılan test olan BDBÖ de bu oran %71.8 olarak hesaplanmıştır. Ayrıca hastalara uygulama süresi ortalama 1-2 dk olurken diğer testin uygulaması süresi 7-8 dk olmuştur. Sonuç olarak uygulama kolaylığı tanı koymada yüksek oranları nedeniyle yeni geliştirdiğimiz testin plastik cerrahi alanında kullanımı daha avantajlı olacağını düşünmekteyiz.

Referanslar:

1. Picavet VA, Prokopakis EP, Gabriëls L, Jorissen M, Hellings PW. High prevalence of body dysmorphic disorder symptoms in patients seeking rhinoplasty. Plast Reconstr Surg. 2011 Aug;128(2):509-517.
2. Veale D, De Haro L, Lambrou C. Cosmetic rhinoplasty in body dysmorphic disorder. Br J Plast Surg. 2003 Sep;56(6):546-51.
3. Picavet V, Gabriëls L, Jorissen M, Hellings PW. Screening tools for body dysmorphic disorder in a cosmetic surgery setting. Laryngoscope. 2011 Dec;121(12):2535-41.
4. Türk CB, Maymone MBC, Kroumpouzos G. Body dysmorphic disorder: A critical appraisal of diagnostic, screening, and assessment tools. Clin Dermatol. 2023 Jan-Feb;41(1):16-27.

Anahtar Kelimeler: Vücut Dismorfik Bozukluk, platik cerrahi, ölçek, tanı

Ölçek

	SORULAR	0	1	2	3	Puanlama	
A.	Bazı insanlar dış görünüş kusurlarından rahatsız olurlar. Bu senin için bir ne kadar sorun oluşturuyor?	HİÇ	AZ	ORTA	ÇOK	.../2	....
B.	Bazı insanlar dış görünüşlerinden rahatsız olurlar ve onunla uğraşıp dururlar. Bu durum senin için ne kadar sıklıkta oluyor?	HİÇ	AZ	ORTA	ÇOK	....	....
C.	Bu kusur ne kadar belirgin?	HİÇ	AZ	ORTA	ÇOK	...x2	.....
D.	Belirtilen kusur ne kadar belirgin? (H)	HİÇ	AZ	ORTA	ÇOK	-...x2	-....

Toplam.....

Toplam puan 2 den büyükse Vücut Dismorfik Bozukluk lehine düşünülmektedir

Vücut Dismorfik Bozukluk Belirlenmesinde Uygulanabilecek Yeni Bir Ölçek

Hasta Demografik Verileri

	Değer (%)
Hasta Sayısı	105
Ortalama Yaş ± SS, yıl	28.12 ± 8.75
Öykü, yıl	7.11 ± 5.18
Eğitim, yıl	13.16 ± 3.03
Kardeş Sayısı	0.64 ± 0.99
Cinsiyet	2.60 ± 2.23
Kadın	82 (78.1)
Erkek	23 (21.9)
Çalışma Durumu	
Çalışmayan	20 (19.0)
Çalışan	85 (81.0)
Gelir Durumu	
Geliri olmayan	32 (30.5)
Az	41 (39.0)
Orta	27 (25.7)
Yüksek	5 (4.8)
Medeni Durumu	
Bekar	71 (67.6)
Evli	34 (32.4)
Sigara Kullanan	28 (26.7)
Alkol Kullanan	13 (12.4)
Önceki Estetik Öyküsü	
Var	24 (22.9)
Yok	81 (77.1)
Ek Hastalık	
Var	9 (8.6)
Yok	96 (91.4)
Pskiyatrik Tedavi Öyküsü	
Var	10 (9.5)
Yok	95 (90.5)
Çocuk Sayısı	0.64 ± 0.99

SB-059

Depremzede Hastaların Doku Defektlerinin Anatomik Dağılımı

Abdullah İşleyen, Servet Elçin Alpat, Burak Kaya, Savaş Serel, Zeki Can

Ankara Üniversitesi Tıp Fakültesi, Plastik Rekonstrüktif Cerrahi Ana Bilim Dalı, Ankara

Giriş-Amaç: 6-7 Şubat 2023 tarihinde ülkemizde meydana gelen ve yaklaşık 10 ili kapsayan deprem felaketi yaşanmıştır. Deprem sonrası farklı anatomik lokalizasyonlarda ve türlerde 107.204 hastada yaralanma gerçekleşmiştir. Bu çalışmanın amacı hastanemize başvuran depremzede hastaların doku defektlerinin anatomik dağılımını belirlemektir.

Gereç-Yöntem: Ankara Üniversitesi Plastik Rekonstrüktif ve Estetik Cerrahi Anabilim Dalı'na başvuran, ilgili illerden sevk edilen ve hastanemizin diğer bölümlerinden tarafımıza doku defekti nedeniyle danışılan toplam 45 depremzede hasta incelenmiştir. Retrospektif olarak hastaların anamnez bilgileri, yara yeri fotoğrafları, ameliyat ve konsültasyon notları incelenerek defektlerin anatomik lokalizasyonları belirlenmesidir.

Bulgular: Hastaların ortalama yaşı 27.57(3-90)'di. Hastaların %28.8'inde doku defekti tek bir anatomik bölgede bulunur iken, %71.2'sinde birden fazla bölgede bulunmaktadır. Doku defektlerinin en sık görüldüğü anatomik bölge alt ekstremitedir(%75.5). Alt ekstremitede ise en sık doku defekti %47 ile ayakta bulunmaktadır. Bunları sırasıyla %37.7 ile üst ekstremite, %20 ile gluteal bölge, %15.5 ile skalp, %13.3 ile sırt ve yüz, %11.1 ile sakrum, %8.8 ile toraks, %6.6 ile genital bölge ve %4.4 ile abdomen izlemektedir. Tek bir anatomik bölgede doku defekti bulunan hastaların göçük altında kalma süresi ortalama 44.7 saat iken hastanede yatış süreleri ortalama 73.3(3-151) gündür. Birden fazla anatomik bölgede doku defekti bulunan hastaların göçük altında kalma süresi ortalama 56.58 saat iken hastanede yatış süresi ortalama 88.9(5-187) gündür.

Tartışma: Depremzede hastaların doku defektlerinin çoğunlukla birden fazla anatomik bölgeyi etkilediği ve %75.5 ile en sık alt ekstremitede lokalize olduğu görülmüştür. Birden fazla anatomik bölgede doku defekti bulunan hastaların ortalama göçük altında kalma ve hastanede yatış sürelerinin tek bir anatomik bölgede doku defekti bulunan hastalara göre daha uzun olduğu dikkati çekmektedir.

Alt ekstremite defektleri, özellikle de ezilme tarzı yaralanmalar onarımı güç defektlerdir. Depremzede hastalarda defekte ek olarak bu ezilme tarzı yaralanmanın neden olduğu sistemik komplikasyonlar (SIRS, sepsis, akut böbrek yetmezliği vb.) onarımları daha da zorlaştırmaktadır. Bu nedenle depremzede hastalarda alt ekstremite defektlerinin onarımı özellik arz etmektedir.

Sonuç: Doku defektlerinin anatomik dağılımını belirlemek daha sonraki afetler için cerrahinin önceden planlanması, gerekli ekipmanların ve personelin sağlanması, rehabilitasyon süreçlerinin planlanması için yol gösterici olabilir.

Anahtar Kelimeler: Depremzede, Doku defekti, Anatomik dağılım

resim 1 ve 2

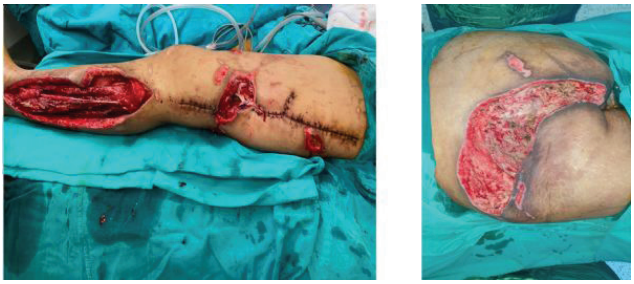

Alt ekstremite ve gluteal bölgede multipl doku defekti bulunan hastaların intraoperatif görüntüleri

SB-060

Tıpta Uzmanlık Eğitiminde Münazara Tekniğinin Kullanılması

Ersin Akşam, Aytunç Özsoy, İlker Uyar

İzmir Katip Çelebi Üniversitesi Tıp Fakültesi, Plastik, Rekonstrüktif ve Estetik Cerrahi Ana Bilim Dalı

Giriş: Tıpta uzmanlık eğitimi öğrencilerinin öğrenim gördüğü kurumlarda, çekirdek eğitim programı kapsamında bilimsel, bilişsel, akademik ve sosyal gelişimleri ile pratik becerilerinin artırılması desteklenmektedir. Bu alanların gelişimine yönelik olarak yapılan uygulamalar doğrultusunda, asistan hekimlerin çekirdek eğitim programında yer alan kazanımları edinmeleri ve bu kazanımlara ait göstergeleri cerrahi pratikler aracılığıyla sergilemeleri beklenmektedir.

Asistan hekimler, akademisyenlerin aktardıkları bilgileri kendilerine özgü değişik yollarla öğrenirler. Bu nedenle eğitimciler çeşitli öğretim yöntemleri kullanmak durumundadır. Asistan hekimlerin araştırılan-tartışılan konuya dair isteklerinin canlı tutulması önemli bir husustur. Münazara uygulamaları değişik yollarla öğrenen tüm öğrenciler için bir öğrenme deneyimi olabilmektedir. Grup içi münazara uygulamaları da öğrenenlerin aktif katılımlarını destekleyen öğretim yöntemlerinden biridir.

Münazarada tez ve antitezi savunan iki grup bulunur. İki grup da kendi aralarında iş ve konu bölümü yaparlar. Konuşmacıların amacı kendi tezlerini savunmak, karşı grubun tezini çürüterek münazarayı kazanmaktır.

Materyal Metod: İzmir Atatürk Eğitim ve Araştırma Hastanesi Plastik Cerrahi Kliniğinde 10 asistan hekim, araştırmacılar tarafından belirlenen konuları klinik içi münazara tekniği ile beş ay boyunca hazırlıklar sonrası jüri önünde tartışmışlardır. Münazara sonunda klinik içi münazara uygulamalarıyla ilgili olarak asistan hekimlere anket gönderilmiş, geribildirim alınmış ve formlarının doküman analizleri yapılmıştır.

Ankette sorulara 1 ile 5 arası puanlama yapılması istenmiş. Alınan cevapların neticesinde hem kazanan gruptaki hem de kaybeden gruptaki asistan hekimlerin münazaralar sonrası konuyu araştırma isteğinde, gelişiminde, bakış açışını genişletmede, öğrenilen konuların pratik uygulamasında olumlu etkilendiğini ortaya konmuştur.

Tartışma ve Sonuç: Uygulamalar sırasında, akademisyenin öğretme yükü azalarak, öğrenme görevi aktif olarak öğrencilere geçmektedir. Bu durum öğrenimin kalıcılığı üzerinde önemli bir rol oynamaktadır. Asistan hekimlerin konuya dair araştırma ve öğrenme isteği canlı tutulmuş, süreklilik kazanılmış, konu üzerine detaylı öğrenme sağlanmıştır. Farklı konulardaki grup içi münazara uygulamaları, yalnızca bir disiplinin sınırları içinde kalmamasından dolayı, öğrenenlerin çok yönlü düşünmelerine yardımcı olmaktadır. Konunun sosyal boyutlarının ve toplumun değer yargılarının göz önünde bulundurmanın gerekliliği nedeniyle öğrenciler, tartışmalarında sosyal, duygusal ve tıp etiği yönünden de gelişim kaydetmektedirler.

Anahtar Kelimeler: asistan eğitimi, münazara, plastik cerrahi

SB-061

Sternotomi Sonrası Oluşan Defektlerde Bilateral Pediküllü Pektoralis Majör Kas Flebi ile Onarım Tecrübelerimiz

Perçin Karakol, Ömer Büyükkaya, Oğuzhan Tekin

Sağlık Bilimleri Üniversitesi, Başakşehir Çam ve Sakura Şehir Hastanesi, Plastik, Rekonstrüktif ve Estetik Cerrahi Ana Bilim Dalı, İstanbul

Giriş ve Amaç: Tüm cerrahi müdahaleler gibi, sternotomi ve koroner arter bypass ameliyatı sonrasında da yara iyileşmesini engelleyen bireysel ve cerrahi faktörler nedeniyle sternumda sekonder defektler meydana gelebilir. Sternotomi sonrasında, kesi bölgesinde gelişen yara yeri enfeksiyonu ve sonrasında oluşan yumuşak doku defektleri morbidite ve mortalitede artışa neden olur. Sternotomi sonrası yara yeri enfeksiyonu insidansı %0.8 ila %8 arasında değişirken, enfeksiyon gelişimi sonrası mortalite oranı %7 ila %23.5 arasında bildirilmiştir (1,2). Vücut-kitle indeksi fazla olan ve diyabetik olan çoğu hastaların defektlerinde daha hızlı enfeksiyon gelişimi görülebilir ve bu da mortaliteyle sonuçlanabilir. Bu sebeplerden dolayı hastalarda oluşan defektlerin onarılması gerekmektedir. Sternotomi sonrası defektler için en çok tercih edilen flep seçenekleri arasında; pektoralis major kas ilerletme flebi, latissimus dorsi kas flebi, rectus abdominis kas flebi ve omental flep olarak sayılabilir (6). Sternotomi sonrası ortaya çıkan doku defektleri için pektoralis major kas ilerletme flebi sıkça tercih edilir (7,8). Bazı yazarlar alt 1/3 sternal defekti olan hastalarda çift taraflı pektoralis major kas ilerletme flebinin yanı sıra rectus abdominis flebini de kullanmışlardır. Büyük boyutlarda tasarlanabilmesi ve iyi vasküleritesi olması nedeniyle omentum flebi geniş sternal defektler için kullanılabilir (3,4,5). Omentum flebi güçlü vasküleritesi ve immünolojik özellikleri sayesinde yara iyileşmesini hızlandırır ve ölü boşluğu doldurur. Ancak operasyon laparotomi gerektirdiğinden bu hasta gruplarında ek morbidite riski bulunmaktadır. Ayrıca, sternal yaradan enfeksiyonun batın içine taşınma riski de vardır. Başka bir güvenilir seçenek de latissimus dorsi kas flebidir. Bu flebin iyi vasküleritesi olmasına rağmen, operasyon sırasında pozisyon değişikliklerine ihtiyaç duyulması, operasyon süresinin uzun olması ve donör saha morbiditesine sebep olması gibi dezavantajları vardır. Göğüs ön duvarındaki defektler için rectus abdominis kas flebi gibi flepler de başka bir seçenektir. Bu flepler pozisyon değişikliği gerektirmez; ancak karın ön duvarında zayıflık gibi donör saha morbiditeleri olması dezavantaj yaratabilir. Bizim bu çalışmamızda bilateral pectoralis major kas ilerletme flebini tercih etmemizin nedenleri; güvenilir vasküler dolaşımı olması, defekt bölgesine yakın tasarlanabilmesi, defekti kolayca kapatabilmesi ve operasyon süresinin kısa oluşu olarak sayılabilir.

Materyal ve Yöntem: Koroner arter bypass ameliyatı sonrası sternotomi insizyon sahasında 11x7.5 cm ile 17x23 cm arasında değişen boyutlarda, cilt ve ciltaltı dokuyu içeren, tel veya plak ekspozisyonu olan enfektif görünümlü defekti olan 24 hasta, kliniğimize operasyon sonrası yaklaşık 2. ay civarında başvurdu. Koroner arter bypass cerrahisi için 24 hastanın tamamında sol internal mammarian arter kullanılmıştı. Tüm hastalar, Pairolero ve ark.'nın sınıflandırmasına göre tip 3 sternal enfeksiyon olarak sınıflandırıldı. Hastalar antibiyogram sonuçlarına uygun antibiyoterapi ve kan glukoz seviyelerinin regülasyonu açısından uygun tedavi altına alındı. Hastalara VAC tedavisi başlandı. Tüm hastalara olası komplikasyonlar ve planlanan cerrahi işlemler açıklandı. Hastaların aydınlatılmış onamlare alındı. Defekt sahaları seri debridmanlarla defekt onarımına hazırlandı. Tüm hastalar genel anestezi altında

opere edildi. Sağlıklı granülasyon dokusu olan hastalarda bilateral pediküllü Pectoralis Major kas ilerletme flebi ile onarım uygulandı. Erkek hastaların 4'ünde sternum telleri sternal stabilizasyon bozulmadan çıkarıldı. Tüm hastalar postoperatif dönemde 2.5 ATA basınç altında 10 seans 60 dakikalık hiperbarik oksijen tedavisine yönlendirildi.

Sonuç: Postoperatif dönemde uygun antibiyoterapi altında günlük gümüşlü pansumanla takip edilen hastalar arasından, 4 erkek hastada insizyon hattında minimal detaşmanla karşılaşıldı ve bu detaşe alanlar operasyonu takip eden dönemde cilt düzeyinde sekonder iyileşti. Kalan 13 erkek hastada yara yeri iyileşmesi tamdı ve detaşman olmadı 7 kadın hastada meme dokusunun flebe sağladığı destek defektlerin nüksetmesini önledi. Hastaların hiçbirinde yeniden operasyon gereksinimi olmadı. Hastalar ortalama 1 hafta içinde hastaneden taburcu edildi ve 6 aylık takip süreci için kliniğimiz tarafından izlem altına alındı. 6 aylık takip süresince hastaların defektleri tekrar oluşmadı ve reenfeksiyon belirtileri gözlemlenmedi.

Tartışma: Özellikle erkek hastalarda sternotomi ve koroner arter bypass cerrahisi sonrası oluşan defektlerde primer kapatma her zaman mümkün olmayabilir. Cerrahi sonrası oluşan defektler sonucu ortaya çıkan sternum ekspozisyonu enfektif ajanların sahaya kolayca erişebilmesine sebebiyet verir ve bu da morbidite ve mortaliteyi artırır. Bilateral pediküllü pektoralis major kas ilerletme flebi kullanarak defektin onarılması iyi bir alternatiftir.

Kaynakça

1. Ridderstolpe L, Gill H, Granfeldt H, Ahlfeldt H, Rutberg H. Superficial and deep sternal wound complications: incidence, risk factors and mortality. Eur J Cardiothorac Surg 2001;20:1168-75.
2. Borger MA, Rao V, Weisel RD, Ivanov J, Cohen G, Scully HE, David TE. Deep sternal wound infection: Risk factors and outcomes. Ann Thorac Surg 1998;65: 1050–6.
3. Lee AB, Schimert G, Shaktin S, Seigel JH. Total excision of the sternum and thoracic mpedicle transposition of the greater omentum; useful stratagems in managing severe mediastinal infections following open heart surgery. Surgery 1976; 80: 433.
4. Patel NV, Woznick AR, Welsh KS, Bendick PJ, Boura JA, Mucci SJ. Predictors of mortality after muscle flap advancement for deep sternal wound infections. Plast Reconstr Surg 2009;123: 132-8.
5. Lopez-Monjardin H, De-la-Pena-Salcedo A, Mendoza-Munoz M, Lopez-Yanez-de-la-Pena A, Palacio-Lopez E, Lopez-Garcia A. Omentum flap versus pectoralis major flap in the treatment of mediastinitis. Plast Reconstr Surg 1998;101:1481.
6. Merritt RE. Chest wall reconstruction without prosthetic material. Thorac Surg Clin 2017; 27: 165–9.
7. Spartalis E, Markakis C, Moris D, Lachanas E, Agathos EA, Karakat Sani A, Karagkiouzis G, Athanasiou A, Dimitroulis D, Tomos P. Results of the modified bi-pectoral muscle flap procedure for post-sternotomy deep wound infection. Surg Today 2016;46:460–5.
8. Brito Jde D, Assumpção CR, Murad H, Jazbik Ade P, Sá MP, Bastos ES, Giambroni Filho R, Souza e Silva R. One-stage management of infected sternotomy wounds using bilateral pectoralis major myocutaneous advancement flap. Rev Bras Cir Cardiovasc 2009;24: 58–63.

Anahtar Kelimeler: defekt, pektoralis major kas flebi, pedikül, rekonstrüksiyon, sternotomi

SB-062

Lenfödem Tedavisinde Liposuction Ameliyatının Uzun Dönem Etkilerinin Değerlendirilmesi: Ölçümlere Dayalı Retrospektif Çalışma

Muhammed Furkan Bulut,
Servet Elçin Alpat, Savaş Serel

Ankara Üniversitesi Tıp Fakültesi

Giriş: Lenfödem, lenfatik drenaj sisteminin bozulması sonucu cilt ve cilt altı dokuda proteinden zengin interstisyel sıvının birikmesi sonucu ortaya çıkan kronik bir süreçtir. Lenfödem tedavisinde konservatif yaklaşımlar (fizyoterapi, kompresyon tedavisi) genellikle ilk tercih olarak kullanılsa da ileri evrelerde cerrahi tedaviler hastalığın yönetiminde etkili bir seçenek olarak değerlendirilir. Cerrahi tedavi seçenekleri fizyolojik ve hacim azaltıcı cerrahi seçeneği olarak ikiye ayrılır. Hacim azaltıcı cerrahi yöntemlerinden liposuction ekstremiteler arası en az 600 cc hacim farkı olan, aktif malignite ve metastazı olmayan, pıhtılaşma ve dolaşım problemi olmayan, en az 3 aylık konservatif tedaviden yarar görmeyen ve gode bırakmayan üst ekstremite lenfödemi hastalarında endikedir.

Amaç: Bu çalışmanın amacı, plastik cerrahi kliniğimizde lenfödem tedavisinde liposuctionun uzun dönem sonuçlarını değerlendirmektir.

Yöntemler: Toplamda 9 kadın, 3 erkek olmak üzere 12 hasta çalışmaya dahil edildi. Değerlendirme için ekstremite çevresi, fiziksel kapasitedeki değişim ve operasyon sonrası cilt bulgularındaki değişim kullanıldı. Hastaların ekstremite çevresi değişimi, fiziksel kapasite artışı ve cilt bulgularındaki değişiklik gözlenerek kaydedildi.

Bulgular: Ekstremite çevresi değişimi incelendiğinde, 7 hastada azalma (%58,3), 2 hastada artış (%16,6) ve 3 hastada (%18,7) belirgin bir değişiklik gözlenmedi. Fiziksel kapasitedeki değişiklikler değerlendirildiğinde, 12 hastanın 5'inde artış (%41,6)saptanırken, 7 hastada ise (%58,3) değişiklik kaydedilmedi. Operasyon sonrası cilt bulguları incelendiğinde, 11 hastada herhangi bir değişiklik gözlenmezken (%91,6), 1 hastada (%8,4) diz çevresinde antibiyotikle regrese olan yumuşak doku enfeksiyonu (selülit) gelişti.

Sonuç: Lenfödem tedavisinde liposuctionun uzun dönem sonuçları, ekstremite çevresindeki değişim, fiziksel kapasitede iyileşme ve cilt bulgularındaki değişiklikler üzerinden değerlendirildi. Bu çalışma, liposuctionun lenfödem tedavisinde etkin bir seçenek olabileceğini göstermektedir. Ayrıca diğer eksizyonel yöntemlere göre komplikasyon oranları düşük ve tekrarlanabilir bir yöntemdir. Literatürde diğer eksizyonel cerrrahi tedavilerin komplikasyon oranları %28 ile %59,3 arasında iken bu çalışmada %8,4 olarak bulundu. Ayrıca liposuction hastaların ameliyat sonrası lenfödem fizyoterapisine erken dönemde başlayabilmesine de olanak sağlar. Ancak, bireysel varyasyonların ve potansiyel komplikasyonların göz önünde bulundurulması önemlidir.

Anahtar Kelimeler: Lenfödem, Liposuction, Ekstremite

Olgu: Preoperatif ve Postoperatif 6. ay Fotoğrafı

Lenfödem Olgusu

SB-063

Perine Defektleri Rekonstrüksiyonunda Perforatör Fleplerin Kullanımı

Muhammed Hüseyin Uçar, Abdullah Demirel, Süleyman Çeçen, Ramazan Kahveci

Bursa Uludağ Üniversitesi Tıp Fakültesi, Plastik Rekonstrüktif ve Estetik Cerrahi Anabilim Dalı

Giriş: Perineal defektlere çoğunlukla onkolojik cerrahi sonrasında oluşmasına rağmen travma ve enfeksiyon (örn. Fournier gangreni sonrası) sonucu da ortaya çıkabilir. Bu defektler genel olarak 3 bileşeni içerebilir; cilt ve yumuşak doku, pelvik ölü boşluk veya mukoza defektleri. Bu nedenle rekonstrüksiyon ana hedefleri iyi vaskülarize cilt ve yumuşak doku örtüsünün sağlanması, pelvik ölü boşluğun obliterasyonu ve pelvik anatominin restorasyonudur.

Perine bölgesinde oluşan doku defekti iyileşmesi, bölgenin anatomik yapısına bağlı olarak kolay olmamakla birlikte yumuşak doku defektlerinin kapatılması için rekonstrüktif cerrahi sıklıkla gereklidir. Güncel tıp literatüründe gluteal ve perianal/perineal bölgelerdeki geniş defektlerin rekonstrüksiyonu için çeşitli teknikler tanımlanmıştır. Bunlar kısmi kalınlıkta deri greftleri, fasiyokutan/myokutan flepler, serbest flepler ve sekonder iyileşmeye bırakılmasıdır.

Çalışmamızda kliniğimizde perine bölgesindeki mevcut defektler için uygulanan rekonstrüktif prosedürleri sunmayı ve en iyi fonksiyonel ve kozmetik sonuçlarla cilt kaplamasını ve minimal morbiditeyi sağlamak için yapılan rekonstrüktif operasyonları gözden geçirmeyi amaçladık.

Materyal ve Metod: 2021-2023 yılları arasında gerçekleştirilen perine bölgesinde yumuşak doku defekti vakaları retrospektif olarak değerlendirildi. Çalışma anabilim dalı elektronik arşivinden yapılmıştır. Hastalar yaş, cinsiyet, etiyoloji, ek hastalıkları, defektin özellikleri, flep seçenekleri açısından değerlendirildi. Hastalar ameliyat öncesi planlama aşamasında BT anjiyografi ve Doppler USG ile olası flep seçenekleri açısından ve uygun primer tedavisi sonucu oluşan nihai defekte göre uygun flep seçenekleri değerlendirildi.

Sonuçlar: Çalışmamıza kliniğimizde 2021-2023 yıllar arasında 6'sı fournier gangreni, 2'si travma, 2'si tümör ve 1'i hidradenitis supurativa olmak üzere farklı nedenlerden dolayı oluşan perine bölgesinde yumuşak doku defekti olan toplam 12 hasta dahil edildi.

9 hasta erkek ve 2 hasta kadındı. Yaş ortalaması 47,6'ydi. Yumuşak doku defekt boyutları 5-20 cm2 arasında değişmekteydi. Hastaların uygun primer tedavisini takiben oluşan doku defektleri, skrotumda, vulvada ve perianal bölgede defekti olan 5 hastaya profunda arter perforatör flebi (PAP), sakral bölgede defekti olan 2 hastaya Superior gluteal arter perforatör flep (SGAP), skrotumda ve perianal bölgede defekti olan 2 hastaya anterolateral thigh flep (ALT), peniste defekti olan 1 hastaya serbest radial ön kol flebi, sakral bölgede defekti olan 1 hastaya (% 8) İnferior gluteal arter perforatör flebi (IGAP) ve sakral bölgede defekti olan 1 hastaya V-Y ilerletme flepleri ile tedavi edilmiştir. (Resim 1)

SGAP flep yapılan 1 hastada total flep kaybı yaşandı, debridman sonrası bilateral fasiyokutan fleplerle defekt kapatıldı. 2 hastada sutur hattında detaşman gözlendi, sekonder iyileşme ile takip edildi ve sorunsuz iyileşti. Pediküllü ALT flep yapılan 1 hastada flep venöz yetmezliğe girdiğinden, postoperatif 1.günde donör alana iade edildi. ALT flebin örttüğü alan kısmı kalınlıkta deri grefti ile kapatıldı. Vulva bölgesinde defekti olan ve PAP flep ile rekonstrüksiyon yapılan hastanın, flep distal ucunda nekroz meydana geldi, debridman sonrası distal kısım fasiyokutan flep ile kapatıldı.

Tartışma ve Sonuç: Onkolojik cerrahi, travma, enfeksiyon, hidradenitis süpürativa gibi çok sayıda nedene bağlı olarak perine bölgesinde defekt meydana gelebilmektedir. Kısmi kalınlıkta deri grefti, tam kalınlıkta deri grefti, lokal ilerletme flebi, fasiyokütan flep, kas flebi veya miyokütanöz flep dahil olmak üzere çeşitli rekonstrüktif prosedürler yaranın kapatılmasını sağlayabilir. Kısmi kalınlıkta deri grefti, yaranın yeniden yüzeylenmesi için basit bir şekilde uygulanan bir prosedürdür.

Büyük defektleri kapatmak için hızlı bir şekilde kısmi kalınlıkta deri grefti yapılabilir. Ancak skrotal ve perineal defektlerin rekonstrüksiyonunda kısmi kalınlıkta deri greftinin bazı dezavantajları vardır. Skar kontraktürü sıklıkla kısmi kalınlıktaki deri grefti içinde meydana gelir ve ortaya çıkan skar çirkin bir görünüme yol açar. Greft düzgün olmayan veya içbükey bir yara yüzeyine uygulandığında yeterince tutunamayabilir. Ayrıca kısmi kalınlıktaki deri greftinin yastıklama fonksiyonu flep gibi seçeneklere kıyasla çok kısıtlıdır.

Fasiyokütanöz flep, skrotal ve perineal defektlerin rekonstrüksiyonunda kısmi kalınlıktaki deri greftine göre dayanıklı bir cilt ve geniş bir yumuşak doku kaplama alanı sağlar. Ayrıca deri greftine göre daha az skar kontraktürü nedeniyle daha iyi fonksiyonel sonuç ve kozmetik görünüm sağlar. Eğer cilt defektleri büyük ve derin bir poş ile birleşiyorsa, ölü alanı ortadan kaldırmak için kas flebi gerekir. Kas flebi dokuda iyi bir vaskülarizasyona sahiptir ve bu nedenle kontamine yaralarda bakteriyel aşılara karşı daha fazla direnç sağlar.

Yukarıda sayılan durumlar göz önüne alınarak perine bölgesi rekonstrüksiyonunda preoperatif değerlendirme sonrası uygun perforatörün tespit edildiği olduğu olgularda özellikle bu seçenekler ön planda tutulmuştur. Bu fleplerin tercihinde preoperatif anjio BT görüntülemenin çok kıymetli ve yol gösterici olduğu kanaatindeyiz. Özellikle superior gluteal arter, inferior gluteal arter ve profunda femoris kökenli perforatör fleplerin tespiti ve dizaynı için faydalı olduğu kanaatindeyiz. Bu görüntüleme sonrası el doppleri ile olası perforatörler tekrar değerlendirilerek olası flep planı üzerinden geçilmektedir.

En iyi rekonstrüksiyon yöntemi konusunda fikir birliği yoktur ve rekonstrüktif prosedür seçimi defektin özelliklerine, hastanın bireysel özelliklerine, hasta tercihine ve cerrahi ekibin deneyimine bağlıdır. Rekonstrüktif seçenekleri ve

sonuçlarını optimize etmek için daha ileri karşılaştırmalı çalışmalara ihtiyaç vardır.

Anahtar Kelimeler: Perine bölge, yumuşak doku rekonstrüksiyonu, doku defekti

Resim 1

Ateşli silah yaralanmasına sekonder perianal bölge defektinin IGAP flep ile reonstrüksiyonu

SB-064

Meme Küçültme Sonrası Psödopitozun Önlenmesinde Parankimin Anatomik Resütürasyonu

Şeyda Güray Evin

Marmara Üniversitesi Pendik Eğitim ve Araştırma Hastanesi

Giriş: Meme küçültme operasyonu makromastisi olan hastalarda yaşam kalitesini iyi yönde değiştiren ve plastik cerrahide sıkça uygulanan prosedürlerden biridir. Bu cerrahi boyun,sırt ve omuz ağrılarını, sütyen askı izlerini ve memenin altında meydana gelen intertrigo gibi fiziksel sorunları çözerek günlük yaşamı kolaylaştırır. Aynı zamanda sosyal açıdan da iyileşme sağlar. Hastaların kıyafet seçimlerinde daha özgür olabilmeleri, daha kolay egzersiz yapabilmeleri, hem işte hem de sosyal çevrede daha özgüvenli olmalarını sağlar[1]. Bununla birlikte meme küçültme operasyonundan sonra memenin yeniden sarkması en sık görülen komplikasyonlardan biridir[2]. Bu çalışmada meme küçültme sırasında süperomedial pedikülü pektoral fasyaya asılan grup ile pediküle bir işlem yapılmadan sadece meme dokularının insizyon öncesi anatomik yerlerine yeniden sütüre edilerek yapıştırıldığı grubun postoperative geç dönemdeki memnuniyet oranları karşılaştırılmıştır.

Materyal Method: 2019-2022 yıllar arasında makromasti nedeniyle tümü süperomedial pedikül-wise patern tekniği ile opere edilmiş 39 hasta çalışmaya dahil edildi. Farklı pediküller kullanılarak wise patern dışındaki dizaynlarla opere edilmiş hastalar çalışma dışı bırakıldı. Ayakta standart meme referans noktaları çizilerek operasyon planı belirlendi. Tüm hastalarda meme parankimi içine operasyon öncesi 150 ml, 0.5 mg/ml + 0,003 mg/ml lidokain hidroklorür+ epinefrin solüsyonu infiltre edildi. İlk grupta (21 hasta) memenin sütürasyonu sırasında süperomedial pedikül 2.0 polidiaksonun sütür ile pektoral fasyaya asıldı. 2. grupta ise pediküle herhangi bir işlem yapılmadan memenin insize edilerek birbirinden ayrılmış lateral ve medial pillar altındaki ve superior poldeki parankim dokusu birbirine ve pediküle anatomik pozisyonda olacak şekilde yine 2.0 polidiaksonun sütür ile sütüre edildi. Buradaki sütürasyon sayısı her hastanın meme parankimine göre belirlendi. 2 grubun meme dokusundan yapılan eksizyon miktarları, Vücut kitle indeksleri (VKİ), Nipple-jugulum mesafeleri, ve ameliyat sonrası en erken 12. Ayda yapılan Breast-Q anketinin sonuçları istatistiksel olarak karşılaştırıldı

Sonuçlar: Birinci grupta eksize edilen doku miktarı sağ memede ortalama 442±222 gr, sol memede 496±172 gr idi. Nipple-jugulum mesafesi ortalama 21.19±0,4 cm'ye çekildi. Hastaların ortalama vücut kitle indeksi (VKİ) 28,8±2,44 idi. İkinci grupta sağ memeden eksize edilen doku miktarı ortalama 438±143 gr, sol memede ise 550±258 gr'dı. Nipple-jugulum mesafesi ortalama 21.67±1,58 cm'ye çekildi. Hastaların ortalama vücut kitle indeksi (VKİ) 29,2±2,2 idi. İki grup arasında sağ meme (p= 0.07) ve sol memeden (p= 0.068) eksizyon miktarları arasında istatistiksel bir farklılık yoktu. Yeni Nipple-jugulum mesafeleri de iki grup arasında istatistiksel olarak farklı bulunmadı. (p=0,079). 2 grupta bulunan hastaların VKİ'leri arasında da istatistiksel olarak anlamlı fark bulunamadı. (p=0.303751). Hastaların postoperative dönemdeki Breast-Q skorlarında Meme memnuniyeti[1], sonuç memnuniyeti[2], fiziksel memnuniyet[3] ve cinsel memnuniyet[4] istatistiksel olarak birbirinden farklı ve 2. grupta daha iyi iken diğer alanlarda fark bulunamadı. (p^1=0.004, p=0.002[2], p=0.003[3],p^4=0.000)

Her iki grupta da intraoperative dönemde herhangi bir komplikasyonla karşılaşılmadı. Birinci grupta 1 hastada postoperative erken dönemde hematom gelişti yeniden opere edilerek hematom boşaltıldı. 2. gruptaki 2 hastada postoperative erken dönemde tek areolada meydana gelen venöz yetmezliğe bağlı areola sütürleri alınmış ve takiplerde tüm areola problemsiz biçimde iyileşmiştir.

Tartışma: Meme küçültme ameliyatlarından sonra meme dokusunun aşağıya doğru kayması ya da nipple'ın yukarı hareketi oldukça sık görülen bir komplikasyondur. Meme ucunun yerinin yanlış belirlenmesi, nipple ile meme parankiminin birbirinden ayrılması, meme küçültülürken oluşturulan birbirinden bağımsız parankim parçalarının arasındaki bağın ortadan kalkması, çıkarılan cilt miktarının yanlış hesaplanması, inferior dermal arkın güçsüzlüğü gibi nedenler postoperative dönemdeki sarkmanın sebebi olarak gösterilmiştir[2]. Bunun önlenmesinde literatürde vertikal bacağın kısa tutulması, pedikülün pektoral fasyaya asılması, dermal suspansiyon sütürleri gibi yöntemler kullanılmıştır.

Bu çalışmada sunulan yöntem ile meme küçültme ameliyatları sonrası meme dokusunun yeniden sarkmasına neden olabilecek teorilerden biri olan meme parankiminin birbirinden bağımsız hale gelmesi üzerinden bir teknik tanımlanmıştır. Bu teknikte meme parankimi anatomik yerine yeniden sütüre edilir, yeni memenin ağırlığı böylece meme parankimi içinde eşit olarak dağılır. Meme parankimine atılan kapitone sütürler ile birbirinden bağımsız parçalar arasında seroma ya da hematom gelişimi engellenir. Bunlar tekniğin avantajları olarak kabul edilmiştir. Çalışmada az sayıda hastanın bulunması ve tekniğin avantajını kanıtlayabilmek için Breast-Q'ya ek olarak başka bir yöntemin daha kullanılamaması çalışmanın kısıtlılıklarındandır.

Referanslar

1. Gonzalez F, Walton RL, Shafer B, Matory WE Jr, Borah GL. Reduction mammaplasty improves symptoms of macromastia. Plast Reconstr Surg. 1993 Jun;91(7):1270-6
2. Moufarrège, R. & Aribert, MD & Gholam, Georgio & Laurent, Romain & Schoucair, Ramy & Awaida, Cyril. (2023). How to Avoid Pseudoptosis after Lifting and Breast Reduction Mammaplasties. International Journal Of Medical Science And Clinical Research Studies

Anahtar Kelimeler: Meme küçültme, Psödopitoz, Süperomedial Pedikül

SB-065

Obezite Cerrahisi Sonrası Fleur De Lys Deneyimleri

Ömer Faruk Dilek, Hüseyin Emre Ulukaya, Saruhan Mahmutoğlu, Büşra Güçlü, Egehan Güngörmez, Mutlu Deng Alvaç

Şişli Hamidiye Etfal Eğitim ve Araştırma Hastanesi, İstanbul

Giriş: Majör cerrahi girişimlerden biri olan abdominoplasti, karın ön duvarındaki fazla deri ve yağın rezekte edilerek, gerektiğinde zayıflamış ve birbirinden ayrılmış kasların onarılıp eski durumuna getirilmesidir. Abdominoplasti operasyonu; aşırı kilo verme, obezite cerrahisi ve çoklu gebeliklere bağlı abdominal deformitesi olan bireylerde uygulanabilmektedir. Bu bireylerde abdominal cilt gevşeyip sarkar ve hastanın yağ tabakasında kalınlaşma olabilir. (1,2,3) Bu cerrahi girişim ile aşırı kilo vermeye bağlı oluşan gevşeme ve sarkma problemleri düzeltilirken, hastaların beden imgesi ve yaşam kalitesi de iyileşmektedir. (4-5) Abdominoplasti klasik ve Fleur De Lys yöntemleri ile yapılabilir. Bu çalışmada ile Fleur De Lys yöntemi ile opere ettiğimiz abdominoplasti hasta deneyimlerimizi ve postoperatif süreci paylaşmayı amaçladık.

Materyal Method: Bu çalışma Seyrantepe Hamidiye Etfal Hastanesine Ocak 2018-Temmuz 2023 tarihleri arasında 25-64 yaş aralığında olan 35 kadın 5 erkek olmak üzere 40 adet Fleur De Lys operasyonu yapılan hastayı ele almaktadır. Operasyon sırasında abdominal alanda Fleur De Lys abdominoplasti insizyonları tasarlanmasını takiben insizyonlardan girilerek abdominal flepler eleve edildi ve uygun görülen hatta fazla cilt ve ciltaltı dokularına eksizyon uygulandı. Tüm hastalarda rektusa plikasyon işlemi uygulandı. Tüm hastalarda dren tatbiki yapıldı. Hastaların ortalama takip süreleri 2 ay idi. Hastalarımıza postoperatif süreçte 2 ay boyunca korse kullanımı önerildi.

Bulgular: Çalışmaya dahil edilen hastaların en az 27 kg en fazla 72 kg kilo verme öyküsü bulunmaktaydı. Çıkartılan spesmen materyali en az 1240 kg en çok ise 4850 kg olarak raporlanmıştır. 17 hastamızın postbariatrik cerrahi sonrası, 8 hastamızın gebelik sonrası 15 hastamızın ise diyet ve sporla kilo verme öyküsü bulunmaktadır. Postoperatif süreçteki komplikasyonlar erken ve geç olarak ikiye ayrılmıştır. Bir hastada hematom, bir hastada yara yeri açılması ve enfeksiyon erken komplikasyonlar arasında izlendi. Bir hastada geç komplikasyon olarak geç yara iyileşmesi gözlendi. Geç yara iyileşmesi olan aynı hastaya operasyon sonrası iki yıl içinde skar revizyonu yapıldı. Bir hastada ise hipertrofik skar mevcuttu. Hastalarımızdan 12'sinin sigara kullanım öyküsü mevcuttu. Sigara kullanım öyküsü olan 12 hastanın 1'i geç yara iyileşmesi olan hastaydı. Geriye kalan 36 hastada ise erken veya geç dönem komplikasyonu gözlenmedi.

Tartışma ve Sonuç: Abdominoplasti plastik cerrahide sık uygulanan estetik prosedürlerden biridir. Bu prosedürde karın ön duvarındaki fazla deri, yağ tabakası ile birlikte alınarak kozmetik açıdan daha düzgün bir görünüm amaçlanır. (1) Amerikan Estetik Cerrahi Derneği 2015 yılı verilerine göre abdominoplasti, liposakşın ve meme büyütme ameliyatlarını da içeren estetik girişimler arasında üçüncü sırada yer almaktadır. (6) Abdominoplasti sonrası komplikasyon gelişimine neden olabilecek risk faktörleri; sigara içme, diyabet, obezite, astım, kalp hastalıkları, daha önce geçirdiği ameliyatlardan kaynaklı skarlar ve venöz tromboemboli öyküsüdür. (1) Yapılan çalışmalarda abdominoplasti sonrası minör komplikasyon oranının %28.8-68, majör komplikasyon oranının ise %11.5-32 olduğu belirlenmiştir. (2) Bu çalışmada da geç yara yeri iyileşmesine sahip olan bir hasta yoğun sigara içicisi idi. Klasik abdominoplasti insizyonunun Fleur De Lys insizyonuna göre skar izi açısından daha avantajlı olduğu bilinmektedir. Ama cilt ve cilt altı fazla doku özellikle postbariatrik cerrahi sonrası median hatta yoğun izlenmektedir. Bu durumlarda klasik abdominoplasti yeterli estetik görünümün sağlanması için yeterli olmayacaktır. Çünkü operasyon sonrası orta hatta cilt ve cilt altı doku fazlalığı devam edecektir. Bu tür hastalarda Fleur De Lys tekniği kullanılabilir. Ciddi kilo kayıpları sonrası insan vücudunda meydana gelen değişiklikler insan psikolojini etkileyen önemli unsurlardandır. İnsan psikolojinin hassas olduğu bu dönemde abdominoplasti ameliyat sürecini doğru yönetebilmek hekim için zorlayıcıdır. Doğru hasta seçimi, hastanın özgeçmişi ve beklentisi, ameliyat sonrası süreç hakkında hastanın bilgilendirilmesi operasyon sürecinin sağlıklı yönetilmesinde oldukça faydalı olacaktır. Postbariatrik grupta olan veya postbariatrik olmayıp çeşitli sebepler sonucu 30 kg ve üzeri kilo veren hastalarda özellikle median hatta cilt sarkması olan hastalarda Fleur De Lys yönteminin kullanılması klasik tip abdominoplastiye göre daha uygun olacaktır.

Kaynakça

1. Keçik A. Abdominoplasti. Turkiye Klinikleri J Plast Surg-Special Topics. 2009;1(1):35-45. Available from: http://www.turkiyeklinikleri.com/ article/en-abdominoplasti-53574.html
2. Heddens C, Aly A. What is new in abdominoplasty?. Plastic Surgical Nursing. 2010;30(4):207-10. doi: 10.1097/PSN.0b013e3181fd49ed.
3. Storch JE, Rice J. Reconstructive plastic surgical nursing clinical managemet and wound care. 1st ed. USA: Blackwell Publishing; 2005. p. 422-9. 10. Shermak MA. Abdominoplasty Procedures and perioperative

care. OR Nurse. 2011;5(1):20-7. doi: 10.1097/01.ORN.0000390906.35248.96.

4. Stuerz K, Piza H, Kinzl JF. The impact of abdominoplasty after massive weight loss: A qualitative study. Annals of Plastic Surgery. 2013;71(5):547-9. doi: 10.1097/SAP.0b013e3182503b11.
5. Hurvitz KA, Olaya WA, Nguyen A, Wells JH. Evidence-based medicine: Abdominoplasty. Plast Reconstr Surg. 2014;133(5):1214-21.
6. American Society for Aesthetic Plastic Surgery. Cosmetic Surgery National Data Bank Statistics [cited 2017 January 16]. A

Anahtar Kelimeler: fleur de lys abdominoplasti, klasik abdominoplasti, obezite cerrahisi, postbariatrik cerrahi

SB-066

Rinoplasti Hastalarında Sosyal Medyanın Etkisi: Anket Çalışması

Göktekin Tenekeci, Alper Sarı, Nazım Gümüş, Murat Aksaç, Yunus Emre Gökçe, Ege Sak

Mersin Üniversitesi Tıp Fakültesi, Plastik Rekonstrüktif ve Estetik Cerrahi ABD, Mersin

Giriş: Günümüzde internet kullanımı artık kullanıcıların da veri yükleyebilmesini sağlayan sosyal bir platform halinde dönüşmüştür. Son yıllarda sağlık turizmi ile birlikte de sağlık alanında sosyal medya platformlarının etkisi artmıştır. Hastaların da karar aşamalarında etkisi olduğunu düşündüğümüz sosyal medyanın hasta düşünceleri baz alınarak uyguladığımız anket ile birlikte analizini amaçlamaktayız.

Materyal-Metod: Araştırmamızı 2022-2023 yıllarında kliniğimizde opere olan 100 rinoplasti hastası üzerinde gerçekleştirdik. ''Google Forms'' üzerinden hazırlanan 9 soruluk anketimiz hastalara mail aracılığı ile ulaştırıldı. Anket demografik özellikler, tercih edilen sosyal medya platformları, sosyal medya platformları ve paylaşımları hakkında görüşleri içermektedir.

Bulgular: Çalışmamıza katılan 100 hastadan 64'ü kadın, 35'i erkek ve 1'i diğer olarak cinsiyetlerini belirttiler. Yaş aralıkları 18 ve 63 arasındaydı. Ortalama yaş 27.4 olarak saptandı. Eğitim durumları sorgulandığında ise 4 hasta ilköğretim, 4 hasta orta öğretim, 23 hasta lise, 66 hasta üniversite, 3 hasta da yüksek lisans düzeyinde eğitim durumlarını belirtiler. En sık kullanılan sosyal medya platformu ise 77 ile 'Instagram' oldu. Bunları 11 'TikTok', 8 'Facebook', 4 'Twitter' takip etti. Anketimizde yer alan 'Youtube', 'Snapchat', 'Threads' ve diğer seçenekleri oy almadı. Ameliyat öncesi sosyal medya araştırmasına dair yaptığımız sorgulama ise 96 evet 4 hayır olarak sonuçlandı. Cevabı evet olarak sonuçlanan 96 hastaya sorulan sosyal medya araştırmalarının ameliyat kararını etkileyip etkilemediğine dair soru ise 89 evet, 3 hayır, 4 kararsız olarak değerlendirildi. ''Ameliyat olmaya karar verdiğiniz hekimi sosyal medya üzerinden araştırdınız mı?'' sorusu ise 83 evet 17 hayır olarak sonuçlandı. ''Hekiminizin sosyal medya kullanması ve hasta paylaşımı yapmasını ameliyat kararınızı verebilmeniz için;'' sorusu ise 88 ''Olumlu buluyorum'', 10 ''Olumsuz buluyorum'', 2 ''Kararsız'' olarak sonuçlandı. ''Hekiminizin sizin fotoğraflarınızı sosyal medyada paylaşması sizi;'' sorusu ise 47 ''Rahatsız eder'', 50 ''Rahatsızlık duymam'', 3 ''Kararsız'' olarak sonuçlandı.

Tartışma: Plastik Rekonstüktif ve Estetik Cerrahide sosyal medya kullanımı son yıllarda popüleritesi oldukça artan bir konudur. Sosyal medyanın pazarlama açısından gücü de ortaya çıkmıştır. Bu nedenle her geçen gün büyüyen bu platformları anlamak, doğru ve etik kullanmak önemlidir. Çalışmamızda da oldukça fazla sosyal medya paylaşımları bulunan rinoplasti hastalarının bu konudaki görüşlerini değerlendirdik. Kendi kliniğimizde herhangi bir hasta paylaşımı yapılmamasına rağmen operasyon gerçekleştirdiğimiz hastalarımızın görüşlerini analiz ettik. Çalışmamıza katılan hastaların ağırlıkla genç popülasyonda olduğu ve sosyal medya kullanımının operasyon karar sürecinde etkili olabileceği anketimizde ortaya koyulmuştur. Hem yasal olarak hem de etik açıdan ise sosyal medyada hasta paylaşımına dair farklı düşünceler mevcuttur.

Sonuç: Doğru sosyal medya kullanımı ile hasta bilgilendirilmesinin hasta kararının şekillenmesinde etkisi ortadadır. Fakat sadece sosyal medya ile de birçok farklı yönü olarak cerrahi veya cerrahi dışı işlemlerin kararının verilemeyeceği, muayene ve hasta-hekim ilişkisinin mutlak şart olduğunu düşünmekteyiz. Lakin günümüz ve gelecek süreçte de plastik cerrahların sosyal medya ile iç içe olması gerekeceğini düşünmekteyiz.

Anahtar Kelimeler: fotoğraf, medya, rinoplasti

SB-067

Nadir Görülen Burun Kıkırdak Anomalisi: Alt Lateral Kıkırdak Eksikliklerinin Yönetimi ve Rekonstrüksiyon Seçenekleri

Erkan Denız

Dr Burhan Nalbantoglu Devlet Hastanesı, Plastık Rekonstruktıf ve Estetık Cerrahı Ana Bılım Dalı, KKTC

Giriş: Doğumsal burun anomalileri çok nadir görülen anomaliler olup 20.000 ile 40.000 doğumda bir meydana gelmektedir. Daha çok sendromik vakalarda görülen bu anomaliler bazen semptomatik olmakla beraber çoğunlukla asemptomatiktir ve rinoplasti sırasında farkedilmektedir. Literatürde çok az sayıda olgu sunumu şeklinde yayınlar bulunmaktadır. Bu çalışmadaki amacımız rinoplasti sırasında çok nadir olarak karşılaşabileceğimiz bu anomalileri tanımlamak ve rekonstrüktif seçenekleri ortaya koyarak bir yol haritası oluşturmaktır.

Yöntem: 2020-2023 yılları arasında toplam 260 rinoplasti operasyonundan sadece 1 vakada izole sağ alt lateral kıkırdağın hem medial hem de lateral krusunda konjenital eksiklik olduğu tespit edilmiştir. Hastanın daha önceden geçirilmiş travma ve operasyon öyküsü bulunmamaktadır. İnspeksiyonda burun deliklerinde asimetri mevcut olup sağ burun deliği daha yatay ve daha kısa olmakla beraber majör bir anomali olduğunu düşündürecek bulgu yoktu (Şekil 1A). Operasyon sırasında sağ alt lateral kıkırdağın total eksik olduğu farkedildi (Şekil 1B). Bunun üzerine osteotomiler ve dorsum rekonstrüksiyonu ardından tipplasti işlemine geçildi. Septumdan alınan septal kıkırdak grefti ile medial ve lateral krural strut greftleri mukozaya sütüre edildi ve sağ alt latal kıkırdak oluşturuldu. Dom dikişleri atıldıktan sonra her iki alt lateral kıkırdağın birbiri ile olan bağlantısını

desteklemek amacıyla kalkan grefti eklendi. Tongue-in groove ile tip stabilitesi sağlandı (şekil 1C). Açık teknik septoriniplasti işlemi sonrası burun deliklerindeki asimetri düzeltildi (Şekil 1D).

Tartışma: Doğumsal burun kıkırdaklarının anomalisi, açıkça görülebilen veya bu olgudaki gibi gizli deformitelere neden olabilir. Burunun embriyolojik gelişimi gebeliğin 3 ila 10. haftaları arasından olmaktadır. Medial ve lateral nazal çıkıntıların füzyonu ile oluşan alt lateral kıkırdaklardan önce medial ardından lateral krus oluşmaktadır. Defekt genellikle 7. Haftadan önce nöral krest hücrelerinin migrasyon, proliferasyon veya farklılaşma defektine bağlı veya teratojen ilaç kullanımına bağlı oluşur. Çoğu zaman operasyon sırasında farkedilen sağ alt lateral kıkırdağın izole veya kombine yokluğu ile ilgili literatürde olgu sunumu şeklinde yayınlar bulunmaktadır. Bu durumun cerrahlar tarafından bilinmesi ve operasyon sırasında karşılaşıldığı zaman rekonstrüksiyonuna hakim olmak önemlidir.

Bu amaçla en sık septum kıkırdak grefti ve dorsal hump grefti kullanılarak rekonstrüksiyon yapılmıştır. Septumda kıkırdak yetersizliği olduğu durumlarda ikinci seçenek konkal kıkırdak greftleridir. Bilateral defektlerde ve ileri derece anomalilerde ise kot kıkırdakları daha iyi bir şeçenek olacaktır.

Kıkırdak hasadı yapıldıktan sonra bu bölgenin rekonstrüksiyonunda en sık kullanılan burun greftleri medial ve lateral krural strut greftlerdir. Bu greftler güçlü yapısal destek sağlamaları nedeniyle ameliyat sonrası dönemde nazal kollapsı önlemekte ve hem görsel hem de solunumsal anlamda memnun edici sonuçlar sağlamaktadır. Kalkan greftler ise bu hasta grubunda hem strut greftlere yapısal destek sağlamakta hem de cap greftlerle kombine edilerek burun ucu projeksiyonunu arttırmayı sağlamaktadır. Bunun dışında literatürde bumerang greftler kullanılmış ve başarılı sonuçlar elde edilmiştir. Bumerang grefler için konkal kartilaj greftleri doğal kıvrımları olması nedeniyle daha uygun seçenek olacaktır.

Sonuç: Alt lateral kıkırdak eksiklikler çok nadir görülen, belki de her cerrahın hayatta sadece bir defa karşılaşacağı bir durumdur. Bu durumda mutlaka alt lateral kıkırdak rekonstrüksiyonu güçlü yapısal kıkırdaklarla sağlanmalı ve burun deliği kollapsı önlenmelidir. Bunun yapılmadığı durumlarda hem görsel anlamda problemler hem de havayolu problemleri ortaya çıkacaktır.

Anahtar Kelimeler: doğumsal anomaliler, rinoplasti, rekonstrüksiyon

Şekil 1

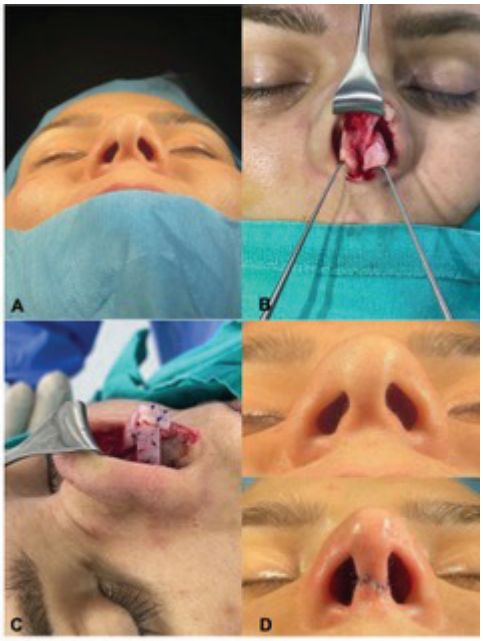

Şekil 1A: Ameliyat öncesi supin pozisyonda burun deliklerinin görünümü. Şekil 1B: Sağ alt lateral kıkırdağın total eksikliği. Şekil 1C: Sağ alt lateral kıkırdak eksikliğinin medial ve lateral krural strut greft ile ve kalkan greft ile rekonstrüksiyonu. Şekil 1D: Ameliyat öncesi ve sonrası burun deliklerinin karşılaştırmalı görüntüsü.

SB-068

Redüksiyon Mamoplasti Hastalarında Pedikül Tipinin Ve Eksize Edilen Doku Miktarının Kan Kaybı Miktarı ve Postoperatif Süreçteki Komplikasyonlara Etkisi

Erk Evren, Safa Eren Atalmış, Ali Fuat Görgülü, Alkan Çetin, Merve Özger, Mustafa Yılmaz

Dokuz Eylül Üniversitesi Tıp Fakültesi, Plastik, Rekonstrüktif ve Estetik Cerrahi Anabilim Dalı, İzmir

Giriş: Redüksiyon mamoplasti, psikolojik ve fiziksel açıdan sorunlara yol açan meme hipertrofisi olgularında bu sorunları düzeltmeyi amaçlayan bir cerrahi prosedürdür. Meme hacminde ve kütlesinde azalma bu cerrahi prosedürün primer amacı olsa da estetik bir görünüm sağlamak önem arz etmektedir. Cerrahi olarak pek çok teknik ve pediküller tanımlanmış olup hasta bazında ve cerrahın seçimine yönelik uygulanabilmektedir. Bu çalışma, bilateral redüksiyon mamoplastisi uygulanan hastalarda seçilen pedikül tipinin ve eksize edilen doku miktarının preoperatif-postoperatif hemoglobin değerlerindeki farklılığa ve olası kan kaybı miktarında değişikliğe, postoperatif süreçteki komplikasyon gelişiminde etkisini araştırmayı amaçlamaktadır.

Yöntem: Dokuz Eylül Üniversitesi Hastanesinde opere edilen 2018-2023 yılları arasında toplamda 126 hasta değerlendirildi. Wise paterne uygun ters t skarlı farklı pediküllerde redüksiyon mammoplasti yapılan hastaların

yaşı, sigara kullanımı, pedikülü, eksizyon gramajı, preoperatif ve postoperatif 1.gündeki hemoglobin sonuçları çalışmaya dahil edildi. Çalışmaya kombine ameliyat gerçekleştirilen hastalar dahil edilmedi.

Bulgular: 126 hasta toplamda 252 meme değerlendirildi. Hastalarda en küçük yaş 17, en büyük yaş 68 olacak şekilde yaş ortalaması 42,9 idi. 43 hastaya inferior, 12 hastaya inferosantral, 6 hastaya santral, 12 hastaya superosantral, 20 hastaya superomedial, 25 hastaya santral superomedial, 4 hastaya superior, 4 hastaya superolateral pediküllü redüksiyon mammoplasti yapıldı. Ortalama eksizyon miktarı 1231 gr iken en yüksek eksizyon yapılan meme 3696 gr olarak ölçüldü. Ortalama hemoglobin miktarında düşüşün 2,5 olduğu görüldü. İstatiksel olarak eksize edilen doku miktarı ve kullanılan tekniğin postoperatif süreçteki hemoglobin miktarında anlamlı bir düşüşe neden olmadığı saptandı. Hastaların postoperatif süreçte 3 tanesinde lokalize hematom saptanmadı hastalar opere edilmeden takip edildi, 40 hastanın yara yeri iyileşmesinde sorun nedenli poliklinik şartlarında pansuman ile takibi sürdürüldü.

Tartışma: Redüksiyon mamoplasti olarak da bilinen meme küçültme ameliyatı, genel meme hacmini azaltmak, meme başı-areola canlılığını korumak ve estetik açıdan hoş bir şekil elde etmek için yapılan bir prosedürdür. Preoperatif hasta değerlendirilmesi sırasında ve postoperatif süreç hakkında hastaların bilgilendirilmesi önemli bir husus oluşturmaktadır. Kan kaybı miktarında ve komplikasyon gelişiminde pedikül tipinin ve eksize edilen doku miktarının ilişkili olmadığı görülmüştür

Anahtar Kelimeler: Meme pedikülü, meme küçültme, redüksiyon mamoplasti

SB-069

Otoplasti Hastalarında Farklı Sütür Materyallerinin Revizyon Oranları İle İlişkisi

Oğuzhan Eroğlu, Zeynep Banu Arıcı,
Emrah Kağan Yaşar, Murat Şahin Alagöz

Kocaeli Üniversitesi Tıp Fakültesi Plastik Rekonstrüktif Ve Estetik Cerrahi Kliniği

Giriş: Baş ve boyun bölgesinde en sık rastlanan konjenital deformite kepçe kulaktır. Üç farklı anatomik problem (antihelikal katlantının yetersiz gelişimi, yüksek konkal duvar ve belirgin lobül) tek başlarına ve ya kombine şekilde kepçe kulak oluşumuna neden olurlar 1,2.Kepçe kulak deformitesi, estetik bir problem olmasının önünde çocuklarda daygusal ve davranışsal problemlere yol açabilir3. Kulak kepçesinde doğal görünen bir antiheliks kıvrımı oluşturmak için kazıma, bükme, dikiş atma, çizme veya yeniden konumlandırma yöntemleri veya bunların kombinasyonlarına dayanan çeşitli sonuçlara sahip birçok farklı cerrahi teknik tanımlanmıştır4 Günümüzde dünya üzerinde en çok kullanılan yaklaşımların temeli ise kıkırdak eksizyonu ve dikişler ile kulak kavsini ve konkomastoid açıyı yeniden oluşturmaktır5.

Genelde kıkırdak eksizyonuna ve sütür atma tekniğine daha çok odaklanılıp kullanılan sütürün niteliği göz ardı edilmektedir. Kepçe kulak deformitesinin en sık görülen geç dönem komplikasyonu olan nüks olup hastalar tekrar revizyon ameliyatına alınmaktadır.

Amaç: Çalışmamızın amacı ise farklı sütür materyallerinin kullanımı ile nüks kepçe kulak arasında ilişki olup olmadığını değerlendirmektir.

Materyal-Metod: Bu retrospektif çalışmaya 2019-2023 yılları arasında Kocaeli Üniversitesi Hastanesi Plastik Cerrahi Kliniğine başvurup otoplasti ameliyatı olan 29 hasta dahil edildi. Klasik polipropilen sütür kullanılan hastaların ortalama takip süresi 14,7 ay(4-41 ay) iken örgülü polipropilen kullanılan hastaların ortalama takip süresi 8.2 ay(1-17 ay) olarak hesaplandı. Takipleri yapılamayan hastalar çalışmaya dahil edilmedi. Çalışmaya dahil edilen bu hastalarda kullanılan farklı sütür materyalleri analiz edildi ve revizyon oranları tespit edildi. Revizyon otoplasti yapılan hastalar ile kullanılan sütür materyali arasında bir ilişki olup olmadığı araştırıldı.

Bulgular: Çalışmaya dahil edilen 29 hastanın 13'ünde klasik polipropilen kullanılmıştır. 16 hastada ise örgülü polipropilen kullanılmıştır. Klasik polipropilen kullanılan hastaların 4'ünde revizyon otoplasti ihtiyacı doğmuş olup tekrar opere edilmiştir. 1 hasta da 2 kez nüks gelişmiştir ve bu hastada klasik polipropilen kullanılmıştır. Örgülü polipropilen kullanılan hastalarda ise 1 nüks gözlenmiştir.

Tartışma ve Sonuç: Çalışmaya dahil edilen hastalarda revizyon otoplasti oranı %17.2 olarak hesaplanmakla birlikte klasik polipropilen kullanılan hastaların %25' inde revizyon otoplasti ihtiyacı doğmuştur. Hastalarda kullanılan teknik benzer olmasına rağmen klasik polipropilen sütür kullanılan operasyonlarda kıkırdağın yırtılması gibi kıkırdak hasarı ile daha çok karşılaşılmakla birlikte revizyona alınan hastalarda tespit edildiği üzere sütürün, örgülü poliproplene göre daha çok gevşeyebildiği düşünülmektedir. Ayrıca düğümün sütür üzerinde kolay hareket ediyor oluşu düğümün tam yerinin ve gerginlik derecesinin zor ayarlanabildiğini düşündürmektedir. Klasik polipropilen sahip olduğu bu riskleri cerrahi tecrübeyle azaltmak mümkündür fakat revizyon cerrahi riskini azaltma şansı olduğundan örgülü polipropilen kullanılmasının akılda tutulması önerilmektedir.

Anahtar Kelimeler: otoplasti, revizyon, sütür materyalleri

Şekil 1 Klasik polipropilen kullanılan hasta preoperatif fotoğrafları(A-B); Revizyon otoplasti öncesi preoperatif fotoğrafları(C-D);Revizyon otoplasti sonrası postoperatif fotoğraf(D-E)

SB-070

Gigantomasti Olgularında Süperomedial Pedikül Tekniği ile Meme Küçültme Olgularımız ve Komplikasyonların Yönetimi

Recep Anlatıcı[1], Ömer Parıldar[2]

[1]Gaziantep Üniversitesi Tıp Fakültesi, Estetik, Plastik ve Rekonstrüktif Cerrahi Ana Bilim Dalı, Gaziantep
[2]Dr. Ersin Arslan Eğitim ve Araştırma Hastanesi, Estetik, Plastik ve Rekonstrüktif Cerrahi Kliniği, Gaziantep

Amaç: Gigantomasti kişide bir takım fizyolojik ve psikolojik sorunlara yol açan ileri derecede meme dokusunun büyümesi olarak tanımlanabilir. Memede ağrı, ülserasyon/ enfeksiyon, postüral problemler, boyun ve sırt ağrıları, 4/5/6. interkostal sinirlerin traksiyonu sonucu meme başında his kayıpları sık görülen belirtilerdir. Bu çalışmada süperomedial pedikül tekniği ile sternal çentik -meme başı arası mesafenin 40 cm ve üzeri olan gigantomasti olgularında yapılan meme küçültme ameliyatlarının sonuçlarını ve olası komplikasyonların yönetimini sunmayı amaçladık.

Gereç-Yöntem: Bu çalışmaya Eylül 2021- Ağustos 2023 tarihleri arasında sternal çentik-meme başı arası mesafe 40 cm ve üzeri olan olgular dahil edildi. Tüm olgulara Wise patern süperomedial meme küçültme tekniği ile meme küçültme ameliyatı uygulandı. Toplam olgu sayısı 15 idi. En düşük VKİ (vücut kitle indeksi) 26,23, en yüksek VKİ 49 du. Her bir meme için eksize edilen doku miktarı; en az 1100 gr, en fazla 2400 gr'dı. Ölçülen en uzun sternal çentik- meme başı mesafesi 47 cm idi. Tüm olgulara ödem proflaksisi için per-op ve post-op 1 mg/kg prednol intravenöz uygulandı.

Bulgular: Meme başında beslenme bozukluğu saptanan iki hastada hemen meme başı sütürleri sonlandırıldı. Her iki hastaya 10 gün boyunca hiperbarik oksijen tedavisi uygulandı. Sonrasında meme başları yeniden sütüre edildi ve sorunsuz iyileşme gözlendi. Bir diğer hastada her iki meme başında yağ nekrozuna sekonder meme başı üst polde yara ayrışması gelişti. Bu hastaya da yine 10 gün süreyle VAC tedavisi ve hiperbarik oksijen tedavisi uygulandı. Oluşan mevcut defektler kendiliğinden epitelize oldu, yeniden sütürasyon yapılmadı. Bir hastada tam T bileşkesinde yaklaşık 0,5 cm çapında yara ayrışması görüldü, pansumanla kendiliğinden iyileşti. Diğer hastalarda sorunsuz iyileşme gözlendi.

Tartışma: İlk olarak Orlando ve Guthrie tarafından tanımlanan süperomedial pedikül tekniğinin (SMP) hem güvenli hem de güvenilir olduğu gösterilmiştir. SMP'nin avantajları arasında nipple areola kompleksinin (NAK) dermoglandüler pedikül yapısının korunmasıdır. Pedikül tam kalınlıkta tutulabilir ve yine de üst pozisyona döndürülebilir. Bu da pedikülü inceltmeye gerek olmadığı anlamına gelir. Böylece ameliyat sonrası NAK' de oluşabilecek beslenme problemleri en aza inmiş olur. Ayrıca dermal pedikülün mikrovasküler ağının korunmasıyla da venöz dönüş problemleri en aza indirgenmiş olur. Bizim olgu serimizde de hiç NAK kaybı yaşanmaması bu durumu destekler niteliktedir.

Bu tekniğin bir diğer avantajı ise uzun dönemde diğer tekniklerle karşılaştırıldığında meme şekli ve projeksiyonunun daha iyi olmasıdır. Özellikle geniş tabanlı ileri derecede büyük ve lateral doku fazlalığı bulunan meme dokularının hacminin etkili bir şekilde çıkarılması ile uzun vadede daha optimal bir şekil elde edilebilir. Meme başı duyusunun kaybı, meme küçültme ameliyatlarının iyi bilinen bir komplikasyonudur. Hall-Findlay 1999 yılında medial dermoglandüler tekniğini açıklarken, meme başı ve areola duyusunun medial pedikül tekniği sonrasında değişmeden kaldığını belirtmiştir. Bizim olgularımızda da meme başı duyusunda azalma ile ilgili herhangi bir yakınma olmadı. Bu teknikte herhangi bir cilt diseksiyonu işlemi yapılmaması nedeniyle ameliyat süresi diğer tekniklere göre anlamlı derecede daha kısadır.

Sonuç: Gigantomasti olgularında Wise patern süperomedial meme küçültme tekniği (sternal çentik-meme başı mesafesi 40 cm ve üzeri olgularda bile) meme başı beslenmesi açısından oldukça güvenlidir. Olası meme başı beslenme problemlerinde; meme başı etrafındaki dikişlerin sonlandırılması, hiperbarik oksijen tedavisi ve VAC uygulanması meme başı kaybının önlenmesine yardımcı olabilecek uygulamalardır.

Anahtar Kelimeler: gigantomasti, süperomedial pedikül, wise patern

Olgu: 1

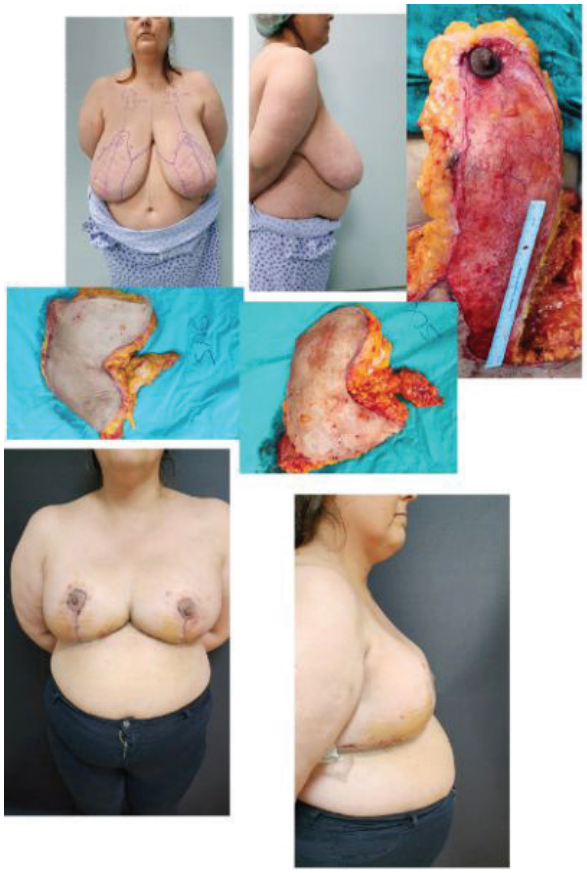

Olgunun preop, perop ve post op görüntüleri

SB-071

6 Şubat 2023 Depremlerinin Kliniğimizce Değerlendirilmesi ve Kliniğimizin Deprem Sürecindeki Organizasyonu

Müge Kaya[1], Eyüphan Gencel[2], İbrahim Tabakan[2], Ömer Kokaçya[2]

[1]İnönü Üniversitesi Turgut Özal Tıp Merkezi Plastik, Rekonstrüktif ve Estetik Cerrahi Anabilim Dalı, Malatya
[2]Çukurova Üniversitesi Tıp Fakültesi Plastik, Rekonstrüktif ve Estetik Cerrahi Anabilim Dalı, Adana

Giriş: 6 Şubat 2023'te meydana gelen 7,7 ve 7,6 büyüklüğündeki depremler ile ülkemiz yüzyılın en yıkıcı felaketlerinden birini yaşamış ve ciddi zarar görmüştür. Deprem sonrasındaki süreç sağlık sisteminde ve kurumlarında uygun organizasyonun önemini ve insan hayatına etkisini bir kez daha göstermiştir.Bu sunumda deprem sürecinin kliniğimizce değerlendirilmesi ve kliniğimizin afet ve acil durum planı doğrultusundaki organizasyon yönetiminin anlatılması amaçlanmıştır.

Tartışma: Son 20 yıl içerisinde doğal afetler nedeniyle hayatını kaybedenlerin sayısı 1,35 milyona ulaşmakla birlikte; bu sayının yarısından fazlasını deprem sebebiyle hayatını kaybedenler oluşturmaktadır (1). 6 Şubat 2023 saat 04.17'de tüm ülkemizi derinden etkileyen Kahramanmaraş merkezli Richter ölçeğine göre 7.7 büyüklüğünde deprem ve bu depremin ardından aynı bölgede saat 13.24'te 7,6 büyüklüğünde ikinci bir deprem meydana gelmiştir. (Resim 1). Bu iki büyük deprem geçen yüzyılın en yıkıcı iki depremi olarak görülmektedir. Bu depremlerden en çok etkilenen 11 şehirdeki toplam nüfus 16 milyondan fazladır (2,3). Yüzyılların en yıkıcı felaketleri arasında yer alan bu depremlerden sonra ülkemiz ciddi zarar görmüş olup Dünya Sağlık Örgütü (WHO) Genel Direktörü Hans Kluge tarafından 3.seviye acil durum ilan edilmiştir (4). İçişleri Bakanlığı Afet ve Acil Durum Yönetimi Başkanlığı (AFAD), depremin ardından ilk haftada 2 bin 724 artçı sarsıntı meydana geldiğini, 41 binden fazla kişinin hayatını kaybettiğini ve 115 binden fazla kişinin de yaralandığını kamuoyuna resmî olarak açıklamıştır (5). Çevre, Şehircilik ve İklim Değişikliği Bakanlığı'na göre depremden etkilenen illerde hasar tespit çalışmalarında 1,5 milyondan fazla bina incelenmiş ve 202 bin binanın yıkıldığı ya da ağır hasar gördüğü belirtilmiştir (6).

Deprem bölgelerindeki hastaneler de zarar gördüğünden depremzede hastaların tedavisinde aksaklıklar yaşanmış, hastaların bir kısmının afet bölgeleri dışındaki kurumlara tahliyesine mecbur kalınmıştır. Sağlık Bakanlığı, depremden sonraki ilk günlerde 51.152 hasta ve yaralının başka hastanelere nakledildiğini bildirmiştir (7). Deprem bölgesindeki sağlık çalışanlarının da sağlık durumlarının etkilenmiş olması, süreçteki zorlukları beraberinde getirmiştir.

Deprem öncesi gerekli tedbirlerle doğru organizasyon sağlanabilirse deprem sonrası yaralı ve ölü sayısı önemli ölçüde azaltılabilir. Özellikle ilk 6 saatte yapılması gerekenlerin iyi planlanması mortaliteyi azaltan en önemli faktördür (8). Adana Çukurova Üniversitesi Hastanesi 6 Şubat depremlerinin ilk dakikalarından itibaren aktif sağlık hizmeti vermeyi sürdürmüş ve depremden en çok etkilenen illerden birinde bulunmasına rağmen diğer deprem bölgelerinden depremzede hastaların tarafımıza tahliye edildiği bir üst merkez olma görevini üstlenmiştir. Kliniğimiz depremin ilk anlarından itibaren Hastane Afet ve Acil Durum Planı (HAP) kuralları çerçevesinde kendi iç dinamikleriyle uygun organizasyonu sağlamıştır(Resim 2). HAP Uygulama Yönetmeliği'ne göre HAP; afet yönetiminin tüm evrelerini(önleme, zarar azaltma, hazırlık, müdahale, rehabilitasyon/iyileştirme) kapsamakta, bu kapsayıcı niteliğiyle çatı plan özelliği taşımakta ve ilk 72 saat boyunca hastane dışından hiçbir yardım almaksızın kendi kendine yeterli olmayı sağlamayı amaçlamaktadır (9). Buna uygun olarak hastanemiz ve kliniğimizce HAP Operasyon Kayıt Formu oluşturulmuş ve eylemler devamlı kayıt altına alınmıştır.

Kliniğimiz 2 Prof, 1 Doçent, 1 Dr. Öğretim üyesi, daha önceden kliniğimizden ayrılmış serbest hekimlik yapmakta olan 2 Prof ve 16 asistan hekim ile depremin ilk dakikalarından itibaren aktif görev yaparak depremin ilk 15 gününde (6 Şubat-21 Şubat) toplam 144 depremzede hastayı opere etmiştir. Debridman, Fasyatomi, Greft, Lokal ve Serbest Flep (Anterolateral Uyluk,Pediküllü ve Serbest Latissimus Dorsi, Radial Ön Kol Flepleri) Amputasyon,Maksillofasyal fraktür operasyonları gibi çok çeşitli operasyonlar bunlara dahildir.

Baş asistanın yanında koordinatör asistan seçilerek organizasyon kuvvetlendirilmiştir. Operasyonların hepsi koordinatör asistan tarafından kayıt altına alınmıştır. Asistanlar; 2 kişi acilde, 1 kişi konsültan, 1 kişi yanık ünitesinde, 5 kişi serviste ve 7 kişi ameliyathanede olmak üzere gruplara ayrılmış, aralarındaki iletişim baş asistan ve koordinatör asistanca sağlanmış ve haftalık olarak gruplar arası görev değişimleri yapılmıştır. Kliniğimiz 24 yataklı Plastik Cerrahi Servisi, 12 yataklı Yanık ünitesi, deprem sonrası açılan ve Ortopedi ile ortak kullanılan 20 yataklı Travma 1 servisi ve dış servisten alınan yataklarla birlikte toplam 86 yatak ile hizmet vermiştir. Günde 3 kere tüm hastalara vizit atılarak değerlendirilmiştir. Telefon uygulaması üzerinden ayrı ayrı pansuman ve ameliyat grupları kurulmuş, ilgili tüm sağlık çalışanları bu gruplara dahil edilmiş, hastaların defektleri her gün fotoğraflanarak arşivlenmiştir (Resim 3).Devamlı irtibat halinde olduğumuz ve ağır vakaları devraldığımız Adana Şehir Hastanesi'ne dönüşümlü olarak 2 asistan desteğe gitmiştir. Tam zamanlı hastanede bulunan hekimlerin barınma ihtiyacı ilk 3 gün kendi imkanlarıyla, 1.haftadan itibaren çadırla ve 3.haftadan itibaren Türk Plastik, Rekonstrüktif ve Estetik Cerrahi Derneği(TPRECD) tarafından gönderilen konteynırlarla sağlanmıştır. TPRECD ilk hafta ziyarette bulunarak malzeme ve hekim desteğini sunmuştur. İhtiyaç duyulan tıbbi malzemeler çeşitli gönüllü kuruluşlar tarafından temin edilmiştir.

21 Şubat 2023 Hatay Defne ve Samadağ merkezli 6.4 ve 5.8 şiddetli depremler sonrasında hastanemiz ana binasının hasarlı olduğu raporlanarak tahliye edilmiştir. Şu an içinde bulunduğu zor koşullara rağmen kliniğimiz doğru organizasyon sistemi sayesinde hizmet vermeye ve başka deprem bölgesinden görevlendirme ile kabul ettiğimiz 1 asistan dahil olmak üzere toplam 17 asistana eğitim vermeye devam etmektedir.

Sonuç: Deprem sürecinde etkilenen hastanelerin, üst merkezlerin kendi içindeki organizasyonlarının ve birbirleri arasındaki koordinasyon şekillerinin tanımlanması; gelecekteki afetlere yönelik hazırlık, müdahale ve iyileştirme politikalarının geliştirilmesi açısından çok kritik öneme sahiptir. Kliniğimiz uygun organizasyon sistemi sayesinde deprem bölgesinde olmasına rağmen süreç boyunca aktif hizmet vermeye devam edebilmiştir. Süreç boyunca gözlemlenen eksiklerin giderilerek gerekli organizasyon şemalarının oluşturulması ve yaşanabilecek afetlere hazırlıklı olunması hepimizin sorumluluğudur.

Kaynaklar:

1)Disasters CN. Brussels: Center for Disaster Epidemiology. Research (CRED) of Leuven Catholic University (Belgium):2017. 8 p. URL: https://cred.be/sites/default/files/adsr_2017. pdf [Accessed: July 02, 2018]

2)Mahase E. Death toll rises after two earthquakes hit Turkey and Syria in 12 hours. BMJ 2023;380:304. doi: 10.1136/bmj.p304.

3)Uwishema O. Addressing the effects of the earthquakes on Türkiye's health-care system. Lancet 2023;401:727. doi:10.1016/S0140-6736(23)00326-4.

4)World Health Organization. Emergencies Türkiye and Syria Earthquakes.

https://www.who.int/europe/emergencies/situations/turkiye-and-syria-earthquakes. Accessed March 1, 2023.

5)Ministry of Interior Disaster and Emergency Management Presidency. Press bulletin

01.03.2023 about the earthquake in Kahramanmaraş -36.https://en.afad.gov.tr/pressbulletin-36-about-the-earthquake-in-kahramanmaras. Accessed March 2, 2023.

6)Republic of Türkiye Ministry of Environment, Urbanization and Climate Change.

Press bulletin 28.02.2023. https://www.csb.gov.tr/bakan-kurum-582-bin-bagimsizbolum ve-202-bin-binanin-acil-yikilacak-agir-hasarli-veya-yikik-oldugu-tespitiniyaptik-bakanlik-faaliyetleri-3845. Accessed March 2, 2023.

7)Republic of Türkiye Ministry of Health. Health Minister Dr. Koca Shared the latest situation of health services in earthquake regions. www.saglik.gov.tr/EN,94845/

health-minister-dr-koca-shared-the-latest-situation-of-health-services-in-earthquakeregions.html.

Accessed March 1, 2023.

8)Haynes BE, Freeman C, Rubin JL, Koehler GA, Enriquez SM, Smiley DR. Medical response to catastrophic events: California's planning and the Loma Prieta earthquake.

Ann Emerg Med 1992;21:368-74. doi: 10.1016/s0196-0644(05)82652-6.

9)HAP Uygulama Yönetmeliği, Resmi Gazete 18.3.2020/31072)

Anahtar Kelimeler: Deprem, afet ve acil durum yönetimi, organizasyon

Resim 1-2-3

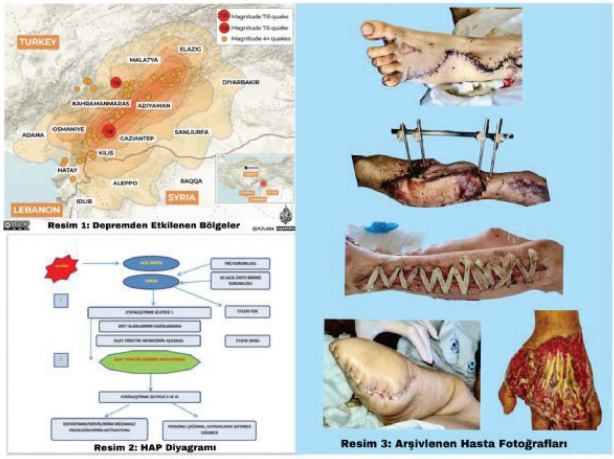

Resim 1: Depremden Etkilenen Bölgeler Resim 2: HAP Diyagramı Resim 3: Arşivlenen Hasta Fotoğrafları

SB-072

Türkiye-Suriye Depremi Sonrası 127 Hastanın Klinik ve Demografik Analizi

Süleyman Yıldızdal, Galip Gencay Üstün, Gökhan Sert, Fatma Figen Özgür

Hacettepe Üniversitesi Tıp Fakültesi, Plastik Rekonstrüktif ve Estetik Cerrahi Anabilim Dalı

Giriş: Türkiye-Suriye depremi sonrasında hem maksillofasiyal travmalar hem de ekstremite travmaları oldukça sık görülmüştür. Bu hastaların akut müdahalesinde plastik cerrahi etkin bir rol üstlenmiştir. Kliniğimizde deprem sonrası 1 ay içinde başvuran 127 hastanın tedavisi yapılmıştır. Bu çalışmanın amacı bu hastaların klinik özellikleri ve demografik verileri incelemektir.

Metot: Bu çalışmada Türkiye-Suriye depremi sonrasında plastik cerrahi kliniğinin tedavisine katıldığı 127 hasta çalışmaya dahil edilmiştir. Yumuşak doku yaralanması olmayan veya plastik cerrahi tarafından takip edilmeyen hastalar çalışmaya dahil edilmedi. Bu hastaların retrospektif olarak yaş, cinsiyet, travma bölgesi (alt ekstremite, üst ekstremite yaralanmaları, alt ekstremite kompartman sendromu, üst ekstremite kompartman sendromu, gövde yaralanmaları, baş boyun yaralanmaları), travma sonrası geçirdiği cerrahi sayısı ve cerrahilerin niteliği medikal kayıtlardan taranmıştır. Hastaların hastahane yatışları ve yoğun bakım yatış günleri kayıt edilmiştir.

Bulgular: Bu çalışmaya dahil edilen 127 hasta bulunmaktadır. Bu hastaların 68(%54) 'i kadın ve 59 (%46)'u erkekti. Hastaların yaş aralığı 2-78 yıl arasındaydı (median yaş 34'tü). Yaralanma bölgelerine bakıldığında 24 hasta (%19) alt ekstremite yaralanması, 20 hasta (%16) üst ekstremite yaralanması, 3 hasta (%2) hem alt hem üst ekstremite yaralanması, 12 hasta (%9) gövdede oluşan yaralanmalar, 16 hasta (%13) üst ekstremite kompartman sendromu, 4 hasta (%3) hem alt hem de üst ekstremitede kompartman sendormu 30 hasta (%24) alt ekstremite kompartman sendromu ve 18 hasta (%14) maksillofasiyal travma ile başvurdu.

91 hasta en az bir cerrahi operasyona alınırken 36 hasta yatak başı işlemler, antibiyotik tedavileri ve takip ile izlendi. Cerrahi olarak debridmanlar, pansumanlardan flep cerrahilere kadar toplamda 609 cerrahi yapıldı. Yatak başı basit işlemler bu kapsamda değerlendirilmedi. En fazla cerrahi dört ekstremite yaralanması olan çocuk bir hastaydı (42 cerrahi operasyon). Çalışmaya dahil edilen hastaların hastahane yatış süresi 2-158 gün arası değişmekteydi. Halen yatışı olan 1 hasta bu kapsamda değerlendirilmedi. Ortalama yatış süresi 48 gündü. Yoğun bakımda yatışı olan 22 hasta vardı. En fazla yoğun bakım yatışı olan hasta 67 gün yoğun bakımda takip edildi. Tüm hastalardan 3 tanesi öldü.

Cerrahi olarak hastaların 42'sine deri grefti ve 12 hastaya serbest/bölgesel flep cerrahisi yapıldı. 2 hastada flep kaybı görüldü. Maksillofasiyal travması olmayan 18 hastada fraktür için cerrahi yapıldı. Maksillofasiyal travması olan 18 hastanın 16'sında fraktür vardı ve 9'unda cerrahi onarım yapıldı. Toplamda 17 hastada taburculuk esnasında ekstremite amputasyonu mevcuttu. Bu hastaların 11'i sevk öncesinde ampute edilmişti. 17 hastanın 3'ünde tek kol amputasyonu, 2 tek kol-tek bacak amputasyonu, 10 tek bacak amputasyonu, 2 hastada her iki bacak amputasyonu mevcuttu.

Sonuç: Türkiye-Suriye depremi sonrasında fazla sayıda hasta maksillofasiyal travma ve ekstremite yaralanması ile farklı kliniklerde tedavi görmüştür. Özellikle akut müdahale sonrasında 3. basamak hastahanelerde uzun yatış süresi gerektiren ve komplike hastalar takip edilmiştir. Bu hastaların takibinde plastik cerrahi kritik bir rol üstlenmektedir. Tedavi sonrasında bu hastalarda uzun dönemde fonksiyon kayıpları beklenmekte ve bu durum da ileri dönemlerde plastik cerrahi için bir yük oluşturacaktır.

Anahtar Kelimeler: Deprem, Ekstremite Cerrahisi, Maksillofasiyal Travma, Mikrocerrahi

SB-073

Farklı Amaçlarla Kullanılan Negatif Basınçlı Yara Tedavisi: Son Bir Yıl İçindeki 80 Hastanın Değerlendirilmesi

Nurullah Gündüz, Mehmet Fatih Özçiler, Muhittin Döndü, Mehmet Furkan Uyanık, Buğra Demirbaş, Serhat Şibar

Gazi Üniversitesi Tıp Fakültesi Plastik, Rekonstrüktif ve Estetik Cerrahi Ana Bilim Dalı,Ankara

Giriş: Vakum destekli kapatma (VAC) olarak da adlandırılan Negatif basınçlı yara tedavisi (NBYT), plastik cerrahi kliniklerinde son yıllarda özellikle kronik yara iyileşmesinde inovatif bir metot olarak kullanılmaktadır. NBYT'nin etki mekanizmalarının anlaşılması ve yapılan klinik çalışmalar sonucu kullanım endikasyonları çeşitlenmiştir. Günümüzde diyabetik yaralar, basınç ülserleri, venöz ülserler gibi kronik yaralarda, greft immobilizasyonunda, insizyon üzerinde, fasyotomi bölgesinde, flep distalinde NBYT çeşitli amaçlarla kullanılmaktadır. Birçok farklı endikasyonda güvenli olarak kullanılan NBYT'nin literatürde bazı komplikasyonları belirtilmektedir. Hemodinamik instabilite ve toksik şok sendromu gibi majör komplikasyonlar daha nadir bildirilmekle birlikte ağrı, kanama, sağlam cildin tahriş olması, sünger retansiyonu gibi minör komplikasyonlar daha sık görülmektedir. Daha önce yapılan çalışmalarda NBYT'nin bazı kesin kontrendikasyonları ortaya konmuştur. Malignite ve özellikle vasküler greft ve anastomoz içeren ekspoze kan damarları üzerinde NBYT kullanımı için kesin kontrendike olarak belirtilmektedir. Biz de bu çalışmada kendi klinik pratiğimizdeki NBYT tecrübelerimizi inceledik.

Hastalar ve Yöntem: Temmuz 2022 ile Temmuz 2023 arasında kliniğimizdeki tedavi sürecinde NBYT kullanılan 115 hasta retrospektif olarak incelendi. Tedaviyi yarıda bırakmak, beş günden az NBYT uygulanmış olmak, yeterli dokümantasyonun olmaması dışlama kriterleri olarak belirlendi. Sonuçta 80 hasta çalışmaya dahil edildi.

Uygulama Yöntemi: Akut ve kronik yaralarda uygulama öncesi cerrah tarafından yaranın uygun debridman ve hemostazı yapıldıktan sonra yapılan nbyt cihazı aralıklı modda -120 mmHg (5 dk açık - 2 dk kapalı) negatif basınca ayarlandı.

Greft immobilizasyonu amacıyla ve insizyon üzerine uyguladığımız NBYT'de de devamlı mod -80 mmHg negatif basınçta kullanıldı.

NBYT sonlandırma kriteri olarak kronik yara endikasyonunda yeterli granülasyon dokusu oluşturması baz alındı. Fasyotomi bölgesine yapılan NBYT ekstremite dolaşımı düzelip definitif cerrahiye hazır hale gelince sonlandırıldı. Greft immobilizasyonu için kullandığımız vakalarda 5. gün NBYT sonlandırılıp, geleneksel nemli yara pansumanına geçildi. İnsizyon üzeri NBYT vakalarında ise postoperatif 7. güne kadar uygulandı. Diğer endikasyonlarda ise NBYT pansumanları 72 saat aralıklarla değiştirildi.

Bulgular: Çalışmaya katılan 80 hastanın yaş ortalaması 43.6(7-80) yaş olarak tespit edildi. Hastaların %53.7'si kadın, %.46.3'ü erkekti. Hastaların %50'sinin sistemik hastalığa sahip olduğu ve %58'in sigara kullandığı saptandı.

NBYT kullanılma endikasyonlarına bakıldığında (Tablo 1), NBYT'nin en sık kronik yara yönetiminde (%77.5) kullanıldığı görüldü. Bunu sırasıyla fasyotomi(%10), greft immobilizasyonu (%7.5), flep distali (%2.5) ve insizyon üzeri (%2.5) VAC uygulaması izlemektedir.

Hastaların sahip olduğu yaraların etiyoloji incelendiğinde, yaraların en sık nedeninin travma (%31.4) olduğu görüldü. Diğer sık sebeplerin basınç yaraları (%24.2) ve diyabetik yaralar (%20) olduğu görüldü.

Ortalama NBYT uygulama sürelerine bakıldığında, ortalama 105 gün tedavi süresiyle en uzun süre tedavi uygulanan hastaların diyabetik yaraları olan hasta grubu olduğu tespit edildi. Basınç yarası olan hastalarda ortalama 102 gün boyunca NBYT uygulandığı görüldü. Venöz ülserde 84 gün, arteriyal ülserlerde ise ortalama 60 gün boyunca NBYT uygulandığı tespit edildi.

NBYT uygulandıktan sonra nihai tedavide en sık kısmi kat deri grefti (KKDG) ile onarım (%65.7) yapıldığı görüldü. İkinci en sık kullanılan nihai tedavi yönteminin primer kapama (%14.3) olduğu saptandı. Bunları sırasıyla flep ile onarım (%8.6), tam kat feri grefti ile onarım (%5.7) ve sekonder iyileşme (%5.7) takip etti.

NBYT uygulanması süresi boyunca sürecinde 13 (%16) hastada komplikasyon gelişti. En sık görülen komplikasyon ağrı olup 5 (%6) hastada gözlendi, bunu sırasıyla 3 (%3.75) hastada cilt reaksiyonları, 2 (%2.5) hastada kanama ve 2 (%2.5) hastada sünger retansiyonu izledi. Sadece 1 (%1.25) hastada hemodinamik instabilite nedeniyle NBYT sonlandırıldı.

Tartışma: NBYT ödemi azaltır, enfekte sıvı ve eksudayı uzaklaştırır, lokal kan akımını arttırır, anjiyogenez ve hücre çoğalmasını tetikler. Yara yatağını ileride uygulanacak cerrahiye hazırlar. Bu nedenle kronik yaraların tedavisinde önemli bir yer almaktadır.

Kliniğimizde yapılan NBYT uygulamalarından bazı örneklere değinecek olursak; Resim 1A'da diz bölgesinde ekspoze protez ve doku defekti ile kliniğimize başvuran 73 yaş kadın hastaya reverse akımlı alt flebi ile rekonstrüksiyon uygulanmış, flep distalinde dolaşım bozukluğu gelişmesi üzerine NBYT uygulanmıştır. Olgumuzda gelişen venöz konjesyon ve enfekte proteze bağlı komplikasyonları azaltmada etkili olduğu görüldü. Ayrıca daha önce yapılan çalışmalarda insizyon üzerine NBYT uygulanmasının seroma ve hematom oluşmunu azalttığı, yara ayrışması oranlarını azalttığı, enfeksiyon gelişmesini önlediği ortaya konmuştur. Çalışmaya dahil edilen hastaların %2.5'inde insizyon üzerine NBYT uygulanmış ve hastalarda herhangi bir komplikasyon görülmemiştir. Resim 1B'de fournier gangreni ile başvuran 53 yaş erkek hastada perine bölgesinde ölü boşluk içeren geniş doku defekti saptandı. Hastaya NBYT ile birlikte ölü boşluk granülasyon dokusu ile oblitere edildi. Ardından KKDG ve primer onarım ile defekt onarıldı. Bu olguda hacimli bir flep ile rekonstrüksiyon ihtiyacı mevcutken NBYT sayesinde rekonstrüktif basamakta basamak düşerek daha basit rekonstrüksiyon seçenekleri ile defekt onarıldı. Ayrıca literatürde NBYT'nin greft immobilizasyonunda konvansiyonel greft pansumanlarına göre daha etkili olduğu bildirilmiştir. Bu hastada olduğu gibi perine bölgesinde, geniş defektlerde, alt ekstremitelerde

ve diğer bolster pansumanı uygulamasının zor olduğu bölgelerde greft immobilizasyonunda NBYT'ye sıklıkla başvurduk.

Ülkemizde meydana gelen Şubat 2023 Kahramanmaraş depremi sonrası kliniğimize doku defekti ve fasyotomi ile başvuran depremzede hastaların tedavi sürecinde NBYT sıklıkla kullanılmıştır. Daha önce yapılan çalışmalar incelendiğinde fasyotomi üzerine NBYT uygulanmasının konvansiyonel pansumanlara göre daha fazla sıvıyı yaradan uzaklaştırığı, mikrovasküler dolaşımı ve doku perpüzyonunu artırdığı gösterilmiştir. Biz de kliniğimizde çalışma kapsamında incelenen hastaların %10'unda fasyotomi üzerine NBYT uyguladık. Resim 1C'de kliniğimize sağ uyluk anteriorunda ekspoze femur içeren geniş doku defekti ile başvuran 42 yaş depremzede kadın hasta görülmekte. Yara yerine cerrahi debridmanı uygulandıktan sonra NBYT uygulandı. Hasta yeterli granülasyon gelişip nihai rekonstrüksiyon için uygun hale gelince grasilis turn-over flep ve flep üzeri KKDG ile onarım yapılarak hastanın ekstremitesi kurtarıldı.

Bu çalışmada kliniğimizde birçok kompleks yara NBYT yardımıyla başarılı şekilde yönetilmiştir. Başvuru sırasında doku defekti nedeniyle flep ile rekonstrüksiyon ihtiyacı olan birçok hasta NBYT uygulanarak yeterli granülasyon dokusu oluşmasının ardından flep ihtiyacı olmadan rekonstrükte edildi. Hastaların komorbiditeleri, büyük prosedürler için gereken uzun cerrahi süreleri ve artmış anestezi riski düşünüldüğünde NBYT'nin sağladığı bu rekonstrüksiyon basamağındaki gerileme hastaya ve cerraha önemli ölçüde katkı sağlamaktadır. Ayrıca NBYT geniş doku defekti olan hastaların ayaktan takip edilebilmesine imkân sağlamaktadır.

Sonuç: NBYT geniş endikasyon spektrumuyla klinik pratiğimizde sıklıkla başvurduğumuz etkili bir yöntemdir. Negatif basınçlı yara tedavisi kronik yara tedavisinde olduğu gibi diğer endikasyonlarda da güvenli ve etkili bir şekilde kullanılabilir.

Anahtar Kelimeler: kronik yara, negatif basınçlı yara tedavisi, yara iyileşmesi, Vakum yardımlı kapama (Vac)

Resim 1: NBYT uygulama örnekleri

(A)Diz bölgesinde ekspoze protez ve doku defekti ile kliniğimize başvuran 73 yaş kadın hasta. (B) 53 yaş erkek hasta fournier gangreni sonrası perine bölgesinde ölü boşluk içeren geniş doku defekti saptandı. (C) 42 yaş depremzede kadın hasta sağ uyluk anteriorunda ekspoze femur içeren geniş doku defekti ile başvurdu.

NBYT'nin endikasyonlara göre dağılımı

	Sayı (n:80)	Yüzde(%)
Kronik yara	62	77.5
Fasyotomi	8	10
Greft immobilizasyonu	6	7.5
Flep distali	2	2.5
İnsizyonel	2	2.5

SB-074

Edinsel Jeneralize Cutis Laxa: Olgu Sunumu, Literatür Taraması ve Plastik Cerrahinin Rolü

Gökberk Çavuşoğlu, Murat Kara

Hacettepe Üniversitesi Tıp Fakültesi, Plastik ve Rekonstruktif Cerrahi Ana Bilim Dalı,Ankara

Giriş: CL (Cutis Laxa), dermiste azalmış elastinle karakterize olan, cildin esnekliğini azaltarak gevşek, sarkık deriyle sonuçlanan ve yaşlı görünüme yol açan bağ dokusu bozukluğudur. Hastalık konjenital veya edinsel formlarda olabilmektedir. Konjenital varyant edinsel forma göre daha yaygındır. Jeneralize cilt tutulumu en sık edinsel CL'de görülürken, CL'nin lokalize formu nadir görülür.

Edinsel form genellikle erken yetişkinlikte ortaya çıkar; ürtiker, ilaç maruziyeti ve hematolojik neoplazmalar başlatıcı etkenlerdendir. Bazı hastalarda alınan cilt biyopsilerinde IgG ve IgA birikimleri gösterildiği için immünopatogenetik mekanizmaların rol oynadığı düşünülmektedir.

CL için cerrahi prosedürler hakkında çok az literatür vardır ve plastik cerrahinin en etkili tedavi olabileceğine inanılmaktadır. Bu olgu sunumunda gövdede başlayan ve zamanla yüze ilerleyen, ciddi kozmetik sıkıntıya sebep olan edinsel jeneralize bir CL olgusunu yapılan cerrahi işlemleri açıklayarak ve ilgili literatürü gözden geçirerek sunuyoruz. Bu literatürde CL'li bir olguda göğüs ve aksilladaki cilde yapılan ve meme başının yeniden konumlandırılmasını içeren ilk vaka raporu olması açısından değerlidir.

Olgu Sunumu: 21 yaşında erkek hasta, meme, gövde, abdomen ve yüz derisindeki sarkma nedeniyle polikliniğimize başvurdu. Hastanın boyu 175 cm, kilosu 65, vücut kitle indeksi 21,2'ydi. Cilt sarkması şikayetleri yaklaşık 6 yıl önce abdominal bölge laterallerinde başlamış; sonra göğüs, omuz, bacak ve inguinal bölgeye ilerlemiş ve en son yüz bölgesini tutarak belirgin hale gelmişti. Muayenesinde yüz, aksilla, kol, gövde, abdomen, kasık ve uylukta deri sarkması ve sarı papüller görüldü. Deri altı yağ dokusunda diffüz incelme, buruşuk cilt, negatif kantal tilt ve belirgin nazolabial kıvrım gözlendi. Ağrı, yanma, kaşıntı gibi belirtiler yoktu. Soy geçmişinde anne babası 2.derece akrabaydı. Ayrıca 4 kardeşi 5 yaş civarında multiorgan yetmezliği nedeniyle ölmüştü. Yaşayan 4 kardeşi vardı. Ailede bilinen bir cilt hastalığı yoktu.

Hastaya CL ve psödoksantom elastikum ön tanısıyla planlanan punch biyopside kollajen liflerinde incelme ve perivasküler dağılımlı lenfositik reaksiyon görüldü. Elastin boyamasında dermal elastik liflerin belirgin kaybı mevcuttu ve bulguların CL ile uyumlu olduğu raporlandı.

Muayenede bilateral aksiller lenf nodları saptandığı için merkezimiz girişimsel radyoloji birimince değerlendirilen hastaya yapılan ince iğne aspirasyon biyopsisi materyalinde

aksiller polimorfik lenf nodları saptandı. Nefroloji tarafından yapılan incelemede B2 mikroglobulin düzeyi yüksek saptandı. 24 saatlik idrar analizinde 3950 gram protein saptandı ve nefrotik düzeyde proteinürü sebebiyle yapılan böbrek biyopsisinde renal amiloidoz ve tubulointerstisyel hasar görüldü. Sık hasta olduğunu ve yılda en az 4 kez şiddetli soğuk algınlığı geçirdiğini ifade eden hastanın İmmünoloji tarafından yapılan değerlendirmelerinde selektif Ig A eksikliği (IgA<6) saptandı. Hastaya kolşisin başlandı.

Cerrahi Prosedür: Anestezi almadan önce ayakta durur pozisyonda meme-klavikula insizyonu hazırlandı. Çizimin ardından genel anestezi altında areola inferior sınırına kadar toraks cildi kas fasyası dahil edilerek flep şeklinde kaldırıldı. Tespit dikişleriyle eksize edilecek cilt miktarı belirlendi. Tespit dikişleriyle areola pektoralis kasına tespitlendi. Aksiller bölgeden toraks yan duvarına uzanan alandaki cilt ekstansif eksize edildi. Eleve edilen fasiyokutan fleplerin insetiyle toraks yan duvarı şekillendirildi. Aynı zamanda aksilladan ele gelen 2 adet lenf nodu eksize edildi. Cerrahi sahaya 2 dren konuldu. Hasta 3 gün hastanede kaldı ve drenler taburculuk öncesi çekildi. Ameliyat sonrası dönemde hematom, enfeksiyon ve yara yeri dehissansına rastlanmadı. Yara yeri iyileşme sorunu kısa ve uzun dönemli olarak gelişmedi.

Ameliyatta elde edilen lenf nodu ve cilt-cilt altı materyalin patolojik incelemesinde lenf düğümünde lambda monotipik plazma hücresi proliferasyonu gözlendi. Kongo kırmızısıyla amiloid birikimi tespit edilmedi. Cilt- cilt altı eksizyonel biyopsi materyaline ait kesitlerde dermiste ve subkutan yağ dokuda perivasküler dağılımlı lenfoplazmasiter hücre reaksiyonu görüldü. Histokimyasal boyamada Van Gieson elastik boyamasıyla elastik liflerde kayıp görüldü. Bulguların CL ile uyumlu olduğu raporlandı.

Hasta taburculuğundan sonra 1., 6. ve 12. aylarda muayene edildi. İnsizyon yerlerinde yalnızca ince çizgi şeklinde yara izi olduğu görüldü. Hasta dış görünüşünden memnundu ve nüks gelişmedi. Hastaya yıllık kontrol planlandı.

Tartışma: CL dermal elastinin azalması nedeniyle erken cilt yaşlanmasıyla karakterize bir antitedir. Vakaların nadir görülmesi nedeniyle kesin prevalans tahminleri mevcut değildir. Edinsel form, konjenital muadilinden daha nadirdir ve genellikle erken erişkinlik döneminde semptomatik olur. Teşhis genellikle klinik şüpheyle başlar. Tanı, deri biyopsisinin H&E ile histopatolojik incelemesi ve van Gieson boyamasıyla doğrulanır. Histopatolojik çalışmalar esas olarak lezyonu Ehlers-Danlos sendromu ve psödoksantom elastikum gibi bağ dokusu bozukluklarından ayırmayı amaçlar.

CL'nin tedavisi büyük ölçüde konservatiftir. Konjenital varyantta, spontan rezolüsyon beklenebilir ve gözlem tercih edilir. Ehlers-Danlos sendromu gibi diğer bağ dokusu bozukluklarından farklı olarak, edinsel CL'de vasküler kırılganlık mevcut olmadığı ve bu nedenle yara iyileşmesi etkilenmediği için cerrahi kontrendike değildir.

CL hastalarında plastik cerrahinin rolü 1940'ların sonlarından beri kabul edilmektedir.; ancak literatürde edinsel CL'nin cerrahi tedavisiyle ilgili çok az yayın vardır. Taş, CL'li bir çocukta Tripier flebiyle oküloplasti uyguladıklarını ve 1 yıl sonunda tatmin edici bir sonuç aldıklarını bildirmiştir. Ehlers-Danlos sendromu ve psödoksantom elastikum gibi bağ dokusu bozukluklarından, cerrahi müdahaleyi takiben kötü bir sonuçla ilişkili olduklarından, deri biyopsisiyle ayırt edilmesini önermiştir.

Mitra ve Gveric, CL'li hastalarda sırasıyla alt karın ve ön boyundaki fazla cildi keserek cilt gevşekliğini düzelttiklerini raporlamışlardır. Tüm vakalarda, ameliyatların herhangi bir perioperatif komplikasyon olmadan geçtiğini göstermişlerdir. Cerrahi sonrası ince bir skarla tatmin edici sonuç bildirmişler ve gelecekte revizyon cerrahisi ihtiyacı konusunda uyarıda bulunmuşlardır. Plastik cerrahinin, hastanın psikolojik yükünü hafiflettiğini ve yaşam kalitesini arttırdığını vurgulamışlardır.

Literatürdeki en büyük sorunlardan biri yalnızca Nahas ve arkadaşları tarafından yapılan çalışmada uzun süreli takibin olması ve ameliyat sonrası 10 yıllık sürecin tartışılmasıdır. Diğer çalışmalar ameliyattan birkaç yıl sonra takibi sonlandırmışlardır. CL ilerleyici bir hastalık olduğu için ameliyat sonrası uzun dönem takibin gerekli olduğu aşikardır.

Hastamızın durumu edinsel jeneralize CL'nin nadir bir varyantına örnektir. Vakamız bir CL hastasında göğüs ve aksilladaki cilde yapılan ve meme başının yeniden konumlandırılmasını içeren ilk vaka raporu olması açısından değerlidir.

Hastamıza sistematik bir tedavi yürütülebilmesi için çok adımlı tanı ve tedavi planı geliştirdik. Herhangi bir perioperatif ve postoperatif komplikasyon olmadı. Ameliyattan sonraki düzenli takibinde 1 yıl sonra nüks belirtileri olmadı ve hasta görünümünden memnundu. Ayrıca kesi yerlerinde yara yeri iyileşme problemleri olmadı ve ince düzgün bir yara iziyle iyileşti. CL ilerleyici olduğu için hasta yıllık takiplerle uzun dönem takip edilecektir.

Sonuç: Vakamız amiloidoz, nefrotik sendrom, selektif IgA eksikliğiyle birlikte seyreden edinsel jeneralize CL'ye örnektir. Gövdedeki edinsel CL'nin tedavisinde plastik cerrahi prosedürlerinin yerini göstermesi açısından önemlidir. Ameliyat sonrası belirgin yara yeri iyileşme bozukluğu olmamaktadır ve hastanın yaşam kalitesi belirgin olarak artmaktadır. Hastalarda psikososyal faydalar göz önünde bulundurularak erken cerrahi müdahale önerilmelidir.

Anahtar Kelimeler: bağ dokusu hastalığı, cutis laxa, edinsel jeneralize cutis laxa, meme başı yeniden konumlandırılması

A.D., 21 yaş erkek hasta

Edinsel jeneralize CL için meme asimetrisi düzeltilmesi ve ekstansif cilt rezeksiyonu yapılan hastanın preoperatif ve postoperatif 1.yıl fotoğrafı

SB-075

Deprem İlişkili Yaralanmaların Tedavi Sonuçları

Nuh Evin[1], Emine Parlak Kapucu[2], Yusuf Erbayat[1], Selma Sönmez Ergün[1], Recep Okan Üstün[3]

[1]Bezmialem Vakıf Üniversitesi Tıp Fakültesi, Plastik Rekonstrüktif ve Estetik Cerrahi Ana Bilim Dalı, İstanbul
[2]İnönü Üniversitesi Turgut Özal Tıp Merkezi, Plastik Rekonstrüktif ve Estetik Cerrahi Ana Bilim Dalı,Malatya
[3]Mersin Şehir Hastanesi, Plastik Rekonstrüktif ve Estetik Cerrahi Kliniği

Giriş:Deprem, fay hatlarının kırılması veya yer değiştirmesi sonucu ortaya çıkan kuvvetli sismik dalgaların yer kabuğuna yayılarak sarsıntılara ve şiddetli yıkımlara sebep olan bir doğal afettir [1].

Alp- Himalaya deprem kuşağında bulunan ülkemiz, geçmişten günümüze can kayıplarına, yıkım ve yaralanmalara sebep olan birçok depreme şahit olmuştur [2]. 6 Şubat 2023 tarihinde 7.7 ve 7.6 şiddetinde meydana gelen, 16 milyondan fazla insanın etkilendiği Pazarcık ve Elbistan merkezli depremler yıkıcı etkilerini Adana, Adıyaman, Diyarbakır, Gaziantep, Hatay, Kahramanmaraş, Kilis, Malatya, Osmaniye ve Şanlıurfada göstermiştir.

Deprem yaralanmaları genellikle yüksek enerjiyle oluşan yaralanmalardır. Yıkılmış kolon, duvar veya devrilmiş dolap gibi ağırlığı yüksek cisimlerin depremzedenin üzerine düşmesi sonucunda ekstremitelerde kompartman sendromları, amputasyonlar, doku defektleri,maksillofasiyal yaralanmalar oluşabilir.

Deprem sırasında yüksekten atlama ile meydana gelen multitravmalar ve soğuk hava şartlarından dolayı oluşan soğuk yanıkları da bu yaralanmalara örnek olarak gösterilebilir.

Bu çalışmanın amacı deprem ilişkili yaralanmalarda tedavi sonuçlarımızı paylaşmaktır.

Hastalar ve Method: 06.02.23 tarihinde gerçekleşen depremde yaralanan ve tarafımızca tedavi edilen hastalar retrospektif olarak incelendi. Aynı cerrahi ekip tarafından tedavi edilen hastalar çalışmaya dahil edildi. Ayaktan tedavi edilen ve kontrol amaçlı kliniğimize başvuran hastalar çalışma dışı tutuldu.

Hastaların yaşı, cinsiyeti, ek hastalıkları, yaralanma mekanizmaları, göçük altında kalma süreleri, laboratuvar ve radyolojik verileri, tıbbi öyküleri, yaralanan bölgelerin özellikleri, cerrahi işlem sayıları, komplikasyonlar, hastanede yatış ve takip süreleri araştırıldı.

Bulgular:108 hasta çalışmaya dahil edildi. Hastaların 64'ü erkek, 44'ü kadın ve ortalama yaşları 33.5±21.6 yıldı. Hastaların %42'si ek komorbiditeye sahipti. Ortalama göçük altında kalma süreleri 5.6 saatti. Hastaların %34'ü crash ezilme yaralanması, %27 künt travma ve doku defekti, %18 kesi, %21'i yanık, enfeksiyon ve diğer yaralanmalara sahipti.

Hastalar ortalama 2.9 kez opere edildiler. 19 hastaya fasyotomi operasyonu uygulandı.11 hastaya majör, 7 hastaya minör ampütasyon yapıldı. 6 hastada böbrek yetmezliği gelişti. 11 hasta kaybedildi. Ortalama 9.7 gün hastanede yattılar. Hastalar 6 ay süreyle takip edildi.

Tartışma: Deprem ile ilişkili yaralanmalar, ufak bir cilt laserasyonu olabileceği gibi, amputasyona sebep olabilecek ciddi ekstremite yaralanmaları ile de karşımıza çıkabilir.Deprem ile ilişkili yumuşak doku ve ekstremite yaralanmaları acil müdahale edilmesi gereken doğru tedavi yöntemi seçilmediğinde hastanın hayatına mal olabilecek yaralanmalardır.

Bulut ve arkadaşlarının 1999 depremini incelediği çalışmasında 263 adet hasta incelenmiş olup, bu hastaların 122'si (%46.3) erkek, 141'i (%53) ü kadın, ve hastaların ortalama yaşları 32.4 tür[3].Ulusoy ve arkadaşlarının yaptığı çalışmada toplam 94 hasta bulunup hastaların 46'sı (%49) erkek, 48'i (%51) kadındır, Hastaların ortalama yaşı 40.2 dir. [4]. Bizim hastalarımızın 64'ü (%59) erkek, 44'ü (%41) kadındır ve ortalama yaşları 33.5 tir.

Enkaz altında ekstremitelerin iki cisim arasında sıkışma sonrası ezilme yaralanmaları görülür. Durumun ciddiyeti sıkıştırma kuvvetinin büyüklüğü, sıkışma süresi ve ezilme yaralanmasına neden olan nesnenin kütlesi ile ilişkilidir [5].

Mackenzie ve arkadaşlarının yaptığı çalışmada en yaygın yaralanmaların fraktürler olduğu (%65) belirtilmiştir. Ezilme yaralanmalarının (%13) ikinci en yaygın sebep olduğu ve bunları kompartman sendromu (%7.6), majör yumuşak doku yaralanması (%7.3) ve crush sendromu (%6.4) nun takip ettiği gösterilmiştir [6].

Ulusoy ve arkadaşlarının yaptığı çalışmada ise hastaların çoğunda abrazyon yaralanmalarının meydana geldiği, crush ezilme yaralanmalarının ise %58.5 oranla en çok komplike olan yaralanma tipini oluşturduğu görülmüştür. 94 hastanın 4 tanesinde ise soğuk yanığı gelişmiştir [4].

Bizim çalışmamıza dahil edilen hastaların yaralanmarında hastaların %34 ünde ezilme yaralanması, %27'ünde künt travma ve doku defekti, %18'inde kesi, yaklaşık %21'inde yanık, enfeksiyon ve diğer yaralanmaların bulunduğu belirlenmiştir.

Kompartman sendromunda ekstremitelerdeki kompartman içi basıncının artması ile doku dolaşımının bozulur, kas ve sinir gibi yapılarda basınca bağlı hasar meydana gelir. Eğer zamanında müdahale edilemezse ekstremite kayıplarına sebep olabilmektedir. Bu yaralanmalarda acil fasyotomi endikasyonu bulunmaktadır [7]. Ulusoy ve arkadaşlarının yaptığı çalışmaya dahil edilen 94 tane hastadan 13 tanesine (%13) fasyotomi opersonu yapılmıştır [4]. Bizim hastalaramızın 19'unda (%17) kompartman sendromu gelişmiş olup) fasyotomi operasyonu gerçekleştirilmiştir.

Dong ve arkadaşlarının 2012 de yaptığı çalışmada depremde oluşan yaralanmaların çoğunun künt travmalara sekonder olduğu açıklanmıştır [8]. Bizim çalışmamızda 108 hastanın %27'si künt travma sebebi ile yaralanıp tarafımıza başvurmuştur.

Bywaters ve Beal in 1941 yılında yaptığı çalışmada ezilme yaralanmaları ile böbrek fonksiyonlarının bozulması arasındaki ilişkiyi ilk defa tanımlamıştır [9].Böbrek yetmezliğinin gelişme mekanizması multifaktöriyel olup hipovolemi ve hasarlanmış kas hücrelerinden salınan nefrotoksik maddelerin böbreğe verdiği hasardan kaynaklanmaktadır [10]. Bizim hastalarımızın da 6'sında uygun sıvı tedavisi almalarına rağmen takiplerinde akut böbrek yetmezliği gelişmiştir ve tedavileri tekrar düzenlenmiştir.

Deprem yaralanmaları, hafiften şiddetliye geniş bir spektrumda meydana gelen, ciddi morbiditelere ve mortaliteye neden olabilen yaralanmalardır. Deprem yaralanmalarında acil yaklaşım, tedavinin başarısı için hayati önem arz etmektedir. Doğru tanı ve müdahale, primer hekimden konsültan hekime kadar uzanan sürecin her aşamasında önemli rol oynamaktadır.

Referanslar

1. Scawthorn, C. and W.-F. Chen, Earthquake engineering handbook. 2002: CRC press.
2. Işık, E., Comparative investigation of seismic and structural parameters of earthquakes (M>= 6) after 1900 in Turkey. Arabian Journal of Geosciences, 2022. 15(10): p. 971.

3. Bulut, M., et al., Medical experience of a university hospital in Turkey after the 1999 Marmara earthquake. Emerg Med J, 2005. 22(7): p. 494-8.
4. Ulusoy, S., et al., Analysis of wound types and wound care methods after the 2023 Kahramanmaras earthquake. Jt Dis Relat Surg, 2023. 34(2): p. 488-496.
5. Kundakci, B., et al., 6 February 2023, orthopedic experience in Kahramanmaraş earthquake and surgical decision in patients with crush syndrome. J Orthop Surg Res, 2023. 18(1): p. 537.
6. MacKenzie, J.S., et al., A review of the epidemiology and treatment of orthopaedic injuries after earthquakes in developing countries. World J Emerg Surg, 2017. 12: p. 9.
7. Coe, M.P., C.P.M. Osborn, and A.H. Schmidt, AAOS Clinical Practice Guideline: Management of Acute Compartment Syndrome. J Am Acad Orthop Surg, 2021. 29(1): p. e1-e4.
8. Dong, Z.H., et al., Earthquake-related injuries: evaluation with multidetector computed tomography and digital radiography of 1491 patients. J Crit Care, 2012. 27(1): p. 103.e1-6.
9. Bywaters, E.G. and D. Beall, Crush Injuries with Impairment of Renal Function. Br Med J, 1941. 1(4185): p. 427-32.
10. Rawlins, M., et al., Central hemodynamic changes in experimental muscle crush injury in pigs. Eur Surg Res, 1999. 31(1): p. 9-18.

Anahtar Kelimeler: ezilme yaralanması, deprem, kompartman sendromu

SB-076

Skrotal Rekonstrüksiyon: Etyolojiye Göre Cerrahi Yaklaşımlar ve Sonuçlar

Halil İbrahim Uzunlu, Sare Demirtaş, Gökçe Yıldıran, Zekeriya Tosun

Selçuk Üniversitesi Tıp Fakültesi, Plastik, Rekonstrüktif ve Estetik Cerrahi Ana Bilim Dalı, Konya

Giriş: Testisler spermatogenezi gerçekleştiren seminifer yapıları içerirler.Skrotum, testislerin korunmasını ve spermatogenez için uygun sıcaklığı içeren fizyolojik ortamı sağlar.

Skrotum defektleri;travma, enfeksiyon, malignite, yanık gibi sebeplerle meydana gelebilir.Etyolojiler mortal olabilmektedir.Mortalitenin önlenmesi ana unsurdur, bununla birlikte bu defektlerin onarımı önemlidir. Uygun termoregülasyon1ve fizyolojik ortamın sağlanmasının yanı sıra donör alan morbiditesi düşük skrotal rekonstrüksiyon idealdir.

Defektin etyolojisi, niteliği, eşlik eden komorbiditeler, kişinin reprodüktif istekleri, yaşı ve estetik kaygıları seçilecek skrotal rekonstrüksiyon yöntemini belirlemelidir.[2]Amacımız kliniğimizde çeşitli sebeplerle gelişen skrotal defektlerin tanı ve cerrahi onarım süreci incelenerek güncel literatür bilgileri ışığında skrotal defektler için uygun tanı ve tedavi algoritmasını oluşturmaktır.

Gereç ve Yöntem: Kliniğimize 2010-2023 yılları arasında başvuran skrotal defekti olan olgular retrospektif tarandı.Olguların demografik özelliklerine hastane bilişim sisteminden;etyolojilerine, eşlik eden komorbiditelerine, cerrahi öncesi ve sonrası prosedürlere hasta epikrizlerinden;cerrahi prosedüre operasyon notları ve fotoğraf arşivinden;komplikasyonlara hasta epikrizleri, operasyon notları ve fotoğraf arşivinden retrospektif ulaşılmıştır.Hastane bilişim sistemindeki bilgileri yetersiz olan olgular ve skrotal defekti sekonder iyileşmeye bırakılan olgular çalışmaya dahil edilmemiştir.

Bulgular: Tüm verilerine ulaşılabilen 31 skrotal doku defekti olan hasta çalışmaya dahil edildi.Olguların yaş ortalaması 53,9(22-82) olarak hesaplandı.Defektin etyolojisine yönelik inceleme yapıldığında 17'sinin(%54,8) Fournier gangreni debridmanına sekonder defektler; 8'inin(%25,8) hidradenitis suppurativaya sekonder defektler;3'ünün(%9,8) travmatik amputasyona bağlı defektler;2'sinin(%6,4) yanıklara sekonder(elektrik ve alev yanığı) ve 1'inin(%3,2) elefantiyasize sekonder defekt olduğu hesaplandı.

Fournier gangreni nedenli olguların 6'sında(%41,2), hidradenitis suppurativa nedenli olguların 3'ünde(%37,5) eşlik eden komorbidite tip 2 diabetes mellitustu.

31 olguda toplam 45 kez cerrahi uygulandı.Bunlardan 15'i(%33) lokal ve bölgesel fleplerle[11'i(%73,3) lokal flepler, 3'ü(%20) perforatör flepler, 1'i(%6,7) serbest transvers rektus abdominis flebi ile)], 10'u(%21,9) skrotal fleplere ilerletme flebi ile, 9'u(%19,7) kısmi kalınlıkta deri grefti ile, 6'sı(%13) primer sütürasyon ile, 3'ü(%6,4) replantasyon ile, 2'si(%4,1) tam kalınlıkta deri grefti ile, 1'i(%1,9) kompozit greft ile onarılmıştı.

Fournier gangrenli olguların tamamının multidisipliner tekrarlayan yara yeri debridmanları ve uygun pansumanla takip sonrası rekonstrükte edildiği bulundu.Fournier gangrenli olguların 4'ü(%23,5) kolostomi ile takip edildi. 1'inde(%5,9) ultrasonik debridmandan faydalanıldı. 2'sinde(%11,8) bilateral orşiektomi, 3'ünde(%17,6) tek taraflı orşiektomi yapıldı. 1'i(%5,9) negatif basınçlı cihazla takip edildi.

Fournier gangrenli hastaların 3'ünün(%17,6) mortaliteyle sonuçlandığı ve 4'ünün(%23,5) tekrarladığı tespit edildi. Mortaliteyle sonuçlanan vakaların hiçbirinde kolostomi açılmamıştı. Tekrarlayan vakaların 3'ünde(%75) ise birincil onarım olarak skrotal fleplerle primer onarımın tercih edildiği görüldü.

Travma ile gelen olguların hepsinde replantasyon denenirken tamamının uzun dönemde başarısız olduğu görüldü.Amputatın debridmanı sonrasında bu olgularda kısmi kalınlıkta deri grefti kullanıldı, komplikasyon gözlenmedi.

Kısmi kalınlıkta deri greftiyle onarım yapılan olguların 1'inde(%11,1) greft viabl değildi, bu olgunun ikincil onarımında transpozisyon flebi tercih edildi, komplikasyon gözlenmedi.

Perforatör fleple onarım yapılanlarda herhangi komplikasyon gözlenmedi.Serbest flep ile onarım yapılan olguda kas yerine iade edilirken flebin cildi skrotal defektin onarımında tam kat deri grefti olarak kullanıldı.Lokal flep ile onarım gerçekleştirilen olguların 2'sinde(%18,2'sinde) komplikasyon gelişti:flep pedikül avülsiyonu ve flebin idrar yoluna fistülize olması.Flep pedikülü avülsiyonu gelişen olguda flep yerine iade edilirken ikincil onarımda transpozisyon flepleri tercih edildi.Fistül gelişen flepte ise üretra primer onarımının ve nekroze alanların debridmanının ardından fistül üzeri tam kalınlıkta deri grefti ile kapatıldı.

Yanık sonucu oluşan defektlerin onarımının hepsinde kısmi kalınlıkta deri grefti tercih edildi, komplikasyon gözlenmedi.

Elefantiyazis olgusunda nüks gelişti. İlk onarımı kısmi kalınlıkta deri grefti ile yapılan olgunun ikinci onarımında primer sütürasyon tercih edildi ve komplikasyon gözlenmedi.

Primer sütürasyonla onarım tercih edilen vakaların yalnız 1'inde(%16,7) nekroz gözlendi.Hidradenitis suppurativaya sekonder olan bu olguda komplikasyonun yönetiminde önce kısmi kalınlıkta deri grefti bu onarımda da nekroz gelişmesi üzerine son onarımda transpozisyon flebi tercih edildi.

Tartışma: Skrotal defektlerin meydana geldiği etiyoloji bu defektlerin tedavi algoritmasını değiştirebilmektedir. Özellikle Fournier gangreni nedenli olguların yönetiminde multidisipliner yaklaşım önemlidir.Fournier gangreni kaynaklı olguların yönetiminde kolostomi mortaliteyi önlemede etkin bir seçenek olabilir.[3]Defektin kapatılması sürecinde negatif basınçlı pansuman tercih edilebilir.[4] Orşiektominin nadiren tercih edilmesi gerekebilir.[5]

Travma sebepli skrotal defektlerin yönetiminde skrotumun primer veya kısmi kalınlıkta deri grefti ile tek aşamada onarımı süreci kolaylaştırabilir.[6]

Skrotal defektlere genel yaklaşımda gerilimsiz primer kapama ve lokal flepler başarılı sonuçlar ve düşük donör alan morbiditesiyle ilk tercih olarak öne çıkmaktadır.[7]

Primer kapama veya lokal flepler ile kapatılamayacak genişlikteki olguların onarımında ise öncelikli onarım yöntemi olarak kısmi kalınlıktaki deri grefti skrotumun laks derisine benzer görünümüyle başarılı sonuçlar vermektedir.[8]

Skrotal defektlerin kapatılmasında tam kalınlıkta deri grefti uygulaması tartışmalıdır.[9]

Geniş ve gecikmiş defektlerin kapatılmasında skrotal doku genişleticiyle onarım planlanabilir.[10]

Sonuç: Skrotal defektler çok çeşitli sebeplerle meydana gelebilir ve lokal dokuların kısıtlılığı sebebi ile onarımı zorlayıcı olabilir.Mümkünse skrotal içeriğin sıcaklığını artırmamak için reprodüktif dönemdeki hastalarda skrotal cildi içeren lokal flepler kullanılmalı, mümkün olmayan olgularda ise bu sıcaklığı artırmayacak en uygun seçenek olguya spesifik olarak seçilmelidir.[11-12]

Sonuç olarak skrotal defektlerin rekonstrüksiyonunda demografik ve reprodüktif özellikleri gözetecek daha kapsamlı araştırmalara ihtiyaç vardır.[2]

Kaynaklar

1-Bedford JM. Human spermatozoa and temperature: the elephant in the room. Biol Reprod. 2015 Oct;93(4):97. Epub 2015 Sep 9.

2-Michael P, Peiris B, Ralph D, Johnson M, Lee WG. Genital Reconstruction following Fournier's Gangrene. Sex Med Rev. 2022 Oct;10(4):800-812.

3-Mahmood BA, ElSayed EH, Ali SA. Effect of Colostomy on Treatment Outcome in Fournier Gangrene: A Prospective Comparative Study. Plast Surg (Oakv). 2023 Feb;31(1):24-28.

4-He R, Li X, Xie K, Wen B, Qi X. Characteristics of Fournier gangrene and evaluation of the effects of negative-pressure wound therapy. Front Surg. 2023 Jan 6;9:1075968.

5-Latypov VR, Kluev MV, Novikov SI. [Treatment of ischemic penile and scrotum gangrene]. Urologiia. 2021 Dec;(6):124-126. Russian.

6-Vojtěch Kubáček, Complete avulsion of skin of penis and scrotum,British Journal of Plastic Surgery, Volume 10, 1957, Pages 25-31.

7-Schifano N, Castiglione F, Cakir OO, Montorsi F, Garaffa G. Reconstructive surgery of the scrotum: a systematic review. Int J Impot Res. 2022 May;34(4):359-368.

8-Lucas JW, Lester KM, Chen A, Simhan J. Scrotal reconstruction and testicular prosthetics. Transl Androl Urol. 2017 Aug;6(4):710-721.

9-Wang DL, Wang YM, Zheng H, Feng J, Fu SN, Gao ZY, Deng F. [An experiment study and clinical observation of the testicle spermatogenesis after scrotum reconstruction]. Zhonghua Zheng Xing Wai Ke Za Zhi. 2004 May;20(3):203-5. Chinese.

10-Hollins A, Mundy LR, Atia A, Levites H, Peterson A, Erdmann D. Tissue Expander Scrotal Reconstruction. Plast Reconstr Surg Glob Open. 2020 Mar 24;8(3):e2714.

11-Khan, Q., Knight, R.J.W. & Goodwin-Walters, A. Scrotal reconstruction: a review and a proposed algorithm. Eur J Plast Surg 36, 399–406 (2013).

12-Maurya R, Mir MA, Mahajan S. Various Options for Scrotal Reconstruction: A Prospective Observational Study. Cureus. 2022 Feb 27;14(2):e22671.

Anahtar Kelimeler: *Fournier Gangreni, Skrotal Defektler, Skrotal Rekonstrüksiyon*

SB-078

Vulvar Malignite Cerrahisi Sonrası Vulva Rekonstrüksiyonu Tekniklerine Yaklaşım

Melike Taşlıpınar[1], Billur Sezgin Kızılok[1], Emre Özer[3], Çağatay Taşkıran[2], Doğan Vatansever[2], Selahattin Özmen[1]

[1]Koç Ünversitesi Tıp Fakültesi, Plastik, Rekonstrüktif ve Estetik Cerrahi Anabilim Dalı
[2]Koç Ünversitesi Tıp Fakültesi, Obstetri ve Jinekoloji Anabilim Dalı
[3]Yeditepe Üniversitesi Tıp Fakültesi, Plastik, Rekonstrüktif ve Estetik Cerrahi Anabilim Dalı

Giriş: Vulvar malignitelerde cerrahi tedavi sonrası rekonstrüksiyon gereksinimi doğmaktadır. Vulva rekonstrüksiyonu tekniklerinin malignite cerrahisine entegrasyonu estetik ve fonksiyonel açıdan hastaların yaşam kalitesini iyileştirmektedir. Bu çalışmada, kliniğimizde gerçekleştirilen vulvektomi cerrahileri sonrası vulvar rekonstrüksiyon teknikleri ve bunların morbidite ve sağkalım üzerindeki etkilerini göz önünde bulundurarak farklı rekonstrüksiyon seçimlerinin kendi içinde avantaj ve dezavantajları sunulmuştur.

Yöntem: 2019-2023 yılları arasında hastanemiz Jinekolojik Onkoloji biriminde vulvar malignite nedeniyle vulvektomi gerçekleştirilen ve bölümümüzce eş zamanlı vulva rekonstrüksiyonu uygulanan, ortalama yaşı 72 (48-88 yaş) olan 19 hasta retrospektif olarak incelendi. Malignitenin tipi, eksizyonel cerrahinin tipi, tümörün üç boyutlu yayılımı, hastanın cilt kalitesi ve komorbid hastalıkları gibi hastaya ait faktörler ve uygulanan rekonstrüksiyon metodu ortaya kondu. Bu parametrelerin rekonstrüksiyon tekniği seçimine etkisi ve erken ve geç dönem postoperatif komplikasyonlar ile ilişkisi tartışıldı. Sonuçlar: İncelenen 19 hastadan 4'ünde tümör tipi vulvar epitelial neoplazi, 13'ünde invazif yassı hücreli karsinom, birinde adenokarsinom ve birinde berrak hücreli karsinom tespit edildi. 4 hastaya skinning vulvektomi, 7 hastaya basit vulvektomi ve 8 hastaya bilateral total lenfadenektomi ile birlikte radikal vulvektomi uygulandı. Rekonstrüksiyon aşamasında 3 primer onarım, 1 tam kat deri grefti, 3 lokorejyonel deri flebi, 4 fasyokütan V-Y ilerletme flebi, 1 gracilis flebi, 2 VRAM flebi, 5 perforatör arter bazlı keystone flebi uygulandı. Erken postoperatif

dönemde 2 hastada hematom oluşumu, 8 hastada yara yeri enfeksiyonu, 4 hastada parsiyel flep kaybı, 12 hastada kısmi yara dehisensi ve 5 hastada uzamış seroma gözlendi. Yaranın sekonder tedaviler ile kontrol altına alınamadığı 11 hastaya revizyon uygulandı, 4 hasta VAC ile takip edilerek defekt onarımı sağlandı. Geç postoperatif dönemde daha önce nüks sebebiyle opere edilen 3 hastada yeniden lokal nüks gözlendi. İki hasta bu süreçte uzak metastaz sebebiyle kaybedildi. Karşılaşılan komplikasyonlar arasında özellikle uzamış seroma oluşumunun ve yara yeri enfeksiyonunun bilateral total lenfadenektomi uygulanan hastalarda daha fazla görüldüğü, bu hastalarda yara iyileşmesinin olumsuz etkilendiği ve revizyon operasyonlarına daha çok ihtiyaç duyulduğu gözlendi. Bunun yanı sıra sigara kullanan, diyabet vb komorbiditesi olan ve yüksek vücut kitle endeksli hastalarda komplikasyon sıklığındaki artış kaydedildi.

Tartışma: Vulva gerek anatomik lokalizasyonu, gerekse cerrahi sonrası radyoterapi gibi sekonder tedavilerden dolayı cilt kalitesinin bozulması sebebiyle rekonstrüksiyonu zor ve enfeksiyona yatkın bir alandır ve rekonstrüksiyon sonrası komplikasyon riski yüksektir. Bu nedenle rekonstrüksiyon tekniğinin seçimi kritik öneme sahiptir. Burada dikkate alınması gereken en önemli faktörlerden birisi tümörün yayılımı ve buna bağlı olarak eksizyon sonrası oluşan defektin üç boyutlu uzanımıdır. Bir diğer önemli faktör ise vulvar malignitenin primer eksizyonunda kullanılan cerrahi tekniktir. Vulvektomi ile birlikte bilateral total lenfadenektomi uygulanan hastalarda, özellikle de defekt alanı ile lenf nodu eksizyon lojunun iştirak etmesi durumunda erken dönemde yara iyileşmesinin olumsuz etkilendiği, yara dehisensi ve maserasyonu riskinin arttığı gözlenmiştir. Bununla birlikte yara iyileşmesini olumsuz etkileyen sigara kullanımı, obezite ve kronik hastalıkların varlığı komplikasyon riskini arttırmaktadır bu nedenle cerrahi planlamasında bu faktörler de göz önünde bulundurulmalıdır. Bu hastaların ameliyat sonrası takibinde günlük pansumanların sık aralıklarla yapılması, dren çekim sürelerinde daha yavaş davranılması, enfeksiyon açısından uzman hekimler ile eşgüdümlü antibiyoterapinin düzenlenmesi ve hastanın mobilizasyonunun ve yatış pozisyonunun sağlık personeli tarafından takip edilerek desteklenmesi ve hastanın ve yakınlarının bu konuda eğitilmesi iyileşmeye olumlu etkide bulunmaktadır.

Anahtar Kelimeler: fasyokütan flep, radikal vulvektomi, vulva rekonstrüksiyonu

Radikal Vulvektomi Sonrası Bilateral Keystone Flebi ile Vulva Rekonstrüksiyonu

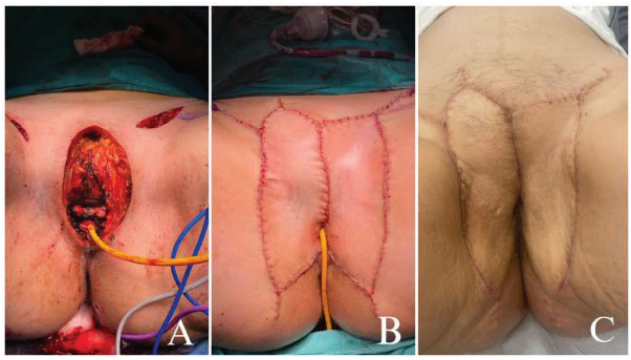

A: Radikal vulvektomi sonrası oluşan defekt, B: Bilateral keystone dizaynında fasyokütan flep ile defekt onarımı, C: Ameliyat sonrası 6. hafta

SB-079

Elektrikli Skuter İlişkili Kraniyofasiyal Yaralanmalar

Aytaç Alten, Elif Gündeş, Bora Edim Akalın, Erol Kozanoğlu, Ufuk Emekli

İstanbul Üniversitesi, İstanbul Tıp Fakültesi, Plastik, Rekonstrüktif ve Estetik Cerrahi Anabilim Dalı

Giriş: Elektrikli skuter kullanımıyla ilişkili yaralanmalar, kullanım sıklığı arttıkça modern toplumda ve trafikte ciddi bir problem oluşturmaktadır. Bu tür yaralanmalarda tüm vücut kısımları etkilenebilmekle birlikte, kraniyofasiyal yaralanmalar da oldukça yaygındır. Bu çalışmanın amacı, İstanbul'da elektrikli skuter kaynaklı kazalarda görülen yaralanma patenlerini, kraniyofasiyal yaralanmaları ve eşlik eden yaralanmaları değerlendirmektir.

Yöntem-Gereç: Ocak 2020 ve Aralık 2022 tarihleri arasında, acil travma birimine başvuran hastalar arasında elektrikli skuterden düşme sebebiyle başvurmuş hastalar geriye dönük olarak değerlendirildi. Tüm elektronik tıbbi kayıtlar, BT taramaları, diğer tetkikler ve tedaviler incelendi. Kraniyofasiyal kemik yaralanmaları, kranial kemik yaralanmaları ve viseral kemik yaralanmaları olarak ele alındı. Viseral kemik yaralanmaları da orbita duvar yaralanmaları, burun kemiği yaralanmaları, zigomatikomaksiller kompleks yaralanmaları ve mandibula yaralanmaları olarak sınıflandırıldı. Kırıklar için uygulanan tedavi yaklaşımları da (kapalı redüksiyon, açık redüksiyon ve internal fiksasyon (AR-İF) gibi) belirlendi. Oluşan deri, kas ve mukoza yaralanmaları ise yumuşak doku yaralanmaları olarak sınıflandırıldı. Ek olarak, aynı hasta grubunda, ortopedik müdahale veya takip gerektiren ekstremite yaralanmaları ile majör akut travmatik serebral yaralanmaların verileri de elde edildi. Elde edilen veriler ile kraniyofasiyal yaralanmalar arasındaki ilişki inceledi. Son olarak, hastaların demografik özellikleri, travmanın meydana geldiği saat ve travma tarihi ile oluşan kraniofasiyal travmalar ve eşlik eden travmalar arasındaki ilişki incelendi.

Bulgular: Ocak 2020 ile Aralık 2022 dönemleri arasında acil travma birimine kabul edilen 20.358 hastanın 210'u (142 erkek, 68 kadın) elektrikli skuter ilişkili travma olarak saptanmıştır. En genç hasta yaşı 12, en yaşlı hasta yaşı ise 50 olarak saptanmıştır. (ortalama 27.8) 16 yaşından küçük olan hastaların sayısı 32 (%15.2) olarak belirlenmiştir. Bahsi geçen dönemde, taranan tüm travma hastaları arasında elektrikli skuter ilişkili travma oranı %1.03 olarak saptandı. Bu oran 2020 yılında %0.15, 2021 yılında %0.78 ve 2022 yılında %1.72 olarak izlendi. 2022'de, bir önceki yıla göre, acil travma ünitesine elektrikli skuter kullanımı ile ilişkili travma nedeniyle kabul edilen travma hastalarının sayısında %132.2'lik bir artış gözlemlendi. 2021 ve 2022 yıllarında, en fazla hastanın yılın üçüncü çeyreğinde başvurduğu tespit edildi. Yaralanmaların 105'i (%50) hafta sonları meydana gelirken, yaralanmaların 127'si (%60.4) 19.00 ile 07.00 saatleri arasında meydana gelmiştir. Hafta sonları ile hafta içi arasında kraniyofasiyal kırık varlığı, majör ortopedik yaralanma ve majör akut travmatik serebral yaralanma varlığı açısından istatistiksel olarak anlamlı bir fark bulunmadı. ($p>0.05$) Saat grupları arasında majör ortopedik yaralanma ve majör akut travmatik serebral yaralanma açısından istatistiksel olarak anlamlı bir fark bulunamamışken($p>0.05$) kraniyofasiyal kırık varlığı açısından istatistiksel olarak anlamlı bir fark bulundu. ($p=0.008$)

Elektrikli skuter ilişkili travma sebebiyle başvuran 210 hastanın 122'sinde (%58.1) kraniyofasiyal yaralanma

saptanırken, 92'sinde (%43.80) sadece yumuşak doku yaralanması izlenmiş ve 30'unda (%14.3)(E:23, K:7, ortalama yaş 30.93) kraniyofasiyal kırık saptandı. Kırık gelişen olguların yaşıyla, kırık olmayan gruptaki yaşı arasında istatistiksel olarak anlamlı fark bulundu. (p=0.033). Cinsiyet ile kırık gelişmesi arasında istatistiksel olarak anlamlı bir fark saptanmadı.(p>0.05)

Kırık saptanan 30 hasta arasında en sık nazal kemik kırığı izlendi. (14 hasta, %46.7). İkinci en sık saptanan kırıklar ise hastada orbital duvar kırıkları ve zigomatikomaksiller kompleks kırıkları olarak izlendi. Toplamda 13 hastaya AR-İF uygulanırken, 14 hastaya kapalı redüksiyon uygulandı. Çoklu kırık 9 hastada gözlendi ve bu hastaların 8'ine AR-İF uygulandı.(Tablo 1) Toplam 6 hastada (%2.9) majör akut travmatik serebral yaralanma gözlendi. Hastaların tamamında eş zamanlı kraniyofasiyal kırık ve yumuşak doku yaralanmaları izlendi.

Ortopedik müdahale gerektiren yaralanması olan hastaların sayısı 27 olarak saptandı. (%12.85)(E:22, K:5, ortalama yaş 31.62) Bu hasta grubunda, eş zamanlı kraniyofasiyal yumuşak doku yaralanması 17 hastada (%63) gözlenirken, kraniyofasiyal kırık sadece 1 hastada (%3.7)gözlendi.

Tartışma: Elektrikli skuter kullanımının artmasına karşın bireysel önlemler, çevresel düzenlemeler ve denetimlerin yetersiz olması, elektrikli skuter ilişkili travmaların da artmasına neden olmaktadır. Bu çalışmanın, acil travma birimine başvuran tüm travma hastaları arasında elektrikli skuter ilişkili travma sayısını göstermesi, elektrikli skuter ilişkili travma epidemisi hakkında fikir sağlamaktadır. Çalışmamız, belirli bir zaman diliminde acil travma ünitesine kabul edilen tüm travma hastaları arasında elektrikli skuter ilişkili kraniyofasiyal yaralanmaların oranını belirlemek açısından Türkiye'de ve literatürde bilinen ilk çalışmadır. Bu çalışmaya göre, 210 elektrikli skuter ilişkili yaralanması olan hastanın 122'sinde (%58,09) kraniyofasiyal bölge yaralanması gözlendi. 122 kraniyofasiyal yaralanmalı hastayı değerlendirdiğimizde, 92 hastada (%43,80) sadece yumuşak doku yaralanması, 30 hastada (%14,29) kırık ve 24 hastada (%11,4) hem kırık hem de yumuşak doku yaralanması gözlendi.

Kraniyofasiyal kırıkların insidansının 19.00-07.00 saatleri arasında daha fazla izlenmesinin sebebi ışığın azalması ve düşük ışık algısı ile ilişkilendirilebilir. Ayrıca yaralanmaların hafta sonları ve yılın üçüncü çeyreğinde daha fazla izlenmesi kullanım oranlarının artması ile ilişkilendirilebilir. Çalışmanın retrospektif doğası nedeniyle yaralanma anındaki alkol tüketimi ve kask kullanımına dair verilere ulaşılamadı. Ancak literatürdeki çalışmalar yaralanmaların kasksız sürüş ve alkol tüketimi ile ilişkili olduğunu göstermektedir. Türkiye'deki yasal düzenlemeye göre elektrikli skuter sürme için alt yaş sınırı 16 olarak belirlenmesine rağmen, çalışmamızda 32 hastanın (%15,2) 16 yaşından küçük olduğu saptanmıştır. Bu durum, denetimlerdeki eksikliklerin bir göstergesidir.

Elektrikli skuter ilişkili yaralanmaları azaltmaya yönelik önlemler arasında kask kullanımı, ekstremiteleri koruyucu ekipman kullanımı, akşam saatlerinde aydınlatıcı aksesuarların kullanımı, sürücü belgesi ve yaş sınırı gibi ön koşulların getirilmesi, alkol kullanımının denetlenmesi, mevsimler düzenlemelerin yapılması, bisiklet yolu uzunluğunun arttırılması, sıkı denetimlerin yapılması ve tüm süreçlere elektrikli skuter şirketlerinin dahil edilmesi sayılabilir.

Sonuç: Kraniyofasiyal bölge, elektrikli skuter ilişkili yaralanmalarda en çok yaralanan vücut kısmıdır ve hastalar olası yumuşak doku yaralanmaları ve kraniyofasiyal kırıklar açısından kapsamlı bir şekilde değerlendirilmelidir. Kraniyofasiyal kırıkları olan hastalar, majör travmatik serebral yaralanmalar açısından ayrıntılı bir şekilde değerlendirilmelidir. Kraniyofasiyal kırığı olmayan hastalar da, diğer sistem muayeneleri ve eşlik eden majör ortopedik yaralanmalar ve diğer yaralanmalar açısından detaylı olarak değerlendirilmelidir.

Anahtar Kelimeler: elektrikli skuter, kırık, kraniyofasiyal

Tablo 1: Kraniofasiyal kırıkları olan hastalarda yaralanma biçimleri

Yaralanma Yeri	Hasta Sayısı	Tedavi
Kranial kemik kırıkları	6	
Oksipital kemik kırığı	1	Takip
Frontal kemik kırığı	3	AR-İF(Açık redüksiyon-İnternal fiksasyon)
Temporal kemik kırığı	3	Takip
Parietal kemik kırığı	1	Takip
Sfenoid kemik kırığı	1	Takip
Orbita duvarı kırıkları	8	
Orbita taban kırıkları	6	AR-İF
Orbita lateral duvar kırığı	2	AR-İF
Orbita superior duvar kırığı	1	AR-İF
Nazal kemik kırığı	14	KR(Kapalı Redüksiyon)
Zigomatikomaksiller kompleks kırıkları	8	
Tripod kırığı	5	AR-İF
Maksilla anterior duvar kırığı	3	2 hastaya AR-İF, 1 hastaya takip
Mandibula kırıkları	6	
Kondil kırığı	3	2 hastaya splint ile takip, 1 hastaya AR-İF
Simfizis kırığı	1	AR-İF
Korpus kırığı	1	AR-İF
Dentoalveolar kırık	2	Takip
Multiple kırıklar	9	8 hastaya AR-İF, 1 hastaya splint ile takip

SB-080

Mandibula Kırıklarının 12 Yıllık Analizi: Retrospektif Çalışma

Sinan Topuz[1], Ahmet Demir[2]

[1]Bilecik Eğitim ve Araştırma Hastanesi, Plastik Rekonstrüktif ve Estetik Cerrahi Bölümü, Bilecik
[2]Ondokuz Mayıs Üniversitesi Tıp Fakültesi, Plastik Rekonstrüktif ve Estetik Cerrahi Ana Bilim Dalı, Samsun

Giriş-Amaç: Mandibula; maksillofasiyal travmalarda en çok kırılan kemiktir(1-3). Mandibula kırıkları izole olabildiği gibi, diğer yüz bölgesi yaralanmaları veya multitravma ile birliktelik gösterebilir. Kafa travması, mortaliteye sebep olan en önemli yaralanmadır. Trafik kazası gibi yüksek enerjili travmalarda mandibula kırığı olan olguların yaklaşık %65 inde hayatı tehdit eden yaralanma olduğu tespit edilmiştir(4). Bu çalısmada mandibula kırıklarının insidansının, tedavi yöntemlerinin, sonuçlarının; bunları etkiyecek çeşitli faktörlerle ilişkisinin değerlendirilmesi ve mandibula kırıklarının epidemiyolojisinin analiz edilmesi amaçlandı.

Gereç-Yöntem: Ocak 2010-Haziran 2022 tarihleri arasında Ondokuz Mayıs Üniversitesi, Plastik Rekonstrüktif ve Estetik Cerrahi Kliniğinde mandibula kırığı nedeni ile tedavi edilen hastalar retrospektif olarak incelendi. Yaş, cinsiyet, sigara-alkol-nonintravenöz uyuşturucu madde kullanımı, sistemik hastalık varlığı, etiyoloji, dentisyon durumu, başvuruda anındaki semptom ve bulguları, hastanede yatış süresi, travma ile cerrahi arası süre, eşlik eden maksillofasiyal ve maksillofasiyal dışı ek yaralanmalar, tedavi yöntemleri, reoperasyon ve komplikasyonlar incelendi. Mandibula kırıklarının sınıflandırmasında; AO CMF (Association of Osteosynthesis, Craniomaxillofacial) mandibula kırık sınıflaması kullanıldı(5-6). (Şekil-1)

Bulgular: 543 hastada 913 kırık tedavi edildi. Erkek/kadın oranı 3.41'di. Pik insidans 3 dekattı. Trafik kazaları (%36,2) ve ardından düşme (%33,1) en sık etiyolojik nedendi. Düşme, kadınlarda ve pediyatrik hastalarda en sık etiyolojik nedendi. Kondil (%34,06) ve simfizis/parasimfizis (%23,22) en sık kırılan bölgeydi. Kondil kırığı olan hastalarda, kondil tabanı (%58,84) en sık kırılan alt bölgeydi. Kondil kırığı olan pediyatrik hastalarda; kondil başı (%42,85) en sık kırılan alt bölgeydi. Bir veya birden fazla komplikasyonu olan hastaların oranı %33.3 olarak bulundu. Mandibula kırığı ile başvuran hastaların %27 (n=147)'sine maksillofasiyal fraktür, %24,1 (n=131) ine maksillofasiyal dışı yaralanma eşlik etmiştir. En sık görülen komplikasyonlar enfeksiyon (%13,63) ve maloklüzyondu (%11,05). Reoperasyon oranı % 8.2 idi. Sigara, alkol, nonintravenöz ilaç kullanımı ile enfeksiyon oranı arasında pozitif korelasyon bulundu ($p<0,05$). Travma ile cerrahi arası süre, kırık sayısı, sistemik hastalık varlığı, sigara-alkol-nonintravenöz uyuşturucu madde kullanımı ile genel komplikasyon arasında anlamlı farklılık bulunmadı ($p>0,05$).Kapalı tedavi uygulanan hastalarda, açık tedavi uygulanan hastalara göre maloklüzyon oranı anlamlı olarak yüksek bulundu($p<0,05$). IMF süresi 3 haftadan uzun olan hastalarda; 3 hafta ve altında olan hastalara göre TME disfonksiyonu oranı anlamlı olarak yüksek bulundu ($p<0,05$).

Sonuç: Mandibula kırıklarının epidemiyolojisinin ve bunu etkileyen değişkenlerin iyi anlaşılması; mandibula kırıklarının tahmini, teşhisi, tedavisi ve önlenmesi açısından önem taşımaktadır.

Kaynaklar:

1. Erol B, Tanrikulu R, Görgün B. Maxillofacial fractures. Analysis of demographic distribution and treatment in 2901 patients (25-year experience). J Craniomaxillofac Surg [Internet]. 2004 Oct [cited 2023 Jan 30];32(5):308–13. Available from: https://pubmed.ncbi.nlm.nih.gov/15458673/

2. Adebayo ET, Ajike OS, Adekeye EO. Analysis of the pattern of maxillofacial fractures in Kaduna, Nigeria. British Journal of Oral and Maxillofacial Surgery [Internet]. 2003 Dec 1 [cited 2023 Jan 30];41(6):396–400. Available from: http://www.bjoms.com/article/S0266435603001657/fulltext

3. Cristina de Souza Maliska Sergio Monteiro Lima Júnior José Nazareno Gil DDS M, Practitioner G, Surgeon M, Nazareno Gil J, Mcs M, Júnior LS. Analysis of 185 maxillofacial fractures in the state of Santa Catarina, Brazil Oral and maxillofacial surgery. Vol. 23, Braz Oral Res. 2009.

4. Ardekian L, Rosen D, Klein Y, Peled M, Michaelson M, Laufer D. Life-threatening complications and irreversible damage following maxillofacial trauma. Injury. 1998 May 1;29(4):253–6.

5. Cornelius CP, Audigé L, Kunz C, Rudderman R, Buitrago-Téllez CH, Frodel J, et al. The comprehensive AOCMF classification system: Mandible fractures- level 2 tutorial. Craniomaxillofac Trauma Reconstr. 2014;7(3):S15–30.

6. Neff A, Cornelius CP, Rasse M, Torre DD, Audigé L. The comprehensive AOCMF classification system: Condylar process fractures - Level 3 tutorial. Vol. 7, Craniomaxillofacial Trauma and Reconstruction. Thieme Medical Publishers, Inc.; 2014. p. S44–58.

Anahtar Kelimeler: Epidemiyoloji, etiyoloji, komplikasyon, mandibula fraktürü, tedavi

AOCMF seviye 2: mandibula anatomik bölgeleri

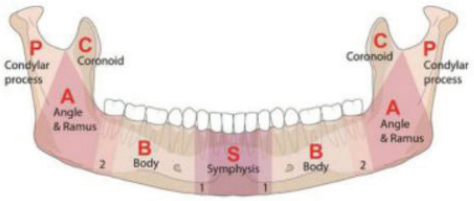

Cornelius, C. P., Audigé, L., Kunz, C., Rudderman, R., Buitrago-Téllez, C. H., Frodel, J., & Prein, J. (2014). The comprehensive AOCMF classification system: Mandible fractures- level 2 tutorial. Craniomaxillofacial Trauma and Reconstruction, 7(3), S15–S30. https://doi.org/10.1055/s-0034-1389557)'den alınmıştır

SB-081

Mandibulanın Odontojenik Kistlerine Yaklaşımda 10 Yıllık Klinik Tecrübemiz

Ersin Gür, Hamit Hakan Bekir,
Yiğit Özer Tiftikçioğlu, Ahmet Biçer, Tahir Gürler

Ege Üniversitesi Tıp Fakültesi, Plastik Cerrahi Ana Bilim Dalı, İzmir

Çenedeki kistik oluşumlar sıklıkla benign seyretmekle birlikte lokal destrüksiyon ve yüksek rekürrens gösterebilen lokal agresif natürdeki tipleri nedeni ile bu kistlere yaklaşımda tanı, tedavi ve takip süreçleri titizlikle sürdürülmelidir. Çalışmamızda mandibula kistlerine yaklaşımda 10 yıllık klinik tecrübemizi literatürle paylaşmak adına kliniğimizde çene kisti nedeni ile opere ettiğimiz olguları retrospektif olarak inceledik.

Giriş: Mandibulanın kistik oluşumları köken aldıkları dokuya göre odontojenik veya non-odontojenik kistler şeklinde sınıflandırılabilir. En sık görülen odontojenik kistler sırasıyla radiküler kistler, dentigeröz kistler ve odontojenik keratokistlerdir. Dentigeröz kistler genellikle asemptomatiktirler ve radyolojik incelemeler sırasında erüpte olmamış dişlerin taç kısımları ile ilişkili uniloküler, radyolüsent alanlar şeklinde insidental olarak saptanırlar. Mandibulada sıklıkla üçüncü molar diş hizasında görülürler. Literatür tarandığında birçok farklı isimlendirme ve sınıflandırmaya tabi tutulduğu görülen odontojenik keratokistlerin hem 2017 hem de 2022 Dünya Sağlık Örgütü (WHO) sınıflandırmalarında, kist olarak statüsünü koruduğu görülmektedir. Odontojenik keratokist mandibulada en sık angulus ve ramusta yerleşim gösterir. Genellikle hayatın ikinci ve üçüncü dekatlarında olmak üzere her yaş aralığında görülebilmektedirler. Sıklıkla asemptomatik olan ve radyolojik olarak uniloküler veya multiloküler radyolüsent lezyon şeklinde saptanabilen odontojenik keratokistler kemikte belirgin ekspansiyona yol açmadan kemik medullasında anteroposterior yönde büyüyebilirler, bu özellikleri kemikte ekspansiyona neden olan kistler ile ayırıcı tanılarında yardımcıdır.

Materyal ve Metodlar: Kliniğimizde mandibula kisti nedeniyle 2012- 2022 yılları arasında opere edilen ve takip edilen 121 hastanın kayıtları ve radyolojik görüntülemeleri retrospektif olarak incelendi. Patoloji sonucu ameloblastom, anevrizmal kemik kisti, benign dev hücreli repetetif granülom, ossifiye fibrom şeklinde sonuçlanan hastalar bu çalışmaya dahil edilmemiştir. Kistler mandibuladaki yerleşim yerlerine göre: angulus ve ramusun asendan bölümü, korpus ve simfizis-parasimfizis olmak üzere üç grupta incelenmiştir. Kistlerin cerrahi tedavisinde titiz cerrahi eksizyon ile birlikte diş ekstraksiyonu, kist kavitesinin küretajı ve elektrokoterizasyonu uygulanmıştır. Taburculuk sonrası postoperatif 3, 6, 9, 12. aylarda olmak üzere ilk 1 yıl 3 aylık periyotlarda, rekürrens şüphesi olmayan hastalara 1 yılın sonunda yıllık OPG'ler ile takip programı düzenlenmiştir. Hasta uyumuna bağlı olarak ortalama takip süremiz 32 ay olarak saptanmıştır.

Bulgular: Çalışmamızda yer alan hastaların %60,3'ü erkek, %39,6'sı kadın hastadır. Çalışmamızdaki hastaların yaş ortalaması 34,6 olup en küçük hasta yaşı 8, en büyük hasta yaşı 57 olarak saptanmıştır. Mandibuladaki kistlerin, hastaların %58,6'sında angulus-ramus üst bölümünde, %26,4'ünde korpusta, %14,8'inde simfizis-parasimfizis bölgesinde yerleştiği görülmüştür. Çalışmamızda kistlerin yüzey alanları ortalaması 9,81 cm2 olarak hesaplanmıştır. Bu kistlerden en büyük olanı 31,5 cm2 olup sağ korpustan sol korpusa uzanım göstermekteydi. En küçük mandibular kistin yüzey alanı ise 3 cm2 olarak saptanmıştır. Hastaların %57,8'inin patolojisi dentigeröz kist, %23,1'i odontojenik keratokist, %19'u radiküler kist olarak raporlanmıştır. Ortalama takip süresi 32 ay (dağılım en az 3 ay- en uzun 96 ay) olarak saptandı. Takip sürecinde toplamda 11 rekürrens saptanmıştır. Odontojenik keratokistlerin %35,7'sinin nüks ettiği görüldü. Dentigeröz kistler ve radiküler kistler arasında rekürrens izlenmedi.

Tartışma: Mandibulanın odontojenik kistleri benign olmasına rağmen tanı, tedavi ve takip sürecindeki eksiklikler ve yetersizlikler nedeni ile yüksek morbiditeye yol açabileceğinden oral ve maksillofasiyal bölge cerrahisinde önemli bir yer tutmaktadır. Literatürdeki çene kistlerinin demografik verileri tarandığında çene kistlerinin kadınlara kıyasla erkeklerde 1,6:1 erkek:kadın oranıyla daha yaygın görüldüğü bildirilmiş olup yaptığımız çalışmada erkek:kadın oranı 1,52:1 şeklinde hesaplanmıştır. Odontojenik kistler sıklıkla ikinci ve dördüncü dekatlarda olmak üzere geniş bir yaş aralığında görülebilmektedir. Çalışmamızda çene kisti nedeni ile tedavi ve takip ettiğimiz hastaların yaş ortalaması 34,6 olarak hesaplanmıştır ve görüldüğü yaş aralığı literatür ile uyumludur. Çalışmamızda en sık karşılaşılan lezyonların %57,8 ile dentigeröz kistler olduğu ve bunu %23,1 ile odontojenik keratokistlerin ve %19 ile radiküler kistlerin takip ettiği görüldü. Literatür tarandığında çenede görülen kistler arasında ilk sırada yer alan radiküler kistler çalışmamızda %19 ile diğer odontojenik keratokistlerin gerisinde kalmıştır. Bu sonuçların literatürde bildirilen odontojenik kistlerin demografik verileri ile karşılaştırmasında farklılık görülmesinin nedenini radyolojik görüntülemelerde radiküler kist saptanan hastaların tedavilerinin diş hekimliği fakültesi veya ağız ve çene cerrahisi bölümlerinde kök kanal tedavisi, periapikal cerrahi girişimler ya da diş ekstraksiyonu gibi işlemlerle gerçekleştirilmiş olmasıyla ilişkilendirmekteyiz. Radiküler kistlerden sonra en yaygın görülen dentigeröz kistlerin gerçek çene kistlerinin %15-25'ini oluşturduğu bildirilmiştir ancak bizim çalışmamızda hastaların %57,8'inde dentigeröz kist saptanmıştır. Çalışmamızda kistlerin mandibuladaki lokalizasyonlarına bakıldığında %58,6 ile sıklıkla posterior mandibulada, mandibulanın angulus ve ramus üst bölümünde yerleştiği görülmektedir bu da literatürü destekler niteliktedir.

Kistlerin cerrahi tedavisinde kist küretajı, kist enükleasyonu, marsupializasyon/dekompresyon, marjinal rezeksiyon veya segmental rezeksiyon gibi farklı tedavi yöntemleri mevcuttur. Yüksek rekürrens oranlarından dolayı kistin dekomprese edilmesi-marsupializasyon gibi konservatif yöntemler kliniğimizde tercih edilmemektedir. Kliniğimizde çene kistlerinin cerrahi tedavisinde kistin enükleasyonu ve ardından kist duvarına ve kaviteye küretaj işlemi uygulanmaktadır. Ardından kist duvarının olası epitelyal kalıntılarını ortadan kaldırmak için rutin olarak küretaj ve elektrokoterizasyon işlemleri uygulanmaktadır. Klinik sonuçlarımızdaki düşük rekürrens oranlarını kistin büyüklüğünden ve anatomik lokalizasyonundan bağımsız olarak tercih ettiğimiz ve sıklıkla kullandığımız cerrahi tedavi yöntemi ile doğrudan ilişkilendirmekteyiz. Kistlerin rekürrensinden kavite içerisinde kalan epitel kalıntıları sorumlu olup enükleasyon sonrası uygulanan elektrokoterizasyon ve kavite duvarlarının küretajı gibi girişimlerle nüks oranlarının azaltılması hedeflenmektedir. Rekürrenslerin sıklıkla en erken postoperatif 3 yıllık izlem ardından geliştiği ve nüks kistlerin patolojilerinin tümünün odontojenik keratokist nüksü şeklinde raporlandığı çalışmamızda görülmektedir. Yapılan çalışmalarda rekürrens oranlarının %15 ile %40 arasında değişkenlik gösterdiği bildirilen odontojenik keratokistlerin bizim çalışmamızda %35,7'sinin nüks ettiği saptandı. Daha düşük rekürrens oranlarını vadeden kemik rezeksiyonu gibi agresif cerrahi yöntemler alt dudakta hipoestezi, gözle görülür skar gibi risklerinden dolayı kliniğimizde

sıklıkla ameloblastoma ve anevrizmal dev kemik kistlerinin tedavisinde uygulanmakta ve rezeksiyon sonrası mandibula defektinin rekonstrüksiyonunda serbest fibula osteokutanöz flebi tercih edilmektedir.

Sonuç: Tanı, tedavi ve takip sürecindeki eksiklikler ve yetersizlikler morbiditelere yol açabileceğinden oral ve maksillofasiyal bölge cerrahisinde önemli bir yere sahip olan mandibulanın odontojenik kistleri dikkatli bir şekilde ele alınmalıdır. Düşük rekürrens oranları elde edebilmek için kistlerin tedavisinde kliniğimizce benimsenmiş olan titiz bir cerrahi eksizyon, eksizyonu takiben kavite duvarlarının küretajını ve elektrokoterizasyonunu önermekteyiz. Çalışmamızın sonucunda kendi verilerimiz ışığında cerrahi müdahale sonrası hastalara özellikle ilk 5 yıl en azından yılda bir kere ortopantomografi ile düzenli poliklinik kontrolü öneriyoruz.

Anahtar Kelimeler: odontojenik kistler, rekürrens, küretaj, dentigeröz kist, odontojenik keratokist

Şekil1

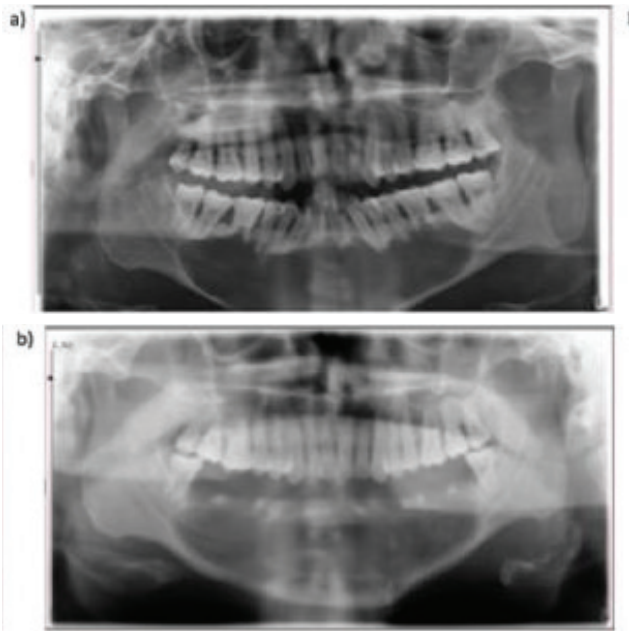

Sağ korpustan sol korpusa uzanım gösteren dentigeröz kist nedeniyle opere edilen 38 yaş erkek hasta a) Preoperatif ortopantomografi (OPG) görüntüsü b) Postoperatif 3.ay ortopantomografi (OPG) görüntüsü

SB-082

Rinoplasti Sonrası Nadir Bir Komplikasyon: Sessiz Sinüs Sendromu

Mert Ersan, Arda Özdemir, Serdar Mehmet Gültan

Yeditepe Üniversitesi Tıp Fakültesi, Plastik, Rekonstrüktif ve Estetik Cerrahi Anabilim Dalı, İstanbul

Giriş: Sessiz Sinüs Sendromu ilk olarak 1964'te Montgomery tarafından iki asemptomatik hastada tanımlandıysa da bu semptomların bir sendrom olarak tanımlanması 1994'te Soparkar tarafından yapılmıştır. Osteomeatal kompleksin tıkanması sonucunda maksiller sinüs hipoventile olur ve sinüs içerisindeki gazların kapiller dolaşıma kademeli difüzyonu nedeniyle sinüs içinde negatif basınç oluşur. Negatif basınç, sinüste kademeli olarak biriken mukus ve diğer salgıların bir sonucudur ve bu durum haftalar ya da aylar içinde orbital tabanın kademeli çökmesine neden olur. Ancak sendromun adından da anlaşılacağı üzere, hastaların çoğunda radyolojik sinüs duvarı retraksiyonu ve sinüsün tam veya tama yakın opasifikasyonu olmasına rağmen; sinüzit ve benzeri sinüs patolojileri gözlenmez. Sessiz Sinüs Sendromu'nda en çok maksiller sinüs etkilenirken, diğer paranazal sinüsler de etkilenebilir. Rinoplasti sonrası Sessiz Sinüs Sendromu ile ilgili olan bu olgu sunumu üç paranazal sinüsün birlikte etkilendiğini gösteren literatürde bilinen ilk vaka sunumudur.

Olgu: 32 yaşında kadın hasta burun estetiği istemiyle başvurdu. Hikayesinde, özgeçmişinde ve soy geçimişinde anormalliğe rastlanmadı, preoperatif görüntülemeleri normaldi. Hastaya açık yapısal rinoplasti yapıldı. Operasyon sırasında paramedian osteotomileri takiben low-to-high lateral osteotomiler gerçekleştirildi ve inferior konkalar lateralize edildi. Operasyon sırasında anormal bir duruma rastlanmadı. Hastanın postoperatif 1.ay-3.ay-6.ay ve 12.ay rutin kontrolleri yapıldı ve anormallik tespit edilmedi. Hasta, postoperatif 15. ayında sol üst göz kapağında üst sulkusun derinleşmesi ve sol gözde içe doğru çökme şikayetleriyle tekrar başvurdu. Hertel egzoftalmometri ölçümü sağda 17 mm, solda 14 mm olarak ölçüldü(>2 mm anlamlı). Diğer göz muayeneleri, fundus muayenesi ve görme keskinliği normaldi. Çekilen paranasal BT'de tüm kesitlerde sol frontal, sol etmoid ve sol maksiller sinüslerin opasifiye olduğu ve sol orbital tabanın atelektazi nedeniyle sağdan daha aşağıda yerleştiği görüldü. BT görüntüleri Resim 1'de görülmektedir (Bakınız Resim). Fizik muayene ve radyolojik görüntüleriyle değerlendirilen hastanın mevcut patolojisi Sessiz Sinüs Sendromu olarak değerlendirildi.

Tartışma: Sessiz Sinüs Sendromu'nun etiyolojisinde sinüs ameliyatı, travma veya maligniteler yer almaktadır. Hastanın bu patoloji için tek risk faktörü rinoplasti ameliyatı geçirmiş olmasıdır. Sendromun patogenezi üç mekanizma ile açıklanabilir: uzun süreli negatif basınç nedeniyle orbital tabanda Prostaglandin E2 mekanizmasıyla kemik remodellemesi sonucu osteopeni ve sinüs duvarının retraksiyonu; sinüs içi subklinik iltihaba bağlı inflamatuar sitokin salınımı sonucu orbital tabanda kollajenin ve osteoblast replikasyonunun bozulması, ve konjenital sinüs hipoplazisi.

Ağrısız periorbital asimetri, superior orbital sulkusun derinleşmesi, üst göz kapağında retraksiyon, enoftalmos, göz hareketlerinde veya görmede herhangi bir patoloji olmaksızın hipoglobus, hastalardaki yaygın bulgulardır. Bazı hastalarda malar depresyon ve alt göz kapağı yağ dokusu atrofisi de olabilir. Total veya subtotal tek taraflı maksiller sinüs opasifikasyonu, osteomeatal ünite obstrüksiyonu, orbita tabanının inferiora yer değiştirmesi, orbital tabanda osteopeni, maksiller sinüs hacminde azalma, eşlik eden hava-sıvı seviyeleri ve mukozal kalınlaşma patognomonik radyolojik bulgulardır. Yüz asimetrisi, enoftalmos ve hipoglobusun ayırıcı tanıları arasında travma, orbital varköz venler, orbital osteomiyelit, Parry-Romberg Sendromu, Lineer Skleroderma, Wegener Granülomatözü, lipodistrofi, kronik sinüzit, malign infiltrasyon ve orbital radyoterapi bulunmaktadır. Rinoplasti veya septoplasti sırasında nazal spekulum muayenesi, osteotomi, inferior konka lateralizasyonu ve agresif iç nazal splint uygulaması gibi travmatik manevralar osteomeatal ünite tıkanıklığına, orta konkanın orta meatuse doğru lateral hareketine, unsinat proçesin lamina papireceaya doğru subluksasyonuna, lateral kaymasına ve maksiller sinüsün salgı yolunda sineşiye neden olabilir. Sunulan

vakada, alınan anamnezde, fizik muayene bulgularında ve radyolojik görüntülemede ameliyat öncesi patoloji bulunmamıştır. Bu durum, rinoplasti esnasında sol tarafta inferior konkanın lateralize edilmesine bağlı olarak orta konka ve osteomeatal kompleksin yer değiştirdiğini; ve bu durumun maksiller, frontal, anterior ve orta etmoidal sinüslerin orta meatusa drenaj yolunda tıkanıklığa sebep olduğunu düşündürmüştür.

Tedavi, sinonazal ve orbital patolojilerin düzeltilmesini amaçlar. Endoskopik unsinektomi ve maksiller sinüs antrostomisi gibi maksiller sinüsün havalandırılmasını sağlayan müdahaleler, ana tedaviyi oluşturur. Maksiller sinüs dekompresyonundan bir süre sonra enoftalmosta spontan iyileşme beklenmektedir. Estetik kaygılar için, titanyum plaklarla, Medporla veya septal kıkırdak, iliyak kemik grefti, split kalvarial kemik gibi otolog dokularla orbital taban rekonstrüksiyonu gerçekleştirilebilir.

Sonuç: Periorbital bölgede sıkça operasyon yapan plastik cerrahlar için paranazal sinüslerin anatomisi, sinüslerin orbital kemiklere ve göz çevresine olan etkileri çok önemlidir. Rinoplasti sırasında gerçekleştirilen konka lateralizasyonu ve osteotomi, etmoid kemiğin unsinat proçesinin yer değiştirmesine neden olabilir ve bunun sonucunda Sessiz Sinüs Sendromu meydana gelebilir. Rinoplasti sonrası periorbital bölgede komplikasyonlarla başvuran hastalarda, özellikle enoftalmos ve hipoglobus varlığında, sıklıkla gözden kaçan veya yanlış teşhis edilen bu sendromun ayırıcı tanıda mutlaka akılda tutulması gerekmektedir.

Anahtar Kelimeler: enoftalmus, paranazal sinüsler, rinoplasti, sessiz sinüs sendromu

Resim

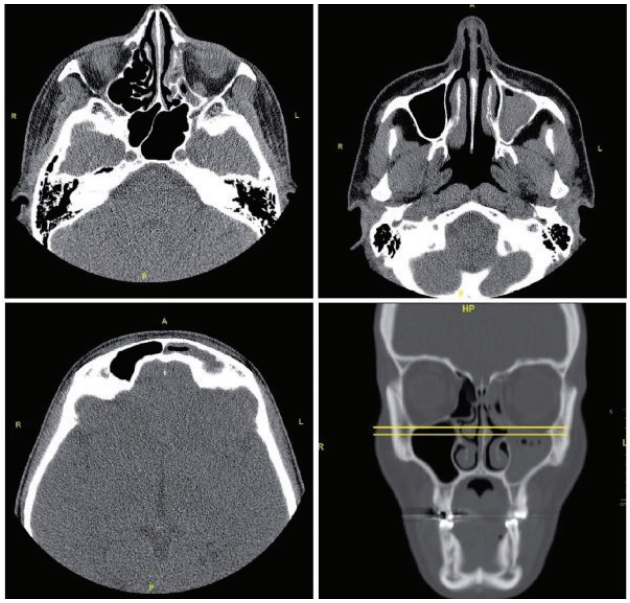

(Sol üst) Sol maksiller sinüste opasifikasyonu ve atelektaziyi gösteren aksiyel kesit (Sağ üst) Sol etmoid sinüste opasifikasyonu ve atelektaziyi gösteren aksiyel kesit (Sol alt) Sol frontal sinüste opasifikasyonu ve atelektaziyi gösteren aksiyel kesit (Sağ alt) Sol maksiller sinüste opasifikasyonu ve atelektaziyi gösteren koronal kesit

SB-083

Pediatrik Hastalarda Fasiyal Sinirin Frontotemporal Dalının Primer Nörorafi Sonuçlarının Değerlendirilmesi

Galip Gencay Üstün, Muhammed Furkan Açıl, Gökhan Sert, Fethiye Damla Menkü Özdemir, Hakan Uzun

Hacettepe Üniversitesi Tıp Fakültesi Plastik Rekonstrüktif ve Estetik Cerrahi Anabilim Dalı, Ankara

Frontotemporal sinir yaralanmaları, fasiyal paralizi ile ilişkili olarak mental ve duygusal sorunlara, görme alan bozukluklarına yol açabilir. Bu çalışma, frontotemporal sinir yaralanmalarında primer nörorafi ile tedavi edilen çocuk hastaların tedavi sonuçlarını değerlendirmeyi ve tedavi sonucunu etkileyen faktörleri belirlemeyi amaçlamaktadır.

2015 ile 2021 yılları arasında frontotemporal sinir yaralanması nedeniyle primer nörorafi uygulanan çocuk hastalar retrospektif olarak incelenmiştir. Bu çalışmada hastaların cinsiyetleri, yaşları, yaralanmadan ameliyata kadar geçen süre, yaralanma bölgesi, frontal kas aktivitesinin ameliyat sonrası kaçıncı haftada başladığı ve frontal kasın tam simetrik aktivitesine ameliyattan sonra kaçıncı haftada ulaştığı değerlendirilmiştir. Tedavi başarısı ile yaş grubu, cinsiyet, yaralanma sonrası ameliyat zamanlaması (<72 saat ve >72 saat), ve yaralanma bölgesi arasındaki ilişki analiz edilmiştir.

17 hasta (9 erkek ve 8 kadın), yaş ortalaması 8.8'dir. Bunların 11'i (%64.7) ameliyat sonrası tam simetriye ulaşmış ve 3'ü (%17.6) simetriyi sağlayamayan bazı kas aktiviteleri göstermiştir. Hastaların dokuzu yaralanmadan sonraki 24 saat içinde ameliyat olurken, 5 hasta 3-7 gün sonra ve 3 hasta ise yaralanmadan sonraki bir haftadan daha uzun süre sonra ameliyat edilmiştir. Yaş, cinsiyet ve ameliyat zamanlaması, tedavi başarısı ile anlamlı bir ilişki göstermezken yaralanma bölgesi tedavi başarısı ile istatistiksel anlamlı ilişki göstermiştir.

Pediyatrik hastalarda travmatik frontotemporal sinir yaralanmalarında zamanında yapılan primer nörorafi ile cerrahi başarı elde edilebilir. Cerrahi başarıyı etkileyen en önemli faktör ise yaralanma bölgesidir.

Anahtar Kelimeler: pediyatrik, sinir, frontal, frontotemporal, sonuç

SB-084

Temporomandibular Eklem Psödotümörü Olarak Osteoartrit: 2 Olgu Sunumu Ve Literatür Analizi

Alaz Çırak, Mert Çalış, Münip Gökhan Tunçbilek

Hacettepe Üniversitesi Tıp Fakültesi, Plastik Rekonstrüktif ve Estetik Cerrahi Anabilim Dalı, Ankara

Giriş: Temporomandibular eklem (TME) osteoartriti, sistemik osteroartritin sık etkilediği eklemlerden birisi olup toplumun %8-16'sında görülmektedir [1]. Tüm yaş gruplarında görülebilir ve sıklıkla kadınları etkiler [2]. Primer olarak görülebileceği gibi, travma gibi altta yatan faktörlere sekonder gelişebilmektedir [3]. Hastalık eklemin tüm bileşenlerini etkiler ve dejenerasyona sebep olur. Buna bağlı olarak ağrı, hassasiyet, krepitus, ağız açıklığında azalma, ileri evrelerde ankiloz ve kemik rezorbsiyonuna

sebep olabilir [4]. Tanı hikaye, fizik muayene görüntüleme yöntemleri ve laboratuvar tetkikleri ile konmaktadır. Görüntüleme yöntemlerinde direkt grafiler, bilgisayarlı tomografi (BT) ve manyetik rezonans görüntüleme (MRG) kullanılabilir. Sık görülen görüntüleme bulguları kondilin anterior yüzeyinde düzleşme, eklem yüzeylerinde düzensizlikler, subkondral kistler, osteofitler ve kondil rezorpsiyonudur. Tedavi öncelikle konservatiftir.

TME tümörleri nadir olarak görülür. Bu tümörler benign, malign veya metaplastik kökenli olabilir ve sıklıkla benigndir [5] TME tümörlerinin klinik bulguları diğer temporomandibular bozukluklarla benzerdir[6]. Tümörler TME'nin tüm bileşenlerinden ve çevre dokulardan kaynaklanabilir. Benign tümörleri yumuşak doku-kemik/kıkırdak orijinli olarak ayrılabilir. Sık görülen sert doku benign tümörleri kondrom, kondroblastom, osteokondrom, osteoid osteomadır. Yumuşak doku kaynaklı sık görülen benign tümörler ise lipom, hemajiyom gibi tümörler ve fibro-osseoz lezyonlardır [7]. Malign tümörler ise primer veya metastatik olabilir. Primer malign tümörler sıklıkla sarkomlardır ve osteosarkom, kondrosarkom örnek verilebilir [7]. Son olarak TME'de metaplastik orijinli psödotümörler görülebilir. Sık görülen psödotümörler sinovial kondromatozis, pigmente villonodüler sinovit ve anevrizmal kemik kistidir [7]. Tümörlerin tanısı kinik bulgular, görüntüleme yöntemleri ve laboratuvar bulgularına ek olarak doku tanısı ile konur. Tedavide cerrahi rezeksiyon yapılır.

Bu çalışmada ilk olarak maloklüzyon, ağrı, çenede deviasyon gibi klinik bulgularla kliğimize gelen ve görüntüleme yöntemlerinde TME'de yer kaplayan lezyon görülen fakat cerrahi eksizyon sonrası patolojik tanısı primer osteoartrit olan iki hasta sunulmaktadır. Bu çalışma TME osteoartrit'inin TME'de büyük kitle lezyonuna sebep olduğunun gösterildiği ilk çalışmadır.

Olgular

Olgu 1: 31 yaşında erkek hasta son 6 aydır yüzünün sol yarısında olan ağrı ve yüzde asimetri şikayeti ile kliniğimize başvurdu. Hikayesinde travma veya ilişkili bir bulguya rastlanmadı. Fizik muayenede sınıf 3 maloklüzyon, sol preauriküler alanda hassasiyet ve şişlik, çenede sağa deviasyon ve kısıtlı ağız açıklığı olduğu saptandı. Laboratuvar değerleri normal olarak sonuçlandı. Çekilen BT görüntülerinde (Şekil 1) sol mandibular kondilde yer kaplayan kitle görüntüsü olduğu saptandı. TME'de deformasyon, eklem yüzeyinde düzensizlikler, kondilin süperior kenarında subkortikal mikrokistler olduğu ve eklem mesafesinin daralmış olduğu görüldü. Ayrıca mandibulanın lezyonun kontralateral tarafına deviye olduğu görüldü. Lezyonun saptanması ardından açık cerrahi yöntemle eksizyonel biyopsi planlandı. İşlem sırasında TME'nin etkilenmemiş kısımları korundu. Histopatolojik değerlendirmede lezyonun tanısı osteoartrit olarak sonuçlandı. Bir postoperatif komplikasyon görülmedi ve normal oklüzyon ve ağız açıklığı elde edildi. 2 yıllık takipte rekürrense rastlanmadı.

Olgu 2: 67 yaşında erkek hasta progresif ağız açıklığında azalma, mandibulada deviasyon ve sol preauriküler bölgede şişlik şikayeti ile kliniğimize başvurdu. Hikayesinde travma veya ilişkili bir bulguya rastlanmadı. Fizik muayenede çapraz kapanış, sınıf 3 maloklüzyon, sol preauriküler alanda hassasiyet ve şişlik, çenede sağa deviasyon ve kısıtlı ağız açıklığı olduğu saptandı. Laboratuvar değerleri normal olarak sonuçlandı. Çekilen BT görüntülerinde sol mandibular kondilde kitle görüntüsü olduğu saptandı. Solda glenoid fossanın daralmış olduğu, sol mandibular kondilin disloke ve anteriorda konumlanmış olduğu, sol TME'de dejenerasyon ve subkortikal kistler görüldü. Lezyonun saptanması ardından açık cerrahi yöntemle eksizyonel biyopsi planlandı. İşlem sırasında TME'nin etkilenmemiş kısımları korundu. Histopatolojik değerlendirmede lezyonun tanısı osteoartrit olarak sonuçlandı. Bir postoperatif komplikasyon görülmedi ve normal oklüzyon ve ağız açıklığı elde edildi. 1 yıllık takipte rekürrense rastlanmadı.

Tartışma: TME osteoartriti eklemin tüm elemanlarını etkileyen sık görülen bir dejeneratif hastalıktır. İlk olarak eklem kıkırdağı etkilenir ardından subkortikal kemik deformasyonu, remodelling ve skleroz gelişir [8]. Subkortikal kistler, osteofitler, yeni kemik oluşumu, daralmış eklem aralığı hastalığın temel bulgularındandır. Hastalarımızda subkortikal kistler, skleroz ve daralmış eklem mesafesi bulguları mevcuttur.

TME osteoartritinde iskelet değişiklikleri olabilmektedir. Sık görülen bulgulardan olan osteofitler 'fibrokartilaj kapaklı kemik uzantıları' olarak tanımlanmaktadır. Fakat önceki yapılmış çalışmalarda TME'de tanımlanmış osteofitler küçük boyutlu köprüleşen lezyonlardır. Olgularımızda tanımlanan kemik yapıları önceki çalışmalarda tanımlanan osteofitlerden büyüktür. TME osteoartritinde tanımlanan iskelet değişikliklerinden biri de ileri dönemde olan avasküler nekroz ve gerileyici remodelling sonucu gelişen atrofidir. Ayrıca bu olgularda çenede ipsilateral tarafa deviasyon görülmektedir. Fakat olgularımızda eklemde görülen hipertrofik değişikliklere bağlı olarak kontralateral tarafa deviasyon olmaktadır.

Temporomandibular eklemde yer kaplayan metaplazi zemininde gelişen çeşitli psödotümörler tanımlanmıştır. Sinovial kondromatozis, pigmente villonodüler sinovit gibi sık görülen lezyonlar önceki çalışmalarda tanımlanmıştır. Fakat literatürde primer TME osteoartritinin TME'de yer kaplayan kitle lezyonuna neden olduğu gösterilmemiştir.

Sonuçlar: Bu çalışmada kliniğimize maloklüzyon, çenede deviasyon, ağrı ve mandibular kondilde kitle ile başvuran iki olgu sunulmuştur. Cerrahi eksizyon sonrasında histopatolojik inceleme osteoartrit olarak raporlanmıştır. Literatürde TME osteoartritinin TME eklemde kitle lezyonuna sebep olan etkenlerden biri olduğu gösterilmemiştir. Bu çalışmada sunulan olgular göz önüne alındığında, TME çevresindeki kitle lezyonlarının ayırıcı tanısı yapılırken, osteoartritin kitle lezyonlarına neden olabildiği akılda bulundurulmalıdır.

Referanslar

[1] M. Kalladka, S. Quek, G. Heir, E. Eliav, M. Mupparapu, A. Viswanath, Temporomandibular joint osteoarthritis: diagnosis and long-term conservative management: a topic review, J Indian Prosthodont Soc 14(1) (2014) 6-15.

[2] G.A. Hawker, Osteoarthritis is a serious disease, Clin Exp Rheumatol 37 Suppl 120(5) (2019) 3-6.

[3] R.L. Taruc-Uy, S.A. Lynch, Diagnosis and treatment of osteoarthritis, Prim Care 40(4) (2013) 821-36, vii.

[4] M. Derwich, M. Mitus-Kenig, E. Pawlowska, Interdisciplinary Approach to the Temporomandibular Joint Osteoarthritis-Review of the Literature, Medicina (Kaunas) 56(5) (2020).

[5] W.B. Wei, M.J. Chen, C. Yang, Y. Qiu, Q. Zhou, Tumors and pseudotumors at the temporomandibular joint region in pediatric patients, Int J Clin Exp Med 8(11) (2015) 21813-7.

[6] T.A. Rennó, A.C. Chung, H.A. Gitt, L. Corrêa, J.G. Luz, Temporomandibular arthropathies: A retrospective study with histopathological characteristics, Med Oral Patol Oral Cir Bucal 24(5) (2019) e562-e570.

[7] G.F. Bouloux, S.M. Roser, S. Abramowicz, Pediatric

Tumors of the Temporomandibular Joint, Oral Maxillofac Surg Clin North Am 30(1) (2018) 61-70.

[8] M. Ahmad, L. Hollender, Q. Anderson, K. Kartha, R. Ohrbach, E.L. Truelove, M.T. John, E.L. Schiffman, Research diagnostic criteria for temporomandibular disorders (RDC/TMD): development of image analysis criteria and examiner reliability for image analysis, Oral Surg Oral Med Oral Pathol Oral Radiol Endod 107(6) (2009) 844-60.

Anahtar Kelimeler: maloklüzyon, mandibular kondil, temporomandibular eklem, temporomandibular eklem bozuklukları, osteoartrit

Şekil 1: Olgu 1›in preoperatif BT görüntüleri.

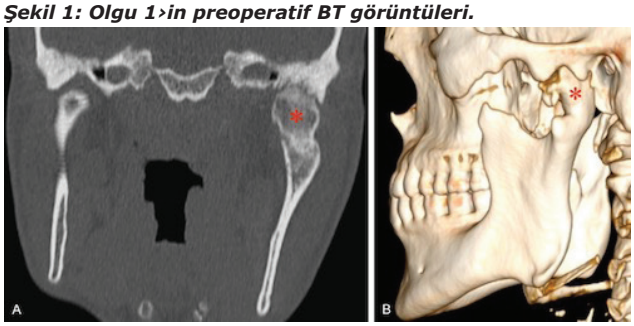

Displastik kemik asterisk ile işaretlenmiştir. A: koronal kesit, B: 3-boyutlu görüntüsü.

SB-085

Pediatrik Suisid Vakalarında Yüz Rekonstrüksiyonu

Mehmet Ercan, Ömer Faruk Terzi, Atakan Sofu, Servet Elçin Alpat, Burak Kaya, Savaş Serel

Ankara Üniversitesi Tıp Fakültesi Plastik Rekonstrüktif ve Estetik Cerrahi Anabilim Dalı, Ankara

Giriş: Pediatrik popülasyondaki ateşli silah yaralanmaları, özellikle maksillofasiyal travma söz konusu olduğunda karmaşık zorluklar ortaya çıkarmaktadır. Bu çalışma, ateşli silahla ilişkili maksillofasiyal yaralanmalara maruz kalan ve ardından rekonstrüktif ameliyatlar geçiren, üç ergen hastanın klinik yönetimini vurgulamaktadır.

Yöntemler: Ateşli silahla ilişkili maksillofasiyal travma nedeniyle 2011 ile 2020 yılları arasında üçüncü basamak bir hastaneye başvuran üç pediatrik hasta geriye dönük olarak incelendi. Hastaların demografik özellikleri, yaralanma özellikleri, tedavi protokolleri, cerrahi müdahaleler ve postoperatif sonuçlar gözden geçirildi.

Olgu 1: 14 Y erkek hasta suisid amaçla çene altından ateş etmiş, maksiller ve nazal parçalı fraktürü olan hasta Ankara Üniversitesi Pediatrik Yoğun Bakıma yatırılmıştır. Hastanın pediatri tarafından yapılan ilk nörolojik muayenesinde koopere, sözel uyaranla gözleri açıyor, 4 ekstremitesinde spontan hareketi mevcut, bilateral iki taraflı direkt ve indirekt ışık refleksleri tam, kraniyal 9,10,11. sinirler orta hattaki defekt nedeniyle değerlendirilememiş olup kraniyal 3,4,6 sinirleri normal olarak değerlendirilmiştir.

Hasta tarafımıza operasyon amaçlı devredildikten sonra tarafımızca hastaya üç boyutlu yazıcıdan elde edilen modeller kullanılarak 10 gün sonra plak vida ve kemik grefti kullanılarak maksillofasiyal rekonstrüksiyon planlanmış ve yapılmıştır. 3 ay sonrasında hastaya radyal önkol flebi kullanılarak hastaya üst dudak rekonstrüksiyonu planlanmış ve uygulanmıştır. Sonrasında enfeksiyon nedeniyle nekroz gelişen flep yerine tarafımızca epitez planlanmış, kalıp kullanılarak hastaya uygun şekilde kullanımına sunulmuştur.

Hastanın burnunun rekonstrükte edilmesi için planlanan radyal ön kol flebi prelamine edilme işleminin planlanması yapılmış ilk başvurudan 6 ay sonra sol 7. kosta kullanılarak elde edilen kemik ve kıkırdaklar ile prelaminasyon işlemi gerçekleştirimiştir.

Takibinde ise bir önceki ameliyatta planlanan radyal ön kol flebi burun bölgesine adapte edilmiş ve donör alan stsg ile onarıldı.

Hastanın nazal rekonstrüksyonu için alın flebi planlanmış ve ilk başvurudan 1,5 yıl sonra alın bölgesine 105 cclik ekspander yerleştirilmiştir ve 6 ay boyunca şişirilmiştir, sonrasında ise alındaki ekspander çıkarılmış ve sağ 6. kosta kullanılarak elde edilen kıkırdak ve kemikler nazal dorsum ve kolumella rekonstrüksiyon için kullanıldı. Daha önceden burun dorsumunda yer alan radyal önkol flebinin epiteli deepitelize edilerek ftsg olarak her iki burun nostril anterior 1/3üne adapte edildi.

04.07.22 tarihinde alın flebinin ayrılması gerçekleştirildi. Hastanın takiplerinde nostrillerinde kontraksiyon gelişmesi sonucu 20.07.2023 tarihinde bilateral rotasyon flebiyle nostriller genişletilmiş ve sağ bacaktan alınan stsg nostrillerin anterior kısmına adapte edildi.Hastanın takipleri hala kliniğimizce yapılmaktadır.

Olgu 2: 15 y erkek hasta çene altından ateş etmiş. Ankara Üniversitesi Çocuk Yoğun Bakıma yatışı yapılmış. Hastanın başvurusunda çekilen grafi ve BT görüntülerinde hastanın maksilla, mandibula, ethmoid, vomer, bilateral maksiller sinüs anterior ve medial duvarında, nasal kemiklerde, septum nasi de multipl fraktür hatları görüldü.

Aynı gün hastanın tarafımızca devri alınan ve opere edilerek açık redüksiyon internal fiksasyon gerçekleştirilmiştir.

Hastanın kostasından alınan kıkırdaklar ve kemikler ile sol radyal ön kol flebi prelamine edilmesi planlandı ve postop 8. ay prelamine edildi.

Prelaminasyon işlemi 3 ay sonra tekrarlanmıştır, sonrasında prelamine edilen flep nasal bölgeye adapte edildi. Adaptasyonu takip eden 4. ayda ise dudak rekonstrüksyonu için hastaya yağ enjeksiyonu gerçekleştirilmiştir.

Hastanın takiplerinde tekrar dudak rekonstrüksyonu için postop 2. yıl z plasti ve yağ enjeksiyonu gerçekleştirilmiştir. Hastanın üst dudak ve maksiller rekonstrüksyonu için hastaya ilk başvurudan 3 yıl sonra serbest fibula flebi planlanmıştır. Ameliyat sırasında daha önce mandibula hattında mevcut olan defekte konulan kemik greftinin erode ve enfekte olduğu gözlenen kemik eksize edilip kanayan sağlıklı zemine ulaşılana kadar debridman yapıldı. Sağ bacak donör alandaki defekt tam kalınlıkta deri grefti uygulanarak onarılmıştır.

İlk başvurudan 3,5 yıl sonra hastanın alt dudakta oluşan kontraktürü düzeltmek amacıyla eski insizyondan girilerek mukoza ve cilt eleve edilip tekrar planlama yapılarak cilt ve mukoza suture edilmiştir. Aynı operasyonda hastanın submental bölgesinde yer alan keloid eksize edilip ve flep alıcı alan hazırlanmıştır. Sol kol posteriorda daha önce planlanmış olan flep 1 arter 1 venli pedikül ayrılarak alıcı sahaya adapte edildi.

Travma sonrası 8. yılda hastanın nazal kolumella ve nazal tip defektinin düzeltilmesi için hastanın alnına doku

genişletici koyulmuş ve 6 ay sonrasında alın flebiyle onarım ve kostadan alınan kıkırdak, kemik greftleri nazal rekonstrüksyon için kullanılmıştır.

Sonraki takiplerinde tekrar nostril defekti gelişen hastanın travma sonrası 11. yılda kosta grefti kullanılarak nostrilin rekonstrüksyonu sağlandı ve alınan ftsg nostril anterior 1/3üne adapte edildi. Hastanın takipleri hala tarafımızca yapılmaktadır.

Olgu 3: 14 y erkek hasta ateşli silah yaralanması sonrası dış merkeze ambulansla ulaştırılan, submental bölge sol lateralinden hemen solundan başlayan sağa uzanan, sağ ağız köşesi, sağ maksilla ön bölgesine uzanan ve burun sağ lateralinde sonlanan kesi hattı dış merkezde suture edilmiş ve Ankara Üniversitesi Çocuk Yoğun Bakıma transferi yapılmış.

Hasta dış merkezden geldiğinde sedataze haldeydi. Hastaneye yatışından 1 hafta sonra tarafımıza maksillofasyal rekonstrüksiyon yapılması için devredilmiştravmadan 1 hafta sonra hasta opere edilmiş, operasyonda mandibula korpusundaki 5 cmlik defekt için iliak kemikten greft alınması planlanmıştır. Alınan kemik grefti daha önceden 3 boyutlu model üzerinde bükülmüş plak vida yardımıyla sabitlenmiştir. Aynı operasyonda maksillada yer alan sekestre kemikler debride edilmiştir. Debride edilen kemiklerden elde edilen kemik medullası maksillaya greft olarak uygulanmıştır.

Sonrasında hastanın postop 6. ayında önceki ameliyatta uygulanan plak vida çıkartılmış ve bunu takiben 1 yıl sonra da ağız tabanı ve mandibula rekonstriksyonu için hastaya sol bacak serbest fibula flebiyle operasyon planlanmış ve gerçekleştirilmiştir.

Bulgular: Çalışmaya ateşli silahla suisidal girişim sonrası yüz yaralanmaları olan üç erkek hasta (yaşları 14, 14 ve 15) dahil edildi. Cerrahi müdahaleler ilk olarak yara yeri temizliği ve yara debridmanı, kırık redüksiyonu ve yumuşak doku onarımından oluşuyordu. Sonrasında ise seri rekonstrüktif ameliyatlar yapıldı. Ameliyat sonrası sonuçlar olumluydu; tüm hastalarda tatmin edici yüz simetrisi, fonksiyonu ve estetik sonuçlar elde edildi. Duygusal ve psikolojik refahı ele almak için psikolojik destek ve danışmanlık sağlandı.

Sonuç: Ateşli silah yaralanması sonucu oluşan orta yüz defektleri hem anatomik yerleşim hem de işlevsel olarak kompleks defektlerdir. Sadece morfolojik restorasyon yeterli olmamakta aynı zamanda fonksiyonel rekonstrüksiyonda gerekmektedir. Her ne kadar kompozit doku nakli bu konuda umut vaad etse de kendi deneyimlerimiz de literatürdeki gibi henüz ideal bir yöntem olmadığını göstermektedir. Çene-yüz travmasına yol açan pediatrik ateşli silah yaralanmaları, travma cerrahisi, çene-yüz cerrahisi, plastik cerrahi ve psikolojik desteği içeren kapsamlı multidisipliner bakımı gerektirmektedir. Zamanında ve ustalıkla yapılan cerrahi müdahaleler, psikososyal destekle birleştiğinde, bu çalışmadaki üç ergen hastada gözlemlendiği gibi, olumlu fonksiyonel ve estetik sonuçlara katkıda bulunmaktadır.

Anahtar Kelimeler: Maksillofasiyal Cerrahi, Suisid, Orta Yüz Rekonstrüksiyonu

Pediatrik Suisid Vakalarında Yüz Rekonstrüksiyonu

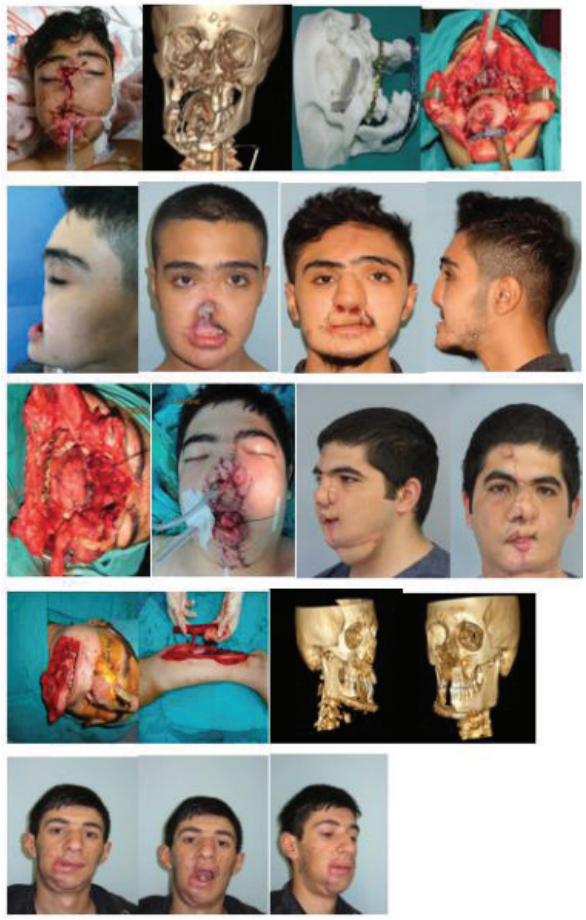

SB-086

Kraniyal Defekt Tedavisinde Modifiye Edilmiş Kişiye Özel İmplant ve Doku Genişletmesi Tekniğinin Birlikte Kullanımı ile Üç Katmanlı Onarım

Mehmet Fatih Çamlı[1], Can Koç[1],
Halil İbrahim Canter[2], Kemalettin Yıldız[1]

1Bezmialem Vakıf Üniversitesi, Plastik, Rekonstrüktif ve Estetik Cerrahi AD, İstanbul/Türkiye
2İstinye Ünivesitesi, Plastik, Rekonstrüktif ve Estetik Cerrahi AD, İstanbul/Türkiye

Giriş: Kraniyofasiyal defektler hastalar için fonksiyonel ve estetik açıdan birçok probleme sebep olmaktadır. Bu çok yönlü defektlerin onarımında bilgisayar yardımlı dizayn ve üretim son yıllarda popülerleşmiş ve cerrahların işini kolaylaştırmakla birlikte başarılı ameliyat sonuçlarına ve hastaların iyi haline katkı sağlamıştır. Kraniyoplasti ameliyatlarında ise bu dizayn yardımı ile kişiye özel ve ihtiyaca yönelik implantlar elde edilebilir. Birden çok problemin aynı anda çözülmesi amaçlanan bu ameliyatlarda amaca yönelik çok yönlü malzemelerin kullanımı cerrah ile sinerjistik bir uyum sağlar.

Sunulan vakada, birden fazla ameliyat geçiren frontal skalpte geniş sikatrisyel alopesisi, frontal kemikte defekti ve dura genişleme kısıtlılığı mevcut olan hastanın iki

aşamalı doku genişletici ve yumuşak doku augmentasyonu amacıyla intrakraniyal flep transpozisyonuna imkan veren yarıklar eklenerek dizayn edilmiş 3 boyutlu kişiye özel titanyum implant ile rekonstrüksiyonu sağlanmıştır.

Hasta ve Metod: Temmuz 2015'te yüksekten düşme sonucu çoklu kalvaryum kırığı nedeniyle bilinci kapalı (Glasgow koma skalası skoru 3) şekilde Bezmialem Vakıf Üniversitesi Hastanesi'ne başvuran 10 yaşında erkek hastaya beyin cerrahisi bölümünce kanama kontrolü yapılarak hasta pediatrik yoğun bakım ünitesine alınmıştır. Bir ay sonra BOS kaçağı nedeniyle tarafımızca frontal lob inferioruna tensor fasya lata grefti ile duraplasti yapılmıştır. Kontrol tomografisinde ventrikül dilatasyonu izlenmesi sonucu ventriküloperitoneal şant uygulanmıştır. Ocak 2017'de geniş kemik defekti, cilt skarı ve konkavite nedeni ile tarafımıza başvuran hastaya çift aşamalı doku genişletici uygulaması ve bilgisayar yardımlı tasarım/ üretim tekniği kullanılarak tasarlanan titanyum implant ile onarım planlanmıştır.

Bilateral parietal bölgeye birer adet doku genişletici yerleştirilerek doku ekspansiyonu sağlanana kadar kemik rekonstrüksiyon bekletilmiştir. (Figür-1a,b) Haziran 2017'de koronal insizyon ile doku genişleticiler çıkarılmış, kapsül-dura flebi ciltten ayrılarak 3 adet kapsül-dura flebi elde edilmiştir. (Figür-1c) 6x7 cm ölçülen kemik defektine titanyum implant yerleştirilerek iki parietal bölgeden hazırlanan kapsül-galea flepleri, implantın yanında tasarıma uygun oluşturulan yarıklardan geçirilerek intrakraniyal ölü boşluğu doldurmak amacı ile transpoze edilmiştir. (Figür-1d) Bir adet flep de implant ile cilt arasına gelecek şekilde implant üzerine yerleştirilmiştir. Skar dokusu çıkarılarak ekspande edilen cilt ilerletilmiş, skar eksizyonu ve saç devamlılığı sağlanmıştır. Yara iyileşmesi sorunsuz gerçekleşmiş olup hastanın ameliyat sonrası 12. Ay fotoğrafı Figür-1d ve Figür-1e'de görülebilir.

Tartışma ve Sonuç: Kraniyoplasti uygulamalarında optimal sonuçların elde edilmesi, hastanın psikolojik durumunun yanı sıra mevcut anatomik zorlukların doğru bir şekilde değerlendirilmesiyle mümkündür. Eski ameliyatlar nedenli skatrisyel alopesi ve dolaşımı bozulmuş ince skalp flebi cilt rekonstrüksiyonunu zorlaştırır. Onarımda komşu bölge dokularının kullanılması, dokuların rengi, kalınlığı, kıl taşıma kapasitesi, innervasyonu ve kan akışı gibi özellikler bakımından optimal onarımını sağlar. Ayrıca, sağlanan gerginliksiz kapama, alopesi ve sütür ayrışması risklerini azaltmaktadır. Doku genişleticinin sağladığı "delay" etkisi ise flep sağkalımını artırmaktadır. Sunulan vakada doku genişletici tercih edilmesinin sebebi, sadece alopesi sorununu ele almak değil, aynı zamanda oluşan kapsülü, galea ile birlikte implantın iç yüzünde hacim sağlayan bir flep ve bariyer olarak kullanmaktır. Yumuşak doku ile eşzamanlı mevcut kemik defektlerini onarmak için kemik greftleri veya alloplastik malzemeler kullanılabilir.1 Otolog dokular pediatrik yaş grubunda osseointegrasyon ve kafatasının büyümesine uyum sağlama özellikleri ile altın standart kabul edilse de2, allopastik materyale kıyasla daha yüksek komplikasyon oranları bildirilmiştir.3,4 5 yaşına kadar kranial büyümenin yaklaşık %90'ı tamamlandığı için, bu yaştan sonra alloplastik materyaller kraniyal büyüme üzerinde önemli dezavantaj oluşturmadan kullanılabilir.

Bilgisayar destekli tasarım ve üretim, istenilen şekil ve özelliklere sahip alloplastik implantların elde edilmesine olanak sağlamakta, donör alan morbiditesi ve deformasyon olmaksızın ameliyat süresini kısaltmaktadır.6 Titanyum, biyouyumluluğu, minimal artefaktı, şekil verilebilirliği, hafifliği ve dayanıklılığıyla önce çıkan bir implant materyali olup, alaşım yüzeylerinin bakteriyel yapışmayı azalttığı gösterilmiştir. Bu yüzden daha önce kontamine veya enfekte bölgeler için özellikle tercih edilebilir. 5,6 Sunulan vakada bu nedenlerle titanyum alloplast kullanımı tercih edilmiştir.

Duranın kontraksiyonu nedeniyle implant ile dura arasında oluşacak olan ölü boşlukta hematom, seroma ve sonucunda epidural abse gelişebilir.7 Bu ölü boşluk serbest miyokutanöz, kas-deri flepleri ve adipofasyal flepler kullanılarak oblitere edilebilir.8,9 Bu tekniğin invazif olması, donör alan morbiditesi yaratması, flep kaybı riski ve uzun ameliyat süresi gibi dezavantajları bulunmaktadır. Ayrıca denervasyona bağlı kas atrofisi, yağ atrofisi, hastanın kilo kaybetmesi, skar kontraksiyonu flebin hacminde değişikliğe yol açarak deformiteye neden olabilir. Sunulan vakada, daha az invazif, donör saha morbiditesi yaratmayan bir teknik olarak lokal saçlı deri kullanılarak daha estetik sonuç elde edilebilen, aynı zamanda kişiye özel üretilmiş implantın her iki yüzüne artmış vaskülarite ve yumuşak doku sağlayacak şekilde bir yöntem üretildi. Böylece ölü boşluğun giderilmesi, implantla cilt ve dura arasına yerleştirilen kapsül-galea flepleri ile ek bariyer katman getirilmesi sonucu implant kaybı ve enfeksiyon riski minimize edildi.

Bu teknik ile ek donör alan morbiditesi oluşturmadan, doku genişletici ile arttırılan mevcut skalp cilt ve cilt altı dokuları kullanılarak bilgisayar yardımlı dizayn ve üretimden faydalanılarak intrakraniyal, kraniyal ve cilt defektlerine eşzamanlı müdahale edilebilir.

Referanslar

1. Zanotti B, Zingaretti N, Verlicchi A, Robiony M, Alfieri A, Parodi PC. Cranioplasty: Review of Materials. J Craniofac Surg. Nov 2016;27(8):2061-2072. doi:10.1097/scs.0000000000003025
2. Lam S, Kuether J, Fong A, Reid R. Cranioplasty for large-sized calvarial defects in the pediatric population: a review. Craniomaxillofac Trauma Reconstr. Jun 2015;8(2):159-70. doi:10.1055/s-0034-1395880
3. Iaccarino C, Viaroli E, Fricia M, Serchi E, Poli T, Servadei F. Preliminary Results of a Prospective Study on Methods of Cranial Reconstruction. J Oral Maxillofac Surg. Dec 2015;73(12):2375-8. doi:10.1016/j.joms.2015.07.008
4. Piitulainen JM, Kauko T, Aitasalo KM, Vuorinen V, Vallittu PK, Posti JP. Outcomes of cranioplasty with synthetic materials and autologous bone grafts. World Neurosurg. May 2015;83(5):708-14. doi:10.1016/j.wneu.2015.01.014
5. Luo J, Liu B, Xie Z, et al. Comparison of manually shaped and computer-shaped titanium mesh for repairing large frontotemporoparietal skull defects after traumatic brain injury. Neurosurg Focus. Jul 2012;33(1):E13. doi:10.3171/2012.2.Focus129
6. Arens S, Schlegel U, Printzen G, Ziegler WJ, Perren SM, Hansis M. Influence of materials for fixation implants on local infection. An experimental study of steel versus titanium DCP in rabbits. J Bone Joint Surg Br. Jul 1996;78(4):647-51.
7. Ozaki M, Narita K, Kurita M, Iwashina Y, Takushima A, Harii K. Implantation of Thickened Artificial Bone for Reduction of Dead Space and Prevention of Infection Between Implant and Dura in Secondary Reconstruction of the Skull. J Craniofac Surg. Jun 2017;28(4):888-891. doi:10.1097/scs.0000000000003507
8. Kim SH, Lee SJ, Lee JW, Jeong HS, Suh IS. Staged reconstruction of large skull defects with soft tissue infection after craniectomy using free flap and cranioplasty with a custom-made titanium mesh constructed by 3D-CT-guided 3D printing technology: Two case reports. Medicine. 2019;98(6):e13864. doi:10.1097/md.0000000000013864

Anahtar Kelimeler: Bilgisayar yardımlı dizayn, Bilgisayar yardımlı tasarım, Doku genişletici, Duraplasti, Kraniyoplasti

Figür-1

Figür-1a,b Doku genişletici sonrası anterior ve lateral görüntüleri Figür-1c Kapsül-galea flepleri, implantın yanında tasarıma uygun oluşturulan yarıklardan geçirilerek intrakraniyal ölü boşluğu doldurmak amacı ile transpose edildi. Figür-1d Doku genişleticinin çıkarılması sonrası elde edilen 3 adet kapsül-dura flebi Figür-1e,f İkinci aşama sonrası 12. ay anterior ve lateral görüntüleri

SB-087

Rijit Eksternal Distraktör Uygulanan Hastalarda Klinik Deneyimlerimiz

Mustafa Talha Okutan[1], Mehmet Fatih Özçiler[1], Bilge Kaan İsmail[1], Serhat Şibar[1], Kemal Fındıkçıoğlu[1], Ayşe Gülşen[1], Tamer Türk[2], Elçin Esenlik[3]

[1]Gazi Üniversitesi Tıp Fakültesi, Plastik Rekonstrüktif ve Estetik Cerrahi Ana Bilim Dalı, Ankara
[2]Ondokuz Mayıs Üniversitesi Diş Hekimliği Fakültesi, Ortodonti Ana Bilim Dalı, Samsun
[3]Akdeniz Üniversitesi Diş Hekimliği Fakültesi, Ortodonti Ana Bilim Dalı, Antalya

Giriş: Rijid eksternal distraktörler (RED) osteotomi yapılmış maksillaya, intraoral splint ve/veya maksiller kemiğe fikse edilmiş bölümü vasıtasıyla kademeli olarak traksiyon uygulayan cihazlardır. RED cihazının orta yüz ilerletme tedavisinde etkili bir araç olduğu gösterilmiştir. Cihazın avantajları; iyi bir vektör kontrolü sağlaması, sınırsız distraksiyon mesafesi sağlaması, öngörülebilir sonuçların olması ve cihazın kolay uygulanabilir ve çıkarılabilir olmasıdır. Bu çalışmanın amacı kliniğimizde RED ile maksiller ilerletme yapılan hastalar hakkındaki klinik deneyimimizi sunmaktır.

Gereç ve Yöntem: Ocak 2018 ile Haziran 2023 tarihleri arasında 8'i erkek, 2'si kadın olmak üzere toplam 10 hasta ameliyat edildi. Operasyon sırasındaki yaş 6 ile 27 (Ortalama 19.1) arasında değişmekteydi.

Hastalarımızın birinde unilateral, yedisinde bilateral damak dudak yarığı (DDY) deformitesi mevcuttu. DDY olan hastaların hepsine bebeklik ve erken çocukluk döneminde birincil dudak ve damak onarımı yapılmıştı ve 6 tanesinde alveoler yarık; kemik grefti ile tedavi edilmişti. Bir hasta crouzon sendromuna sahipti. Bir hastada herhangi bir sendrom mevcut değildi. (Tablo 1) Hastaların hepsinde şiddetli maksiller hipoplaziye sahip iskeletsel sınıf 3 maloklüzyon mevcuttu.

DDY mevcut hastalarda 6 mm üzeri ve DDY olmayan hastalarda 8mm üzeri distraksiyon ihtiyacı varsa RED prosedürü planlandı. Sınıf I oklüzyon elde etmek için gerekli ilerlemeyi hesaplamak amacıyla lateral sefalometrik grafi çekildi. Distraksiyon mesafesi ameliyat öncesi kesici dişler arasındaki ilişkiye göre (Overjet), maksillanın kafa kaidesine göre ön-arka yön konumuna göre (SNA) ve alt çene ile olan ilişkisine göre (ANB) lateral sefalometrik grafi ile hesaplandı. Distaksiyon miktarı relaps oranını azaltmak için hedeflenen distraksiyon mesafesinden %15 daha fazla olarak gerçekleştirildi.

Ameliyattan önce tüm hastalar ortodontistler tarafından değişken sürelerde ortodontik tedavi ile ameliyata hazırlandı. Distraksiyon sürecinde DDY'ye sahip hastalarda vektörel kuvvetlere bağlı olarak maksiller kollapsın oluşmasını önlemek amacıyla ağız içine maksiller transpalatal ark uygulandı.

Tüm hastalara genel anestezi altında Le Fort 1 veya Le Fort 3 osteotomisi yapıldı ve RED cihazı yerleştirildi. (Tablo 1) Halo çerçevenin kafatasına sabitlenmesi için her iki temporal bölgeye değişken sayıda vida (3-5 adet) yerleştirildi.

Tüm hastalara aşağıdaki distraksiyon protokolüne göre distraksiyon uygulandı:

1- Latent Dönem: Yaş ve ilerleme derecesine bakılmaksızın tüm hastalara postoperatif 7 günlük latent periyot uygulandı

2- Distraksiyon Miktarı: Günde 1 mm ilerletme planlandı

3- Distraksiyon Süreci: Hastalar, vidaları evde günde iki kez (Sabah ve akşam olmak üzere) manuel olarak 1'er tur çevirdiler

4- Distraksiyon Süresi: Distraksiyon işlemi sınıf I oklüzyon elde etmek için radyografik olarak hesaplanan düzeltmeye bağlı olarak değişen bir süre boyunca sürdürüldü.

5. Konsolidasyon: 12-16 haftalık bir konsolidasyon dönemi vardı. Konsolidasyon süresi hastanın mevcut sendromik durumuna ve yaşına göre belirlendi. RED cihazının çıkarılması sedasyon anestezisi altında gerçekleştirildi.

Hasta verileri tıbbi kayıtlardan retrospektif olarak toplandı. Hastalar vida gevşemesi, deri enfeksiyonları, kötü skar izi, halo cihazını maksillaya sabitleyen serklaj telinin kopması gibi komplikasyonlar açısından sorgulandı.

Bulgular: Elde edilen distraksiyon miktarı 10-35 mm arasında değişmekte olup RED cihazı ortalama 146.6 gün (60-217 gün aralığında) boyunca yerinde kaldı. Komplikasyonlar açısından değerlendirilen hastalarımızın birinde vida gevşemesi görülürken, ikisinde yara yeri enfeksiyonu, üçünde kötü skar izi, beşinde serklaj telinin kopması komplikasyonu gelişti. Halo cihazlarının psikolojik problemlere yol açtığını bildiren raporlar mevcuttur ve bazı hastalarda psikolojik problemlere sekonder RED cihazının çıkarılması gerekebilir. Bizim hastalarımızın hiç birinde böyle bir etkiye rastlamadık. RED cihazının kullanımındaki en önemli komplikasyondan sabitleme vidalarının kafa içine penetrasyonu ve sık görülen komplikasyonlardan halo migrasyonu da hastalarımızda görülmedi.

Tartışma: Distraksiyon osteogenezisi (DO) kemik rejenerasyonunun etkili bir yöntemidir. Orta yüzün DO'su intraoral veya ekstraoral bir cihaz kullanılarak elde edilebilir. Uygulama kolaylığı, daha fazla ilerleme miktarı elde edilebilmesi ve optimal vektör kontrolü ekstraoral cihazların; intraoral cihazlara üstünlüğüdür. Bunun dışında distraktörün çıkarılması için ikinci bir cerrahi işleme gerek yoktur. Maksiller distraktörler DDY olmayan hastalarda 8 mm,

DDY deformitesi olan hastalarda 5 mm'den fazla ilerletme yapılması durumunda endikedir. Rijit eksternal distraktörler ilerletme gereksiniminin fazla olduğu durumlarda tercih edilmekte olup, özellikle ciddi maksiller hipoplazisi olan DDY hastalarında etkili olduğuna inanılmaktadır. Bebeklik ve erken çocukluk döneminde gerçekleştirilen primer DDY onarımı yüz görünümünü, konuşmayı ve yutkunmayı iyileştirirken; maksilla gelişiminde bozulmaya neden olarak ikincil deformitelere, üst çene geriliğine ve maloklüzyona neden olur. Hipoplastik maksilla Le Fort I osteotomisi ile ilerletilerek maloklüzyon düzeltilip yüz dengesi tekrar sağlanabilir ancak DDY hastalarında görülen şiddetli maksiller hipoplazinin tedavisi kemik segmentler arasındaki aşırı farklılıklar, önceki operasyonlara bağlı gelişen skarlaşma ve relaps oranlarının yüksekliği nedenleriyle; geleneksel Le Fort I maksiller ilerletmenin başarı oranları distraksiyon osteogenezisi ile başarı oranlarına göre daha düşüktür. Opere ettiğimiz hastaların büyük çoğunluğu DDY grubuna girmekte olup hedeflenen ilerletme miktarları elde edilmiştir. Oluşan skar izi, serklaj teli kopması, cilt enfeksiyonu gibi komplikasyonlar elde edilen başarıları sonuçlara bakıldığında göze alınabilecek seviyededir. (Bazı hastalarımızda 35 mm gibi ciddi ilerletme miktarları elde edildi) RED uygulanması sonrası oluşabilecek relapsın minimum seviyede oluşabilmesi için overkorreksiyon ve latent döneminin en az 4 ay tutulması ve bununla birlikte takibe uzun süre devam edilip gerekirse hastalara yeni operasyonlar planlanması gerekmektedir.

Sonuç: Kuvvet vektörünün ayarlanabilmesi, istenen distraksiyon mesafesinin elde edilebilmesi ve kolay uygulanabilir olması RED cihazı kullanımının avantajlarıdır. Cihazın kullanımının zor olması, tedavi ve takip sürecinin uzun olması en önemli dezavantajıdır. Kliniğimizde şiddetli maksiller hipoplazili özellikle DDY'li olgularda RED cihazı kullanılarak başarılı sonuçlar elde edilmiştir.

Anahtar Kelimeler: Distraksiyon Osteogenezisi, Maksiler Distraksiyon, Rijit Eksternal Distraktör

Preop Ve Postop Resimler

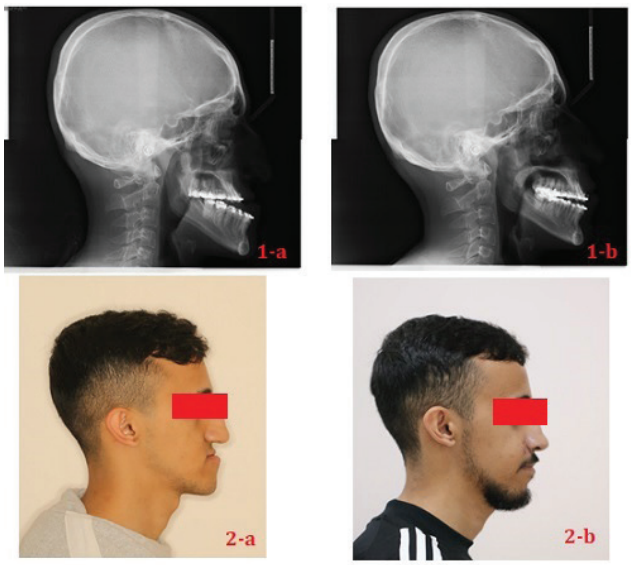

1-a Hastanın Preop Lateral Sefalometrik Grafi Görüntüsü 1-b Hastanın Postop Lateral Sefalometrik Grafi Görüntüsü 2-a Hastanın Preop Görünümü 2-b Hastanın Postop Görünümü

Tablo 1

Hasta	Yaş	Cinsiyet	Sendrom	Operasyon
1	19	Erkek	Bilateral DDY	Le Fort 1
2	19	Erkek	Bilateral DDY	Le Fort 1
3	15	Erkek	Bilateral DDY	Le Fort 1
4	20	Erkek	Yok	Le Fort 1
5	22	Erkek	Bilateral DDY	Le Fort 1
6	27	Erkek	Bilateral DDY	Le Fort 1
7	24	Erkek	Unilateral DDY	Le Fort 1
8	18	Erkek	Bilateral DDY	Le Fort 1
9	6	Kız	Crouzon	Le Fort 3
10	21	Kız	Bilateral DDY	Le Fort 1

Hastaların Demografik Özellikleri

SB-088

Cerrahi Tedavi Gerektiren Mandibula Angulus Fraktürlerine Yaklaşımda 15 Yıllık Klinik Tecrübemiz

Melis Şeyma Yalçınkaya, Emrah Kağan Yaşar, Murat Şahin Alagöz

Kocaeli Üniversitesi Tıp Fakültesi, Plastik, Rekonstrüktif ve Estetik Cerrahi Anabilim Dalı, Kocaeli

Giriş: Mandibula kırıkları tek başlarına gözlenebilse de sıklıkla diğer yüz kemiklerinin kırıklarıyla ve diğer sistem travmaları ile birlikte görülmektedir. Etyolojide ön sıralarda darp ve trafik kazaları yer almaktadır. Hastaya yaklaşımda öncelik, yaşamsal tehlike yaratabilecek sorunların araştırılması ve varsa düzeltilmesi olmalıdır. Mandibulanın anatomik bütünlüğünün ve ideal oklüzyonun sağlanması, tedavinin ana amaçlarıdır. Bu çalışma ile kliniğimizde mandibula angulus fraktürü nedeniyle opere edilen hastaların genel değerlendirilmesi yapılmıştır.

Materyal ve Metot: Kliniğimizde 2007-2022 yılları arasında mandibula angulus fraktürüne yönelik opere edilen hastalar retrospektif olarak tarandı ve analiz edildi. Hasta kayıtları yaş, cinsiyet ve etyoloji ile angulus fraktürünün izole veya diğer mandibula kırıkları ile birlikte olup olmadığı, fiksasyon yöntemleri ve postoperatif dönemde gelişen komplikasyonlar açısından incelendi. Mandibula haricinde maksillofasiyal travma/fraktürü olan vakalar çalışmadan çıkarıldı. Hastalar kullanılan fiksasyon yöntemine göre postoperatif dönemde komplikasyon gelişme riski ve yeniden operasyon ihtiyacı açısından ele alındı. Cerrahi dışı yöntemlerle tedavi edilen hastalar çalışmaya dahil edilmedi.

Bulgular: Çalışmaya dahil edilen 63 hastanın 15'i kadın ve 48'i erkekti. Yaşları 11 ile 70 yaş arasında değişmekteydi (ort: 29). Hastaların %50,7sinde (n:32) angulus fraktürü etyolojisinde darp yer alırken, %31`inde (n:20) trafik kazası, 9 hastada düşme ve 2 hastada diğer sebepler yer almaktaydı. Hastaların %41`inde (n:26) angulus kırıkları biletaral/ipsilateral olacak şekilde izoleydiler. Bu hastalar içinde 24 hastada kırık tek taraflı iken, 2'sinde de bilateral angulus kırığı şeklindeydi. Hastaların %59`inde (n:37) angulus fraktürüne mandibula simfizis, karşı taraf parasimfizis veya korpus fraktürü eşlik etmekteydi.

Hastaların %68`inde (n:43) tanesinde trokar tekniğiyle fiksasyon ve 20 hastada transoral yaklaşımlı fiksasyon yöntemleri kullanıldı. Hastaların 54 tanesinde rijid fiksasyon (48 tanesi ikili plak, 6 tanesi tek plak ve MMF), 6 hastada sadece MMF ile semirijid fiksasyon, tek taraflı izole fraktürlü 3 hastada Champy yöntemine uygun olacak şekilde üst sınıra tek plak ile fiksasyon uygulandı. 5 hastada kırık hattında yer alan diş ve diş kökleri oklüzyon sorunlarına sebep olduğu için operasyon esnasında çekildi. MMFli hastalarda lastikleme süreleri ilk 10-15 gün sürekli, sonraki 10-15 gün sadece geceleri olacak şekilde planlandı. Fiksasyon amacıyla uygulanan archbar veya vidalar ortalama 33,6 günde çıkartıldı (9 gün – 2 ay arası). En erken 3. ayda olmak üzere toplam 11 olguda plak-vida ekspozisyonu ve enfeksiyon gelişmesi nedeniyle yerleştirilen materyallerin çıkartılmasına yönelik ikinci bir operasyon planlandı. Çocuk hastalarda gelişimsel sorun teşkil etmemesi amacıyla genel yaklaşım olarak postoperatif 5-10 ay arasında titanyum plağın çıkartılması için ikincil bir operasyon rutin olarak yapılması önerilmektedir.

Sonuç: Mandibula kırıkları izole görülebilse de önemli oranda diğer maksillofasiyal travmalar ile birlikte görülmektedir. Mandibulanın izole, nondeplase ve çiğneme kaslarının hareketine göre olarak tabir edilen kabul edilebilir/tatminkar (favorable) kırıklarında cerrahi dışı yönetim düşünülebilir ancak özellikle yüksek enerjili mandibula kırıklarında cerrahi yaklaşım gerekebilir. İdeal fiksasyon yöntemi; kırık paterni, eşlik eden yaralanmalar ve cerrahın tecrübesi ile şekillenmektedir. Açık redüksiyon ve internal fiksasyon için direkt bakı altında kemik fiksasyonu gerekmektedir. Anatomik redüksiyon ve yeterli görüntünün sağlanması elzemdir. İntermaksiller fiksasyon uygulaması dişleri eski oklüzyonunda tutar ve mandibulayı istirahate alır. Alternatif olarak plak ve vida ile fiksasyon, postoperatif olarak intermaksiller fiksasyon olmaksızın erken mobilizasyona izin verdiği için kullanılabilir. Kliniğimizde de en fazla tercih edilen yöntem; endikasyon da uygun olduğunda çift plak ile rijid fiksasyondur.

Kaynakça

1. Contemporary Oral and Maxillofacial Surgery, James R. Hupp, Myron R. Tucker, Edward Ellis, 7th Edition - September 27, 2018
2. Operative Plastic Surgery, 2nd Edition by Dr.Gregory Evans, July 2019
3. Essentials of Plastic Surgery, Third Edition, Jeffrey Janis, 2023

Anahtar Kelimeler: angulus, fiksasyon, maksillofasiyal travma

Angulus fraktürlerinin preoperatif ve postoperatif bilgisayarlı tomografi değerlendirmesi

Darp sonrası sol angulus fraktürü gelişen hasta (A). Angulus fraktürünün rijid fiksasyonu (B). Trafik kazası sonrası sol angulus fraktürü gelişen hasta (C). Rijid fiksasyon sonrası tomografi görüntüsü (D).

SB-089

Metropol Bölgesinde Elektrikli Scooter Kullanımının Risklerine ve Yaralanmalarına Derinlemesine Bir Bakış

Reha Furkan Ekici[1], Nuh Evin[1], Şeyda Güray Evin[2], Selma Sönmez Ergün[1], Yusuf Sürücü[3]

[1]Bezmialem Vakıf Üniversitesi, Plastik,Rekonstriktif ve Estetik Cerrahi Ana Bilim Dalı,İstanbul
[2]Marmara Üniversitesi, Plastik,Rekonstriktif ve Estetik Cerrahi Ana Bilim Dalı,İstanbul
[3]Pittsburgh Üniversitesi, Pittsburg, ABD

Giriş: Elektrikli scooterlar, günümüzde kullanım kolaylığı, ucuz, kısa mesafeli seyahat ve eğlence amaçlı kullanıma uygun olması nedeniyle giderek daha popüler hale gelmiştir. Fakat bu durum elektrikli scooter'a bağlı yaralanmaların da sayısının artmasına sebep olmuştur.Bu yaralanmaların türleri ve mekanizmaları hakkında sınırlı sayıda araştırma bulunmaktadır. Bu çalışma, yaklaşık 20 milyon nüfuslu bir metropolde yüksek hacimli üçüncü basamak bir plastik cerrahi merkezinde elektrikli scooter kullanımına bağlı yaralanmaları sunmaktadır.

Hastalar ve Yöntemler: Elektrikli scooter kullanımına bağlı yaralanma nedeniyle hastanemize başvuran hastaların (2017- 2022) 5 yıllık retrospektif analizi yapıldı. Kafa içi yaralanma, omurga kırığı, parapleji ve yaşam kaybı gibi ciddi prezentasyon gösteren hastalar çalışma dışı bırakıldı. Hastaların demografik özellikleri, sürüş özellikleri ve koruyucu ekipman kullanımı, yaralanma mekanizmaları, türü ve zamanlaması, madde kullanımı, oluşan patolojiler,klinik, labaratuvar ve radyolojik veriler, cerrahi ve medikal tedaviler incelendi.

Bulgular: Çalışma dönemi boyunca 74 erkek (%78) ve 21 kadın (%22) olmak üzere toplam 95 hasta, elektrikli scooter yaralanmalarıyla kliniğimize başvurdu. Yaralananların ortalama yaşı 19,3±16,6 yıl idi ve genç popülasyona aitti. Kaza anındaki ortalama hızları 24±6,1 km/saat idi.78 kaza ile kazalar gün içinde daha yaygındı (%82) ve kazaların yarısı (%44) akşam trafiğin yoğun olduğu saatlerde meydana geldi. On bir hastanın (%12) madde etkisi altında olduğu ve gece geç saatlerde kaza geçirdiği bildirildi. Hastaların 74'ü (%78) o sırada kiralık scooter kullandıklarını ifade etti. Olay anında hastaların yalnızca 19'unda (%20) koruyucu ekipman vardı ve bunlar ağırlıklı olarak kendilerine ait elektrikli scooterları kullanan kişilerdi.(17 kiralamayan ve 2 kiralama).

Yaralanma mekanizması denge kaybına bağlı düşmeler 39 kişi (%41), motorlu taşıtla çarpışma 32 kişi (%34) ve nesnelere çarpma 24 kişi (%25) olmak üzere çeşitlilik gösteriyordu. Elli üç hastada medikal tedavi uygulandı ve sekonder iyileşmeye bırakılan sınırlı yumuşak doku yaralanması vardı. Kırk iki hastada süturasyon veya kırık onarımı gereken cerrahi tedavi uygulandı; hasta başına ortalama ameliyat sayısı 1,21±0,47 ve hastanede kalış süresi 1,38±0,69 gündü. Bu hastaların çoğunluğu, çoğunlukla koruyucu ekipman kullanmayan kiralık gruptandı (%16ya karşı %49). Onsekiz hastada izole yumuşak doku yaralanması vardı ve süturasyon (11), lokal flep (4) veya deri grefti (3) gerekliydi. On bir hastada nazal (7), anterior maksiller (2) ve zigoma kırıkları (2) dahil olmak üzere çeşitli non-deplase fraktürler vardı. On üç hastada nazal (5), maksiller (3), zigoma (2) ve mandibula (3) dahil olmak üzere ameliyat gerektiren deplase fraktürler mevcuttu., Ayrıca dört hastada kaburga kırığı, üç hastada üst ekstremite kırığı ve bir hastada alt ekstremite kırığı mevcuttu.

Tartışma: Elektrikli scooter kullanımı yeni ve son zamanlarda popüler hale gelen bir ulaşım şeklidir. Bununla ilişkili riskleri, yaralanma mekanizmalarını ve türlerini anlamak önemlidir.Kazalar genellikle erkek ve genç kullanıcılarda meydana gelip, kaza anında yüksek hızlara sahip oldukları görülmektedir. Kullanıcıların kazaların oranının arttığı yüksek hızlara çıkmaları engellenmeli, özellikle trafiğin yoğun olduğu akşam saatlerinde hız limitlerinde sınırlama getirilmelidir. Kiralık elektrikli scooter kullanıcılarının çoğu koruyucu ekipman kullanmamakta olup, kaza durumlarında medikal veya cerrahi tedavi gerektiren yaralanma riski, maksillofasyal yaralanma olasılığı daha fazla olmaktadır.Kullanıcıların koruyucu ekipman kullanımı yaygınlaştırılmalı, kiralık scooter kullanmaya başlamadan önce koruyucu ekipman kullandıklarına dair bilgiyi sunmalarını sağlayan bir sistem geliştirilmelidir.Özellikle motorlu taşıtlarla çarpışmaların, diğer yayalar veya yollardaki uygunsuzlukların kazalara yol açtığı dikkate alındığında, elektrikli scooterlar için ayrı bir yol yapılması yada bisiklet yolu gibi ayrı bir şerit kullanılması kazaların önüne geçilmesi konusunda faydalı olacaktır.

Anahtar Kelimeler: Maksillofasyal, Kaza, Scooter

SB-090

Papaverin ve Lidokain Yüklü Nanofiberlerin Serbest Doku Transferi Başarısına Etkisi

Zikrullah Baycar[1], Mehmet Dadacı[2], Münür Selçuk Kendir[3], Bilsev İnce[2]

[1]Konya Şehir Hastanesi, Plastik Rekonstrüktif ve Estetik Cerrahi, Konya
[2]Meram Tıp Fakültesi, Plastik Rekonstrüktif ve Estetik Cerrahi Ana Bilim Dalı, Konya
[3]Ankara Onkoloji Eğitim ve Araştırma Hastanesi, Plastik Rekonstrüktif ve Estetik Cerrahi, Ankara

Giriş: Vazospazm, vasküler anastomozdan sonra sık görülen bir postoperatif komplikasyondur. Uzunluğu ve konumu değişen sürekli ve yoğun bir vasküler kasılma ile karakterizedir. Nihai olarak geri döndürülebilir olmasına rağmen, şiddetli vazospazm iskemik inmeye ve organların hasar görmesine ve hatta ölümüne yol açabilir. Bu nedenle damar cerrahisi sonrası vazospazmı önlemek çok önemlidir. Vazospazmı engellemeye yönelik mevcut yöntemler arasında fizik tedavi, lokal anestezi, vazodilatör enjeksiyon, kalsiyum antagonizmi ve hatta cerrahi yaklaşımlar yer alır, bunların tümü ya yüksek oranda nüks gösterir ya da bireysel varyasyona tabidir. En yaygın olarak kullanılan mikrocerrahi antispazmodik ajan olan papaverin, fosfodiesteraz inhibitörleri olarak bilinen bir ilaç sınıfına aittir. Fosfodiesteraz inhibitörleri, işlevi siklik guanozin monofosfatı inaktive etmek olan fosfodiesterazı antagonize eder. Vasküler düz kas hücreleri içindeki bu ikinci habercinin artan konsantrasyonu, miyozin hafif zincir kinazın etkisini inhibe eder ve sonuçta gevşeme ve vazodilatasyon ile sonuçlanır. Postoperatif dönemde vasküler spazm ve mikrocerrahi flep kaybını önlemek için mikrovasküler anastomoz bölgesinin kanül ile aralıklı lidocain ile irrigasyon öneren çalışmalar vardır. Aralıklı irrigasyon etkili bulunmasına rağmen 2-3 gün boyunca saat başı yapılan bu işlemin hasta konforunu bozması ve iş gücü kaybı gibi dezavantajları vardır. Bu nedenle damar etrafına sarılacak ve ilaç salınımı sağlayacak papaverin yüklü PoliLaktik Asit ve PoliEtil Glikol nanofiberlerin topikal uygulanan tavşan karotis arterinde vazospazmı engellediği gösterilmiştir.

Metod: Çalışma öncesi Hayvan Deneyleri Yerel Etik Kurulu'ndan etik kurul onayı alınmış çalışma boyunca hayvan deneyleri araştırma protokollerine uyulmuştur.

Bu çalışmada kullanılacak olan biyobozunur PCL+PVA nanofiberler elektro-eğirme yöntemiyle üretildi. Üretilen nanofiberlere papaverine veya lidokain ilaçları yüklendi. Üretilen nanofiberlerin SEM görüntüleri, ilaç salınımı ve mekanik özellikleri in vitro incelendi.

28 adet rat randomize 4 gruba ayrıldı (n=7).

Grup 1 kontrol

Grup 2 anastamoz etrafına saf PCL+PVA sarılan

Grup 3 anastomoz etrafına papaverine yüklü PCL+PVA sarılan

Grup 4 anastomoz etrafına lidokain yüklü PCL+PVA nanofiber sarılan.

Genel Anestezi sonrası ratlar sırt üstü yatırılarak sabitlendi (Şekil 1). Operasyon bölgesi traşlandıktan ve sterilize edildikten sonra orta hat işaretlendi. Sağ yüzeyelen epigastik arter bazlı 5x3 cm boyutundaki flepler eleve edildi (Şekil 2-3). Femoral arter ve ven disseke edildi, yüzeyel epigastirik arter ve venin çıkış noktasının distalinden bağlandı. Femoral arter ve ven proksimalden kesildi ve serbest flep elde edildi (Şekil 4). Ardından femoral arter ve ven aynı bölgede 10/0 Ethicon ile mikrovasküler anastomoz

yapıldı. Damarlardan geçiş olduğu teyit edilkten sonra yüzeyel epigastric pedicülü dahil ederek femoral arter ve vendeki anastomozun etrafına grup 2 de saf PCL, grup 3 te papaverine yüklü PCL, grup 4 te lidokain yüklü PCL nanofiberleri sarıldı (Şekil 5-6). Grup 1 de anastomoz etrafına bir şey sarılmadı (kontrol grubu). Serbest Flepler 3/0-4/0 prolen ile yerlerine adapte edildi.

Post-operatif 7. Günde klinik gözlem ile flepler değerlendirildi. Genel anestezi altında indosiyanin yeşili (ICG) ile anjiyografi yapıldı. Arterlerinden biyopsi alınarak histopatolojik açıdan incelendi.

Sonuç ve Tartışma: 7Ameliyat sonrası 7. Günde vasküler anastomozlar durumu ve fleplerin yaşayabilirliği klinik değerlendirme ve indonasian yeşili (spy cihazı) ile değerlendirildi. Arterlerden alınan biyopsiler endotelyal tabaka, inflamasyon, vasküler tabakalarda hiperplazi açısından histopatolojik olarak değerlendirildi.

7. Günde yapılan değerlendirmede grup 1'de 7 flepten 3 tanesinde total nekroz, grup 2'de 7 flebin 3 tanesinde total nekroz, grup 3'te 7 flebin tamamın yaşadığı, grup 4'te 7 flebin 1 tanesinde total nekroz olduğu görüldü.

Spy ile yapılan incelemede tüm ratlarda sağ alt ekstremite dolaşımının zayıfladığı görüldü.Spy ile yapılan incelemede ortalama yaşayan flep alanı açısından gruplar arasında anlamlı fark saptandı. Papaverin veya lidokain yüklü nanofiberlerde flep sağkalımının daha yüksek olduğu, kontrol ve saf nanofiber grubunda ise benzer sonuçlar elde edildi.

Histopatolojik incelemede nanofiber kullanılan grup 2, 3 ve 4'te yabancı cisim reaksiyonu, damar duvarı kalınlığı ve inflamasyon derecesi açısından grup 1'den daha yüksek bulundu.

Papaverin ve lidokain yüklü biyobozunur nanofiberlerin yabancı cisim reaksiyonuna sebep olarak inflamasyonu arttırdığı, nanomalzemenin çözünmesi sırasında içerdiği papaverin ve lidokain ilaçlarının yavaş-devamlı salınıma sebep olarak vasküler anastomozda spazmı engelleyerek serbest flep yaşayabilirliğini arttırdığı görüldü.

Anahtar Kelimeler: Lidokain, Nanofiber, Papaverin, Serbest flep

Cerrahi işlem ve 7. gün değerlendirme

SB-091

Serbest Fonksiyonel Kas Transferlerinde Kullanılabilecek Yeni Bir Deneysel Model: Rat Triseps Brachii Kas Flebi

Münür Selçuk Kendir[1], Mehmet Dadacı[2], Zikrullah Baycar[3], Bilsev İnce[2]

[1]Ankara Abdurrahman Yurtaslan Onkoloji Eğitim Ve Araştırma Hastanesi, Plastik Cerrahi Kliniği, Ankara
[2]Necmettin Erbakan Üniversitesi Meram Tıp Fakültesi, Plastik Cerrahi AD, Konya
[3]Konya Şehir Hastanesi, Plastik Cerrahi Kliniği, Konya

Giriş: Serbest fonksiyonel kas transferi (FFMT), 30 yıldan fazla zamandır klinik pratikte kullanılmaktadır.1 Bu transferler ile, klasik serbest fleplerden farklı olarak, bir kas kütlesinin vasküler pedikülüne ek olarak kendisini innerve eden sinir ile birlikte yeni konumuna taşınarak fonksiyon görmesi sağlanır. Transfer edilen kompozit dokunun motor siniri, yeni konumunda uygun ve feda edilebilir bir sinire koapte edilerek kasın reinnervasyonu sağlanır. Ratlarda, rektus abdominis, latissimus dorsi, cutaneus maximus, rectoralis majör, gluteus maximus gibi kas flepleri tanımlanmış olup, geçmiş deneysel çalışmalarda kullanılmışlardır.6 Öte yandan, klinik olarak, üst ekstremite,2 alt ekstremite3, fasiyal reanimasyonda4 ve dil rekonstrüksiyonu5 gibi motor fonksiyon amaçlanan prosedürlerde başarıyla uygulanmakta olsa da, sıçanlarda tasarlanmış bir serbest fonksiyonel kas transferi modeli literatürde yer almamaktadır. Bu çalışmamızda, sıçanlarda triseps brachii serbest kas flebinin ve FFMT modeli olarak kullanımının tanımlanması amaçlanmıştır.

Materyal – Metod: Deney süresince toplamda 10 adet Wistar-Albino cinsi erkek sıçan kullanıldı. Sıçanlar her biri 5'er hayvandan oluşan 2 gruba ayrıldı. Grup 1'deki hayvanlar triceps brachii kas flebinin tanımlanması ve nörovasküler pediküllerinin tespiti için kullanılırken, Grup 2'deki sıçanlar triceps brachii kas flebinin FFMT şeklinde taşınmasının modellenmesi için kullanıldı.

Cerrahi Teknik: Sedonaljezi altında, supin pozisyonda, kullanılmayacak olan diğer 3 ekstremite fikse edildikten sonra flap kaldırılacak olan ekstremite abdüksiyona alınarak medial intermusküler sulkusa humerus boyunca insizyon uygulanarak biceps brachii ve triceps brachii kasları arasında brakiyel arter, ven ve brakiyal pleksus ekplore edilir. Ardından brakiyal arter ve venden triseps kasına segmental biçimde giden direkt dallar eksplore edilerek korunur ve brakiyel artere baze şekilde triceps kası etraf dokudan serbestlenir. Kası besleyen segmental dalları kas üzerinde intakt bırakacak şekilde brakiyel arter ve venin distal ucu ligate edilerek kesilir ve böylece damarların arkasında kalan radial sinir görünür duruma gelir. Sinirin ortaya konulmasından sonra kasın insersiyosu kesilerek distalden serbestlenir ve böylece radial sinirin kasa verdiği direkt dal ekspoze edilmiş olur. Sinirin kasa giden direkt dalı korunarak ve nöroliz ile radial sinirden serbestlenerek uzunluğu artırılır. Ardından kasın proksimal ucu da serbestlenerek innerve kas flebi elde edilir (Resim 1).

Gruplar: Çalışmamızda, Grup 1'deki 5 adet sıçanın, sol ön ekstremite triceps brachii innerve kas flebi pediküllü olarak eleve edildi. Ardından kasa gelen sinir dalı kastan kesilerek 10-0 nylon sütür ile kendi yerine koapte edildi. Serbestlenmiş olan triceps kası distal ve proksimal uçları tekrar anatomik konumuna 4-0 absorbabl sütür ile sütüre edilerek gergin kalması sağlandı. Grup 2'deki hayvanların ise sol ön ekstremitede tricepss brachii kas flebi siniri ile birlikte free flap olarak kaldırıldı. Ardından flep alıcı alanı olarak sağ kasık bölgesinde femoral damarlar ve femoral sinirin bir dalı hazırlanarak, 10-0 nylon sütür kullanılarak uç-uca damar anastomozları ve sinir koaptastonu yapılarak flep inseti tamamlandı. Daha sonra triceps kası karın ön duvarı femoral kasa 4-0 absorbabl sütür ile sütüre edilerek tespiti ve gergin kalması sağlandı. İşlemler sonrası insizyon hatları 4-0 non-absorbabl sütür ile sütüre edildi. Cerrahi sonunda serbest flep yapılmış olan gruba 200U/kg dozda heparin subkütan 1 sefer enjekte edildi 8. Tüm işlemler tek cerrah tarafından gerçekleştirildi. Post-operetif dönemde içme suyuna karıştırılan parasetamol ile analjezi sağlandı. Tüm hayvanlar tek tek kafeslenerek 3 ay takip edildi.

Verilerin Toplanması: Cerrahi sonrası 3. ay sonunda, tüm hayvanlar genel anestezi altında operasyona alınarak Grup 1 de kol arkasında, Grup 2'de ise kasık bölgesinde yerleşimli olan triceps brachii kas flepleri ve sinirleri etraf dokudan diseke edilerek ortaya konuldu. Kayıt elektrodu kas içine ve toprak elektrodu dokuyu çevreleyecek şekilde yerleştirilerek, standart bir sitimülasyon elektrodu ile sinire akım verdi. Akım süresi 10 µA'den 10 mA'e kadar sabit bir akımda 1 milisaniyede sabitlendi. Her seferde tek bir şok verildi. Kas aksiyon potansiyelleri (MAP'lar) kaydedildi 9. Kaslarda elde edilen MAP'lar eşliğinde reinervasyon olup olmadığı tespit edilerek, elde edilen veriler gruplar arasında değerlendirildi.

Elektrofizyolojik değerlendirme sonrasında hayvanlar sakrifiye edilerek, kaslardan ve sinirlerden histopatolojik değerlendirme için biyopsi örnekleri elde edildi. Örnekler H&E ve immunhistokimyasal boyanarak ışık mikroskobunda tek patolog tarafından değerlendirildi.

Yapılan mikroskobik incelemede, sinirler için hücre içi ve etraf dokuda inflamasyon yoğunluğu ve baskın inflamatuar hücre tipi, angiogenez, fibrozis, ödem, fasiküler organizasyon bozukluğu, akson dejenerasyon, myelinizasyon ve akson yoğunluğu değerlendirildi. Ayrıca mm2lik alanda periferik sinirdeki aksonların sayımı yapıldı. Kas spesimenlerinin değerlendirilmesinde ise kas dokuda inflamasyon yoğunluğu, angiogenez, fibrozis, yağlı değişiklik, atrofi, nekroz ve ödem değerlendirildi.

Bulgular: Elektrofizyolojik değerlendirme sonuçlarına göre Grup 1 ve Grup 2'de tüm fleplerde sinire uygulanan tek uyaranla, kaslarda MAP kaydı alındı. Grup 1'de elde edilen ortalama MAP 12,475 mV olarak ölçülürken, Grup 2'de bu sayı 12,964 mV olarak bulundu. Yapılan istatistiksel değerlendirmede Grup 1 ve Grup 2'de kasların reinerve olup olmadıkları açısından anlamlı fark bulunamadı (p=1).

Yapılan histolojik incelemede sinir dokuda hücre içi ve etraf dokuda inflamasyon yoğunluğu ve baskın inflamatuar hücre tipi, anjiojenez, fibrozis, ödem, fasiküler organizasyon bozukluğu, akson dejenerasyon, myelinizasyon ve akson yoğunluğu açısından gruplar arasında istatistiki anlamlı bulgular bulunamadı. Benzer şekilde kas dokudaki inflamasyon yoğunluğu, anjiogenez, fibrozis, yağlı atrofi, atrofi, nekroz ve ödem açısından yapılan değerlendirmede gruplar arasında istatistiki anlamlı fark bulunamadı.

Sonuç: Sonuç olarak, sıçan triceps brachii kas flebinin hem pediküllü flep hem de serbest flep şeklinde kullanılabilen, çalışmanın tasarımı gerektirirse siniriyle beraber taşınarak fonksiyonel kas transferinde kullanılabilen, planlanması ve cerrahisi kolay olan bir deneysel serbest flep modeli olarak kullanılabileceği kanaatindeyiz.

Anahtar Kelimeler: deneysel mikrocerrahi, serbest flep, sıçanlarda serbest flep

Resim 1

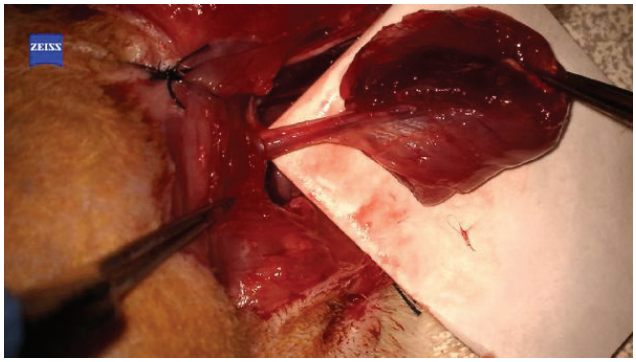

Hazırlanmış olan sıçan triceps kas lebi

SB-092

Amniyon Membranı Yardımlı Safra Kanal Anastomozu

Vasif Mammadov, Ahmet Biçer

Ege Üniversitesi Tıp Fakültesi, Plastik Rekonstrüktif ve Estetik Cerrahi Ana Bilim Dalı, İzmir

Karaciğer naklinin gerçekleştirilebilmesi ile birlikte siroz karaciğer yetmezliğinin ölümcül son evresi olmaktan çıkmıştır. Karaciğer nakil cerrahisi yaygınlaştıkça onunla ilgili çeşitli komplikasyonlar da gelişmiştir. Bunlardan en yaygın olarak görülenlerden biri de safra kanal anastomozuyla ilgili gelişen komplikasyonlardır. Bu komplikasyonlar hem ek morbiditeye sebep olmakta hem de hastanın hastanede yatış süresini uzatarak karaciğer nakli sonrası iyileşme ve rehabilitasyon sürecini sekteye uğratmaktadır.

Çalışmamızın amacı karaciğer nakli başta olmakla safra kanal anastomozu gerektirecek birçok farklı klinik senaryoda kullanılabilecek basit bir cerrahi teknik ortaya koymaktır. Bu amaç doğrultusunda 30 adet Wistar-Albino cinsi sıçan kullanılarak bir deney tasarlandı. Bunlardan 8'i kontrol grubunda olarak sadece ortak safra kanalı diseksiyonu yapılarak kanal ortaya konmuş, sonrasında ek cerrahi girişim yapılmadan batın ve deri kapatılmıştır. 11 hayvan anastomoz grubuna alınarak ortak safra kanalı en geniş çaplı yerinden kesildikten sonra mikrocerrahi tekniğine uygun olarak uç-uca sütür ile anastomoz gerçekleştirilmiştir. 11 hayvan ise deney grubuna alınarak ortak safra kanalı kesildikten sonra uç-uca mikrocerrahi yöntemine uygun olarak sütür ile anastomoze edildikten sonra etrafına amniyon membranı sarılmıştır. Amniyon membranının anastomoz patensi üzerine etkilerini ortaya koymak amaçlı postop birinci haftada genel anestezi altında anastomoz distalinden kontrast madde verilerek radyolojik olarak anastomoz patensi gösterilmiş ve karaciğerdeki histolojik değişiklikleri göstermek amaçlı sıçan karaciğeri rezeke edilerek histolojik incelemeye verilmiştir.

Sonuçta postop birinci haftada gerçekleştirilmiş olan eksplorasyon neticesinde makroskopik ve radyolojik olarak anastomoz ve deney grubu arasında fark saptanmamasına rağmen, mikroskopik olarak deney grubuna ait karaciğer materyallerinde total Verhofstadt skorunda anlamlı derecede bir fark saptanmıştır. Buna göre amniyon sarılı safra anastomozu yapılan grubun karaciğer kesitlerinde doku enflamasyonu anlamlı derecede düşük bulunmuştur. Çalışmamız klinik olarak önemli sonuçları olmasına rağmen literatürde ihmal edilen bir alana ışık tutmaktadır. Deney modelimizin gelecekte bu alanda yapılacak olan çalışmalara öncülük etmesi ve literatürdeki boşluğu doldurarak klinik uygulamaların önünü açacağı düşünülmektedir.

Anahtar Kelimeler: Amniyon, Fibrozis, Karaciğer nakli, Safra, Safra kanalları

Şekil 1

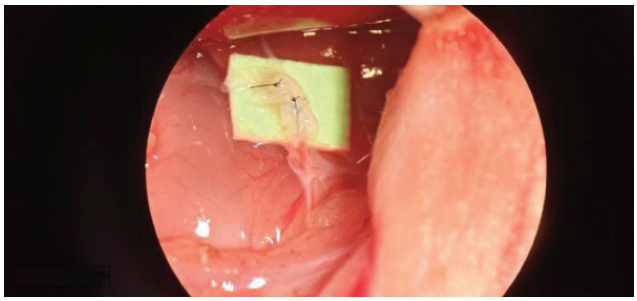

Deney grubuna ait anastomoz model görseli. Burada sıçan ortak safra kanal anastomozu yapıldıktan sonra etrafına amniyon membranı sarılarak 2 adet tutturucu sütürle amniyon membranının yerinde kalması hedeflenmiştir.

SB-093

Sıçan Perforatör Ada Flebi Modelinde, Kontrollü Salınım Gösteren VEGF165 ve Fibrin Yapıştırıcı Karışımının Flep Ön Koşullamaya Etkisi

Özgün Kılıç[1], Osman Latifoğlu[1], Süheyla Esra Özkoçer[2], Çiğdem Elmas[2]

[1]Gazi Üniversitesi Tıp Fakültesi, Plastik Rekonstrüktif ve Estetik Cerrahi Ana Bilim Dalı, Ankara
[2]Gazi Üniversitesi Tıp Fakültesi, Tıbbi Biyokimya Ana Bilim Dalı, Ankara

Giriş: Flep sağkalımını artırdığı ispatlanmış tek yöntem geciktirmedir. Geciktirme fenomeninde kan akımının kontrollü bir biçimde azaltılması ile stratejik bir iskemi yaratılır. Gelişen hipoksi sonrası tetiklenen fizyolojik yolaklar ile dokuda erken dönemde choke anastomozların genişlemesi, geç dönemde ise yeni damar oluşumu ile adaptasyon gelişir. Bu durum iskemik önkoşullandırma olarak da adlandırılır. Vasküler endotel büyüme etkeni (VEGF) dokuda meydana gelen bu uyum mekanizmalarının ana düzenleyicisidir. Fibrin yapıştırıcılar insan kaynaklı fibrinojen ve trombininden oluşan ve karıştırıldıklarında etkin hale geçerek fibrin pıhtı oluşturan tıbbi ürünlerdir. Damar, sinir veya lümenli organ anastomozlarının bir arada tutulması ve hemostaz sağlanması amacıyla kullanılmaktadır. Ayrıca dokuda çözünmesi ortalama 5-8 gün sürdüğünden fibrin yapıştırıcıya eklenerek verilen etken madde ve ilaçlar canlı doku içinde kontrollü bir biçimde salınabilmektedir. Bu da yarı-ömrü kısa olan etken maddelerle beraber kullanıldığında etki sürelerinin uzamasını sağlamaktadır.

Literatürde, sıçanlarda kaldırılan fleplerde VEGF'nin sağkalıma etkisinin araştırıldığı çalışmalar mevcuttur. VEGF, flep kaldırılmadan öncesinde veya sonrasında deri içerisine, deri, altına, kas içine veya sistemik olarak verilmiştir. VEGF kullanılan çalışma gruplarında flep sağkalımının arttığı tespit edilmiştir. Bununla beraber VEGF'nin canlı dokudaki yarı ömrünün kısa olduğu bilinmektedir.

Fibrin yapıştırıcıyı konu alan çalışmalarda fibrin yapıştırıcının VEGF, Fibroblast büyüme etkeni (FGF) gibi büyüme etkenleriyle beraber kullanıma kimyasal ve biyolojik olarak uygun olduğu ve VEGF'nin tek başına verildiğinde 30-90 dakika arasında değişen ortalama yarı ömrünü 5-7 gün seviyesinde uzattığı gösterilmiştir. Yapılan çalışmalarda bu karışımın ancak flep kaldırdıktan sonra (cerrahi sonrası) flep sahasına uygulandığı görülmüştür. Literatürde VEGF ve fibrin yapıştırıcı karışımının flep kaldırılmadan önce donör sahaya uygulanmasına yönelik bir çalışma bulunmamaktadır.

VEGF flep fizyolojisinde endojen bir ajandır. Flep kaldırıldıktan sonra hipoksi gelişen bölgelerde dokular tarafından halihazırda müdahale gerektirmeksizin salgılanmaktadır. Bu verilerden yola çıkarak cerrahi öncesinde kontrollü salınım yapan VEGF ve fibrin yapıştırıcı karışımının perforatör flep sahasında cerrahi öncesi uygulanmasının sadece VEGF verilmesine karşılık flep sağkalımını artırabileceği hipotezi ortaya konulmuştur. Bu çalışmadaki amaç dokudaki fibrin yapıştırıcı ile yarı ömrü uzatılmış VEGF'nin saf formdaki VEGF'ye göre flep yaşayabilirliğine etkisini ölçmektir.

Gereç-Yöntem: 24 adet erkek Sprague-Dawley türü sıçan her grupta 6 denek olmak üzere 4 gruba ayrıldı. Sıçan dorsumunun sağ yarımında, deriyi besleyen tanımlanmış 3 perforatör arterin perforazomunu ve bu perforazomlar arasında kalan choke anastomoz bölgelerini içeren, 2x10 cm boyutunda bir flep tasarlandı. Daha sonra tüm gruplarda işaretlenmiş alana panniculus carnosus içine künt uçlu kanül yardımıyla 2 ml enjeksiyon yapıldı (T0).

Kontrol grubunda fosfat tamponlu salin, FY grubunda fibrin yapıştırıcı, VEGF grubunda fosfat tamponlu salin ile seyreltilmiş 2 µg VEGF165 ve VEGF + FY grubunda fibrin yapıştırıcı içinde 2 µg VEGF165 enjekte edildi. Tüm gruplarda enjeksiyonu takip eden yedinci günde (T7) tasarlanan flep, derin sirkumfleks iliyak arter perforatörü üzerinden kaldırıldı ve yerine iade edildikten hemen sonra floresan anjiyografi görüntüleme yapıldı. Cerrahiyi takip eden yedinci günde (T14) anjiyografi tekrarlandı, sıçanlar sakrifiye edildi ve flepler eksize edildi.

Eksize edilen flep, derin sirkumfleks iliyak arter besleyici bölgesi/pedikül perforazomu (P1), proksimal choke anastomoz bölgesi (P2), posterior interkostal arter besleyici bölgesi/komşu perforazom (P3), distal choke anastomoz bölgesi (P4) lateral torasik arter besleyici bölgesi/uzak perforazom (P5) olarak beş bölgeye ayrıldı. Her bölgenin merkezinden 1x1 cm'lik deri biyopsileri alındı. Numuneler nekroz, tromboz, ödem ve hemoraji tespiti için ışık mikroskopisi ile inceleme ve yeni oluşan ve olgun kapillerlerin değerlendirilmesi için immünfloresan inceleme yapılmak üzere işleme alındı. (Şekil 1)

Bulgular: İki farklı zamanda yapılan floresan anjiyografi bulgularına göre: VEGF kullanılan tüm deneklerde fleplerin distal yarımındaki perfüzyon ölçümleri, diğer deneklere göre istatiksel olarak anlamlı derecede yüksekti. Cerrahiden hemen sonra yapılan ölçümlerde (T7); flebin en distalindeki perfüzyon değerleri (P5), VEGF + FY uygulanan deneklerde, yalnızca VEGF uygulanan deneklere göre istatistiksel olarak anlamlı derecede yüksek bulunmuştur. Cerrahi sonrası yedinci gündeki (T14) ölçümlerde VEGF kullanılan gruplar arasında istatistiksel olarak anlamlı fark korunmamıştır.

Histolojik inceleme sonuçlarına göre: nekroz değerleri kontrol grubunda flep proksimali (P1) ve distali (P5) arasında, distali lehine istatistiksel olarak anlamlı yüksektir. Histolojik değerlendirmede ödem, hemoraji ve tromboz açısından gruplar ve bölgeler arasında istatistiksel olarak anlamlı fark tespit edilmemiştir.

İmmünfloresan inceleme sonuçlarına göre: olgun kapiller sayımında VEGF + FY grubunda P4'teki toplam kapiller sayımı P2 ve P5 göre istatistiksel olarak anlamlı yüksektir. Gruplar perfüzyon bölgeleri açısından değerlendirildiğinde olgun kapiller sayıları VEGF grubunda P3 ve P4'te hem fibrin yapıştırıcı grubuna hem de VEGF + FY grubuna kıyasla istatistiksel olarak anlamlı düşüktür.

Tartışma: Bu çalışmada kontrollü salınım yapan fibrin yapıştırıcı ve VEGF165 karışımının, perforatör flep sahasında cerrahi öncesi uygulanmasının yalnızca VEGF uygulanmasına kıyasla flep sağkalımını artırabileceği hipotezi ortaya konulmuştur.

P5'te VEGF + FY grubu lehine oluşan istatistiksel olarak anlamlı perfüzyon farkının, fibrin yapıştırıcı içindeki VEGF'nin dokuya kontrollü salınımı nedeniyle meydana geldiği düşünülmüştür. Flep takibinde erken dönem perfüzyon özellikleri tedavide yön göstericidir. Erken dönemde yapılacak olan flep kurtarma operasyonları flep cerrahisinde başarıyı artırmaktadır. Bu nedenle flep distalinin erken ölçümlerdeki istatistiksel olarak anlamlı yüksek perfüzyonunun, flep sağ kalımını olumlu yönde etkileyebileceği düşünülmüştür.

Zhang ve ark. yaptığı deneysel çalışmada anastomoz hattına verilen yüksek doz VEGF'nin damar geçirgenliğini bozarak hematoma yol açtığı bildirilmiştir. Wong ve ark. yaptığı tavuk embriyosunda yaptığı çalışmada tek başına verilen VEGF'nin geçirgenliği artmış, frajil damar oluşumuna yol açtığı bildirilmiştir. VEGF grubunda choke anastomozların olduğu bölgelerdeki kapiller sayısındaki istatistiksel olarak anlamlı bu azalmanın kontrolsüz ve tek dozda verilen VEGF'nin etkisi olabileceği düşünülmüştür.

Denek sayısının azlığı, cerrahi sonrası sadece yedi günlük takip süresi, VEGF ve fibrin yapıştırıcı karışımlarının farklı dozlarda farklı gruplarda çalışmaya dahil edilmemesi çalışmanın eksik yönleri arasında sayılabilir. Perforatör diseksiyonu, etken maddenin doğrudan uygulanması ve denek takibi kolaylığı açısından sırt derisinde tanımlanmış bir perforatör flep modeli kullanılması ve flep takibinin objektifliğini sağlamak adına kızılötesine yakın anjiyografi kullanılması bu çalışmanın güçlü yönleri olarak sayılabilir.

Sonuç: VEGF'nin fibrin yapıştırıcı ile kombine olarak flep cerrahisi öncesi lokal kullanımı, flep distalindeki perfüzyonu ve choke anastomoz bölgelerindeki olgun kapillerleri tek doz kullanıma göre daha fazla artırmaktadır.

Anahtar Kelimeler: VEGF, Perforatör Flep, Delay, Floresan Anjiyografi

Şekil 1: Cerrahi Sonrası 7. Günde (T14) İndosiyanin Yeşili Anjiyografi ile Perfüzyon Ölçümü ve Deri Flebinin Perforazomlara Göre Ayrılması

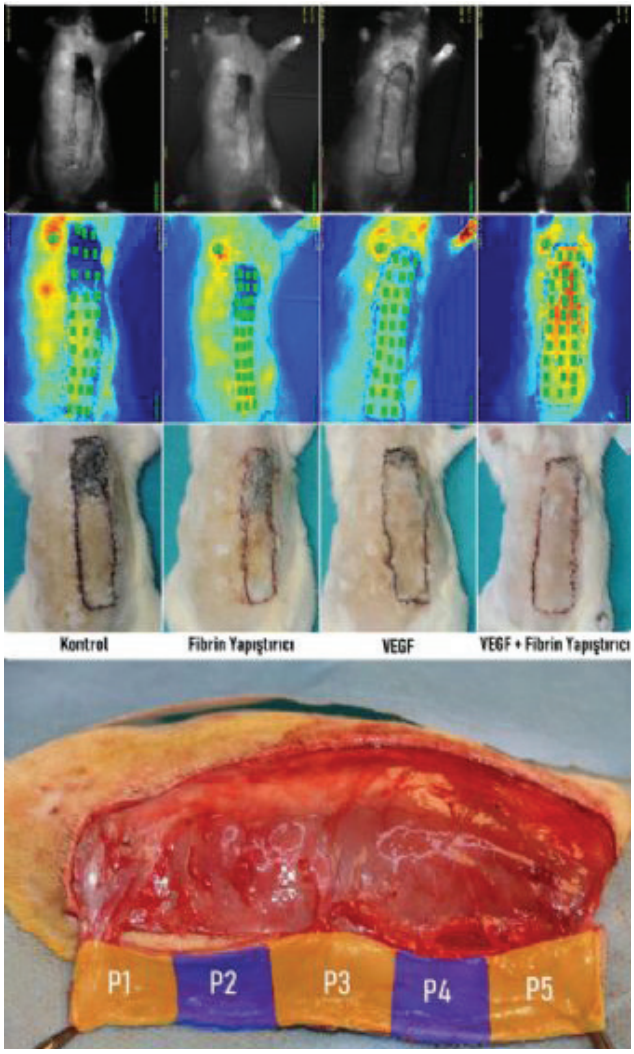

Derin sirkumfleks iliyak arter besleyici bölgesi/pedikül perforazomu (P1), proksimal choke anastomoz bölgesi (P2), posterior interkostal arter besleyici bölgesi/komşu perforazom (P3), distal choke anastomoz bölgesi (P4) lateral torasik arter besleyici bölgesi/uzak perforazom (P5).

SB-094

Alt Ekstremite Serbest Flep Transferlerinde Uç-Yan Arteriyel Anastomoz İçin Hamak Yöntemi Kullanımı

Burak Özkan, Süleyman Savran, Çağrı Ahmet Uysal

Başkent Üniversitesi Tıp Fakültesi, Plastik Rekonstrüktif ve Estetik Cerrahi Ana Bilim Dalı, Ankara

Giriş: Mikrocerrahi gerektiren vakalarda derin yerleşimli alıcı damarlarda damarın ortaya konması, intraoperatif manipülasyon zorluğu ve post operatif dönede anastomoz çevresinde hematoma gibi zorluklarla karşılaşılmaktadır. Yu ve ark., jejunum-özefagus anastomozu sırasında kalp ve akciğer osilasyonlarını azaltmak, alıcı damarları daha yüzeyel seviyeye kaldırmak için EB'dan faydalanmışlardır. Mavi renkli EB'ları anastomoz sırasında görünürlüğü arttırmıştır. Ayrıca, Davis ve ark.,mikrocerrahi alanı aspiratöre bağlı bir nazogastrik tüp yerleştirerek kan sızıntısına bağlı cerrahi alan sahası görünürlüğünün arttığını bildirmiştir.

Bizim bu çalışmadaki amacımız, alt ekstremite derin yerleşimli alıcı damarları kaldırmak, intraoperatif cerrahi sahanın görünürlüğünü arttırmak, verimli asistans yapılmasını sağlamak ve post operatif süreçte anastomoz çevresindeki hematom riskini azaltmak için mavi EB ile yaptığımız hamak yöntemini anlatmaktır.

Cerrahi Teknik: Ayak, bacak distali ve orta seviyedeki defektlerin serbest flep ile rekonstrüksiyonunda anterior ve posterior tibial arterleri eleve etmek için hamak yöntemini kullandık. Hangi alıcı damarın kullanılacağı kararı verildikten sonra pedikül boyunca 4 cm lik bir alan diseksiyon yapıldı. Alıcı damarlar proksimal ve distalden damar lupları ile çevrelendi. Alıcı damarları daha yüzeyel bir seviyeye çıkarmak için 6x2 cm lik mavi EB, damarların altına yerleştirildi. EB cilde 4-6 zımba ile sabitlendi. Siyah renkli nazogastrik tüp aspiratöre bağlanarak EB'ın altına yerleştirildi. Mikroskop altında arterlere uç yan anastomozu uygulandı. Venler ise uç-uç anastomozu yapıldı. Anastomoz sonrasında nazogastrik tüp çekildi. Yedi mm lik Jackson Pratt silikon dren, EB' ın altına yerleştirildi. EB, post operatif yedinci gün çekildi.

Tartışma: Ondan fazla vakada, serbest flep transferleri için bacak ortası seviyesinde hamak yöntemini kullandık. Bu seviyede anastomoz yapma sebebimiz defektlerin etiyolojisiydi. Bacak distalinde travma veya diyabetik ayak yaraları eşlik eden distal ateroskleroz vakalarında, bacak orta seviyesinde patent bir alıcı damarın kullanılmasını tercih ettik. Anatomik olarak, anterior ve posterior tibial arterler, bacak proksimal ve orta seviyesinde derin yerleşimlidir (Ginzburg vd., 2008). Bu seviyede, hamak yöntemi elde ettiğimiz deneyim intra operatif ve post operatif dönemde önemli avantajlar sağlamıştır. İlk olarak, bacağın orta üçte seviyesindeki derin damarların yükseltilmesi, cerrah için anastomoz işlemini kolaylaştırmıştır. Ayrıca, EB'nin mavi rengi, damarlar ile cerrahi alan arasındaki kontrastı artırarak görselliği arttırmada yardımcı olmuştur. Bunlara ek olarak, EB hamak altına işlem sırasında sürekli aspiratör kullanarak, kansız alan oluşturulmuştur. Son olarak, EB'yi 7 gün boyunca bırakmak ve anastomozun altına bir dren yerleştirmek, anastomoz etrafında hematoma oluşumunu engellenmesinde faydalı olmuştur.

Hamak yöntemi, uç-yan arteriyel anastomoz gerektirir. Uç-yan anastomzu alt ekstremite serbest fleplerinde birçok merkez tarafından tercih edilmektedir. Bunun sebebi tek patent damar içeren bacaklarda uç-uca anastomozlara göre distal bölgenin vaskülaritesinin arttırılması ve boyut farklılığı içeren damarlara daha uygun olmasıdır (Tsai ve Lin, 2012). EB gibi bir yabancı cismin 7 gün boyunca bırakılmasının dezavantajı teorik olarak enfeksiyon riskini taşmaktadır. Opere edilen hastalarda şimdiye kadar herhangi bir enfeksiyonla karşılaşmadık. Klinik olarak mikrocerrahi operasyonlardan sonra etiyolojiye ve enfeksiyon hastalıklarının önerisine uygun olarak rutin oantibiyotik kullanmaktayız.

Sonuç: Hamak yöntemi, serbest flep transferleri için bacak orta seviyede alıcı damarları hazırlamak için kullanılabilir. Bu yöntem, cerrahi alan görünürlüğünü arttırmakta, cerrahi asistansı kolaylaştırmakta, başarılı anastomoz oranını arttırmakta ve anastomoz etrafında hematoma oluşumunu önleyebilmektedir.

Referanslar

1. Davis, C., Branford, O., Fabre, G., Vandevoort, M., & Sojitra, N. (2012). Hands-free suction in microsurgery. Journal of Reconstructive Microsurgery, 28(4), 283–284. https://doi.org/10.1055/s-0032- 1306378
2. Ginzburg, E., Chong, C. K., & Rich, N. M. (2008). Chapter 62 – Vascular anatomy of the extremities. In J. A. Asensio & D. D. Trunkey (Eds.), Current therapy of trauma and surgical critical care (pp. 467–472). Mosby. https://doi.org/10.1016/B978-0-323- 04418-9.50066-7
3. Tsai, Y. T., & Lin, T. S. (2012). The suitability of end-to-side microvascular anastomosis in free flap transfer for limb reconstruction. Annals of Plastic Surgery, 68(2), 171–174. https://doi.org/10.1097/SAP. 0b013e3182275cf8
4. Yu, J. W., Wong, F. K., Thompson, K. M., Aycart, M. A., Francis, A., Labow, B. I., Upton, J., & Taghinia, A. H. (2021). Overcoming microsur gical anastomotic challenges in supercharged pedicled jejunal interpo sition for pediatric esophageal reconstruction. Plastic and Reconstructive Surgery. Global Open, 9(8), e3780. https://doi.org/10. 1097/GOX.0000000000003780

Anahtar Kelimeler: alt ekstremite, anastomoz, esmarch, hamak, mikrocerrahi

Figür 1

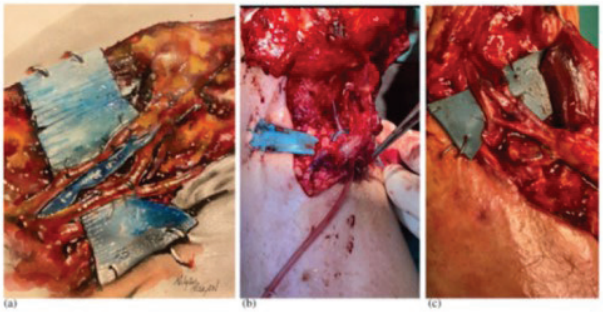

A: Esmarch Bandajı ile oluşturmuş hamak illüstrasyonu

B: Anterior tibial arter elevasyonu. Esmarch Bandaj altına nazogastrik tüp yerleştirilmesi.

C: Posterior tibial arter elevasyonu.

SB-095

Diz Defektlerinin Yumuşak Doku Rekonstrüksiyonunda Superior Lateral Geniküler Arter Perforatör Flebi Kullanımı

Süleyman Çeçen[1], Burak Özkan[2], Ahmet Çağrı Uysal[2], Selçuk Akın[1]

[1]Bursa Uludağ Üniversitesi Tıp Fakültesi, Plastik Rekonstrüktif ve Estetik Cerrahi Anabilim Dalı
[2]Başkent Üniversitesi, Ankara Hastanesi, Plastik Rekonstrüktif ve Estetik Cerrahi Anabilim Dalı

Giriş: İnsan vücudunun en büyük eklemi olan dizde travma, yanık, tümör eksizyonu, enfeksiyon ve cerrahi sonrası gelişebilen doku defektleri önemli fonksiyonel sonuçlara yol açar. Oluşan kas, tendon, kemik veya eklem yaralanmaları ile önemli anatomik yapıların açığa çıkması rekonstrüktif işlem ihtiyacını doğurur.

Dizin yumuşak doku rekonstrüksiyonunda lokal flepler, kas flepleri, perforatör flepler ve serbest doku transferleri ilgili birçok yöntem literatürde tanımlanmıştır. Rekonstrüksiyon için lokal flepler makul ve basit bir seçenek gibi görünsede, geçirilen yaralanmalar ve travmanın boyutu nedeniyle bu amaç için random lokal seçenekler yeterli olmayabilir. Bu durumda farklı senaryolar için diz çevresinin rekonstrüksiyonunda kas flepleri, fasyakütan flepler ve serbest flepler tanımlanmıştır.

Bu çalışmada uyluğun distalinde yer alan superior lateral geniküler arterden köken alan fasyokütanöz fleplerin diz rekonstrüksiyonunda kullanımının değerlendirilmesi amaçlanmıştır.

Materyal Metod: 2018-2023 yıllarında Bursa Uludağ Üniversitesi ve Başkent Üniversitesi Plastik, Rekonstrüktif ve Estetik Cerrahi kliniklerinde gerçekleştirilen dizde yumuşak doku rekonstrüksiyon vakaları retrospektif olarak değerlendirildi. Çalışma anabilim dallarına ait elektronik arşiv üzerinden yapılmıştır. Vakalar içerisinde sadece dizde yumuşak doku defekti nedeniyle superior lateral geniküler arter perforatör (SGLP) flep rekonstrüksiyonu yapılan hastalar incelendi.

Hastalar yaş, cinsiyet, etiyoloji, ek hastalıklar, defekt özellikleri, flep seçenekleri, komplikasyonlar ve takip süresi açısından değerlendirildi.

Sonuçlar: 2018-2023 yıllarında dizde yumuşak doku defekti olan 10 hastada SGLP flebi kullanıldı. Hastaların tamamı erkekti. Hastaların yaşları 13 ile 65 yıl (ortalama 43,1yıl) arasında değişmekte olup ortalama 21,9 ay (3-72 ay) süreyle takip edilmişlerdir. Beş vaka trafik kazası nedenli iken, ikisi yanık, biri radyoterapi, biri tümör ablasyonu ve biri ise düşme nedenliydi. Ortalama defekt boyutu 44.5 cm2 (12- 120 cm2) olarak tespit edildi. Ortalama flep boyutu 105 cm2 (36- 250 cm2) olarak hesaplandı. Diğer bilgiler Tablo 1'de yer almaktadır.

Üç hastada flebin distal ucunda geçici venöz yetmezlik gelişti. Bu fleplerin ikisinde gelişen marjinal nekroz ise debridman ve primer onarım ile yönetildi. Donör sahasının kapatılması mümkün olmadığı olgularda kısmi kalınlıkta deri grefti kullanıldı. Donör alanda veya defekt bölgesinde bir hastanı haricinde herhangi bir geç komplikasyon görülmedi. Bu hastada tibia platosundaki kırık bölgesinde geç dönemde osteomyelit gelişmiş ve plak çıkarılması, debridman sonrası serbest şimerik anterolateral uyluk flebi ile rekonstrüksiyon sağlanmıştır.

Tartışma ve Sonuç: Diz ekleminin geniş fleksiyon açısına müsaade eden ince, yumuşak ve esneyebilir yapıda bir cilt örtüsü patella üzerinde yer alır. Diz bölgesinde gelişen yumuşak doku defektlerinde bu karakterleri barındıran dokuların elde edilmesi önemli bir problem olup, plastik cerrahi açısından da ciddi bir zorluk teşkil etmektedir. Özellikle son 30 yılda herhangi bir vücut kısmının rekonstrüksiyonunda daha fonksiyonel ve kozmetik sonuç elde etmek ve daha az donör morbiditesi sağlamak amacıyla vücudun çeşitli yerlerinin rekonstrüksiyonunda kas fleplerinden perforatör fleplere doğru bir evrim yaşanmıştır.

Dizde yumuşak doku defektlerinin uygun şekilde yönetilmesi rekonstrüktif cerrahi açısından zorlayıcı olabilir. Diz bölgesinde meydana gelen bir yaralanma sonrasında çevre dokuların kalitesi random lokal flepler için yeterli olmayabilir. Ayrıca diz bölgesindeki yaralanmalardan sonra hem kemik hem de tendon yapıları açığa çıktığı, ölü boşluğun mevcut olduğu defektlerde kas flepleri kanlanma yapıları ve sağladıkları bol doku sebebiyle çoğu zaman akla ilk gelen seçenek olarak hala yerlerini korumaktadır.

Bu ihtiyaçlar diz yaralanmalarında sıklıkla karşılaşılan bir durum olduğundan dizin ve bacağın üst üçte birinin yumuşak doku rekonstrüksiyonunda kas flepleri halen ilk tercihtir.

Gastrokinemius kasının her iki başı diz rekonstrüksiyonu için tanımlanan önemli fleplerdir. Gastrokinemius kasının her iki başı kendi tarafına yakın diz defektleri için uygundur, fakat gastrokinemiısın lateral başı anatomik olarak medial başına göre daha ufaktır, daha ufak defektleri örtebilir. Ayrıca defekt alanına kasın rahat erişimi için pedikülün diseksiyonu ve kası insersiyosundan ayırmak gerekebilir. Ancak bu durumda kasın insersiyosuna yakın komşulukta yer alan kasın pedikülü ve peroneus komunis sinirine dikkat edilmelidir.

Bu bölgenin rekonstrüksiyonu için fasyakütan flep seçeneği olarak reverse anterolateral uyluk flebi (ALT) de tanımlanmıştır. Kas içermemesine rağmen ölü boşluk obliterasyonu ve iyi bir örtüm sağlayabilir. Ancak flebin vasküleritesi lateral sirkumfleks femoral arterin inen dalı ile superior lateral geniküler arter arasındaki anastomoza dayanır. Bu anastomozun güvenliği veya yeterliliğine göre çeşitli komplikasyonların eşlik edebilir ve bu engelin aşılması için farklı önerilerde bulunulmuştur.

Superior lateral geniküler arter popliteal arterden ayrıldıktan sonra lateral intermüsküler septum içine girer, lateral vastus ve biseps femoris arasında ilerler, iliotibial bandın arkasından derin fasyayı delerek ve besleyeceği cilt adasına ulaşır. (Resim 1) Ayrıca derin femoral arterden köken alan ve lateral intermüsküler septumu izleyerek cilde ulaşan perforatörlere de bu pedikülün daha proksimalinde rastlamak mümkündür. Birden fazla fakat farklı sistemlerden gelen pediküller sayesinde bu bölge ilerletme flebi, VY flep ve keystone flep tasarımına da olanak sağlar. Literatürde flep distalinde farklı oranlarda marjinal nekroz oluştuğu bildirilmiştir. Serimizde bazı hastalarda aynı problemle karşılaşmamıza rağmen minimal debridman ve primer onarım ile bu sorun aşılmıştır.

Benzeşik yapıya sahip dokuların rekonstrüksiyonda kullanımı prensibi göz önünde alındığında diz çevresinde, aksiyal yapılı perforatör flep seçenekleri cezbedici bir seçenek olmaktadır. Dizin medial tarafı lateraline kıyaslandığında ise lateralin bölgenin daha ince bir yapıya sahip olduğu görülmektedir. Bu sebeple superior lateral geniküler arter kökenli fasyakütan flebin dizde yumuşak doku defekti rekonstrüksiyonunda örtüm için önemli bir seçenek olduğunu düşünmekteyiz.

Anahtar Kelimeler: diz, geniküler arter, perforatör flep

Resim 1

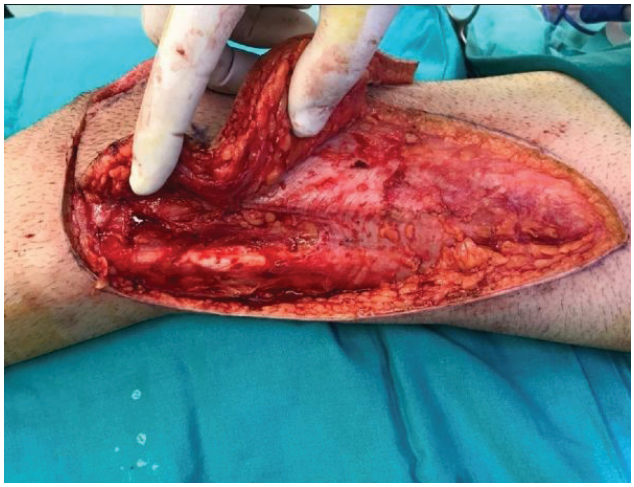

Flep hazırlandıktan sonra görünümü

Tablo 1

Hasta	Yaş	Sebep	Yerleşim	Defekt boyutu	Flep boyutu	Rotasyon arkı	Flep tipi	Komplikasyon	Takip süresi (ay)
1	53	Trafik kazası	Anterior Patellar	8x6 cm	12x8 cm	90 derece	Propeller	Marjinal nekroz	3
2	36	Trafik kazası	Anterior Patellar	6x5 cm	15x8 cm	90 derece	Propeller	-	4
3	40	Elektrik Yanığı	Anterior Patellar	12x10 cm	25x10 cm	180 derece	Propeller	-	72
4	53	Trafik kazası	Lateral Patellar	5x3 cm	20x6 cm	180 derece	Propeller	Marjinal nekroz	24
5	60	Düşme	Anterior Patellar	15x7 cm	18x8 cm	90 derece	Propeller	-	4
6	22	Trafik kazası	Anterior Patellar	5x5 cm	15x5 cm	180 derece	Propeller	Geçici venöz yetmezlik	6
7	33	Elektrik Yanığı	Lateral Patellar	7x7 cm	14x7 cm	90 derece	Bilobe	-	60
8	56	Crush Yaralanma	Lateral Patellar	4x4 cm	6x6 cm	ilerletme	Keystone	-	6
9	13	Radyoterapi nekrozu	Lateral Patellar	5x5 cm	15x5 cm	180 derece	Propeller	-	4
10	65	Tümör eksizyonu	Medial Patellar	4x3 cm	7x6 cm	90 derece	Bilobe	-	36

Genel bilgiler

SB-096

Doku Transferlerinde Arteriovenöz Loop Kullanımı

Murat Muhammed Biner, Süleyman Çeçen, Muhammed Duhan İçel, Selçuk Akın

Bursa Uludağ Üniversitesi Tıp Fakültesi, Plastik Rekonstrüktif Ve Estetik Cerrahi Anabilim Dalı, Bursa

Giriş: Rekonstrüktif mikrocerrahi doku onarımı için güçlü bir silah olmasına rağmen uygun alıcı damarların bulunması önemli bir kriteri oluşturur. Alıcı damarların uygun olmadığı durumlarda uzun ven greftleri ile kan akımı sağlamak uzun zamanlardan beri kullanılan bir tekniktir. Arteriovenöz (AV) loop oluşturmak benzer mantıkla kullanılan bir diğer tekniktir. Arterioskleroz, travma, yara yeri enfeksiyonu ve enflamasyonu, geniş onkolojik rezeksiyon lokal olarak uygun pedikül olabilecek damar bulmayı zorlaştıracak durumlar olarak önümüze çıkmaktadır.

Literatürde tek seanslı veya iki seanslı av loop ile serbest flep yapılan olgularda iki seanslı yapılan vakalarda komplikasyon riskinin daha yüksek olduğundan bahsedilmiş, ayrıca aksine iki seanslı uygulanan av lopun defekt alanının olgunlaşması ve arteriovenöz anastomozun güvenilirliğinin testi için yeterli zamanı sağladığını savunan görüşlerde bulunmaktadır (5). İki seanslı av loop ile rekonstrüksiyonda ideal bir bekleme süresi üzerine yeterli çalışma azlığı nedeniyle görüş birliğinden bahsetmek güç bir konudur.

Bu çalışma ile alıcı damar problemi yaşanan olgulardaki av loop kullanımı ve tecrübelerimizin paylaşımı amaçlanmıştır.

Materyal ve Metod: 2018-2022 yılları arasında çeşitli defektleri sebebiyle av loop yardımı ile rekonstrüksiyon sağlanan vakalar retrospektif olarak değerlendirildi. Çalışma anabilim dalı elektronik arşivinden yapılmıştır. Hastalar yaş, cinsiyet, etiyoloji, ek hastalıkları, defektin özellikleri, flep seçenekleri açısından değerlendirildi. Hastalar ameliyat öncesi planlama aşamasında BT anjiyografi ve Doppler USG ile olası flep seçenekleri, alıcı damar ve donör ven grefti açısından değerlendirildi.

Sonuç: 2018 ile 2022 arasında beş hastanın defektlerinin rekonstrüksiyonu av loop ile serbest flep yapılarak sağlanmıştır. Hastaların yaşları 33 ile 72 arasındadır. Dört hastanın defekti alt ekstremitede bir hastanın göğüs duvarı anteriorundaydı. Alt ekstremite defektlerinden ikisi kruris, ikisi diz anteriorunda olan defektlerdi. Hastalar defekt etiyolojisi açısından incelendiğinde üç hasta travmaya sekonder, bir göğüs defekti hastası tümör ilişkili, bir hastanın diz protezi açılması sonrası rekonstrüksiyon sağlanmıştır. Hastaların dördüne arteriovenöz loop ile beraber LD (Latissimus dorsi) flep ile bir hastaya da şimerik ALT (Anterolateral thigh) flep serbest olarak nakledilmiştir. (Resim 1)

Tüm hastalara 30 ile 40 cm arasında safen ven grefti kulanıldı. 4 alt ekstremite defekti olan hastanın birinde safen grefti aynı taraftan alındı diğer 3 vakada kontraletral taraftan alındı. Vakaların dördünede ven greftleri femoral arter ve vene yapıldı. 1 göğüs duvarı defekti olan hastada alıcı damarlar boyunda superior tiroid arter ve external juguler ven seçildi. Vakaların dördüne tek seanslı rekonstrüksiyon yapıldı, bir vakaya 2 seanslı rekontrüksiyon yapıldı. Tüm hastaların flepleri perioperatif ICG (indocyanin green) cihazı ile kontrol edildi ve dolaşımın net olduğu görüldü. Hastaların flep takipleri 1 hafta boyunca kapiller dolum, sıcaklık ve el doppleri kullanılarak yapıldı ve tüm fleplerde % 100 sağ kalım elde edildi. Bu çalışmada incelediğimiz 5 hastanın hepsinde geleneksel mikrovasküler teknikler kullanılarak rekonstrüksiyon sağlandı. Tüm hastalara postoperatif dönemde dekstran infüzyonu ve aspirin günlük doz uygulandı. Tüm hastalar en az 1 hafta yakın flep monitorizasyonu ile takip edildi. 1 hafta sonunda tüm fleplerde tam sağkalım gözlendi.

Tartışma: Mikrovasküler doku transferleri başarı oranı genel olarak yüksek olan cerrahi uygulamalardır. Genelin dışında özel bazı durumlar başarı şansını önemli derecede düşürür. Travma bölgesinin geniş olduğu, enfeksiyonun direkt onarımına uygun olmadığı, lokal doku kanlanması ve uygun alıcı damarın olmadığı, defet bölgesinde radyoterapiye bağlı pedikül güvenliğinin şüpheli olduğu durumlar bu özel durumlar arasında sayılabilir (3).

Alt ekstremite diz ve kruris bölgesi, göğüs ön ve arka duvarları travma ya da geniş tümör rezeksiyonu sonrası uygun alıcı damarın yeterli yakınlıkta olmadığı yerler olarak karşımıza çıkıyor. Bu koşullarda defektif bölgeye güvenilir bir kan akımı sağlamak için uzun ven greftleri kullanılır. Ven grefti ilgili bölgeye kan akımını kolay bir şekilde sağlamasına rağmen bazı dezavantajları vardır. Bunlardan biri ven greftinin tromboza olan yatkınlığının olmasıdır. Literatüre göre ven greftlerinin komplikasyon oranı dört kat daha fazla olabilmektedir. Uzun bir ven grefti torsiyon ve kink olma ihtimalini artırır (4). Bir diğer dezavantaj ise hızlı akımlı büyük damarlara uygulanan av lopun kalp sorunu olan hastalarda dekompansasyona neden olabilmesi durumudur (1).

Tek seanslı ve 2 seanslı yapılan rekonstrüksiyonlarda tek seanslı av loop ile rekonstrüksiyonun komplikasyon riski daha az, ameliyat süresi daha fazladır. 2 seanslı rekonstrüksiyonlarda seanslar arasındaki bekleme süresi enflamasyonun azalması ve yüksek riskli hastalarda av loopdaki sorunların tespiti için yeterli zaman verir ve olası bir başarısızlığın önüne geçer (2). Ayrıca 2 seanslı doku transferlerinde ameliyat süresi daha az olduğu için komorbiditesi olan hastalar için daha güvenlidir (1). Tek merkezli yapılan bir çalışmada iki seans arasında 10 günden fazla beklemek majör komplikasyonu artırıp flep başarısını azalttığı yönünde bir görüş savunuyor (5). Bu az görülen olumsuzlukları karşılığında av looplar doku transferini güvenli bir şekilde mümkün kıldığı için büyük avantajı vardır.

Çoğu av loop uygulanan hasta literatürde alt ekstremite defekti hastaları olduğu gibi bizim kliniğimizde de hakimiyet bu şekildedir. Bu yüzden av lopların çoğu güvenilir ve akımı kuvvetli olan femoral arter ve vene yapılmıştır. Yine klinik tecrübemiz gereği tüm vakalarda safen ven grefti kullanılmıştır. Uzunluk ve genişlik avantajından dolayı başka venöz yapı tercih edilmemiştir ve sonuçlar memnun edicidir. Yine genellikle alt ekstremite defektleri travmaya sekonder olduğu ve o taraftaki safen venin hasarlı olabiliceği için safen ven greftinin kontralateral taraftan alınması gibi bir hassasiyetimiz vardır.

Doku transferinin 2 seanslı uygulanması komorbiditesi olan, arteriosklerozu olan yaşlı hastalar için komplikasyonların azaltılması açısından önemlidir. 2 seanslı rekostrüksiyon yapılan vakamızda iki seans arasında 40 gün beklendi. Bekleme sırasında vakum yardımlı pansuman malzemeleri, geleneksel pansumanlar ve debridmanlar ile defekt olgunlaştırıldı. Literatür çalışmalarına göre uzun bir bekleme süresi olmasına rağmen bir komplikasyon yaşanmadı. Bu hastada ven anastomozları uc yan şeklinde femoral arter ve vene yapıldı. Oluşturulan av loop 1 hafta boyunca günlük sonrası süreçlerde haftalık ve ameliyattan 1 gün önce doppler ile kontrol edildi ve akım olduğu doğrulandı. Av loop femoral arter ve vene uç yan anastomoz ile implante edildi. 30 cmlik ven grefti ile sol kruris anterıorundaki defekte ld flep yapıldı. 2. Seansta perioperetatif flep ICG cihazı ile kontrol edildi ve dolaşımın optimal olduğu teyit edildi.

Sonuç: Arteriovenöz loop yardımı ile serbest flep rekonstrüksiyonları, lokal alıcı damarın uygun yada güvenilir olmadığı vücut alanlarında, başarı şansı tatmin edici derecede yüksek olan cerrahi bir tekniktir. Uygun koşul ve hastalarda çekinilmeden düşünülebilicek bir uygulama olması ve bazı durumlarda hastaya ve hekime zaman kazandırması açısından kullanılabilir bir şeçenek olmalıdır.

Anahtar Kelimeler: ICG, latissimus dorsi flep, arteriovenöz loop

Resim 1

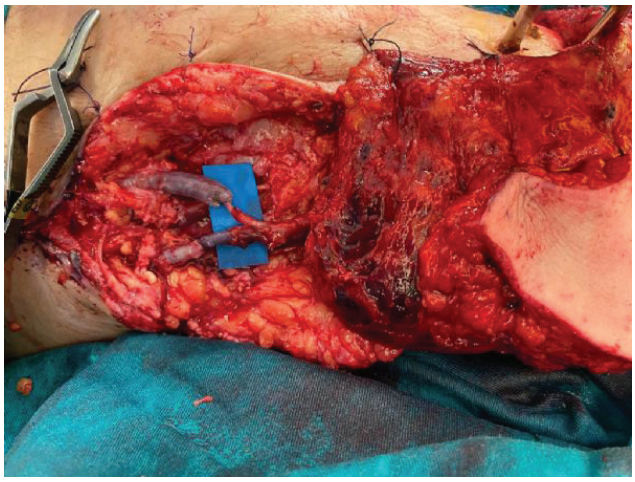

Flep pedikülünün arteriovenöz loopa anastomozu

SB-097

Serbest Mikrovasküler Doku Transferleri İle Alt Ekstremitede Amputasyon Seviyesinin Korunması

Burak Özkan, Süleyman Savran, Abdullah Kızmaz, Abbas Albayati, Çağrı Ahmet Uysal

Başkent Üniversitesi Tıp Fakültesi, Plastik Rekonstrüktif ve Estetik Cerrahi Ana Bilim Dalı, Ankara

Giriş: İyileşmeyen amputasyon güdükleri görülen hastalarda altta yatan sebep genellikle makro ve mikrovaskülopatiler veya ezilme yaralanmalarıdır. Tendonlar ve kemikler ampütasyon güdüğü bölgesinde daha yüzeyel yerleşimli olup cilt nekrozu görüldüğü durumlarda ekspoze olabilmektedir. Lokal flepler ile rekonstrüksiyon opsiyonları bu tip hastalarda yeni cilt defektlerinin oluşmasına neden olabilmekte ve daha proksimal seviyeden ampütasyon gerekliliği doğurabilmektedir. Ekstremite uzunluğunun korunması amacıyla serbest flepler bir opsiyon olarak karşımıza çıkmaktadır.

Amaç: Bu çalışmadaki amacımız alt ekstremite ampütasyon güdüklerin yaralarının kapatılmasının serbest flepler ile deneyimlerimizi paylaşmaktır.

Yöntem: 2020-2023 yılları arasında alt ekstremitede iyileşmeyen amputasyon güdüğüne serbest flep yapılan 10 hasta retrospektif olarak gözden geçirildi. Hastaların demografik verileri, defektlerin etiyolojileri ve lokasyonu, flep tipleri, alıcı damarlar, anastomoz tipleri, erken ve geç komplikasyon oranlarına ve hastanede kalış süresine göre değerlendirildi.

Bulgular: Hastaların yaş ortalaması 58 idi. Dokuz hastada diyabetes mellitusa bağlı, bir hastada elektrik yarasına bağlı ampütasyon güdüğünde yara mevcuttu. Lokalizasyon olarak yaralar ayak plantar (4), dorsal (2), lateral (1), kalkeneal (1), orta ayak seviyesi (1) ve medial malleolar (1) bölgelerindeydi. Altı hasta transmetatarsal ampütasyon güdüğü, dört hasta multiple parmak ampütasyon güdüğü yarası mevcuttu. Serbest flep olarak anterolateral uyluk flebi, vastus lateralis kas flebi, torakodorsal perforattör flebi ve latissimus dorsi kas-cit flebi kullanıldı. Alıcı damarlar olarak anterior tibial arter (6), dorsalis pedis arter (3) ve posterior tibial arter (1) kullanıldı. Uç yan anastomozu parmak ampütasyon güdüğü ve uç-uç anastomozu transmetatarsal ampütasyon güdüğü rekonstrüksiyonunda kullanıldı. Dokuz hastada flep kaybı gözlenmedi. Bir hastada total nekroz gözlendi ve proksimal seviyeden ampütasyon için ortopediye yönlendirildi.

Tartışma: Amputasyon seviyesinin seviyesinin proksimale taşınması hastalarda sosyal izolasyona, hayat kalitesinin düşmesine, yaşan süresinin kısalmasına, kardiyak yükün artmasına yol açtığı literatürdeki çalışmalarda bildirilmiştir. Amputasyon yapılan kısımdaki elde edilen "fillet flep" ile vaskülopatilerin belirgin olduğu hasta gruplarında progresi nekroz nedeniyle kayıplar gözlenmektedir.

Bizim tecrüblerimizde ciddi osteomyelit bulgularında "nutrisyonel flep konsepti" nedeniyle latissimus dorsi kas flebi tercih edilmiştir. Multiple parmak ampütasyon güdüklerine yönelik olgularda uzun pedikül ihtiyacı olmuş ve anterolateral uyluk, vastus lateralis ve torakodorsal perforator flepler tercih edilmiştir.

Uç yan arteriyel anastomzu distal kan akımının korunmak istendiği uzun pediküllü pediküllü fleplerde kullanılmıştır. Uç-uç arteriyel anastomoz ise ampütasyon güdüğü defektinin anastomoz hattına yakın olduğu durumlarda tercih edilmiştir.

Hastalar bir hafta boyunca immobilize edilmiştir. Erken mobilizasyon ve fizik-tedavi 8.gün itibaren başlanmıştır.

Sonuç: Bizim tecrübelerimize göre makro ve mikro vaskülopatilere sahip hastalarda serbest doku transferleri alt ekstremite uzunluğunun korunmasında önemli bir rekonstrüksiyon opsiyonudur.

Anahtar Kelimeler: amputasyon, güdük, serbest, flep

SB-098

Serbest Flep Yapılan Hastalarda Uygulanan Farklı Antitrombotik Tedavi Protokollerinin Flep Başarısı Üzerindeki Etkisi

Kadir Tezer, Orhan Gök, Bilsev İnce, Muaz Zuhur, Mehmet Dadacı

Necmettin Erbakan Üniversitesi Meram Tıp Fakültesi

Giriş: Gelişen ameliyathane donanımı ve cerrahi ekibin tecrübesinin artmasına rağmen başarısızlık oranları sıfır değildir. Bu başarısızlığın sebepleri arasında en sık rastlanan cerrahın tecrübesizliği ve trombüstür (1,2).

Hiperkoagülopati, venöz stazı ve endotel hasarı olarak bilenen Virchow triadı serbest doku aktarımında görülen bir durumdur (3).Bu triadın yol açtığı trombüs arterde olabileceği gibi vende de oluşabilmektedir.Bundan dolayı postoperatif dönemde fizik muayene ve doppler USG ile sık takip ve antitrombotik tedavi önerilmektedir (4,5). Farklı yöntemler olmasına rağmen, en sık kullanılan antitrombotik tedavilerin arasında asetil salisilik asit (ASA), Heparin, Düşük molekül ağırlıklı heparin (DMAH) sayılabilir (3,6,7).Yapılan çalışmalarda, rekonstrüktif cerrahilerin yaklaşık %96'sında antikoagülan tedavinin uygulandığını bildirmiştir (8).

Literatürde serbest flep cerrahisinde intraoperatif ve postoperatif farklı antitrombotik modaliteleri araştıran çalışmaların bulunmasına rağmen, preoperatif dönemde asetil salisilik asit (ASA) kullanımını araştıran çalışmaya rastlayamadık.Bu yüzden çalışmamızda preoperatif aspirinin etkilerini çalışmak istedik.

Materyal Metot: Kliniğimizde 2018-2023 yıllarında aynı cerrah tarafından elektif serbest doku aktarımı yapılan hastalar etik kurul onayının alınmasını takiben retrospektif olarak tarandı.Hastalar preoperatif dönemde herhangi anti-agregan tedavi almayanlar (Grup 1) ve preoperatif ASA başlanan hastalar (Grup 2) olmak üzere iki grubu ayrıldı. Acil serbest flep yapılan, sigara kullanan, periferik dolaşım bozukluğu olan, postoperatif dönemde vasokonstruksiyon ajanı (Steradin vb) kullanan hastalar çalışma dışı bırakıldı. Her iki gruptaki serbest doku aktarımı yapılan bütün hastalarda antitrombotik tedavi protokolü olarak postoperatif birinci günden başlayarak 5 gün heparin infüzyonu ardından on gün Enoksaparin Sodyum (Clexane) tedavisine ek olarak ilk bir ay 100 mg ASA verildi. Grup 2'de bu protokole ek olarak ameliyat öncesi beş gün 100 mg ASA oral olarak verildi. Her iki gruptaki hastaların defekt etyolojsi, flep yaşayabilirliği, arteryel ve venöz trombüs, komplikasyonlar, verilen kan transfüzyonu ve hastanede yatış süresi değerlendirildi.

Bulgular: Aynı cerrah tarafından serbest flep yapılan 133 hastanın 80'i çalışmaya dahil edildi. Defekt etyolojisi 26 hastada malignite, 36 hastada travma-crush yaralanma, 4 hastada diyabete sekonder kronik yara, 6 hastada yanık, 6 hastada lenfödem, 1 hastada meme kanseri-mastektomi, 1 hastada bası yarası şeklindeydi.

Defekt onarımı 5 hastada latissimus dorsi, 32 hastada ALT, 7 hastada fibula, 8 hastada radial önkol, 8 hastada gracilis, 1 hastada lateral kol flebi, 2 hastada TFL, 3 hastada jejeum, 3 hastada SCIP, 1 paraskapular, 2 hastada vastus lateralis, 1 hastada DIEP, 1 hastada serratus anterior serbest flebi, 6 hastada supraklavikular serbest lenf nodu transferi gerçekleştirildi.

Grup 1'deki 57 hastanın 13'ünde (%22,8) erken dönemde arteryel tromboza sekonder dolaşım bozukluğu trombektomi yapıldığı görüldü.Bu hastaların 8'inde (%14) trombektomi, reanostomoz sonrası flep dolaşımı tekrar sağlanırken 5'inde (%8) total nekroz izlendi.57 hastanın 2'sinde parsiyel nekroz izlenirken, 2 hastada yara dehissansı izlendi.Bu hastalarda yara yeri debridmanı sonrası onarım sağlandı.1 hastada orokutanöz fistül oluşumu sebebiyle revizyon gerektiği görüldü.

Grup 2'deki 23 hastada arteryel trombüs hiç görülmedi.2 hastada venöz tromboz sebebiyle reanostomoz ve ek ven onarımı gerçekleştirildi.Bu hastalarda flep nekrozu görülmedi.1 hastada (% 4,34) hematom oluşumuna bağlı flep dolaşım bozukluğu gelişmesi üzerine hastada hematom ameliyatta boşaltıldı ancak bu hastada nekroz görülmedi.2 hastada parsiyel nekroz görüldü ancak herhangi bir cerrahi işlem yapılmadan sekonder iyileşti.

Her iki grup cinsiyet, yaş, verilen kan transfüzyonu ve hastanede yatış süresi arasında anlamlı fark yoktu.

Preoperatif dönemde ASA tedavisi verilen hastalarda arteryel tromboz sıklığının tedavi almayan gruba göre istatistiksel olarak anlamlı bir şekilde daha düşüktü($p<0.05$). Aspirin verilen grupla verilmeyen grup arasında total ve parsiyel nekrozlarda anlamlı farklılık saptandı ($p<0.05$). Arteryel tromboz dışındaki venöz tromboz, hematom, yara yeri gibi diğer komplikasyon oranlarında ise anlamlı farklılık saptanmadı ($p>0.05$). Flep yaşabilirliği de istatistiksel olarak daha yüksekti.

Tartışma: Serbest flep başarısızlık oranı literatürde %1 ile %5 arasında değişken olarak bildirilmiştir.(12) Başarısızlık en sık hematom ve trombüs kaynaklı olup revaskülarizasyon sonrasındaki düşük kurtarma oranı ile ilişkilidir.Bu sebeple perioperative dönemde serbest flep planlanan hastada protrombotik ve antitrombotik faktörlerin dengelenmesi büyük önem arz etmektedir.Flebe kan akışını maksimize ederken hematom oluşmasına engel olunmaya çalışılmalıdır. Sağlıklı bireylerde 100 mg tek doz ASA, Tx A2 oluşumunu %80 oranında azaltır. Tek doz ASA'dan 5-6 gün sonra trombositlerin %50'sinden fazlasında inhibisyon ortadan kalkmaktadır.Bu nedenle çalışmamızda sadece efektif olarak serbest flep yapılan hastalar dahil edildi. Çalışmamızda postoperatif dönemde aynı antitrombik tedaviyi almasına karşın preoperatif ASA başlanmayan hastalarda %22,8 oranında arteryel tromboz ve %8 oranında total flep nekrozu görüldü.ASA kullanılan grupta arteryel trombüs ve total nekroz hiç görülmedi. Hastalara yapılan kan transfüzyonları arasında da istatistiksel fark yoktu.

Sonuç: Serbest flep planlanan ve kontrendikasyon olmayan hastalarda preoperatif beş gün boyunca 100 mg ASA tedavisi verilmesi arteryel tromboz sıklığının azaltarak flep yaşayabilirliğini arttırabilir.

Kaynaklar

1-Froemel D, Fitzsimons SJ, Frank J, Sauerbier M, Meurer A, et al. (2013) A review of thrombosis and antithrombotic therapy in microvascular surgery.Eur Surg. Res50: 32–43.

2-Stephan B, Schenk JF, Nemeh A, Pindur G (2009) The use of antithrombotic agents in microvascular surgery. Clin Hemorheol. Microcirc43: 51–56.

3-Lecoq JP, Senard M, Hartstein GM, Lamy M, Heymans O. Thromboprophylaxis in microsurgery. Acta Chir Belg. 2006;106(2):158-164.

4-Smit JM, Acosta R, Zeebregts CJ, Liss AG, Anniko M, Hartman EH. Early reintervention of compromised free flaps improves success rate. Microsurgery. 2007;27(7):612-616.

5-Kroll SS, Miller MJ, Reece GP, et al. Anticoagulants and hematomas in free flap surgery. Plast Reconstr Surg. 1995;96(3):643-647.

6-Riva FM, Chen YC, Tan NC, et al. The outcome of prostaglandin-E1 and dextran-40 compared to no antithrombotic therapy in head and neck free tissue transfer: analysis of 1,351 cases in a single center. Microsurgery. 2012;32(5):339-343.

7-Glicksman A, Ferder M, Casale P, et al. 1457 years of microsurgical experience. Plastic and Reconstructive Surgery. 1997 Aug;100(2):355-363.

8-Chien W, Varvares MA, Hadlock T, Cheney M, Deschler DG. Effects of aspirin and low-dose heparin in head and neck reconstruction using microvascular free flaps. Laryngoscope. 2005;115(6):973-976.

9-Onishi A, St Ange K, Dordick JS, Linhardt RJ. Heparin

and anticoagulation. Front Biosci (Landmark Ed). 2016;21(7):1372-1392. Published 2016 Jun 1.

10-Successful salvage of late anastomotic thrombosis after free tissue transfer. J Reconstr Microsurg. 2016;32:316–324.

11-Khouri, R. K., Cooley, B. C., Kunselman, A. R., Landis, J. R., Yeramian, P., Ingram, D., … Wallemark, C. (1998). A Prospective Study of Microvascular Free-Flap Surgery and Outcome. Plastic & Reconstructive Surgery, 102(3), 711–721. doi:10.1097/00006534-199809030-00015

Anahtar Kelimeler: aspirin, nekroz, serbest flep

SB-099

2023 Maraş Depreminde Rekonstrüktif Mikrocerrahi Deneyimlerimiz

Abdullah Kızmaz, Burak Özkan, Süleyman Savran, Khalid Zeynalov, Abbas Albayati, Çağrı Ahmet Uysal

Başkent Üniversitesi Tıp Fakültesi, Plastik Rekonstrüktif ve Estetik Cerrahi Ana Bilim Dalı, Ankara

Giriş: Doğal afetlerin yarattığı yıkım, insanoğlunun karşılaştığı en büyük zorluklardan biridir. 2023 yılında Türkiye'nin Maraş bölgesinde yaşanan deprem sonrası yaralanmaların çoğu, cilt dokusunda büyük kayıpların yanı sıra ekstremite yaralanmalarını içeriyordu. Rekonstrüktif mikrocerrahi, bu karmaşık durumların tedavisinde etkili bir çözüm sunabilmek için devreye girdi. Bu makalede, Türkiye Maraş Depremi'nde rekonstrüktif mikrocerrahi alanında kliniğimizin tecrübesini ele alacağız.

Gereç-Yöntem: Başkent Üniversitesi Tıp Fakültesi Adana Uygulama ve Araştırma Hastanesine başvuran 610 hasta çalışmaya dahil edildi. Hastaların crush sendromu durumu, defekt etyolojisi, uygulanan flep tipi, komplikasyonlar not edildi.

Bulgular: Ortalama yaş 52, Erkek\kadın:3\1, ortalama defekt alanı 45 cm2 idi. Hastaların 128 tanesinde ekstremite ezilme yarlanması ve sistemik Crush sendromu mevcuttu. Bu hastaların 11 tanesine erken döneminde ampütasyon uygulandı. 28 tanesine fasyatomi açıldı. Fasyatomi açılan hastalardan kemik ve tendon ekspozisyonu olan 8 hastaya erken dönemde mikrocerrahi tekniklerle yara kapatılması gerçekleştirildi. Geç dönemde ise fasyatomi defektleri veya doku kayıpları defektleri olan 14 hastaya serbest flep ile onarım yapıldı. Erken dönemde 1 kas flebi nekrozu, geç dönemde ise 1 serbest flep nekrozu görüldü.

Sonuç: Deprem sonrası yaşanan yaralanmaların çeşitliliği ve karmaşıklığı, rekonstrüktif mikrocerrahi yöntemlerinin gerekliliğini ortaya koymuştur. Toplam 22 hasta üzerinde gerçekleştirilen mikrocerrahi rekonstrüksiyonlar, bu yöntemlerin deprem sonrası dönemdeki yaralanmaların tedavisinde etkili bir şekilde kullanılabileceğini göstermiştir

Anahtar Kelimeler: amputasyon, flep, deprem, mikrocerrahi

SB-100

Penil Replantasyonlar Klinik Tecrübelerimiz

Tuba Gürgah, Muhammed Doğan, Mehmet Bayram, Mehmet Mesut İnan, Yusuf İnan Nakipoğlu, Volkan Özel, Mehmet Fatih Akkoç, Caferi Tayyar Selçuk

Dicle Üniversitesi Tıp Fakültesi, Plastik, Rekonstrüktif ve Estetik cerrahi Ana Bilim Dalı, Diyarbakır

Giriş: Penil amputasyonlar;plastik cerrahinin acil müdahale gerektiren nadir görülen yaralanmalarıdır. Travma, iyatrojenik yaralanmalar (travmatik sünnetler) ve self mutilasyonlar ana nedenleridir(1). Self mutilasyonlar; altta yatan psikolojik sorunlar, cinsel problemler veya madde bağımlığı ile ilişkili olabilir. Pediatrik penil amputasyonlar ise cinsel istismar, hayvan saldırıları,sünnet veya fermuar travması sonucu olabilir. Penil amputasyon az görülmesine karşın nadir görülmesi nedeniyle acil yaklaşım ve postoperatif dönemde yönetim açısından zorluk teşkil eder, bu yaralanmalar hem sosyolojik hem psikolojik hem de ilerleyen yıllarda üreme-miksiyon fonksiyonları açısından ciddi önem arzetmekte olup görülmesi durumunda uygun hastalarda doğru bir tedavi planına dayalı olarak acil replantasyon gerektirir. Penil amputasyonların nadir olması nedeniyle insidansı ile ilgili literatürde kısıtlı sayıda çalışma mevcuttur. Waterhouse ve Gross, 10.660 travma nedeniyle başvuran hastaları inceledikleri çalışmalarında sadece 3 penil yaralanma vakası gösterilmiştir(2).

Gereç-Yöntem: Retrospektif olarak hasta kayıtları, fotoğrafları ve ameliyat notları incelenmiş olup 2021-2023 yılları arasında acil servisimize başvuran ve acil cerrahi müdahaleye alınan 2 adet penis amputasyon vakası sunulmuştur.

Olgu 1: 25 yaşında madde bağımlısı erkek hasta acil servise boyun bölgesinde yaklaşık 6 cm' lik derin horizontal kesi ve penil amputasyon nedeniyle 112 ekibi tarafından bilinci kapalı şekilde getirildi. Amputatın uzunluğu 6 cm' di. Penil güdük uzunluğu mons pubisten itibaren yaklaşık 1,5'cm idi. Hastanın acil şartlarda entübe edilmesi ve yakınlarının-olay şahitlerinin olmaması nedeniyle toplam iskemi süresi hakkında bilgi edinilemedi. Hastanın hemodinamik olarak stabilize edilmesi sonrası acil operasyona alındı. Hastaya foley sonda denendi ancak takılamayınca üroloji ekibi tarafından sistostomi açıldı. Ampute parçayı stabilize etmek için üretra- corpus spongiosum-corpus cavernosum yapıları şekilde 4-0 vcryl(Ethicon) ile onarıldı. Dorsal penil arterler mikroskop altında 8'er adet 9-0 prolen(Ethicon) süturla primer uç uca gelecek şekilde onarıldı. 5 dakika beklenildikten sonra venöz geriş dönüş olması üzerine yüzeyel ve derin dorsal venler 10-0 prolenle primer tek tek süturlarla onarıldı, dorsal sinirler 8-0 prolen ile koapte edildi. Bucks fasyası ve cilt monocryl 4-0 (Ethicon) onarıldı. Dolaşımı yakından takip etmek ve nörovasküler yapıların tehlikeye atma riski olan bükülmeyi önlemek için 3M Coban elastik bandaj ile sabitlendi. Postop dönemde hasta entübe şekilde yoğun bakıma alındı, 5 gün boyunca entübe şekilde hasta yoğun bakımda takip edildi. Postop dönemde medikal tedavi amaçlı intravenöz geniş spektrumlu antibiyotikler, 0.6 cc enoksaparin subkutan şekilde ve 300 mg asetilsalisilik asit nazogastrik sonda yoluyla günlük verildi. 6. günde ekstübe edilen hasta kliniğimize transfer edildi. 10 gün boyunca tarafımızca takip edilen hastanın medikal tedavisine devam edildi, postoperatif dönemde venöz konjesyon bulgularına rastlanılmadı. Hastanın postop dönemde 1.-2. aylardaki kontrollerde herhangi bir komplikasyon görülmedi. Hastanın hukuki süreçleri

nedeniyle ürodinami ve ereksiyon parametreleri 2. Aydan sonra değerlendirilemedi.

Olgu 2: 11 yaşında erkek hasta ip dolanması sonucu glans penisin yaklaşık 1,5 cm proksimalinden avulsiyon tarzı total amputasyon nedeniyle acil servise dış merkezden sevk edildi. Hasta acil serviste değerlendirildiğinde hemodinamik olarak stabil ve bilinci açıktı. Penil güdük uzunluğu mons pubisten itibaren yaklaşık 1.5'cm idi. Amputatının yaklaşık uzunluğu 3 cm'di. Amputat uygun koşullar altında muhafaza edilerek acil operasyona alındı, amputatı stabilize etmek için çocuk cerrahi bölümü ile birlikte 12 F üretral silikon foley sonda yerleştirildikten sonra 4-0 emilebilir vcryl matress süturlerle üretra onarıldı. Corpus cavernosum ve spongiosumlar uygun şekilde onarıldı. Mikroskop altında bulunan tek taraflı dorsal penil arter 10-0 prolen süturlerle primer olarak uç uca gelecek şekilde onarıldı, geri dönüş olması üzerine yüzeyel ve derin dorsal ven olmak üzere 2 adet ven 10-0 prolen süturlerle primer uç uca şeklinde onarıldı, dorsal sinirler 8-0 prolen süturlerle koapte edildi, postoperatif venöz konjesyon görülmedi. Dolaşımı yakından takip etmek ve nörovasküler yapıların tehlikeye atma riski olan bükülmeyi önlemek için Coban elastik bandaj ile sabitlendi. Hasta postop dönemde yoğun bakımımıza alındı, medikal tedavi amaçlı intravenöz geniş spektrumlu antibiyotikler, subkutan 0.3 cc enoksaparin ve oral 100 mg asetil salisilik asit günlük olarak verildi. Postop 2.günde glans peniste ve avülze olan cilt bölgesinde venöz konjesyon olması üzerine sülük tedavisine başlanıldı, 4 gün boyunca 4 saatte bir sülük tedavisi yapıldı, 10. günde ipin dolandığı yerdeki ciltte yüzeysel nekroz hatları görüldü, steril bol yağlı pansuman ile 20.günün sonunda yüzeysel nekrozların tamamen epitelize olduğu gözlenmesi üzerine tekrar operasyon ihtiyacı olmadı. Postop 21.günde foley sondası çekilen hasta taburcu edildi, 1.ay -2.ay-3.ay ve 4.aylarda düzenli takibi yapılan hastanın kontrollerinde komplikasyon gözlenmedi.

Tartışma: Penil amputasyonlar; parmak, el, ayak gibi diğer amputasyonlara oranla nadir görülen ancak hastanın psikososyal,miksiyon ve seksüel fonksiyonları açısından acil müdahale edilmesi gereken hasta grubudur. Penisin travmalara, malignitelere bağlı çeşitli defektlerinin rekonstrüksiyonu ve replantasyonu tarih boyunca üzerinde durulan bir konudur. Hastalarda ilerleyen dönemlerde organ kaybına bağlı yetersizlik duyguları, yakın ilişkilerin bozulması, anksiyete ve intihar düşünceleri olabilir. Yetişkinlerde penil amputasyonların en sık sebebi psikotik epizodlar' iken; çocuklarda en sık nedeni, travmatik sünnetler ve kazalardır(3). Tarihsel gelişimine bakıldığında Ehrich 1929 yılında acil bir kurtarma prosedürü olarak nörovasküler anastomoz olmaksızın ampute olan penisin skrotuma gömülmesini tariflediği yayınlarda gösterilmiştir. Ancak mikrocerrahi dışı rekonstrüksiyon seçenekleri hastalarda başarısız sonuçlara yol açmıştır. Bunun üzerine mikrocerrahi prosedürlerine uygun olarak ilk penil replantasyon cerrahisi 1970'lerin sonunda Tamai ve Cohen tarafından raporlanmıştır(4). Ancak tüm hastalar replantasyon cerrahisi için aday değildir. İskemi süresi, yaralanma şekli, yaralanma mekanizması, hastanın hemodinamisi replantasyon kararı ve başarısını etkileyen faktörlerdir. Penil replantasyonun hedefleri arasında; miksiyonun yeniden sağlanması, penetratif cinsel ilişkiye yeniden girebilmek ve normale yakın bir kozmetik görünüm yer almaktadır.

Sonuç: Penil replantasyon plastik cerrahide nadir yapılan cerrahi prosedürlerden biri olmasına rağmen başarılı olması durumunda hastalarda tatmin edici sonuçlar sağlaması nedeniyle uygun hastalarda mikrovasküler anastomoz düşünülmelidir. Ameliyat sonrası mümkün olan en iyi penil uyarılma, erektil fonksiyon ve estetik sonucu elde etmek için mümkün olduğunca çok nörovasküler yapının onarılması önerilmektedir.

Referanslar:

1. Morrison SD, Shakir A, Vyas KS, Remington AC, Mogni B, Wilson SC, et al. Penile replantation: a retrospective analysis of outcomes and complications. J Reconstr Microsurg. 2017; 33:227–32
2. Jezior JR, Brady JD, Schlossberg SM. Management of penile amputation injuries. World J Surg. 2001 Dec;25(12):1602-9. doi: 10.1007/s00268-001-0157-6. PMID: 11775199.
3. Khaireddine B, Adnen H, Khaled BM, Adel S. Surgical reimplantation of penile glans amputation in children during circumcision. Urol Ann 2014;6(1):85–87
4. Babaei AR, Safarinejad MR. Penile replantation, science or myth? A systematic review. Urol J. 2007 Spring;4(2):62-5. PMID: 17701923

Anahtar Kelimeler: Penil amputasyonlar, Self Mutilasyon, Replantasyon, Mikrocerrahi

Olgu

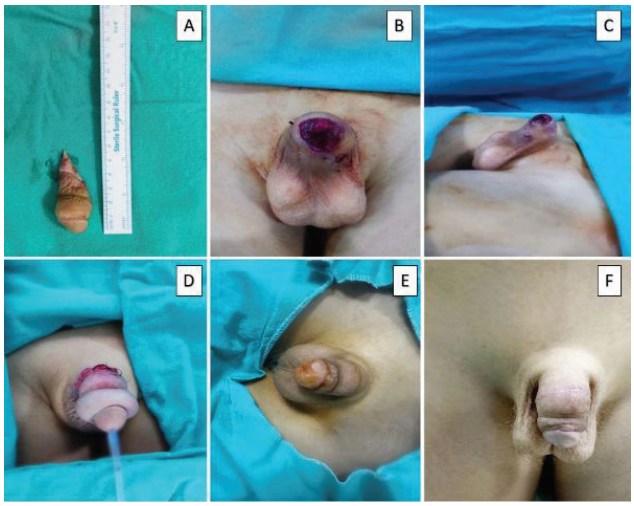

A: Amputat görüntüsü B-C: Güdük görüntüleri D: Replantasyon sonrası görüntü E: Postoperatif 1.ay görüntü F: Postoperatif 2.ay görüntü

SB-101

Wise Şablonu İle Deri Küçültücü Mastektomi Ve İmplant Yerleştirilmesi İle Meme Onarımı Yapılan Meme Kanseri Hastalarında Breast-Q Onarım Modülü İle Hasta Memnuniyetinin Değerlendirilmesi

Emre Özbey, Erol Kozanoğlu, Ufuk Emekli

İstanbul Üniveritesi İstanbul Tıp Fakültesi, Plastik Rekonstrüktif ve Estetik cerrahi Ana Bilim Dalı, İstanbul

Amaçlar: Günümüz meme kanserlerinin tedavisinde aynı seanslı meme rekonstrüksiyonlarının sayısı gittikçe artmaktadır. Regnault Sınıf 3 meme pitozu olan geniş, büyük memelere sahip ve cerrahi sonrası memede cilt

fazlası öngörülen hastalarda, inferior dermal flepli deri küçültücü mastektomi ve tek aşamalı, implant bazlı meme rekonstürksiyonu uygulamak ve bunun hasta temelli geri bildirimlerini elde etmek çalışmamızın temel amacıdır.

Hasta ve Yöntemler: Mayıs 2023 ile Temmuz 2023 arasında deri küçültücü mastektomi ve implant yerleştirilmesi ile meme rekontrüksiyonu planlanan 14 kadın hasta çalışmaya dahil edildi. Çalışmaya alınan hastaların; yaşları, cinsiyetleri, bilateral cerrahi geçirip geçirmedikleri, neoadjuvan ve adjuvan kemoterapi alıp almadıkları, radyoterapi alıp almadıkları, aksiller cerrahi veya sentinel lenf nodu biyopsisi uygulanıp uygulanmadığı, patolojik lenf nodu tutulumlarının olup olmadığı, cerrahi sonrasında herhangi bir komplikasyon gelişip gelişmediği not edildi. Hastalara cerrahiden 1 gün önce BREAST-Q rekonstrüksiyon modülü ön testi uygulandı. Cerrahi sonrası takip edilen hastalara 3.ayın sonunda BREAST-Q rekonstrüksiyon modülü son testi uygulandı. Ön test ve son test başlıklarının verileri hastaların sahip oldukları özelliklere göre istatistiksel olarak karşılaştırıldı.

Bulgular: Hastaların BREAST-Q rekonstrüksiyon modülü ön test ve son test skor ortalamaları incelendiğinde cerrahi öncesine göre cerrahi sonrası hastaların "meme memnuniyetlerinin" istatistiksel olarak anlamlı derecede arttığı saptandı (Z=-2,432; p=0,015). Cerrahi öncesine göre cerrahi sonrası diğer BREAST-Q başlık skorlarında istatistiksel olarak anlamlı derecede bir değişim saptanmadı (p>0,05). Bilateral cerrahi yapılan hastaların cerrahi öncesine göre cerrahi sonrası "meme memnuniyetinin" istatistiksel olarak anlamlı derecede arttığı belirlendi (Z=2,100; p=0,036). Neoadjuvan kemoterapi (NAK) uygulanmayan hastaların cerrahi öncesine göre cerrahi sonrası psikososyal iyilik hali (Z=-1,992; p=0,046) ve meme memnuniyetinin (Z=- 2,366; p=0,018) istatistiksel olarak anlamlı derecede arttığı belirlendi(p<0,05). NAK alan hastaların cerrahi öncesine göre cerrahi sonrası BREAST-Q skorlarında istatistiksel olarak anlamlı derecede bir değişim saptanmadı (p>0,05). Adjuvant Kemoterapi (KT) uygulanmayan hastaların cerrahi öncesine göre cerrahi sonrası meme memnuniyetinin istatistiksel olarak anlamlı derecede arttığı belirlendi (Z=-2,201; p=0,028). KT alan hastaların cerrahi öncesine göre cerrahi sonrası BREAST-Q skorlarında istatistiksel olarak anlamlı derecede bir değişim saptanmadı(p>0,05). RT uygulanan hastaların cerrahi öncesine göre cerrahi sonrası BREASTQ skorlarında istatistiksel olarak anlamlı derecede bir değişim saptanmadı (p>0,05). Hastaların psikososyal iyilik hali ile cinsel iyilik hali arasında istatistiksel olarak anlamlı derecede pozitif yönlü bir ilişki varlığı saptandı (r=0,888; p<0,001).

Sonuçlar: Belirgin meme pitozu olan geniş memeli, makromastik hastalarda; uygulanan bu tekniğin hastalar tarafından "meme memnuniyeti" geri bildirimi olumlu gözükmektedir. Genel bir bakış açısıyla hastalar; bilateral uygulanan cerrahiler ile daha memnun kalmakta, kemoterapi ve radyoterapi uygulanan hastaların memnuniyet düzeyleri, uygulanmayanlara göre geri kalmaktadır. Bu sonuçlar, bu cerrahi prosedürün belirtilen hasta popülasyonunda literatüre kattığı değeri göstermiştir.

Anahtar Kelimeler: meme kanseri, meme rekonstrüksiyonu, otodermal flep, inferior dermal flep, cilt küçültücü mastektomi

SB-102
İmplant ile Tüberoz Meme Deformitesi Onarımı: 21 Yıllık Deneyimimiz

Nurullah Gündüz, Mert Doruk, M. Sühan Ayhan

Gazi Üniversitesi Tıp Fakültesi Plastik, Rekonstrüktif ve Estetik Cerrahi Ana Bilim Dalı,Ankara

Giriş: Tüberoz meme deformitesi çeşitli klinik kombinasyonlarla ortaya çıkan sık görülen konjenital meme anomalilerinden biridir. Bu klinik durumlar arasında meme altı oluğunun (inframammaryan fold-imf) süperiora malpozisyonu, parankim dokusunun areoladan herniasyonu, parankimal hipoplazi, meme tabanı ve cilt zarfının daralması yer alır. Hastalar bu klinik durumların birinden, birkaçından veya hepsinden muzdarip olabilir.

Tüberöz meme deformitesini tanımlamak için çok sayıda sınıflama sistemi tanımlanmıştır. Bu deformiteyi düzeltmek için birçok cerrahi yöntem tanımlanmıştır. Tedavide temel hedefler areolar herniasyonu ve çapını düzeltmek, konstrikte meme derisini serbestlemek, konstrikte meme tabanını vertikal ve horizontal olarak genişletmek, yeni bir imf oluşturmak, meme hacmini artırmak/azaltmak, pitoz ve asimetriyi düzeltmektir.

Bu çalışmanın amacı tüberöz meme deformitesinin tedavisinde 21 yıllık deneyimlerimizi paylaşmaktır.

Hastalar ve Yöntem: 2002 ile 2023 yılları arasında kıdemli cerrah (M. S. A.) tarafından implant ile meme büyütme yapılan 249 hasta retrospektif olarak incelendi. Mastopeksi ile birlikte yapılan meme büyütme hastaları dışlandı. En az bir memesinde tüberöz meme deformitesi saptanan, en az 3 ay takip edilen ve takiplerde çekilen fotoğrafları arşivde mevcut olan hastalar çalışmaya dahil edildi. Preoperatif ve postoperatif çekilen fotoğraflar, epikriz ve ameliyat raporları incelenerek uygulanan cerrahi teknik, ameliyat sonuçları ve komplikasyonlar değerlendirildi.

Hastaların deformiteleri Kolker ve Collins'in önerdiği sınıflandırma sistemi kullanılarak sınıflandırıldı.

Cerrahi teknik: Cerrahi işlem öncesi çizim yapıldı. Çizimde yapılacak insizyon, glandüler skorlama yerleri, diseksiyon sınırları ve yeni inframammaryan fold (İmf) işaretlendi. Lokal anestezi infiltrasyonunu (40 mg/2 ml lidokain + 0.025 mg/ 2 ml adrenalin) takiben halka bıçak (cookie cutter) kullanılarak areola çapı küçültüldü, kalan kısım dezepitelize edildi.

Hafif Olgu: İnframammaryan insizyon (% 58) tercih edildi. Subfasyal planda süperiora doğru diseksiyon yapılarak implant için uygun poş oluşturuldu.

Pitozu olan vakalarda vertikal mastopeksi yapıldı.

Ağır Olgu: İnferior periareolar insizyon (% 41 memede) tercih edildi. Subkütan diseksiyon ile eski imf seviyesine ulaşıldı ve prefasyal planda diseksiyona devam edilerek yeni inframammaryan fold belirlendi. Yeni imf seviyesinde subfasyal planda süperiora doğru diseksiyon yapılarak implant için uygun poş oluşturuldu.

Radyal ve horizontal glandüler skorlamalar yapılarak konstrikte meme serbestlendi.

Pektoral kasa markain (% 0.5, 50 mg / 10 ml bupivakain) ile bölgesel infiltrasyon anestezisi uygulandı. Ardından hazırlanan poşa pürtüklü yüzey anatomik implant yerleştirildi.

Pitozu olan ağır olgularda sirkümareolar mastopeksi yapıldı.

Tüm olgularda silikon dren kullanıldı. İnsizyonlar monofilaman – eriyebilen sütur materyali (monocryl; ethicon, Inc) ile derin subkütan ve subkütiküler dikişlerle dikildi.

Bulgular: Altmış dört çift taraflı, beş tek taraflı olmak üzere toplam 69 hasta'da (% 27.7) (toplam 133 meme) deformite saptandı. Ortalama yaş 26 (18-46) olarak saptandı. İki (%3) hastanın sigara kullandığı, 5 (% 7) hastanın ise ek hastalığa sahip olduğu saptandı. Ortalama takip süresi 33 (3-132) ay olarak saptandı.

Ameliyat özellikleri Tablo 1'de gösterildi.

Resim 1'de bir vaka örneği gösterildi.

Hasta serimizde toplam 11 (% 8.2) hastada 12 komplikasyon gelişti. Üç hastada saptanan yara dehissansı (% 4.3) en sık rastlanan komplikasyondu. İki hastada (% 2.8) seroma gelişti.

Bir hastamızda (% 1.4) postoperatif birinci ayda areolada hissizlik gelişti. Masaj ile takip edilen hastada, bir buçuk yıl sonra şikayetlerin kaybolduğu izlendi.

Bir hastada postoperatif 5. Yılda meme implant ilişkili-anaplastik büyük hücreli lenfoma (BIA-ALCL) gelişti. İmplant eksplantasyonu ve en-blok kapsülektomi yapıldı. Patolojik değerlendirme sonucu lokalize hastalık olduğu belirlenen ve rezidüel tümör saptanmayan hasta medikal onkolog ile birlikte düzenli aralıklarla takip edildi. Hastanın takiplerinde rekürrens izlenmedi.

Bir hastada postoperatif 2. ayda double buble deformitesi saptandı. Postoperatif 1. yılda hasta tekrar operasyona alınarak sol memede eski imf seviyesinde skorlama yapılarak deformite düzeltildi.

Bir hastada ise ameliyat sonrası romatoid artrit semtomları gelişti ve meme implant ilişkili immünolojik hastalık (BIA-ID) tanısıyla tekrar ameliyat edildi. İmplant eksplantasyonu sonrası hastanın şikayetleri geriledi.

Toplam 5 (% 7.2) hasta tekrar operasyona alındı.

Tartışma: Tüberöz meme deformitesi tedavisinde implant ile meme büyütme, otolog yağ grefti ve glandüler düzenlemeler gibi birçok yöntem tanımlanmıştır.

Bazı cerrahlar alt kutup konstriksiyonunu düzeltmek için glandüler düzenleme yöntemlerini kullandılar ancak sadece glandüler düzenlemeler ile çok az vakada yeterli hacim sağlanabilmektedir.

Vergara ve arkadaşları lipofilling ile tatmin edici cerrahi sonuçlar bildirdiler.

İmplant ile otolog yağ greftini karşılaştıran retrospektif bir çalışma, implant ile onarımın daha tatmin edici sonuçlar verdiğini bildirdi.

İmplant kullanılması yeterli meme hacminin sağlanması ve serbestlenen konstrikte bantların uzun dönemde korunması için gereklidir.

Şiddetli areolar herniasyon, imf seviyesinin yüksek olduğu olgularda periareolar insizyon tercih edilmelidir. Ancak vaka serimizde olduğu gibi imf seviyesinin normal olduğu hafif tüberöz memelerde (Tip 1) inframammaryan insizyon da güvenli bir şekilde kullanılabilir.

Vaka serimizde toplam 11 (% 15.9) hastada komplikasyon gelişti. Yara dehissansı (3 - %4.3) en sık görülen komplikasyondu. Subkütan diseksiyonun süperfisial fasyanın derininden yapılması, glandüler skorlamaların dikkatlice yapılması ve cilt fleplerinin ince bırakılmaması bu komplikasyonu önlemede oldukça önemlidir.

İki hastada (% 2.8) seroma gelişti. Seroma gelişen hastalar BIA-ALCL açısından USG eşliğinde aspirasyon sitolojisi yapılarak tarandı. Bir hastada BIA-ALCL tanısı koyuldu. Diğer hastada sitoloji negatif saptandı ve hasta tekrar ameliyata alınarak seroma boşaltıldı ve implant değiştirildi. Geç dönem seroma ile başvuran hastaların BIA-ALCL açısından taranmasını öneriyoruz.

Toplam 5 (% 7.2) hasta tekrar ameliyata alındı. Tekrar operasyona alınma sebeplerinin yara dehissansı, BIA-ALCL, double buble deformitesi, geç dönem seroma ve meme implant ilişkili immünolojik hastalık olduğu saptandı. Bir hastada iki aşamalı onarım yapıldı. İlk ameliyatta alt kutuptaki konstrikte meme z-plasti ve glandüler düzenlemeler ile serbestlendi. Yara dehissansı gelişmesi üzerine hasta postoperatif 4. ayda tekrar ameliyata alındı ve nekrotik dokuların debridmanı yapılarak skar revizyonu yapıldı. Hasta postoperatif ikinci yılda ameliyata alınarak implant yerleştirildi. Tek aşamalı ve iki aşamalı prosedürler arasında etkinlik açısından anlamlı farklılık saptanmamıştır ancak tek aşamalı onarımda komplikasyon oranları daha yüksektir. Özellikle ciddi konstrikte memelerde cilt fleplerinin dolaşımı bozulabileceği için bu vakalarda doku genişletici ile iki aşamalı onarım yapılmasını öneriyoruz.

Meme implantı olan kadınlarda otoimmün hastalık gelişme riskinin arttığına dair yayınlar giderek artmaktadır. Bir hastamızda romatoid artrit gelişmesi üzerine implant çıkarıldı ve hastanın şikayetleri geriledi.

Anatomik pürtüklü implantlar alt kutup dolgunluğunu oluşturmada yuvarlak implantlara göre daha başarılıdır ancak malpozisyon riskleri vardır. Nitekim bir hastamızda postoperatif 2. ayda implant malpozisyonu gelişti.

Çalışmamızın kısıtlayıcı özellikleri arasında retrospektif bir çalışma olması ve kontrol grubunun olmaması sayılabilir.

Sonuç: Tüberöz meme deformitesi çeşitli klinik varyasyonlarla karşımıza çıkabilir ve özellikle hafif formları gözden kaçabilir. Bu nedenle meme büyütme istemiyle başvuran hastalarda tüberöz meme deformitesi olabileceği akılda tutulmalıdır. Hastalar preoperatif uygun şekilde değerlendirilmeli ve ameliyat tekniği hastaya göre seçilmelidir.

Anahtar Kelimeler: Tüberöz meme, konstrikte meme, implant ile meme büyütme

Cerrahi sonuçları gösteren vaka örneği

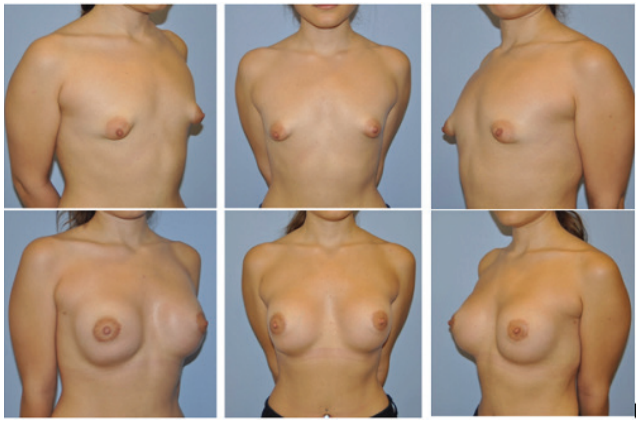

Resim 1: 18 yaş kadın hasta, bilateral tip 3 tüberöz meme deformitesi ile başvurdu. Hastada konstrikte meme tabanı ve cilt zarfı, areolar herniasyon, imf yokluğu ve parankimal hipoplazi saptandı. Bilateral periareolar insizyon, radyal glandüler skorlama ve subfasyal 290 cc polytech marka anatomik implant (polytech replicon mxs) yerleştirilmesi ile deformite düzeltildi. Preoperatif (üstte) ve postoperatif 1. Yıl (altta) fotoğrafları gösterildi.

Ameliyat özellikleri

	Sayı (n=133)	Yüzde (%)
Deformitenin Ciddiyeti		
Tip 1	88	64
Tip 2	43	32.3
Tip 3	2	3.7
Operasyon		
Tek aşamalı	131	98.5
İki aşamalı	2	1.5
İnsizyon		
İnframmaryan	78	58.6
Periareolar	55	41.4
İmplantın yerleştirildiği poş		
Subglandüler	0	-
Subfasyal	131	98.5
Dual plan	2	1.5
Subpektoral	0	-
Kullanılan implant markası		
Eurosilicone	8	6
Allergan (Natrelle)	6	4.5
Mentor	68	51.2
Polytech	51	38.3
İmplant yüzeyi		
Pürtüklü yüzey	82	61.7
Poliüretan kaplı	51	38.3
Otolog yağ grefti	4	3
İmplant şekli		
Anatomik	131	100
Yuvarlak	0	-

Tablo 1: Seksen beş (% 64) memede tip 1, 43 (% 32.3) memede tip 2 ve 5 (% 3.7) memede tip 3 deformite saptandı (Tablo 1). Altmış sekiz hastada (131 meme) tek aşamalı onarım (% 98.5), bir hastada iki aşamalı onarım yapıldı. Yetmiş sekiz (% 58) memede inframammaryan insizyon, 55 (% 41.4) memede periareolar insizyon kullanıldı. En sık mentor (68 - % 51) marka implant kullanıldı, bunu sırasıyla polytech (51 - %38), eurosilikon (8 - % 6) ve allergan (natrelle, 6 - % 4.5) takip etti. Ortalama implant hacmi 303 (180 – 495) cc olarak saptandı. Hastaların % 61.7'sinde pürtüklü yüzey anatomik implant ve % 38.3'ünde Poliüretan kaplı anatomik implant kullanıldı. Tüm hastalarda anatomik implant kullanıldı. Otolog yağ grefti 4 (% 3) memede cerrahi tekniklerle kombine edildi.

SB-103

İmplant ile Eş Zamanlı Rekonstrüksiyonda Sorunlar ve Çözümler

Ömer Faruk Terzi, Mustafa Rıza Özbek, Zeki Can, Burak Kaya, Servet Elçin Alpat, Savaş Serel

Ankara Üniversitesi Tıp Fakültesi, Plastik Rekontrüktif ve Estetik Cerrahi Ana Bilim Dalı

Giriş-Amaç: Günümüzde meme kanseri kadınlarda en sık gözlenen kanserdir. Erken tanı ile tedavi şansının yüksek olması ve çok sayıda hastayı etkilemesi nedeniyle hastalar erken tanı ile saptanarak erken dönemde tedavi edilmelidir. Aynı şekilde bu hastalarını yaşam kaliteleri açısından tümör eksizyonu sonrası yapılacak olan meme rekonstrüksiyonu da büyük önem taşımaktadır. İmplant ve otolog tabanlı rekonstrüksiyonlar kimi zaman birbirleriyle çelişen iki yöntem gibi görünse de aslında birbirlerini tamamlayıcı; hatta bazı durumda hastaya maksimum faydanın sağlanması için birlikte kullanılması gereken iki cerrahi yöntemdir. Bu iki yöntemde de çeşitli zorluklar ve komplikasyonlar yaşanabilmektedir ortaya çıkabilmektedir. Bu çalışmanın amacı, meme implantı ile yapılan zamanlı meme rekonstrüksiyonunda karşılaşılan temel sorunlara değinmek ve bu sorunlara çözüm önerileri sunmaktır.

Gereç-Yöntem: Çalışma 2000-2023 yılları arasında Ankara Üniversitesi Plastik ve Estetik Cerrahi Anabilim Dalı'na başvuran, tarafımızca operasyonları ve takipleri gerçekleştirilen 130 hastanın 195 meme rekonstrüksiyon vakası incelenerek yapılmıştır. Retrospektif olarak hastaların anamnez bilgileri, fotoğrafları ve ameliyat notları incelenerek Meydana gelmiş komplikasyonlar ve bunlarla baş etme yöntemleri derlenmiştir.

Bulgular: Çalışmada yer alan hastaların ortalama yaşı 65(29-73) olarak bulundu. Yüz otuz hastanın 2'sinde(%1,53) otolog doku ve implant birlikte kullanılarak rekonstrüksiyon yapılırken, 128'inde(%98,46) sadece implant kullanılmıştır. Bu hastalarda kullanılan implantların ortalama hacmi 312,5cc(135-550)dir. Hastaların 28 tanesine (%21,5) kemoterapi tedavisi uygulanırken, 14 hastaya (%10,7) kemoterapi ve radyoterapi tedavisi uygulamıştır. Toplam 130 hastanın 43(%33,07)'ünün operasyon öncesinde yer alan patolojisi malign, 6(%4,6)'sının benign, 8(%6,1) i premalign olup, 73(%56,15) hastanın ise operasyon öncesi patolojisi hastane kayıtlarında elde edilememiştir. Bu hastaların operasyon sonrası elde edilen patolojilerine bakılacak olursa 65 unilateral, 65 bilateral meme rekontrüksiyonu yapılan 130 hastanın 78'inde(%40) malign 25'inde (%12,82) premalign, 91'inde (%46,66) ise benign değişiklikler saptanmıştır. Bu hastaların takiplerinde 7'sinde(%5,38) yara yeri enfeksiyonu, 3'ünde (%2,3) protez ekspozisyonu, 3'ünde (%2,3) kontür düzensizliği, 2'sinde(%1,53) insizyon hattında dehissans, 2'sinde(%1,53) cilt altı abse koleksiyonu, 1'inde(%0,07) cilt altı seröz sıvı koleksiyonu, 1'inde(%0,07) implant rüptürü, 1'inde(%0,07) kapsül kontraktürü ve 1'inde meme asimetrisi (%0,07) olarak toplamda 21 komplikasyon 21(%10,76) memede 19(%14,61) hastada komplikasyon gözlenmiştir. Komplikasyon gelişen hastaların 9'u(%47) kemoterapi almış olup, 5'inin(%26,3) sigara öyküsü mevcut olup, 2'(%10,52)si ise radyoterapi almış olan hastalardır. Komplikasyonların oranları tablo 1 de belirtirmiştir.

En sık karşılaşılan komplikasyon %33,3 ile yara yeri enfeksiyonudur. Bu hastalar enfekte olduktan sonra hastalara ampirik olarak intravenöz(ıv) antibiyoterapi başlanmış sonrasında kültür sonuçlarına uygun antibiyoterapiyle devam etmiştir. İnsizyon hattında dehissens ve protez ekspozisyonu olan hastaların defektleri lokal anestezi altında sekonder sütürasyon ile onarılmıştır. Kontür düzensizliği olan hastalarda bu sorunun giderilmesi için otolog yağ enjeksiyonu yapılmıştır. Seroma gelişen 1 hastada ek bir girişim yapılmamış olup takipler sırasında sıvı kendiliğinden rezorbe olmuştur. Meme asimetrisi olan hastada ise reoperasyon ile mevcut protezleri korunarak poş revize edilmiştir. Bu komplikasyonlar dışında hastalarda cilt nekrozu, hematom, yağ nekrozu da literatürde karşılaşılan komplikasyonlar arasındadır. Literatürde yer alan 188 meme ve 157 hastayı ele alan bir çalışmada bizim karşılaştığımız koımplikasyonların oranları insizyon hattında dehisans 10 hastada(%5,3), yara yeri enfeksiyonu 11 hastada(%5,9), abse formasyonu 2 hastada(%1,1), seroma ise 22 hastada(%11,7) olarak gözlenmiştir.

Sonuç: Meme implantı ile eş zamanlı meme rekonstrüksiyonu, meme kanseri sonrası için önemli, gerekli ve geçerli bir seçenektir. Oluşan komplikasyonların bir kısmının oluşması doğru yaklaşımlarla önlenebilir. Oluşan komplikasyonlar ise uygun bir şekilde tedavi edilmelidir. Meme asimetrisi ve doku uyumsuzluğu

problemlerinin oluşumunun günümüzde ileri görüntüleme teknikleri, özelleştirilmiş implantlar, sizerlar kullanılarak önüne geçilebilmektedir. Cilt altı abse koleksiyonu olan hastalar ise ıv antibiyoterapi ve perkütan drenaja yanıt vermiştir. Hastalarda oluşabilecek bir enfektif komplikasyon rekonstrüksiyonu ve hastanın sağlığını hızlı bir şekilde olumsuz yönde etkileyebileceği için hastaların ameliyat sonrası takipleri düzenli ve dikkatli bir şekilde gerçekleştirilmelidir. Komplikasyonların azaltılması ve başarılı sonuçlar elde etmek için hastaların anatomik özellikleri hasta bazında değerlendirilmeli, uygun bir planlanma yapılmalı, uygun görüntüleme yöntemleri kullanılmalı ve deneyimli bir cerrahi ekip ile operasyon gerçekleştirilmelidir.

Anahtar Kelimeler: İmplant, Meme Kanseri, Meme Rekontrüksiyonu, Komplikasyonlar

Tablo 1 Komplikasyon Oranları

Komplikasyon	Sayı(%)
Yara Yeri Enfeksiyonu	7(%33,3)
Protez Ekspozisyonu	3(%14,28)
Kontür Düzensizliği	3(%14,28)
İnsizyon Hattında Dehisens	2(%9,52)
Abse	2(%9,52)
Meme Asimetrisi	1(%4,76)
Seroma	1(%4,76)
Kapsül Kontraktürü	1(%4,76)
İmplant Rüptürü	1(%4,76)
TOPLAM	21(%100)

Karşılaşılan 21 komplikasyonun dağılımı

Resim 3

(Bilateral implantla rekonstrüksiyon yapılan sonrasında protez ekspozisyonu gelişen bir hasta)

SB-104

Eş Zamanlı Meme Rekonstrüksiyonunda İnferior Dermal Flep Kullanımı; Avantajlar Ve Komplikasyonlar

Savaş Serel[1], Ali Açıkbaş[1], Servet Elçin Alpat[1], Burak Kaya[1], Sancar Bayar[2]

[1]Ankara Üniversitesi Tıp Fakültesi, Plastik Rekonstrüktif ve Estetik Cerrahi Ana Bilim Dalı, Ankara
[2]Ankara Üniversitesi Tıp Fakültesi, Cerrahi Onkoloji Bilim Dalı; Genel Cerrahi Ana Bilim Dalı, Ankara

Giriş: Meme kanseri, görüntüleme yöntemlerinde ve genetik testlerdeki gelişmeler sayesinde daha erken tanı alabilmekte ve dolayısıyla tanı sıklığı da artmaktadır. Günümüzde hala meme kanserinin evresi ne olursa olsun primer tedavisi mastektomidir. Artan tanı ve mastektomi sayıları meme rekonstrüksiyonu ameliyatlarında da artışı beraberinde getirmiştir. Rekonstrüksiyon için çok sayıda seçenek mevcuttur. Ancak ideal yöntemi bulmak için tek seansta ve revizyon gerektirmeyecek en azından minör cerrahiler gerektirecek yöntemler üzerinde çalışmalar yoğunlaşmıştır. İmplant ile rekonstrüksiyon basit, iyileşme süresi kısa yöntemlerden biridir. Ancak bu yöntemin dezavantajları; mastektomi fleplerinin yeteri kadar kalın olmadığı durumlarda implantın katlantıları görünebilmesi ve uzun dönemde bu ince derinin protezi taşımakta yetersiz kalmasından dolayı pitoz gelişmesidir. Bu sorunu aşmak için protez ile deri arasındaki kalınlığı arttırmak ve protez taşıyacak çözümler üzerinde durulmaktadır. Bu amaçla en sık kullanılan yöntemler implantın kas altına yerleştirilmesi, otolog yağ enjeksiyonu veya allo-derm gibi materyallerin kullanılmasıdır. Bir diğer yöntem ise dermal flep kullanılmasıdır. Her yöntemin kendine göre avantaj ve dezavantajları olmakla beraber uygun olan hastalarda inferior dermal flep bunlar arasında en ideal seçeneği sunmaktadır.

Yöntem: 2017 ile 2023 yılları arasında inferior dermal flep tekniği kullanılarak mastektomi sonrası eş zamanlı implant ile rekonstrüksiyon uygulanmış 8 hasta bu çalışmaya dahil edildi. Mastektomi endikasyonu ilgili genel cerrahi/cerrahi onkoloji ekibi tarafından konmuş ve gerçekleştirilmiştir. Hastaların tamamı büyük (cup bedeni c ya da üstü) ve pitotik (evre 2 ya da üstü) memesi olan hastalardı. Cilt eksizyonu onkolojik prensiplere göre belirlenerek Wise patern standart biçimde ya da kalacak cilde göre modifiye edilerek planlandı. Rekonstrüksiyona göre mastektomi planlamasında değişiklik yapılmayarak onkolojik prensiplere sadık kalındı. Cilt eksizyonu sonrasında memenin alt polünde kalan deride dermal flep hazırlamak için dezepitelizasyon yapıldı. İmplantın alt 2/3'ünü kapatamayacak kadar dermal flebin yetersiz olduğu 2 hastada pektoralis major kası da inferiordan kesilerek kas superior tabanlı bir flep olarak hazırlandı ve implant üstte pektoralis major kası devamında dermal flep olacak şekilde hazırlanan bir cebe yerleştirildi. Pektoralis major kasının inferior kenarı dermal flebin superior kenarına 2/0 vcryl ile devamlı şekilde sütüre edildi. Hastaların 6'sında ise protezin ya tamamı ya da en az 2/3'ü dermal flep ile kapatılacak şekilde cebe yerleştirilerek dermal flep superior, medial ve lateral kenarlarından pektoralis major kasının fasyasına 2/0 vcryl ile tek tek sütüre edildi. Rekonstrüksiyon için gerekli seans sayısını en aza indirmek için 4 hastada dermal flepte nipple areola kompleks (NAK) yerleşiminde en az 5 cm çapında deri adası areola için bırakıldı. Sadece 1 hastada eş zamanlı serbest nipple-areola grefti uygulandı. Bu hasta dışında tüm hastalarda nipple rekonstrüksiyonu lokal anestezi ile sonraki seansta yapıldı.

Bulgular: Çalışmada ortalama hasta yaşı 56'idi (33-53 aralığında). Uygulanan mastektomilerden 1 tanesi profilaktik amaçlı iken geri kalanı terapötik amaçlıydı. Hastalardan sadece 1'ine aksiller diseksiyon uygulandı. Takiplerde cerrahi girişim gerektirecek akut bir komplikasyona rastlanmadı. Hastalardan 3'ünde T bileşkede parsiyel nekroz ve gecikmiş yara iyileşmesi gözlendi. Bu hastalardan 2'si konservatif tedavi ile iyileşme gösterirken 1 hastaya ileriki dönemde tam kalınlıkta deri grefti uygulandı. Greft uygulanan hastada greft tutması ile ilgili bir sorun yaşanmadı. Hastalardan 1'inde dermal flep üzerindeki cilt adasında parsiyel nekroz gözlendi fakat bu hasta da konservatif tedavi ile iyileşti. Hastaların demografik ve cerrahi ile ilişkili verileri Tablo 1'de gösterilmiştir. Uzun dönemde hiçbir hastada dermal flep uygulamasından dolayı enfeksiyon, pitoz ya da implantın katlantılarının belli olması gibi herhangi bir sorun görülmedi.

Sonuç: Uygun hastalarda dermal flep kullanılması implant ile eş zamanlı rekonstrüksiyonda son derece avantajlı bir yöntemdir. Başlıca avantajları asellüler dermal matriks (ADM) gibi yüksek maliyetinin olmaması, hastada ek bir donör alan oluşturmaması, vaskülerize bir doku olduğu için enfeksiyona dirençli olması ve protezle deri arasında gerçek bir bariyer oluşturarak cilt fleplerinin nekrozu durumunda implantı koruması, daha doğal bir his sağlaması ve ileride hastaya otolog yağ enjeksiyonu gerektiğinde sağlıklı vaskülerize bir alıcı ortam sağlamasıdır. Ayrıca ADM gibi ileride seroma ya da geç dönem enfeksiyon gibi çıkarılmasını gerektirecek bir sorun oluşturma riski de yoktur. Sonuç olarak inferior tabanlı dermal flep kullanımı; orta-büyük ve pitotik memesi olan hastalarda mastektomi fleplerinin kalınlığı yeterli değilse ya da fleplerin kanlanması ile ilgili şüphe varsa (sigara içilmesi ya da fleplerin çok ince olması) diğer yöntemlerin önünde tutulması gereken uygulaması kolay, düşük maliyetli, güvenilir bir seçenektir. Bunlara ek olarak seans sayısını azaltmakta ve birçok hastada eş zamanlı NAK rekonstrüksiyonuna da olanak tanımaktadır.

Anahtar Kelimeler: Dermal Flep, Meme Rekonstrüksiyonu, İmplant İle Rekonstrüksiyon, Meme Kanseri

İnferior Dermal Flep

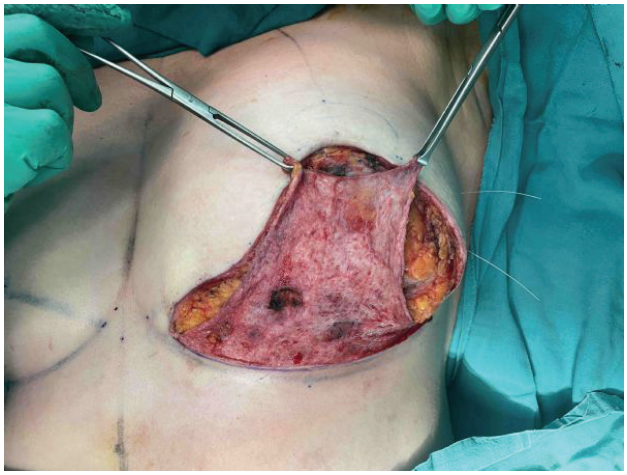

Cilt eksizyonu sonrasında memenin alt polündeki kalan deri dezepitelize edilerek dermal flep elde edilmiştir

Tablo 1. Demografik ve cerrahi ile ilişkili veriler

Hasta	Yaş	Ameliyat Nedeni	Cerrahi Tarafı	Patoloji Ağırlığı(Gr)	İmplant Boyutu(CC)	Aksiller Diseksiyon	İmplant Yeri	Komplikasyonlar
1	44	Terapötik	Bilateral	2666	425	Yok	Subdermal	-
2	51	Terapötik	Bilateral	1760	430	Yok	Subdermal	-
3	42	Terapötik	Bilateral	1256	450	Yok	Subdermal	-
4	40	Terapötik	Bilateral	4505	600	Yok	Subdermal	T bileşkede süperfisiyal nekroz
5	37	Terapötik	Bilateral	1310	400	Yok	Subdermal	Parsiyel meme ucu cilt adası nekrozu
6	53	Profilaktik	Bilateral	750	385	Yok	Subdermal	T bileşkede süperfisiyal nekroz
7	33	Terapötik	Sol	900	425	Var	Subdermal + Submüsküler	T bileşkede nekroz
8	37	Terapötik	Bilateral	954	350	Yok	Subdermal + Submüsküler	-

SB-105

Küçültme Mammoplasti Hastalarında Dren Kullanımının Erken Dönem Komplikasyonlar ile İlişkisi

Mehmet Anıl Taştepe, Servet Elçin Alpat, Burak Kaya

Ankara Üniversitesi Tıp Fakültesi, Plastik Rekonstrüktif ve Estetik Cerrahi Ana Bilim Dalı, Ankara

Giriş-Amaç: Meme küçültme ameliyatları, büyük göğüslerin neden olduğu sırt ağrısı, boyun ağrısı, cilt irritasyonları ve postür sorunları gibi sorunları çözmek için sıkça tercih edilen bir cerrahi prosedürdür. Bu ameliyatlar, hastaların yaşam kalitesini artırabilir. Ancak, meme küçültme ameliyatlarının erken dönem komplikasyonları, hastaların iyileşme sürecini olumsuz etkileyebilir. Bu çalışmanın amacı, meme küçültme ameliyatlarında kullanılan drenlerin erken dönem komplikasyonlar üzerindeki etkilerini incelemek bu ilişkiyi daha ayrıntılı bir şekilde ele almaktır.

Gereç-Yöntem: Çalışmada 2015-2023 yılları arasında Ankara Üniversitesi Plastik, Rekonstrüktif ve Estetik Cerrahi Anabilim Dalına başvuran, tarafımızca operasyonları ve takipleri gerçekleştirilen 120 hasta ve 240 meme retrospektif olarak incelenmiştir. Operasyon sonrası dren kullanılan hastalar ve dren kullanılmayan hastalar iki gruba ayrılmıştır. Çalışmanın güvenilirliği açısından aynı cerrah tarafından, aynı teknik kullanılarak opere edilen hastalar çalışmaya dahil edilmiştir. Retrospektif olarak hastaların anamnez bilgileri, fotoğrafları, ameliyat notları ve epikrizleri incelenmiş, hastalar ile iletişime geçilmiş ve küçültme mammoplasti uygulanan hastalarda dren kullanımının komplikasyonlar ile ilişkisi incelenmiştir.

Bulgular: Çalışmada yer alan hastaların ortalama yaşı 42.47(18-68) idi. Dren kullanılan gruptaki hastaların ortalama yaşı 41,96(20-65), dren kullanılmayan gruptaki hastaların yaş ortalaması 42.98(18-68) idi. Dren kullanılan A grubundaki 59 hastada postoperatif erken dönemde çeşitli komplikasyonlar geliştiği gözlendi. Bu hastaların takiplerinde 3 hastada yara yeri enfeksiyonu ve yara yeri dehissansı (%5,08) 2 'sinde apse gelişimi (%3.38) olarak toplamda 5 adet (%8.47) hastada komplikasyon gözlenmiştir. En sık gözlenen komplikasyon yara yeri enfeksiyonu olmuştur. Apse gelişen hastalardan birine lokal ameliyathane şartlarında drenaj uygulanmış ve ampirik antibiyoterapi başlanmış, 3 hastanın takipleri kültür sonuçlarına uygun olarak antibiyoterapi ve pansumanla devam etmiş,1 hasta operasyondan 3 hafta sonra kliniğe tekrardan yatırılıp intravenöz antibiyoterapi uygulanmıştır. A grubunda bulunan 59 hastanın postoperatif hastane yatış süreleri ortalama olarak 2.28 gün olarak bulunmuştur. Dren kullanılmayan B grubunda bulunan 61 adet hastanın postoperatif erken dönem komplikasyonları retrospektif bir şekilde incelendiğinde 3 tane hastada(%4.91) postoperatif dönemde cilt altı seröz sıvı koleksiyonu gelişmiştir. B grubundaki hastalarda yara yeri enfeksiyonu, yara yeri dehissansı, apse,hematom vb. başka herhangi bir komplikasyon gözlenmemiştir. Cilt altı seröz sıvı koleksiyonu olan hastalara herhangi bir ek girişim yapılmamış olup koleksiyonlar zamanla rezorbe olmuştur. B grubundaki 61 hastanın postoperatif dönemde hastanede ortalama yatış süreleri 1.40 gün olmuştur

Tartışma: Operasyon sonrası drenlerin kullanım sebepleri profilaktik amaçlı kan, lenfatik drenaj gibi sıvıların ve cerrahi havaların cerrahi sonrası oluşacak boşluklarda birikimini önlemektir. Kliniğimiz küçültme mammoplasti operasyonlarında intraoperatif dönemde titiz hemostaz yaklaşımı sergileyerek dren kullanmamaktadır. Çalışmada da ortaya konulduğu gibi dren kullanılmayan grupta komplikasyonlar daha az gelişmekte ve hastanede yatış süresi önemli ölçüde kısalmaktadır. Hastaların yatış süresinin kısalması; hasta sağlığını, hasta konforunu ve iş gücü kaybı gibi faktörleri olumlu yönde etkilemektedir.

Sonuç: Başta intraoperatif dikkatli hemostaz olmak üzere titiz cerrahi yaklaşım ile meme küçültme ameliyatları dren kullanılmadan gerçekleştirilebilir. Dren kullanılmıyor olması komplikasyon oranlarını arttırmadığı gibi, drenlerin varlığının yarattığı rahatsızlığın ve çekilirken ağrıyacak kaygısının önüne geçerek hasta konforunu arttırabilir.

Anahtar Kelimeler: Küçültme Mammoplasti, Dren, Komplikasyon

Küçültme Mammoplasti Hastalarında Dren Kullanımının Erken Dönem Komplikasyonlar İle İlişkisi

Tablo 1_A GRUBUNDA GÖRÜLEN KOMPLİKASYON ORANLARI VE HASTANEDE YATIŞ SÜRESİ

Komplikasyon	Sayı(%)
Yara Yeri Enfeksiyonu	3(%5.08)
Apse	2(%3.38)
Seroma	0
TOPLAM	5(%8.47)
Hastanede yatış süresi ort.	2.28 gün

Tablo 2_B GRUBUNDA GÖRÜLEN KOMPLİKASYON ORANLARI VE HASTANEDE YATIŞ SÜRESİ

Komplikasyon	Sayı(%)
Yara Yeri Enfeksiyonu	0
Apse	0
Seroma	3(%4.91)
TOPLAM	3(%4.91)
Hastanede yatış süresi ort.	1.40 GÜN

SB-106

Üçüncü Basamak Plastik, Rekonstrüktif ve Estetik Cerrahi Kliniğinde Deprem Sonrası Yapılan Uygulamalar: Kahramanmaraş Merkezli Deprem Sonrası Deneyimlerimiz

Ömer Faruk Akpınar, Dicle Yaşar Aksoyler, Erol Kozanoğlu

İstanbul Üniversitesi İstanbul Tıp Fakültesi, Plastik Rekonstrüktif ve Estetik Cerrahi Ana Bilim Dalı, İstanbul

Giriş: Ülkemizde yaşanan 6 Şubat 2023 Kahramanmaraş merkezli deprem felaketinde gördüğümüz üzere Plastik, Rekonstrüktif ve Estetik Cerrahi'nin deprem gibi toplu felaketlerde çok büyük rol üstleneceği görülmüştür.

Bu çalışmada deprem sonrası kliniğimizde takip ve tedavisi yapılan depremzedelere ait Plastik, Rekonstrüktif ve Estetik Cerrahi ekibinin yaklaşımına dair demografik veri paylaşması amaçlanmıştır.

Hastalar ve Yöntem: Altı Şubat 2023 Kahramanmaraş merkezli depremin ardından afet bölgesinde yapılan ilk müdahaleler sonrasında depremzedelerin tüm ülke düzeyinde güvenli bölgelere sevk edilerek takip ve tedavisi uygulanmıştır. Kliniğimize ayaktan başvuran ve sevk edilen 42 depremzedenin hastane kayıtları ve fotoğrafları değerlendirildi.Demografik inceleme yapıldı.

Yirmi üç izole alt ekstremite yaralanması ile başvuran 9 hastaya afet bölgesinde fasyotomi operasyonu, 4 hastaya amputasyon uygulanmış. Bir hastaya servis takiplerinde dolaşım bozukluğu ve enfeksiyon odak kontrolü nedeniyle dizüstü amputasyon uygulandı.

Alt ekstremitedeki açık yaralara yönelik 8 hastaya deri grefti ile onarım uygulandı. Bir hastaya lokal flep (sural flebi), 3 hastaya serbest doku aktarımı (1 Anterolateral Uyluk Flebi-ALT, 1 Vastus Lateralis flebi- VL, 1 Kimerik ALT-VL) ile rekonstrüksiyon uygulandı. Bir hastaya uygulanan VL flebinin 7. gününde venöz yetmezlik gelişmesi üzerine flep dokusu debride edildi.

On bir izole üst ekstremite yaralanması olan hastaların 3'üne afet bölgesinde fasyotomi uygulanmıştı. Üst ekstremitede yer alan açık yaraların onarıma yönelik 2 hastanın birine izole deri greftli ile diğer hastaya dermal matriks ürünü ile kombine deri greftli ile rekonstrüksiyon uygulandı. Bir hastaya 1. Parmak ulnar taraf digital sinir onarımı yapıldı. Nekroze gitmiş el ile dış merkezden tarafımıza sevk edilen hastaya protez için yeterli önkol uzunluğu sağlamak adına kimerik ALT- VL kas deri flebi uygulandı ve sonrasında hasta uygun protez kullanımı ile taburcu olmuştur. Başka bir hastaya serbest doku aktarımı (Transvers Upper Gracilis Flebi -TUG) ile rekonstrüksiyon uygulandı. Ancak klinik takiplerinde çalma fenomeni gelişmesi sonrası el ve ön kol distalinde dolaşım bozukluğu sonucunda ön kol seviyesinden amputasyon uygulandı.

Hastalardan 3 tanesine gelişen bası yaralarına yönelik olarak gluteal rotasyon flepleri uygulanmış ve herhangi bir komplikasyon gelişmemesi üzerine hastalar taburcu edilmiştir.

İki hasta izole kafa travması ile başvurdu. Bir hastada orbita lateral duvar fraktürü saptandı ve operatif girişim düşünülmeyerek taburcu edildi. Diğer hastaya Nazo-Orbito-Ethmoidal kırık (NOE) nedeniyle kırık fiksasyonu ve medial kantoplasti uygulanmıştır.

Birden fazla vücut bölgesinde yaralanma nedeniyle başvuran 5 hastanın 3'üne yüz bölgesindeki yaralanmalarına yönelik primer cilt sütürasyonu ve diğer vücut bölgeleri için pansuman işlemi uygulandı. Vücudunun birçok bölgesinde yaralanması olan 3 hastaya nekrotik dokuları temizlemek ve enfeksiyon kaynak kontrolü amacıyla anestezi altında seri debridmanlar uygulandı.

Takip ve tedavi uygulanan 42 depremzedenin 20'sine farklı vücut bölgelerinde açık yaralara yönelik en az 2 seans olacak şekilde Vakum Yardımlı Kapama (VAK) uygulandı. Yara iyileşmesini desteklemek amacıyla girişim uygulanan veya uygulanmayan 42 depremzedenin 25' ine Hiperbarik Oksijen Tedavisi (HBOT) uygulandı.

Tartışma: Doğal afetler hem tıbbi olarak hem sosyal olarak hastaları,yakınlarını ve sağlık çalışanlarını derinden etkilemektedir. Afet bölgesindeki ilk müdahalelerden sonra hastaların ortopedi, genel cerrahi, plastik cerrahi, kalp damar cerrahisi, hiperbarik ve su altı hekimliği, dahiliye, enfeksiyon hastalıkları, pediatri, psikiyatri branşlarının yanı sıra yeterli yoğun bakım desteğinin olduğu 3. basamak sağlık merkezlerinde takip ve tedavi edilmesi gerekmektedir.

Yaralanma sonrası kaslarda oluşan nekrozların seri yıkama ve debridmanlar ile eksizyonu ve VAK ile takipleri daha major fonksiyonel kayıpları engellemektedir. Özellikle alt ekstremite yaralanmaları sonrasında sistemik dolaşıma katılan metabolitler Crush Sendromu'na sebep olmaktadır. Kirli yaralanmalarda açığa cıkan bakteriyel yük ise bir başka sorun olmaktadır. Geniş spektrumlu antibiyotikler, seri debridmanlar, yeterli beslenme ve HBOT enfeksiyon ile savaşta ideal bir yaklaşımdır. Son yıllarda özellikle alt ekstremitede yüksek basınçlı travmalar sonrasında hastaların olabildiğince protez kullanımlarından ya da yüksek seviyeleri amputasyonlardan kaçınılması doğrultusunda "baston bacak uygulamaları '' ön plana çıkmaktadır. Bu yaklaşımda bacaktaki nekroze olan kas yapıları gerekliliği doğrultusunda ön, arka ve lateral kompartmanlardan debride edilerek tibioperoneal trunk distali ve tibial sinirin korunması amaçlanarak en azından hastanın duyusu sağlam ayağını baston gibi kullanması böylece amputasyon ve protez kullanımından kaçınılması yaklaşımı popülarite olmaktadır.

Bu hastalarda crush yaralanmaya bağlı olarak alt ekstremitede yüzeyel ve derin venöz yetmezlik görülebilmektedir. Kırk sekiz saat sonra enkaz altından çıkarılmış olan ayak ve topukta kemik ekspoze açık yarası olan hastamıza ameliyat sonrası 6. günde mobilizasyon sonrası venöz yetmezlik gelişmiş ancak revizyon sonrası kanlanmasında bozulma olduğu görülmüş ve operasyon sonrası 7. günde flep dokusu nekroza gitmiş, nekrotik flep dokusu debride edilmiştir. Uzun süre basıya maruz kalan dokuya yönelik yapılan rekonstrüksiyon operasyonlarından sonra henüz anlaşılamadığı şekilde mikrosirkülasyonda bozulma olabileceği düşünülmüş ve doku canlılığına yönelik uygulanan immobilizasyonun daha uzun süre olması gerektiği düşünülmüştür.

HBOT' ın kanda ve dokuda oksijen seviyesini yükselterek birçok hastalıkta başarıyla kullanılan yöntemdir. Yara iyileşmesini artırıcı etkisi ve enfeksiyon kontrolü amacıyla uygulanan birçok hastada başarıyla kullanılmasıyla birlikte deprem gibi büyük afetler sonucu meydana gelen yaralanmalarda da kullanılmıştır. Aynı zamanda deri grefti veya serbest doku aktarımı sonrası birçok hastada greft veya flep dokusunun canlılığını artırmaya yönelik tercih edilmiştir.

VAK uygulamasının yara iyileşmesine yönelik lokal kan akımını artırmak, bakteriyel çoğalmayı azaltmak, basınç yardımıyla yara dokusu üzerindeki drenajı sağlamak ve granülasyonu artırmak gibi birçok etkileri olduğu bilinmektedir. Toplumun büyük kesimini etkileyen deprem gibi felaketler sonucu birçok insanda meydana gelen açık yaralara yönelik aktif olarak kullanılmış ve etkinlikleri gözlemlenmiştir. Uygun süre ve etkin basınçta kullanılan bu uygulamada yara iyileşmesine yönelik pozitif etkileriyle tedavi sağlanmıştır.

Sonuç: Deprem felaketinin erken döneminden itibaren hastanemizde takip ve tedavisi başlayan 42 depremzedeye multidisipliner yaklaşımla uygun bakım sağlanmıştır. Erken dönemde başlayan yara bakımları, seri ve uygun şekilde yapılan debridmanlar gereken hastalara VAK uygulaması ve uygun endikasyona sahip hastalara HBOT tedavisiyle yara iyileşmesi desteklenmiştir. Granülasyon dokusu oluşumu sonrası deri grefti ile yaralar uygun şekilde onarılmıştır. Kemik ve/veya tendon gibi ekspoze açık yaralara yönelik serbest doku aktarımı ile onarım gerçekleşmiş, uzun süreli basıya bağlı dokuya getirilen flebin canlılığını sağlamaya yönelik uygun süreli immobilizasyon ve gereken hastalarda HBOT' a başvurulmuştur.

Yapılan girişimler ve hizmetler göz önüne alınarak deprem gibi toplumun büyük kısmını etkileyen afetlerde depremzedelere yönelik multidisipliner yaklaşımla birlikte Plastik, Rekonstrüktif ve Estetik Cerrahi ön sırada yer alması gereken bir branşlardan birisidir. Bu farkındalıkla gelecek felaketlere yönelik hazırlıklarımızın artırılması gerektiği düşünülmektedir.

Anahtar Kelimeler: Açık yara, Debridman, Deprem, Flep cerrahisi, Plastik Rekonstrüktif ve Estetik Cerrahi

Depremzede Hasta Örnekleri

Üst ekstremite açık yaraya yönelik seri debridmanlar sonrası dermal matriks ürünü uygulamasıyla granülasyon dokusu oluştuktan sonra deri grefti uygulaması (A1-A2-A3) Sağ alt ekstremitesinde crusha bağlı gelişen yaralanma, debridman sonrası kimerik ALT-VL flebi ile rekonstrüksiyon (B1-B2-B3) Sol üst ekstremitede debridman sonrası gelişen kemik ekspoze yaraya yönelik ALT flebi ile rekonstrüksiyon (C1-C2-C3)

Deprem Sonrası Yaralanmalarda Kullanılan Onarım Şekilleri

Girişim Uygulanmayan Hasta Sayısı	16
Girişim Uygulanan Hasta Sayısı	26
Primer Cilt Sütürasyonu	2
MaksillofasiyalFraktür Fiksasyonu	1
Vakum YardımlıKapama Pansumanı	20
Hiperbarik Oksijen Tedavisi	25
Otojen Deri Grefti	10
Rejyonel Flep	4
Serbest Flep	4
Amputasyon	2

SB-107

Deneysel Yanık Modeli Oluşturulan Ratlarda Kablosuz Mikroakım Stimülatörü (KMS) Kullanımının Yara İyileşmesi Üzerine Etkisinin Araştırılması

Serhat Çelikbağ[1], Osman Enver Aydın[1], Ender Ceylan[1], Anıl Pehlevan[1], Barış Atakan[2]

[1]Adnan Menderes Üniversitesi Tıp Fakültesi, Plastik Cerrahi Anabilim Dalı, Aydın
[2]İzmir Teknoloji Enstitüsü, Mühendislik Fakültesi, Elektrik ve Elektronik Mühendisliği Bölümü, izmir

Elektriksel stimülasyon, kronik ve akut yara modellerinde başarıyla kullanılmıştır. Bu modellerin çoğu tellere ve yaraların çevresindeki dokulara fiziksel temas gerektirir. Kablosuz mikroakım elektriksel stimülasyon, elektriksel uyarının iletilmesinde nispeten yeni bir tekniktir. Bu çalışmanın amacı, fare yanık modelinde KMS'nin yanık yara iyileşmesi üzerindeki etkilerini incelemektir.

Bu amaçla, 20 adet Wistar Albino sıçan 2 gruba ayrıldı. Ardından her iki gruptaki sıçanların sırtlarına tarak yöntemi kullanılarak 10 cm2 genişliğinde 2. derece derinlikte yanık yaraları oluşturuldu.

Grup 1 (n=10): kontrol grubu, herhangi bir tedavi uygulanmadı.

Grup 2 (n=10): tedavi grubu, WMAS tedavisi haftada 3 gün olmak üzere 3 hafta boyunca uygulandı. Her bir seans 45 dakika sürdü ve akım değeri 1.5 mikroamper olarak ayarlandı.

Sol taraftaki yanık bölgesi histopatolojik inceleme için kullanıldı. Kesitsel biyopsi işlemi 3., 7. ve 17. günlerde yapıldı. İnflamasyon, fibroblastik aktivite, anjiyogenez, epitelizasyon olmak üzere 4 parametre değerlendirildi.

Sağ taraftaki yanık bölgesi makroskopik inceleme için kullanıldı. Toplam nekrotik alan ve iyileşme süresi olmak üzere 2 parametre değerlendirildi.

Tedavi grubunda 17. günde belirgin olarak daha düşük düzeyde inflamasyon tespit edildi.

Fibroblastik aktivite ve anjiyogenez konularında iki grup arasında anlamlı bir farklılık tespit edilmedi. Epitelizasyon tedavi grubunda 17. günde tespit edildi. Nekroz alanları her iki grupta da benzerdi. İyileşme süresi tedavi grubunda daha kısadır.

WMAS, sıçan yanık modelinde yanık bölgesinde inflamasyonu belirgin bir şekilde azaltır ve iyileşmeyi hızlandırır.

Anahtar Kelimeler: Kablosuz Mikroakım Stimülatör, Yanıklar, Yara İyileşmesi, epitelizasyon, inflamasyon

Kablosuz Mikroakım Simülatörü

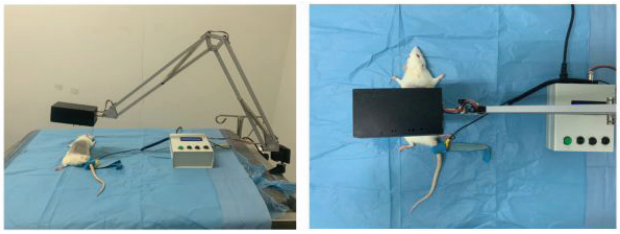

KMS ve uygulanışı

SB-108

Depremzede Hastalarda Görülen Atipik Bası Yaraları

Hasan Basri Çağlı[1], Fatih Berk Ateşşahin[1], Esra Aydın[1], İsmail Aksu[2], Adnan Menderes[1], Cenk Demirdöver[1]

[1]Dokuz Eylül Üniversitesi Tıp Fakültesi, Plastik, Rekonstrüktif ve Estetik Cerrahi Anabilim Dalı, İzmir
[2]Seyhan Devlet Hastanesi, Adana

Amaç: Depremler, sadece ölüme neden olmakla kalmayıp aynı zamanda sağlık, barınma, yeme-içme gibi temel insani ihtiyaçları da tehdit eden en yıkıcı afetlerden biridir. Kranial yaralanmalar, karın içi ve torasik lezyonlar, kemik kırıkları, ezilme tipi yaralanmalar ve bulaşıcı hastalıklar literatürde sıklıkla bahsedilen ve depremzedelerde tedavi edilmesi gereken sağlık sorunlarından bazılarıdır. Ayrıca depreme bağlı bası yarası, enkaz altında sıkışmaya bağlı olarak görülebilen önemli bir sağlık sorunudur, ancak literatürde yeterince bahsedilmemekte ve depremzedelerin değerlendirilmesinde göz ardı edilebilmektedir. Bu çalışmanın amacı, depremzedelerde bası yaralarının önemli bir sağlık sorunu olduğunu ortaya koymaktır.

Gereç ve Yöntemler: Kahramanmaraş merkezli depremlerin ardından Dokuz Eylül Üniversite Hastanesi ve Adana Seyhan Devlet Hastanesi plastik cerrahi bölümünde yatan hastalar değerlendirildi. Hastaların demografik verileri, hastanede yatış nedenleri, bası yarası olan hastalarda enkaz altında kalma süreleri, bası yaralarının evreleri ve lokalizasyonları kaydedildi. Bası yaralarının sınıflandırılmasında Ulusal Basınç Ülseri Danışma Paneli (National Pressure Ulcer Advisory Panel, NPUAP) sistemi kullanıldı. Depreme bağlı bası yaraları ise patofizyolojik süreç, hastaların yaş dağılımı, bası yaralarının lokalizasyonları ve tedavi yanıtı açısından normal popülasyondaki bası yarası olan hastalarla karşılaştırılarak tartışıldı.

Bulgular: Ortalama yaşları 30,3 (4-67) yıl olan 10'u (%52.6) erkek ve 9'u (%47.4) kadın olmak üzere 19 hastada deprem enkazında sıkışmaya bağlı en az bir bası yarası mevcuttu. Hastalarda birçok farklı lokalizasyonda 37 adet bası yarası saptandı ve hasta başına düşen ortalama bası yarası sayısı 1.9'du (Tablo 1). 37 bası yarasının evre dağılımı 15'i evre 2 (%40.5), 8'i evre 3 (%21.6), 4'ü evre 4 (%10.8) ve 10'u evrelendirilemeyen yara (%27) şeklindeydi. Hastaların enkaz altında kalma süresi 2 ile 4 gün arasındaydı.

Tartışma: Bası yarası patofizyolojisinde en önemli faktör olan kemik çıkıntısı üzerindeki sürekli basınç ile birlikte kayma, sürtünme kuvvetleri ve aşırı nemin birleşimi başlıca nedenlerdir. Vücudun bir bölümü uzun süre basınca maruz kalan kişilerde, duyusal nöropatisi olmayıp hareketliliği ve zihinsel durumu olağansa vücut pozisyonunda bir değişikliğe yol açan bir geri bildirim mekanizması ortaya çıkar; ancak geri bildirim yanıtı olmadığında veya zayıfladığında, uzun süreli basınç dokuda iskemi ve nekroza yol açar. Depremzedeler ise bu geri bildirim mekanizması sorunsuz olsa da enkaz altında sıkışma ve tuzaklanmaya bağlı vücut pozisyonunda değişiklik yapamazlar. Normal popülasyonda yaş arttıkça bası yarası prevalansı artarken; depremzedelerde bası yarası dağılımının yaş ile ilişkili olmadığı, depreme bağlı bası yarası olan hastaların ortalama yaşının 30.3 (4-67) olduğu görüldü. Normal popülasyonda en sık görülen bası yarası lokalizasyonları sakrum, kalça, ayak ve topuktur. Deprem ilişkili bası yaraları ise alın bölgesi, lumbar bölge, uyluk, bacak gibi birçok farklı ve atipik lokalizasyonda saptandı (Görsel 1).Patofizyolojik faktörlerin ortadan kaldırılamadığı normal popülasyondaki hastalarda cerrahi tedavi çok sınırlı düzeyde yapılmakta ve yara bakımı ve takibi daha yoğun uygulanmaktadır. Normal popülasyonda bası yarası nedenli cerrahi girişim adayı olan hasta oranı düşük olup, operasyonlar sonrası yüksek oranda nüks, komplikasyon ve revizyon cerrahi ihtiyacı görülmüştür. Ancak depremzedelerde ortalama yaş normal popülasyondaki hastalara göre daha düşük olduğu için tedavi yanıtı başarılı olacaktır ve birçok hastada bası yarası patofizyolojisinde yer alan faktörler enkazdan çıkarılmasıyla ortadan kaldırılmıştır. Bu nedenle depreme bağlı bası yarası olan hastalarda hasta stabilize edildikten sonra erken cerrahi tedavi düşünülebilir.

Sonuç: Depreme bağlı bası yaraları, depremzedeler için tanı ve tedavi algoritmasında yer alması gereken yaygın bir sağlık sorunudur. Bası yaralarının atipik yerleşimi nedeniyle depremzede hastalara ayrıntılı bir fizik muayene yapılması, tespit edildikten sonra koruyucu tedavilerin uygulanması gerekmektedir. Uygun depremzede hastalar için özellikle enkazdan çıkarılmasıyla patofizyolojik faktörlerin ortadan kalkması nedenli erken cerrahi tedavi planlanabilir.

Anahtar Kelimeler: Anahtar Sözcükler: Bası yarası, dekübit ülseri, ezilme yaralanması, deprem, kompartman sendromu

Görsel 1

Deprem ilişkili bası yaralarına bazı örnekler. Lumbar bölge (A), sakrum (B), dirsek (C), diz (D), alın (E), uyluk (F).

Tablo 1

Hastalar	Yaş	Cinsiyet	Enkaz altında geçen gün sayısı	Bası yarası sayısı	Lokalizasyon	Evre
1	4	Erkek	3	1	Bacak	Evrelendirilemeyen
2	5	Kadın	4	1	Bacak	4
3	6	Erkek	3	2	Sakrum Kulak	Evrelendirilemeyen
4	13	Erkek	3	1	Lumbar	3
5	13	Erkek	4	2	Bacak Bacak	Evrelendirilemeyen Evrelendirilemeyen
6	14	Kadın	2	1	Sırt	2
7	15	Kadın	2	1	Lumbar	4
8	21	Erkek	4	1	Dirsek	4
9	24	Erkek	2	1	Bacak	2
10	27	Kadın	4	4	Diz Diz Bacak Uyluk	Evrelendirilemeyen Evrelendirilemeyen 2 3
11	33	Erkek	4	3	Ayak İskium İskium	2 Evrelendirilemeyen Evrelendirilemeyen
12	34	Kadın	4	3	Omuz Omuz Uyluk	3 3 3
13	38	Erkek	3	3	Uyluk Uyluk Ayak bileği	2 3 2
14	45	Kadın	3	3	Kalça Kalça Kalça	3 3 2
15	52	Kadın	2	1	Omuz	Evrelendirilemeyen
16	52	Kadın	2	3	Diz Bacak Ayak	2 2 2
17	52	Erkek	3	1	Lumbar	2
18	62	Kadın	3	3	Uyluk Uyluk Karın	2 2 2
19	67	Erkek	3	2	Alın Bacak	Evrelendirilemeyen 2

Deprem ilişkili bası yarası olan hastalar.

SB-109

Dünyanın En Şanssız İnsanı: Yüksek Gerilime Kapılıp Asit Tankına Yüksekten Düşme Vakası

Burak Özkan, Abdullah Kızmaz, Uğur Bak, Çağrı Ahmet Uysal

Başkent Üniversitesi Tıp Fakültesi, Plastik Rekonstrüktif ve Estetik Cerrahi Ana Bilim Dalı, Ankara

Giriş: Yanık travmasının termal yanıklardan farklı ve daha progresif nekrozla seyreden türleri yüksek voltajlı elektrik yaralanmaları ve kimyasal yanıklardır. Yanıkların çoğunluğu termal yaralanmalardan kaynaklanırken, elektrik ve kimyasal yanıklar daha küçük bir yüzde de meydana gelir. Bu vaka raporunda, dramatik ve nadir görülen yanıkların görüldüğü yüksek voltajlı elektrik yaralanması, kimyasal yanık ve yüksekten düşmeye bağlı oluşan açık tibial ve kalkenal kırıkların yönetimi sunulacaktır.

Olgu Raporu: 34 yaşında erkek hasta, bir alkali kimyasal içeren tankın üstünde iken elektrik çarpması sonrasında tanka düştüğü öğrenilmiştir. Travmadan altı saat sonra tarafımızca yanık ünitesine kabul edildi, vücudun çeşitli bölgelerinde ikinci ve üçüncü derece yanıklar mevcuttu, ve yaklaşık olarak vücut yüzeyinin %30'unu kapsıyordu. Bilateral alt ekstremitede açık tibia ve kalkeneal kırıkları mevcuttu. İlk olarak fasyotomi ve debridman işlemleri gerçekleştirildi. Hastaya sağ alt ekstremitedeki ekspoze tibia, kalkeneus ve aşil tendonunu kapatmak için serbest kimerik latissimus dorsi ve serratus anterior flebi; diğer ekstremitedeki açık tibial defekti kapatmak için serbest latissimus dorsi kas flebi transferi yapıldı. Hastada gövde posteriorundaki yüzeyel yanık alanları debridman sonrası meşlenmiş kısmi kalınlıktaki deri grefti ile kapatıldı. Toplam 135 gün hastanede tedavisi süren hasta taburcu edildikten sonra fizik tedavi hastanesine yönlendirildi.

Sonuç: Bu olgu raporu, elektrik ve kimyasal yanıkların nadir bir birleşimini vurgulamaktadır. Bu vaka raporunun alt ekstremitesindeki geniş ve komplike yaralarının hasta ampute edilmeden yönetiminde; erken fasyatomi, kontrollü debridman, multidisipliner yaklaşım ve rekonstrüktif basamakların doğru kullanımının önemi vurgulanmaktadır.

Anahtar Kelimeler: elektrik, kemik, kimyasal, yanık

SB-110

Sternum Defektlerinde İnternal Mammarian Arter Perforatör Flebi İle Rekonstrüksiyon Tecrübelerimiz

Burak Özkan, Abdullah Kızmaz, Süleyman Savran, Abbas Albayati, Çağrı Ahmet Uysal

Başkent Üniversitesi Tıp Fakültesi, Plastik Rekonstrüktif ve Estetik Cerrahi Ana Bilim Dalı, Ankara

Giriş: Kalp ve toraks cerrahisinden sonra sternal bölgede enfeksiyon ve yara oranı %1-5 arasında görülür. Morbidite ve mortalite %10~%25 olarak bildirilmiştir. Post-sternotomi mediastinitis, kalp cerrahisi geçiren hastalar için en korkulan komplikasyonlardan biridir. Yaranın uzun süre iyileşmemesi, yaşam kalitesini etkilemekte, hastanede kalış süresini uzatmakta, yüksek maliyetler getirmektedir. Cerrahi tedaviler hastanede kalış süresini, maliyeti ve morbidite ve mortalite oranlarını önemli ölçüde azaltmıştır. Cerrahi olarak kas flepleri,serbest flepler ve perforatör flepler kullanılmıştır. İnternal mammarian arter perforatör (İMAP) flebi ilk olarak 2006 yılında deltopectoral flebin bir modifikasyonu olarak tanımlanmıştır. Bu çalışmada derin sternal yaralarda İMAP flebi tecrübelerimizi sunacağız.

Materyal-Metod: Toplam 8 hastaya IMAP ile rekonstrüksiyon uygulandı. Ortalama yaş 68,2,erkek\ kadın oranı 1\4 olarak idi.Ortalama defekt 35 cm2 idi. Tüm hastalarda sol internal mamalian arter- sol koroner arter by pass cerrahisi mevcuttu. Perforatorler preoperatif el doppleri ile işaretlendi. Cerrahi olarak flepler medialden perforatör bulunduktan sonra kaldırıldı. Tüm hastalarda ikinci interkostal aralıktan çıkan internal mammarian arter perforatörü tercih edildi. Bir hastaya bilateral İMAP yapıldı. İki hastada parsiyel nekroz gerçekleşti. Bu hastalar konvansiyel pansuman ile takip edildi. Takiplerde nükse rastlanmadı.

Sonuç: Bu çalışmamızda İMAP flep ile sternal yara rekonstrüksiyonunda pozitif etkilere sahip olduğu gözlemlenmiştir. Özellikle yüksek riskli hastalarda, İMAP flep uygulamalarının komplikasyon oranlarını azaltmada ve iyileşme sürecini hızlandırmada etkili olmaktadır

Anahtar Kelimeler: imap, perforatör, sternum, yara

SB-111

Yutma Disfonksiyonun Submuköz Damak Yarığı Tanısındaki Önemli Yeri

Burak Akça, Murat Kara, Figen Özgür

Hacettepe Üniversitesi, Tıp Fakültesi, Plastik, Rekonstrüktif ve Estetik Cerrahi Ana Bilim Dalı,Ankara

Amaç: Submüköz damak yarığı, intrauterin palatal embriyogenez esnasında mukozal bütünlüğün bozulmadan kas oryantasyon bozukluğunun görüldüğü, yeni doğan döneminde dikkatli bir oral muayene yapılmadığında atlanabilen bir yarık damak formudur. Diğer yarık damak formları arasında %7,7 olarak görülen bu form Calnan triadı olarak bilinen tipik muayene bulguları ile tanınabilmektedir. Bunlar; kas diyastazı sonucu zona pellusida görünümü, bifid uvula ve posterior sert damakta çentiklenmedir. Erken çocukluk döneminde tanı konamadığından tedavi edilemeyen çocuklar ileri yaşlarda konuşma bozukluğu ve işitme problemi gibi bulgularla tekrarlayan hekim ziyaretleri sonucunda tanı alabilirler. Literatürde submüköz damak yarıklı hastalarda velofaringeal yetmezlik, konuşma ve işitme disfonksiyonları üzerine çalışmalar bulunmasına rağmen, yutma disfonksiyonu ve submüköz damak yarığı arasındaki ilişkiyi analiz eden kısıtlı sayıda çalışma olduğu görülmektedir. Literatürdeki bu eksiklik, halihazırda tanısı sıklıkla atlanan submüköz damak yarıklı olguların tanınmasını zorlaştırmaktadır. Bu noktada çalışmamızın amacı, submüköz damak yarıklarında yutma disfonskiyonu sıklığının ortaya konarak tanı sürecine katkıda bulunulmasıdır.

Yöntem: Çalışmamızda Ocak 2005 –Ağustos 2023 tarihleri arasında opere edilen submüköz damak yarığı tanılı hastalar ICD-10 tanı kodları kullanılarak retrospektif olarak taranmıştır. Hastaların yaş, cinsiyet, onarım yaşı, onarım tekniği, cerrahi süre, postoperatif komplikasyon ve cerrahi öncesi polikliniğe gelme şikayetleri kayıt altına alınmıştır. Verilerin güvenirliği ve standardizasyonu amacıyla kayıtlarında eksiklik olan, sendromik, ciddi komorbid hastalığı olan, nöromusküler disfonksiyonu olan hastalar çalışmadan dışlanmıştır.

Bulgular: Çalışmamıza submüköz damak yarığı onarımı yapılan 250 hastadan dışlanma kriterleri uygulandıktan sonra 150 hastanın verileri dahil edilmiştir. Polikliniğe submüköz damak yarıklı müracaat eden 100 hastada sadece konuşma problemi, 30 hastada konuşma ve işitme problemi, 17 hastada konuşma işitme problemlerine ilaveten yutma disfonksiyonu, 3 hasta ise kliniğe sadece yutma disfonksiyonu ile müracaat etmiştir. Bu olgulardan biri erişkin yaşta yutma disfonskiyonu nedeniyle farklı bir merkezde kulak burun boğaz bölümünde takip edilmiş, MR ve tomografi tetkiklerinin yanı sıra yumuşak damaktan doku biyopsisi yapılmış, buna bağlı geniş bir damak fistülü oluşmuştur.

Sonuç: Literatürde submuköz damak yarığının diğer damak yarığı formları arasında en nadir görülen form olmasının sebebi muhtemel klinik olarak atlanılan vakalardan dolayıdır. Bu bağlamda kliniğe başvuran hastalarda iyi bir oral muayene ile birlikte işitme, konuşma problemlerinin yanı sıra yutma fonksiyonunun da değerlendirilmesi submuköz damak yarığı görülme insidansını etkileyecektir. Sonuç olarak izole yutma disfonskiyonu submüköz damak yarıklarına eşlik edebileceğinin göz önünde bulundurulması, tanı ve tedaviyi yönlendireceği gibi endike olmayan invaziv ve noninvaziv tanısal tetkiklerin ve tedavi girişimlerinin de önüne geçecektir.

Anahtar Kelimeler: Submuköz damak yarık, Yutma disfonksiyonu, Konuşma ve işitme problemi

Yutma disfonksiyonu ile gelen submuköz damak yarığı

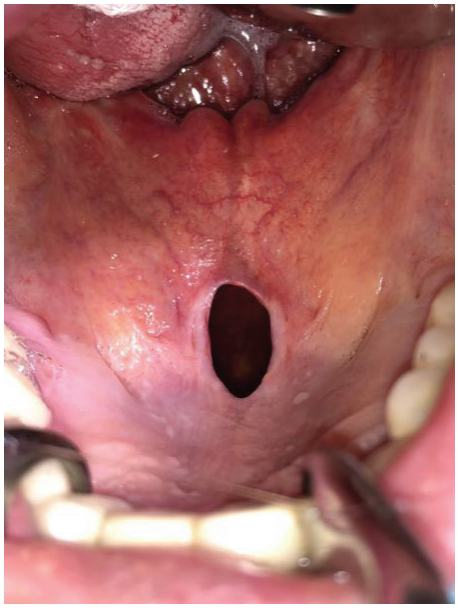

Dış merkezde uzun süre yutma disfonksiyonu şikayeti mevcut olan hastaya bt ve mrg görüntülerinden sonra tanı konamayıp en sonunda yumuşak damaktan biyopsi alınması sonucu fistül oluşumunu gösteren preoperatif tanısı submuköz damak yarığı olan işitme ve konuşma bozukluğu olmayan bir hasta

SB-112

Sübjektif Verilerin Objektif Analizi: Velofaringeal Yetmezlikte Nazofaringoskopik Görüntülerin Analizi Ve Nazometrik Veriler İle Kıyaslanması

Murat Kara[1], Alaz Çırak[1], Maviş Emel Kulak Kayıkçı[2], Rıza Önder Günaydın[3], Kübra Miraloğlu[2], Fatma Figen Özgür[1]

[1]Hacettepe Üniversitesi Tıp Fakültesi, Plastik Rekonstrüktif ve Estetik Cerrahi Anabilim Dalı
[2]Hacettepe Üniversitesi Sağlık Bilimleri Fakültesi, Dil ve Konuşma Terapisi Bölümü
[3]Hacettepe Üniversitesi Tıp Fakültesi, Kulak Burun ve Boğaz Hastalıkları Anabilim Dalı

Giriş: Damak yarığı ve/veya dudak yarığı baş ve boyun bölgesinin sık görülen konjenital anomalilerindendir. Damak yarığı onarımında temel amaç optimum konuşma sonuçlarının elde edilmesidir. Bunun için damağın anatomik bütünlüğünün sağlanarak oral ve nazal kavitelerin ayrılmasının yanında, Levator Veli Palatini kasının fonksiyonel olan transvers oryantasyonda rekonstrüksiyonu ile dinamik bir yumuşak damak ünitesinin elde edilmesi gerekmektedir.

Damak onarımı sonrasında konuşma gelişimi takibinde ilk basamak algısal değerlendirmedir [1]. Velofaringeal disfonksiyonu işaret eden herhangi bir bulgu durumunda ise enstrümental değerlendirme tekniklerinin uygulanması önerilmektedir. Literatürde sıklıkla kullanılan değerlendirme teknikleri: videofloroskopi, nazofaringoskopi ve nazometre cihazıdır [2]. Nazometrik değerlendirme ile belirli fonemlerin nazalans değerleri kaydedilerek hastaların nazalans durumları objektif olarak kayıt altına alınabilmektedir. Bu bağlamda literatürdeki farklı çalışmalarda kullanımı önerilmektedir. Öte yandan videofloroskopinin 2 boyutlu değerlendirme sağlaması ve radyo-opak madde kullanımı gibi dezavantajları olduğundan, bu tekniği önermeyen çalışmalar mevcuttur. Nazofaringoskopi ise, velofaringeal ünitenin direkt anatomik değerlendirmesini sağlaması, ayrıca velofaringeal portun kapanma miktarı, kapanma paterni, velofaringeal duvar hareketleri, varsa faringeal flebin oryantasyonu gibi parametreler kolaylıkla değerlendirilebilmektedir [3].

Bu çalışmanın amacı velofaringeal yetmezlik hastalarında velofaringeal kapanma miktarının değerlendirilmesidir. Elde edilen veriler ile hastaların etkin tedavisi ve takibi, ayrıca verilerin merkezler arası analizi ve kıyaslanmasının mümkün olması hedeflenmiştir.

Gereç ve Yöntem: 2018-2023 yılları arasında Hacettepe Üniversitesi Plastik Rekonstrüktif ve Estetik Cerrahi kliniğine başvuran damak yarığı onarımı yapılmış hastalarının hastane bilgi sistemi kullanılarak retrospektif olarak hastaların muayene notları, hastaların yaş, boy ve kilo değerleri not edilmiştir. Velofaringeal yetmezlik sebebiyle faringeal flep operasyonu yapılan hastalar bulunmuştur. Hastaların nazometre inceleme sonuçları not edilmiş ve yapılmış fiberoptik inceleme kayıtları elde edilmiştir. Fiberoptik görüntü kayıtları üzerinden velofaringeal kapanma miktarı değerlendirilmiştir.

Hastalar arası boy, kilo ve yaş gibi değişkenlerin velofaringeal alan üzerindeki etkisi göz önünde bulundurulunca, velofaringeal açıklık alanları arasındaki değişim, yani kapanma oranı velofaringeal ünitenin fonksiyonu olarak değerlendirilmiştir. Bunun yanında, ölçülen velofaringeal açıklık alanları nazometrik verilerle korele edilmiştir. İstatiksel analizler SPSS Inc. yardımı ile farklı gruplar arasında karşılaştırmalar yapılarak ve t-test, ANOVA, parametrik ve non-parametrik analiz yöntemleri kullanılarak yapılmıştır. Sayısal veriler için ortalama değerler hesaplanmıştır. P değeri 0.05'ten küçük olan sonuçlar anlamlı olarak kabul edilmiştir.

Bulgular: 2018-2023 yılları arasında kliniğimizde opere olmuş 198 hasta çalışmaya dahil edilmiştir. Hastaların yaşlarının 5-47 arasında olduğu, ortalama yaş 14,1 olduğu görülmüştür. Hastaların cinsiyetleri değerlendirildiğinde hastaların %50,7'sinin erkek, %49,3'ünün kadın olduğu görülmüştür.

Hastaların nazometre sonuçları değerlendirilmiştir. Toplam 15 ses/fonem üzerinde inceleme yapılmıştır. Hastaların preoperatif kayıtları ve postoperatif kayıtları elde edilmiş ve karşılaştırılmıştır. Bakılan ses/fonemler "pa, ta, ka, sa, şa, pi, ti, ki, si, şi, sayı, P, T, S, MN" olarak saptandı. Tüm fonemlerde postoperatif sonuçlarda azalma görüldü. En az fark "MN" sesinde 3,98 olarak görülürken, en fazla azalış "ki" sesinde 16,74 olarak saptandı. Tüm seslerde olan azalışın ortalama değeri ise 12,20 olarak görüldü. Hastaların nazometre sonuçları Tablo 1'de verilmiştir.

Hastaların fiberoptik görüntüleri incelenerek velofaringeal kapanma oranı numerik olarak elde edilmiştir. Velofaringeal kapanma oranları kapanma miktarı / istirahat alanı x 100 formulu ile ölçülmüştür. Hastaların fiberoptik görüntüleri üzerinde yapılan ölçümler Şekil 1'de verilmiştir. Her bir ses için ölçülen kapanma oranları ile nazometre oranları arasında korelelasyon incelenmiştir.

Tartışma ve Sonuç: Velofaringeal yetmezlik tanısında kullanılan algısal değerlendirme klinik uygulamada yeterli olmakla birlikte sübjektif bir yöntemdir, verilerin dokümantasyonu ve merkezler arası karşılaştırmada güçlükler yaşanmaktadır. Nazometre, indirekt bir yöntem olmakla birlikte numerik olması sebebiyle objektif ölçümlere izin vermektedir. Fiberoptik nazofaringoskopi velofaringeal yetmezlik tanısında kullanılan direkt bir yöntemdir fakat

sonuçların sübjektif olması ve standardize olmaması önemli dezavantajlarıdır. Bu çalışmada tanımlanan teknikle fiberoptik görüntüler üzerinde yapılan dijital ölçümlerle velofaringeal yetmezlik tanısı nazometre sonuçlarına benzer olarak objektif olarak değerlendirilmiştir.

Referanslar

[1] A.W. Kummer, Perceptual assessment of resonance and velopharyngeal function, Semin Speech Lang 32(2) (2011) 159-67.

[2] M. de Stadler, C. Hersh, Nasometry, videofluoroscopy, and the speech pathologist's evaluation and treatment, Adv Otorhinolaryngol 76 (2015) 7-17.

[3] L. Ma, B. Shi, Y. Li, Q. Zheng, Velopharyngeal function assessment in patients with cleft palate: perceptual speech assessment versus nasopharyngoscopy, J Craniofac Surg 24(4) (2013) 1229-31.

Anahtar Kelimeler: Endoskopi, Velofaringeal sfinkter, Velofaringeal yetmezlik, Yarık damak

Şekil 1: Velofaringeal açıklık ölçümü.

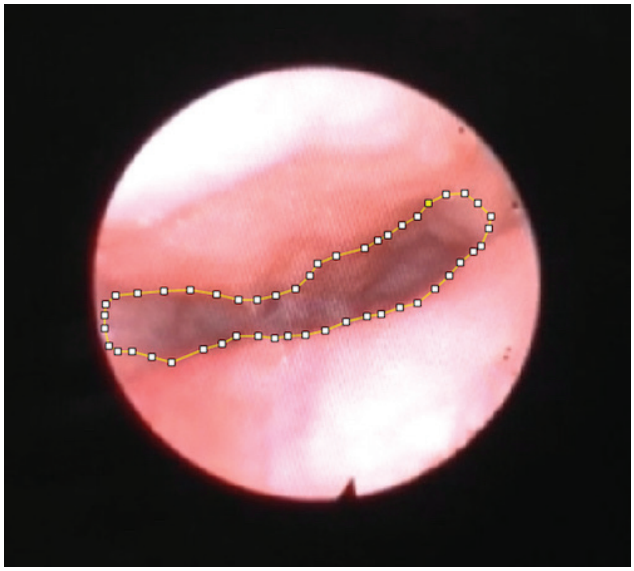

Fiberoptik nazofaringoskopi görüntü kayıtları üzerinden yapılan velofaringeal açıklık ölçümü.

Tablo 1: Fonemlere göre preoperatif ve postoperatif nazometre sonuçları.

			ORTALAMA NAZOMETRE SONUÇLARI	
		PREOPERATİF SONUÇLAR	POSTOPERATİF SONUÇLAR	FARK
FONEMLER	pa	39,03053435	25,69473684	13,33579751
	ta	39,73282443	27,29473684	12,43808759
	ka	38,93076923	26,04301075	12,88775848
	sa	43,359375	29,54255319	13,81682181
	şa	41,74257426	28,70786517	13,03470909
	pi	60,73282443	48,4787234	12,25410102
	ti	65,84955752	50,78947368	15,06008384
	ki	66,35135135	49,60869565	16,7426557
	si	68,48672566	53,94565217	14,54107349
	şi	64,81443299	51,02247191	13,79196108
	sayı	58,34351145	48,59375	9,74976145
	P	53,14035088	43,13636364	10,00398724
	T	55,5840708	44,61363636	10,97043443
	S	55,01754386	44,53409091	10,48345295
	MN	62,96396396	58,97727273	3,986691237

SB-113

Minör-Form, Mikroform Ve Mini-Mikroform Dudak Yarığı: Anatomik Özellikler,Operatif Teknikler Ve 17 Yıllık Tecrübelerimiz

Mesut Özdemir, Gökçe Yıldıran, Zekeriya Tosun

Selçuk Üniversitesi Tıp Fakültesi Hastanesi Plastik Cerrahi ABD - Konya

Minör-Form, Mikroform ve Mini-Mikroform Dudak Yarığı: Anatomik Özellikler,Operatif Teknikler ve 17 yıllık Tecrübelerimiz

Giriş-Amaç: Dudak yarıkları baş boyun bölgesinin sık görülen konjenital anomalilerindendir. Yarık dudak 1000 canlı doğumda 1 görülürken mikroform yarık dudak 1.000.000 canlı doğumda 6 görülür.Bir çok ebeveyn hatta hekim tarafından atlanabilir. Bu çalışmada, microform yarık dudak alt grupları ve teknik alternatifleri tanımlanmış, kliniğimizdeki onarım sonuçlarının sunulması amaçlanmıştır.

Materyal-Metod: 2006 ile 2023 yılları arasında kliniğimize mikroform yarık dudak ile başvuran ve onarımı yapılan hastalar çalışmaya dahil edildi. Mulliken sınıflamasına göre minör form, mikroform veya mini-mikroform olarak vermilokutan hatta ayrışma göz önünde tutularak 40 mikroform yarık dudak varyantı olan hasta tanımlandı. Üç anatomik kategori, aşağıdaki özelliklere dayalı olarak küçük form, mikroform ve mini-mikroform yarıklar olarak tanımlandı:

Mini Form
Mikroform
Mini -Mikroform

Normal küpid bow tepe noktasının 3 mm veya daha fazla yukarısına uzanan çentikli vermilokutan hat Medial vermilyon normal küpid bow tepe noktasının 3 mm'den az üzerinde olması
Devamlı olmayan vermilokutan bileşke olması
Yarığın medial tarafında yetersiz vermilyon olması
Yarığın medial tarafında eksik vermilyon olması
Çentikli serbest mukoza marjı olması
Kutanöz oluk ve kas çöküntüsü olması
Alt deri dudağında değişken tüysüz şerit olması
Özellikle burun deliğinin altında olmak üzere değişken kas depresyonu olması
Hipoplastik medyan tüberkül olması
Filtral hat boyunca kas çöküntüsü, bazen filtral sırtın belirgin medial bileşeni ile birlikte olması
Değişken burun deformitesi olması
Burun deformitesi olması
Nazal deformite: hemen hemen normal hemikolumellar uzunluk, tabanda küçük depresyon, alar genuda hafif çökme ve alar tabanın 1 ila 2 mm laterale yer değiştirmesi
Bu üç anatomik varyantın onarım teknikleri incelendi.

Bulgular: 40 mikroform hastanın yaş aralıkları 4 ay ile 82 yıl arasında değişiyordu ve median değer 5.3 yıl olarak bulundu. Kadın ve erkek oranı eşit idi. Sol mikroform yarık yarık dudaklı hasta sayısının sağa oranı 1.6 olarak bulundu. Mini-form yarıklar (n=10), Tennison - Randall ve Millard ile Mikroform yarıklar (n=26), z – w plasti ile ve Mini-mikroform yarıklar (n=4), baklava dilimi eksizyon teknikleri kullanılarak onarılmıştır.

Sonuçlar: Vermilokutan bileşkedeki bozulmanın boyutu minör-form, mikroform ve mini-mikroform yarık dudağını tanımlar. Yarık dudaklı hastalarda dudak subunıtleri yanlış yerleşimlidir, perioral ve perinazal asimetrilere neden olur.Cerrahi onarım minimum yara izi ile anatomik olarak doğal bir filtrum oluşturulmasını içerir, aynı zamanda kasın devamlılığını ve fonksiyonunu koruyarak filtral kolon ve burun deliğinin yeterli oranda büyütülmesini sağlar. Kupıd bow tepe noktasının korunması, ameliyattaki en önemli amaçtır. Bunu sağlayabilmek için mikroform yarık dudaklı hastaların patolojik anatomilerinin detaylı ortaya konulması ve hastaya spesifik cerrahi yöntemin belirlenmesi gerektiği düşünülmüştür.

Anahtar Kelimeler: Minör-Form, Mikroform ve Mini-Mikroform, Dudak yarığı

Mikroform Dudak Yarığı Sınıflaması

Mini Form	Mikroform	Mini -Mikroform
Normal küpid bow tepe noktasının 3 mm veya daha fazla yukarısına uzanan çentikli vermilokutan hat	Medial vermilyon normal küpid bow tepe noktasının 3 mm'den az üzerinde olması	Devamlı olmayan vermilokutan bileşke olması
Yarığın medial tarafında yetersiz vermilyon olması	Yarığın medial tarafında eksik vermilyon olması	Çentikli serbest mukoza marjı olması
Kutanöz oluk ve kas çöküntüsü olması	Alt deri dudağında değişken tüysüz şerit olması	Özellikle burun deliğinin altında olmak üzere değişken kas depresyonu olması
Hipoplastik medyan tüberkül olması	Filtral hat boyunca kas çöküntüsü, bazen filtral sırtın belirgin medial bileşeni ile birlikte olması	Değişken burun deformitesi olması
Burun deformitesi olması	Nazal deformite: hemen hemen normal hemikolumellar uzunluk, tabanda küçük depresyon, alar genuda hafif çökme ve alar tabanın1 ila 2 mm laterale yer değiştirmesi	

SB-114

Primer Dudak Damak Yarıklı Hastalarda Eşlik Eden Anomaliler ve Bu Değişkenlerin Operasyon Yaşı ve Erken Dönem Postoperatif Komplikasyonlarla İlişkisi

Nur Erek, Gökhan Sert, Murat Kara, Figen Özgür

Hacettepe Üniversitesi Tıp Fakültesi, Plastik Rekonstrüktif ve Estetik Cerrahi ABD, Ankara

Dudak damak yarıkları, sıklıkla çeşitli anomaliler, hormonal bozukluklar ve diğer orta hat defektleri ile birlikte görülmektedir. Hastaların sahip olduğu ek anomalileri, operasyon yaşlarını etkileyebilmekte ve postoperatif dönemde komplikasyon gelişmesine sebep olabilmektedir. Bu çalışmada, Hacettepe Üniversitesi Tıp Fakültesi Hastanesi Plastik, Rekonstrüktif ve Estetik Cerrahi kliniğinde 1 Eylül 2021 - 31 Ağustos 2022 tarihleri arasında opere edilmiş olan 393 dudak damak yarıklı hastanın eşlik eden anomalilerinin olup olmama durumunun, varsa bu anomalilerin hastaların opere edilebilirlik yaşları ve postoperatif dönemde komplikasyon gelişme durumları üzerine etkileri incelenmiştir. Hastaların %62.8'inde (n=247) dudak damak yarığına eşlik eden en az 1 ek anomali görülmüştür. En sık görülen ek anomali % 49.3 (n=194) ile kardiyak anomalilerdir. Yapılan analizler sonucunda, solunumsal anomaliye sahip hastaların dudak yarığı operasyon yaşının, nörolojik

anomaliye sahip hastaların ise damak yarığı operasyon yaşının daha ileri dolduğu görülmüştür. 393 hastanın 45'inde (%11.4) postoperatif komplikasyon izlenmiş olup hastaların eşlik eden nörolojik ve endokrin anomalilerinin bulunmasının postoperatif komplikasyon varlığıyla ilişkisi anlamlı bulunmuştur. Olası postoperatif komplikasyonları öngörerek belli anomaliler varlığında dudak damak operasyonlarını ertelemek akıllıca bir yaklaşım olabileceği gibi hastaların preoperatif multidisipliner bir şekilde olası anomaliler açısından taranmaları postoperatif dönemde karşılaşılabilecek sorunların önüne geçilebilmesine olanak sağlayabilir.

Anahtar Kelimeler: yarık damak, yarık dudak, sendrom, anomali, komplikasyon, operasyon yaşı

SB-115

Yenidoğan Döneminde Primer Yarık Dudak-Damak Hastalarında Yarık Tipi İle Nazo/Orogastrik Beslenme Tüpü Kullanımı ve Yoğun Bakım Yatış Oranlarının Analizi

Kadir Yazıcı, Galip Gencay Üstün, Fatma Figen Özgür

Hacettepe Üniversitesi Tıp Fakültesi, Plastik Rekonstrüktif ve Estetik Cerrahi Anabilim Dalı

Amaç: Dudak ve/veya damak yarıklı hastaların takibi ebeveyn bilgilendirmesi ve hazırlanması ile prenatal dönemde başlayıp, hasta yönetimi yenidoğan döneminde beslenme, pozisyonlandırma, gerekli ise nazoalveolar molding uygulaması ile başlamaktadır.1 Ancak prenatal tanının olmaması durumunda bu hastalar öncelikle pediatri hekimleri tarafından görülmekte ve yönetilmektedir. Özellikle perifer hastanelerde veya merkezi hastaneler olsa dahi konuyla ilgili deneyimi olmayan pediatristler tarafından, bebekte dudak-damak yarığı görülmesi ile endikasyon aranmadan yoğun bakımda takip edilmektedirler. Bunun yanında, yutma güçlüğüne neden olacak nörolojik bozukluklar gibi ek anomalisi olmayan bebekler dahil olmak üzere nazo/orogastrik tüp ile uzun süreli beslenme yapılmaktadır. Bu suboptimal yaklaşımlar yüksek finansal giderler, ebeveynler üzerinde psikososyal etkiler, DDY tedavi algoritmasının aksaması ve bebekte yutma disfonksiyonu gibi komplikasyonlara neden olmaktadır. Bu noktada çalışmamızın amacı, literatürde raporlanmamış olan verilerin analiz edilerek yeni doğan döneminde primer yarık dudak-damak hastalarında nazo/orogastrik kullanım sıklığı ve yoğun bakım yatışı oranları ve bunların yarık tipi ilişkisi incelenerek dokümante edilmesidir.

Yöntem: Çalışmamızda son bir yıl içerisinde merkezimize başvuran primer dudak damak yarıklı hastaların verileri hastane veritabanında ICD-10 tanı kodları kullanılarak taranmıştır. Hastaların demografik ve medikal bilgileri kayıt altına alınmıştır. Yarık tipine göre yoğun bakım yatış öykusü ve nazo/orogastrik tüp kullanım öykusü kayıt altına alınmıştır. Tıbbi kayıtlarında eksiklik olan hastalar çalışmadan dışlanmıştır. Elde edilen tanımlayıcı veriler sayı (n) ve yüzde (%) olarak sunulmuştur.

Bulgular: Çalışma kapsamında 190 hastanın verileri analiz edilmiştir. Yenidoğan dudak damak yarıklı bebeklerde yoğun bakım yatış oranının %65 olduğu, belirgin bir endikasyon olmamasına rağmen nazogastrik sonda uygulama oranının ise %15.3 olduğu görülmüştür. Yarık tipi göz önünde bulundurulduğunda, %73 ile yoğun bakımda takip oranı ve %12.6 ile nazogastrik uygulama oranlarının en yüksek olduğu grup izole damak yarığı grubunu oluşturmuştur. Bu oranların en düşük olduğu grup izole dudak yarığı grubu olmuştur.

Sonuç: Veriler incelendiğinde özellikle damak yarığının eşlik ettiği hastalarda yoğun bakım yatış oranları ve tüp kullanım sıklığı oldukça yüksek olarak görülmüştür. Yoğun bakım yatak doluluğunun artışının hastaya getirdiği iatrojenik problemler yanında ünitede deneyimli yoğun bakım elemanının dolayısıyla sağlık işyükünü artırması nedeniyle de kayıplara neden olmaktadır. Hastalara takılan orogastrik/ nazogastrik tüpün ilerleyen dönemde yutma disfonksiyonuna sebep olabilmesi de bilinen bir diğer problemdir. Bu bağlamda bu hastalar gerekmedikçe takipleri yoğun bakım ünitelerine yapılmamalı, beslenmeleri açısından olabildiğince oral yol korunmalıdır.

Anahtar Kelimeler: damak yarığı, dudak yarığı, nazogastrik tüp, yoğun bakım

SB-116

Tipik Fizik Muayene Kriterlerini İçermeyen Submüköz Yarık Damaklı Hastalarda Tanı

Ahmet Tayyip Akduman, Ahmet Doğramacı, Gökçe Yıldıran, Zekeriya Tosun

Selçuk Üniversitesi Tıp Fakültesi, Plastik Rekonstrüktif ve Estetik Cerrahi Anabilim Dalı, Konya

Giriş: Primer ya da sekonder damak yarığı olan hastalarda tanı fizik muayene ile kolaylıkla konabilirken; submüköz yarık damaklı hastalarda mukoza bütünlüğü korunduğu için birinci basamakta tanı konulmasında zorluk yaşanabilir ve hastalar plastik cerrahi uzmanlarına başvurmada geç kalabilirler.

Her ne kadar submüköz yarık damaklı hastalarda, tanıya götüren fizik muayene bulguları arasında bifid uvula, yumuşak damakta zona pellucida ve sert damak posteriorunda kemik notch olarak literature geçmiş bir triad yer alsa da; bu bulguların belirgin şekilde yer almadığı bir hasta grubunda sadece hipernazal konuşma şikayeti ile karşılaşılabilir.

Bu çalışmanın amacı kliniğimizde opere edilen submüköz kleft hastalarının retrospektif olarak incelenmesi ve bir tanı algoritmasının ortaya konmasıdır.

Materyal-Metod: Mart 2016-Temmuz 2023 tarihleri arasında polikliniğimize hipernazal konuşma şikayeti veya konuşma bozukluğu nedeniyle başvuran hastalar retrospektif olarak tarandı. Yarık dudak ve damak tanısı almadan sadece konuşma bozukluğu ile başvuran hastalar çalışmaya dahil edildi. Opere edilemeyen ve sendromik hastalar çalışmanın dışında tutuldu. Çalışmaya dahil edilen hastaların başvuru şikayetleri, tanılarının konulma yöntemleri (fizik muayene, MRI), uygulanan ameliyat tekniği (mukozal flep, posterior farengeal flep, her iki flep), kaydedildi.

Bu çalışmanın amacı, submukoz yarık damaklı hastaların gözden geçirilmesi, tanı seçeneklerinin değerlendirilmesi ve diagnostik bir algoritma oluşturulmasıdır.

Bulgular: Yaş ortalaması 9,4(1yaş3ay-27yaş) olan 7 kadın ve 11 erkek toplam 18 submüköz yarık damaklı hasta tespit edildi. Hastaların 12sine (yaş ort:8,2) fizik muayene ile ve 6sına (yaş ort:11) fizik muayene ve MRI ile tanı konabilmiştir. Bu hastalardan 1ine dinamik MRI ile tanı konabilmiştir.

Fizik muayeneye ek olarak MRI'da m. levator veli palatini devamlılığının olmadığı gözlenen hastaların tamamında tek şikayetin hipernazal konuşma olduğu belirlendi. Bu hastaların 3üne farengal flep, 2'sine mukoza flebi ve 1ine her iki fleple onarım yapılmıştı. Hastaların tümüne daha önce başka merkezlerdedavranışsal konuşma terapisi önerilmişti.

Yalnız fizik muayene ile tanı konan hastaların tümünde klasik triad mevcuttu, bu hastaların 4'üne farengal flep, 8'ine mukoza flebi ile onarım yapılmıştı.

Tartışma ve Sonuç: Argenta ve ark. MRI'ın yumuşak damaktaki yapısal anormallikleri doğru bir şekilde tanımladığını söyler. Ancak bu patolojiler kliniğin şiddeti ile korele değildir. Bu çalışmada da 1 hastada dinamik MRI ihtiyacı doğmuştur.

Sonuç olarak hipernazal konuşma bozukluğu ile plastik cerrahi polikliniklerine başvuran hastalarda fizik muayene klasik kriterlerini karşılamıyor olsa da konuşma teslerini de içeren klinik muayene sonrası statik ve dinamik MRI tedavi kararlarını ve cerrahi endikasyonları yönlendirmelidir.

Referanslar:

1. Argenta A, Petropoulou K, Cray J, Ford M, Jiang S, Losee J, Grunwaldt L. Magnetic resonance imaging as a predictor of submucous cleft palate severity and guide for surgical intervention. J Craniofac Surg. 2013 May;24(3):964-9. doi: 10.1097/SCS.0b013e31828f2651. PMID: 23714922.

Anahtar Kelimeler: Submüköz kleft, Görüntüleme, Levator Veli Palatini

SB-117

Akrabalık, Aile Öyküsü ve Yarık Dudak Damak Epidemiyolojisi:1000 Primer Dudak Damak Yarıklı Hasta üzerine Hacettepe Üniversite Hastanesi Bazlı Çalışma

Yusuf Irmak, Murat Kara, Fatma Figen Özgür

Hacettepe Üniversitesi Tıp Fakültesi, Plastik Rekonstrüktif ve Estetik Cerrahi Anabilim Dalı, Ankara

Dudak damak yarıkları, morfolojik olarak oldukça çeşitlilik gösteren, etyolojileri kompleks ve multifaktöriyel olmakla birlikte heterojen bir deformite grubunu tanımlamaktadır. Dudak damak yarıkları, ortalama 500 ile 700 canlı doğumda bir görülme sıklığı ile, kraniyofasiyal bölgenin en sık görülen konjenital anomalisidir. Dudak damak yarık görülme sıklığı aile öyküsü ve anne baba arasındaki akrabalık ilişkisinden etkilenebilmektedir. Bu çalışmadaki amacımız da, anne-baba arasındaki akrabalık ilişkisinin ve aile öyküsünün yarık dudak damak oluşumu üzerindeki etkisini incelemek, primer dudak damak yarıklı hastaların epidemiyolojik verilerini ortaya koymaktır. 01.10.2022- 01.07.2023 zaman aralığında Hacettepe Üniversite Hastanesi Plastik Rekonstruktif ve Estetik Cerrahi Anabilim Dalınca opere edilen veya poliklinik kontrolüne gelen primer dudak damak yarıklı hastalar çalışmaya dahil edilmiştir. Alveolar kleft, dudak revizyonu, damak fistülü onarımı için hastanemize başvuran hastalar bu çalışmaya dahil edilmemiştir. 36 aylık üzeri hastalar bu çalışmaya dahil edilmemiştir. Hastalar yarık tiplerine göre 7 ayrı grupta sınıflandırılmıştır: izole yarık damak (CP), sol taraflı yarık dudak ve damak (sol CLP), sağ taraflı yarık dudak ve damak (sağ CLP), bilateral yarık dudak ve damak (BCLP), izole sol taraflı dudak yarığı (sol CL), izole sağ taraflı dudak yarığı (sağ CL), bilateral yarık dudak (BCL). Değişkenlerin bağımsızlığını test etmek için ki-kare testi kullanılmıştır.

Toplam 1000 hasta arasında CLP daha yaygın bulunmuştur (%47,9). Yarık dudak ve damaklı hastalar arasında bunu sırasıyla izole CP (%30.3), izole sol CL (%11,9), izole sağ CL (%6,5) ve BCL (%3,4) izlemektedir. Erkeklerde CL ± P (E:K = 1,46:1) ve kadınlarda CP (E:K = 0,9:1; P < 0,0001) görülme olasılığı daha yüksekti. Hastaların yaklaşık üçte birinde (%30.3) ailede yarık öyküsü vardı; CLP'li hastalarda aile öyküsünün pozitif olma olasılığı CP'li ve izole CL'li hastalara göre daha yüksekti (%33,0'e karşı %25,0 ve %20.0; P < 0,007). Hastalarımızın ebeveynlerinin %30.4'ünde akraba ilişkisi görülmüştür. Tüm gruplar için, ebeveynleri akraba olan hastalarda aile öyküsünün pozitif olma olasılığı akraba olmayanlara göre daha yüksekti. Akrabalığın beklenen genetik sonuçları hakkında eğitim, yüksek derecede akrabalığa sahip popülasyonlar için önemlidir.

Anahtar Kelimeler: Damak dudak yarıkları, akrabalık, aile öyküsü

SB-118

Yarık Dudak Ameliyat Skarlarının Belirginliğinin Azaltılmasında Sütür Seçimi

Fatih Şentürk, Gökçe Yıldıran, Zekeriya Tosun

Selçuk Üniversitesi Tıp Fakültesi, Plastik Rekonstrüktif ve Estetik Cerrahi Anabilim Dalı, Konya

Giriş: Yarık dudak onarımın amacı fonksiyonel ve kozmetik deformiteyi onarmaktır.1 Ancak, yarık dudak onarımı üst dudak, kolumella, burun tabanı, alar kanat, cilt ve kas onarımı gibi çok sayıda anatomik yapının değişken şiddette ortaya çıkan distorsiyonu ile komplike hale gelebilir. Belirlenen hedeflere ulaşmak için, onarım, yarık tarafındaki filtral yükseklik kaybını telafi etmek için sağlam ve uygun boyutta bir üst dudağın oluşturulmasını, normal oral yeterlilik ve işlev için alttaki kas yapısının onarılmasını içerir.1 Fonksiyon açısından en önemli parametre kas onarımı olsa da kozmetik sonucu etkileyen ve ailenin memnuniyetini oluşturan en önemli parametreleren biri uygun şekilde cilt sütürasyonu yapılması ve sonrasında oluşan skar dokusudur.

Yarık dudaklı hastalarda cilt skarının belirginliğinin azaltılması en önemli kozmetik hedeflerden biridir. Skar belirginliğini azaltmak için birçok yöntem kullanılmıştır. Bunların başında emilebilir süturlar, emilemez süturlar ve doku yapıştırıcıları gelmektedir.1 Bazı çalışmalarda

emilebilir ve emilemez süturların kullanılması açısından anlamlı istatiksel fark bulunmamıştır.2

Bu çalışmanın amacı kliniğimizde 2016 -2023 yılları arasında opere edilen yarık dudaklı hastalarda sütür materyali seçimi ve sütürlerin alınmasının yarık dudak skarı üzerine etkisi araştırılmasıdır.

Materyal Metod: 2016-2023 yılları arasında kliniğimizde opere edilen ve en az 1 yıllık postoperatif tam kayıtlarına ulaşılabilen 32 yarık dudak olgusu çalışmaya dahil edildi. Dudak onarımı revizyonu geçiren hastalar çalışmaya dahil edilmedi.

Hastalar aynı marka polipropilen sütürle onarılanlar (PG) ve aynı marka glikomer 631 sütür ile onarılanlar (GG) olarak 2 gruba ayrıldı. PG grubundaki hastaların tümünde postoperatif 7. günde sedoanaljezi altında sütürler alınmıştır.

Hastaların tümü aynı cihaz ve aynı teknikle çekilmiş postoperatif 1. Yıl fotoğrafları üzerinden iki bağımsız plastik cerrah tarafından görsel analog skala (VAS) ile değerlendirildi ve her bir hasta için ikisinin ortalaması alındı. (şekil 1)

Bulgular: 14 kız ve 18 erkek hasta çalışmaya dahil edilmişti. Hastaların ameliyat olduğu ortalama opere olma yaş 3.5 ayidi. Hastaların 16 sı 6.0 polipropilen sütürle (PG) 16 sı 6.0 glikomer 631 sütür(GG) ile primer süture edilmiştir. PG grubunda ortalama VAS skoru 8.5, GG grubunda ise 7.5 olarak bulundu. İki grup arasında anlamlı fark bulundu ($p<0.05$).

Olgu Örneği 1 - polipropilen sütürle onarılan ve postoperatif 7. günde sütürleri alınan bir hasta

Olgu Örneği 2- glikomer 631 sütürle onarılan bir hasta

Tartışma: Orofasiyal yarıklar en sık görülen baş boyun malformasyonlarındandır. Dudak ve damak yarıklarının hasta üzerinde önemli psikolojik ve sosyoekonomik etkileri olup, yaşam kalitelerini etkilemesi multidisipliner bir tedavi yaklaşımı gerektirmektedir. Genetik ve çevresel faktörler arasındaki karmaşık etkileşim bu anomalinin oluşumunda önemli bir rol oyna.3 Cerrahi onarımın amacı fonksiyonel ve kozmetik deformiteyi onarmaktır.

Bu çalışma yarık dudak onarımı için emilebilir veya emilemeyen dikişler kullanıldığında en iyi kozmetik sonucu veren hangisi sorusunu cevaplamak için yapılmıştır. Bu sorunun kanıta dayalı bir yanıtı klinik ve cerrahi uygulamalarda rehberlik edecek ve aynı zamanda yarık dudak onarımında daha iyi cerrah ve hasta memnuniyeti sağlayacaktır.

Prosedür için sütur materyalinin seçiminde hem materyalin fiziksel özellikleri hem de materyale karşı oluşan doku tepkisinin anlaşılması önemlidir.

Emilebilen süturlar belirgin doku tepkimesi başlatabilir ve kalıcı skar, hassasiyet gibi sonuçlara yol açabilir.4

Literatürde emilebilen ve emilemeyen sütur materyalleri kullanılarak yarık dudak sonrası kozmetik sonuçları inceleyen çok az sayıda çalışma bulunmaktadır.5

Hastaların estetik sonuçlarının değerlendirilmesi sübjektif olduğundan, bu çalışmada VAS kullanımı uygun bulunmuştur. İki ayrı plastik cerrahi uzmanı değerlendirilmesinin ortalamasının alınması çalışma için güçlü bir yön iken bu değerlendirmenin muayene olarak değil fotoğraflar üzerinden yapılması çalışmayı zayıf kılan bir yöntem olmuştur.

Holger ve ark. ve Karounis ve ark. Pediyatrik travmatik laserasyonlarda absorbable ve nonabsorbable sütur kullanımını karşılaştırdı ve kozmetik sonuç olarak anlamlı bir fark bulmadılar6. Travmatik laserasyonlarda kontrolsüz bir kesi oluşurken yarık dudak insizyonu kontrollü bir kesi olup skarlarının daha az belirgin kalması beklenebilir. Çalışmalar arasındaki farklılık bu yönde yorumlanmıştır.

Shinohara ve ark. Emilemez sütur olarak monofilament naylon ve emilebilir olarak polyglyconate, polydioxanone kullanmış ve skarların kozmetik görünümünde anlamlı fark bulamamışlardır.7 Glikomer bu çalışmaların hiçbirinde kullanılmamıştır, ancak mevcut bulgular ile tümüyle reddedilemez. Yine de bu çalışma fizik muayene ile de ölçümlemesi yapılan daha geniş serilere yol gösterici olacaktır.

Mevcut bulgular yarık dudak hastalarında emilemeyen sütur kullanımının ve postoperatif sütür alınmasının, skarların görünümünde anlamlı olarak daha iyi kozmetik sonuç verdiğini göstermiştir.

Bu tekniğin dezavantajı, postoperatif birinci haftada hastanın yeniden ameliyathaneye alınıyor oluşu ve her ne kadar çok kısa sürse de sedoanaljezi alıyor oluşudur. Bu açılardan emilebilir sütürler daha avantajlıdır. Ancak uzun dönemdeki skar başarısı için yarık dudak hastalarının cilt sütürasyonunda polipropilen sütür kullanılmasını ve takip eden birinci haftada sütür alınmasını öneriyoruz.

Referanslar

1- De La Pedraja J, Erbella J, McDonald WS, Thaller S. Approaches to cleft lip and palate repair. J Craniofac Surg. 2000;11(6):562-571. doi:10.1097/00001665-200011060-00009

2- 2-Datarkar AN, Rewanwar D, Rai A. Comparative analysis of unilateral cleft lip closure using absorbable and nonabsorbable sutures: a randomised clinical study. Plastic Aesthet Res. 2014;1(2):54-57. doi:10.4103/2347-9264.139700

3- Sandberg DJ, Magee WP Jr, Denk MJ. Neonatal cleft lip and cleft palate repair. AORN J 2002;75:490-8.

4- Erel E, Pleasance PI, Ahmed O, Hart NB. Absorbable versus non-absorbable suture in carpal tunnel decompression. J Hand Surg Br 2001;26:157-8.

5- Luck RP, Flood R, Eyal D, Saludades J, Hayes C, Gaughan J. Cosmetic outcomes of absorbable versus nonabsorbable sutures in pediatric facial lacerations. Pediatr Emerg Care 2008;24:137-42.

6- (Karounis H, Gouin S, Eisman H, Chalut D, Pelletier H, Williams B. A randomized, controlled trial comparing long-term cosmetic outcomes of traumatic pediatric lacerations repaired with absorbable plain gut versus nonabsorbable nylon sutures. Acad Emerg Med 2004; 11: 730-5.

7- Shinohara H, Matsuo K, Kikuchi N. Absorbable and nonabsorbable buried sutures for primary cleft lip repair. Ann Plast Surg 1996;36:44-6.

Anahtar Kelimeler: skar, sütur, yarık dudak

Olgu Örneği

Olgu Örneği 1 - polipropilen sütürle onarılan ve postoperatif 7. günde sütürleri alınan bir hasta Olgu Örneği 2- glikomer 631 sütürle onarılan bir hasta

SB-119

Fotobiomodülasyon Uygulamasının Kompozit Greft Yaşamsallığı Üzerine Etkisi

Etkin Boynuyoğun[1], Mert Çalış[1], Pergin Atilla[2], Yasemin Aksoy[3], Furkan Açıl[1], İlker Levent Erdem[2], Mehmet Özcan[3], Figen Özgür[1]

[1]Hacettepe Üniversitesi Tıp Fakültesi Plastik, Rekonstrüktif ve Estetik Cerrahi Ana Bilim Dalı, Ankara
[2]Hacettepe Üniversitesi Tıp Fakültesi Histoloji Ana Bilim Dalı, Ankara
[3]Hacettepe Üniversitesi Tıp Fakültesi Biyokimya Ana Bilim Dalı, Ankara

Giriş: Travma, yanık, kanser cerrahisi sonrası oluşan defektlerin rekonstrüksiyonunda, kondrokutanöz kompozit greftler oldukça sık kullanılmaktadır. Kondrokutanöz greftler, kontraktil güçlere daha dirençli olması sonucu ikincil kontraksiyonun daha az görülmesi, melanin pigmenasyonununun daha az olması, defekti çevreleyen cilt ile daha iyi uyum göstermesi ve kıkırdak doku da içerdiği için, 3 boyutlu rekonstrüksiyona olanak sağlaması nedeniyle, özellikle kulak ve burun rekonstrüksiyonunda, önemli bir alternatif olarak bulunmaktadır.

Fotobiomodülasyon (FBM) uygulaması, uzun yıllardır başta yara iyileşmesi olmak üzere, birçok alanda kullanılan bir tedavi modalitesidir. Hücresel düzeyde FBM uygulamasının mikrovaskülarizasyonu arttırarak, mitokondrial enzimleri aktive ederek, büyüme faktörlerinin sentezini indükleyerek ve foto-aktif kalsiyum kanallarını aktive ederek hücre içi kalsiyum miktarını arttırması gibi çeşitli biyolojik yolakları tanımlanmıştır. Ayrıca, FBM uygulamasının, çeşitli çalışmalarda neovaskülarizasyonu arttırdığı ve oksidatif stresin doku belirteçlerini azaltarak, iskemi-reperfüzyon hasarını azalttığı gösterilmiştir. Özellikle yüz rekonstrüksiyonunda, kompozit greftler ile çok iyi sonuçlar elde edilebilse de; 1.5 cm üzerindeki greftlerin yaşamsallığı güvenilir olmamaktadır. Bu durumun iki en önemli nedeni ise, greftin yetersiz vaskülarizasyonu ve iskemi-reperfüzyon hasarıdır. Çalışmamızın amacı, FBM uygulamasının, kompozit greft vaskülarizasyonunu arttırırken, iskemi reperfüzyon hasarını azaltarak, greft yaşamsallığını arttırdığını göstermektir.

Yöntem-Gereçler: Çalışmamızda, 16 adet New Zealand tipi erkek tavşanın 32 adet kulağı kullanılmış olup, rastgele 2 ana grup oluşturulmuştur. 2 gruptan 1.si kontrol grubu olarak FBM uygulanmayan, 2. Grup ise FBM uygulanan grubu oluşturmaktadır. 12 günlük gözlem dönemi sonunda tavşanlar sakrifiye edilerek, kompozit greftler makroskobik, histolojik, biyokimyasal olarak değerlendirmeye alınmıştır.

Cerrahi olarak, dış kulak yolundan yaklaşık 2 cm uzaklıkta, 2 cm çapında, sirküler, tam kat kondrokutanöz greft elde edildi. Takiben, kompozit greft saat yönünde 90 derece rotasyon yaptırıldıktan sonra, greftin alındığı defekt alanına sütüre edildi. Daha sonra aynı işlem diğer kulağa da uygulandı. Grup 2'deki hastalara 48 saatlik intervaller ile post-operatif 0,2,4,6,8,10 ve 12. günlerde FBM uygulandı (Resim 1).

Makroskobik olarak greftler, aynı sabit uzaklıktan ve aynı digital fotoğraf makinesi (Canon EOS 850D) ile 0,2,4,6,8,10 ve 12. günlerde fotoğraflandı. Çekilen fotoğraflar bilgisayar ortamına aktarılarak Adobe Photoshop CS6 programı sayesinde fleplerin yaşayan, nekroza giden ve total alanı ayrı ayrı seçilerek piksel cinsinden ortaya konarak, fleplerin yaşayan alanlarının tüm flep alanına oranı yüzde (%) cinsinden hesaplandı.

Histolojik olarak, alınan kesitler Hematoksilen-Eozin ve Mallory trikomla, immunohistokimyasal olarak, neovaskülarizasyonun incelenebilmesi için damarlarda CD31 ile boyandı ve CD31 ekspresyonuna bakıldı.

Biyokimyasal olarak, kontrol ve deney gruplarında iskemi-reperfüzyon hasarının incelenebilmesi için dokularda total glutatyon ve lipid peroksidasyon düzeyi spektrofotometrik olarak belirlendi. İstatiksel analizler SPSS 24.0 programı ile gerçekleştirildi.

Bulgular: Makroskobik analizde, FBM uygulanmayan grupta greft yaşamsallığı %40.69, FBM uygulanan grupta ise %73.38 olarak saptanmış olup, aradaki fark istatiksel olarak anlamlı bulundu ($p<0.0001$).

İmmunohistokimyasal analizde, CD31 ile boyanan damar sayısı FBM uygulanmayan grupta 3.6, FBM uygulanan grupta ise 5.6 adet sayılmış olup, aradaki fark istatiksel olarak anlamlı bulundu ($p<0.0001$).

Biyokimyasal analizde, glutatyon düzeyi, FBM uygulanmayan grupta ortalama 126.68 ± 46.64, FBM grubunda 165.46 ± 49.98 olarak bulunmuş olup, aradaki fark istatiksel olarak anlamlı bulunmuştur ($p<0.05$). Malondialdehit (MDA) düzeyi kontrol grubunda ortalama 26.96 ± 5.57, FBM grubunda 22.42 ± 5.76 olarak bulunmuş olup, aradaki fark istatiksel olarak anlamlı bulunmuştur ($p<0.05$) (Tablo 1).

Tartışma: Kompozit greftler klinik pratikte oldukça yaygın kullanılmaktadır. Kanser, travma ve yanık sonrası onarım cerrahisinde kompozit greftlere sıklıkla ihtiyaç duyulmaktadır. Bu greftler genellikle kolumella, alar kanat gibi kendine has anatomik özellikleri nedeniyle, her katmanı uygun şekilde, 3 boyutlu olarak rekonstrükte etmenin zor olduğu alanlarda kullanılmaktadır. Özellikle 1.5 cm2'den daha büyük defektlerin onarımında kullanldıkları takdirde, ameliyat sonrası kondrokutanöz greftlerin sağkalımlarında problemler görülebilmektedir.

FBM uygulaması, uzun yıllardır başta yara iyileşmesi için olmak üzere, birçok alanda kullanılan bir tedavi

modalitesidir. Hücresel düzeyde FBM uygulamasının mikrovaskülarizasyonu arttırarak, mitokondrial enzimleri aktive ederek, büyüme faktörlerinin sentezini indükleyerek ve foto-aktif kalsiyum kanallarını aktive ederek hücre içi kalsiyum miktarını arttırmak gibi çeşitli biyolojik yolakları tanımlanmıştır. Ayrıca, FBM uygulamasının, çeşitli çalışmalarda neovaskülarizasyonunu arttırdığı ve oksidatif stresin doku belirteçlerini azaltarak, iskemi-reperfüzyon hasarını azalttığı gösterilmiştir. Greftler doğası itibari ile, alıcı sahadadan perfüzyona muhtaçtır. Ayrıca iskemi periyodu sonrası, tekrar reperfüze olarak; iskemi-reperfüzyon hasarına yatkın hale gelmektedir. Bu noktada FBM uygulamasının neovaskülarizasyonunu arttırması ve iskemi-reperfüzyon hasarını azaltması hedeflenerek, greftin sağkalımının arttırılması amaçlanmıştır.

Literatürde kondrokutanöz greftlerin sağkalımlarını arttırmaya yönelik, PRP, hiperbarik oksijen gibi çeşitli modaliteler kullanılmış, ancak FBM uygulaması üzerinde herhangi bir çalışmaya rastlanmamıştır. Bu nedenle, klinik pratiğimizde önemli bir yer kaplayan kompozit greftlerin yaşamsallığını basit bir uygulama olan FBM ile arttırarak, daha geniş bir güven aralığında kullanılabileceği ortaya konmuştur.

Sonuç: FBM uygulaması, tavşan kulağı kompozit greft modelinde gerek neovaskülarizasyonu arttırarak gerek iskemi-reperfüzyon hasarını azaltarak greft sağkalımını arttırmaktadır.

Anahtar Kelimeler: Fotobiomodülasyon, kompozit greft, kondrokutanöz greft

Kompozit greftin hazırlanması, inseti ve fotobiomodülasyon uygulaması

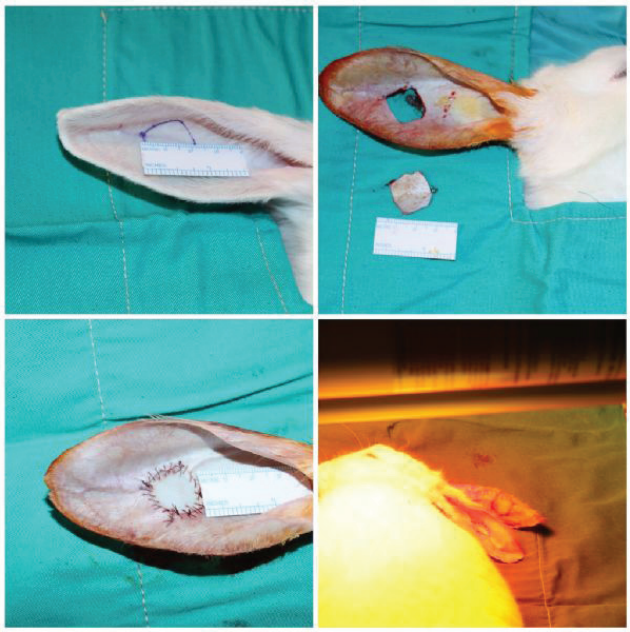

Kontrol ve FBM Gruplarında Biyokimyasal Analiz Sonuçları

	Glutatyon	MDA
Grup 1 (Kontrol)	126.68±46.64	26.96±5.57
Grup 2 (FBM)	165.46±49.98	22.42±5.76
p	p<0.05	p<0.05

SB-120

CO2 Lazer İle Oluşturulmuş Yanık Modelinde Wharton Jeli Kaynaklı Mezenkimal Kök Hücre ve Conditioned Medium'un İyileşme Üzerindeki Etkinliğinin Araştırılması

Erden Erkut Erkol[1], Zekeriya Tosun[2], İlhami Çelik[3], Mehmet Ünal[4], Fatma Öz Bağcı[5], Gülsemin Çiçek[5]

[1]Başakşehir Çam ve Sakura Şehir Hastanesi, Plastik Rekonstrüktif ve Estetik Cerrahi Ana Bilim Dalı, İstanbul
[2]Selçuk Üniversitesi Tıp Fakültesi Hastanesi, Plastik Rekonstrüktif ve Estetik Cerrahi Ana Bilim Dalı, Konya
[3]Selçuk Üniversitesi Veterinerlik Fakültesi, Fizyoloji Ana Bilim Dalı, Konya
[4]Özel Klinik, Konya
5Necmettin Erbakan Üniversitesi Tıp Fakültesi, Histoloji ve Embriyoloji Ana Bilim Dalı, Konya

Giriş: Tıbbi lazerler hiperpigmentasyon, vasküler anomaliler, hipertrofik skar, melanositik nevüs, dermal yaşlanma tedavisinde ve dövme silme amacı ile kullanılmaktadır. Lazer teknolojisi geliştikçe kullanım alanları genişlemekte ve kullanım sıklığı da giderek artmaktadır. Lazer tedavisine bağlı en sık görülen komplikasyonlardan biri lazer yanıklarıdır. Literatürde lazer yanıklarının, diğer termal yanıklardan farklı olarak ilerleyici olabileceği belirtilmiştir (1).

Yanık tedavisi için geleneksel yara bakım yöntemleri sık kullanılmakta olsa da kök hücre etkinliği araştırmaları günden güne artmaktadır. Yağ dokusu ve kemik iliği kaynaklı mezenkimal kök hücre ile ilgili birçok yanık araştırması araştırılmış olup wharton jeli kaynaklı mezenkimal kök hücre çalışması sınırlıdır. Aynı zamanda lazer yanık modeli üzerinden yapılmış kök hücre çalışması ulaşılabilen literatürde saptanmamıştır.

Bu çalışmada lazer yanığı sonrası Wharton Jeli kaynaklı mezenkimal kök hücre (WJ-MKH) ve Conditioned Medium (CM) tedavilerinin yanık iyileşmesine katkıda bulunup bulunmadığı ve CO2 lazerin komplikasyonları olan hipertrofik skar ve uzun süren eritemin esas sebebi olan lazer yanıklarına etkisi araştırılmıştır (2).

Gereç ve Yöntem: Fraksiyonel CO2 lazer kullanılarak kısmi ve tam kalınlıkta yanık modelleri oluşturuldu (Resim 1). 64 dişi sıçan dört gruba ayrıldı. Grup 1'de (SHAM) herhangi bir tedavi uygulanmazken, Grup 2'de Minimal Essential Media (MEM), Grup 3'te WJ-MKH ve Grup 4'te CM yanık sonrası 1. günde uygulandı. Yara iyileşmesi, 7. ve 14. günlerde makroskobik, histopatolojik, immünohistokimyasal ve PCR gen ekspresyonu (VEGF, VEGFR1, FGF ve FGFR1) ile değerlendirildi.

Bulgular: Genel olarak WJ-MKH ve CM grupları daha üstün iyileşme özellikleri gösterdi. İmmunhistokimya FGF ve VEGF boyalarında kısmi ve tam kat kalınlıkta yanık 1. ve 2. haftada her üç grupta da SHAM grubuna göre anlamlı

boyanma artışı olduğu görüldü (p<0.05). Kantitatif bir değerlendirme aracı olan PCR gen ekspresyon sonuçlarında ise kısmi kalınlıkta yanık 1. hafta değerlendirmesinde FGFR1 sayımında CM grubu üstün iken; VEGF, VEGFR1 ve FGF parametrelerinde WJ-MKH daha üstündü (p<0.05). Kısmi kalınlıkta yanık 2. hafta değerlendirmesinde tüm parametrelerde CM daha üstündü (p<0.05). Tam kat yanık 1. haftada FGFR1 ekspresyonu WJ-MKH grubunda daha fazla iken VEGF, VEGFR1 ve FGF parametrelerinde CM grubu daha üstündü (p<0.05). Tam kat yanık 2. hafta grubunda VEGF ve VEGFR1'de WJ-MKH; FGF ve FGFR1 parametrelerinde CM üstündü (p<0.05).

Sonuç: Lazer yanığı iyileşmesinde kök hücre uygulamasının etkili bir tedavi seçeneği olduğu, ama kök hücre olmadan CM uygulamasının da en az kök hücre kadar etkin olduğu tespit edildi. 1. Ve 2. Hafta değerlendirme sonuçları tek doz CM ve WJ-MKH terapötik etkinliğinin iki haftalık boyunca devam ettiğini gösterdi.

Günümüzde kullanımı artan CO2 lazerin, yanık sonrası oluşabilecek geç dönem komplikasyonlarının önüne geçmek için WJ-MKH ve CM subkütan tedavilerinin derinin her katmanında yara iyileşmesini artırmasının bu komplikasyonların önüne geçeceğini düşündürmektedir.

Kaynaklar

1. Zhang Y-M, Ruan J, Xiao R, Zhang Q, Huang Y-S. Comparative study of 1,064-nm laser-induced skin burn and thermal skin burn. Cell biochemistry and biophysics. 2013;67:1005-14.
2. Arno AI, Amini-Nik S, Blit PH, Al-Shehab M, Belo C, Herer E, et al. Effect of human Wharton's jelly mesenchymal stem cell paracrine signaling on keloid fibroblasts. Stem cells translational medicine. 2014;3(3):299-307.

Anahtar Kelimeler: Wharton jeli kaynaklı mezenkimal kök hücre, Conditioned medium, Lazer yanığı

Resim 1

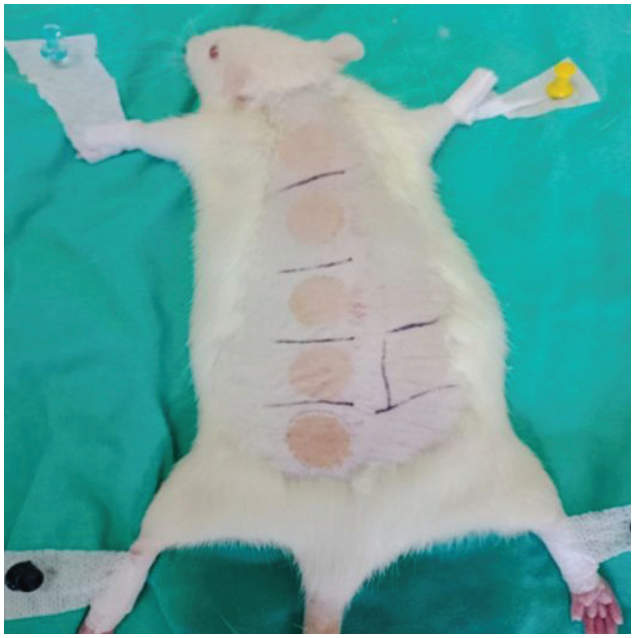

Literatüre uygun olarak farklı derecede yanıklar oluşturmak için 10J enerjide 2x2 cm boyutlarında fraksiyonel CO2 lazer kullanılarak çeşitli sürelerde (15, 30, 45, 60, 90 ve 120 saniye) yanık modellerinin oluşturulması.

SB-121

Ratlarda Progesteronun Yağ Greftleri Sağ Kalımına ve Yağ Hücresi Apopitozuna Etkisi

Emrah Köksal[1], Simay Erşahin[2], Narin Karagöz[4], Nesrin Tan Başer[1], Gülçin Şimşek[3]

[1]Sağlık Bilimleri Üniversitesi Gülhane Eğitim ve Araştırma Hastanesi, Plastik Estetik ve Rekonstrüktif Cerrahi Ana Bilim Dalı, Ankara
[2]Tatvan Devlet Hastanesi, Bitlis
[3]Sağlık Bilimleri Üniversitesi Gülhane Eğitim ve Araştırma Hastanesi, Tıbbi Patoloji Ana Bilim Dalı
[4]Sağlık Bilimleri Üniversitesi Başakşehir Çam ve Sakura Şehir Hastanesi, Tıbbi Patoloji Ana Bilim Dalı, İstanbul

Amaç: Yağ grefti uygulamaları rekonstrüktif ve estetik cerrahi alanında son yıllarda oldukça sık kullanılan uygulamalardandır. Yağ grefti uygulamalarının birçok avantajı olmakla birlikte, uygulanan greftin rezorpsiyonu en önemli dezavantajıdır. Bu sebeple greft sağkalımını arttırmak için yoğun araştırmalar yapılmaktadır. Literatürde de progesteron takviyesinin yağ grefti sağkalımına etkisinin araştırıldığı bir çalışma bulunmamaktadır. Bu amaçla; erken dönemde iskemi ve travmatik hasar sonucu gelişen yağ hücresi apopitozuna bağlı yağ hücresi kaybını engellemek ve yağ sağ kalımını arttırmak için progesteron hormonunun etkisini araştırdık.

Gereç ve Yöntemler: Araştırmada 250-350 gr 3-6 aylık aralığındaki 28 adet dişi Wistar Albino sıçanı kullanılmıştır. İki ana grup, ikişer alt grup olmak üzere 4 grup oluşturulmuştur. A grubu; Uzun dönem sağ kalım çalışmasının yapılacağı 60 gün süre ile gözlemlenecek gruptur. Grup1 ve grup 2 olarak iki alt gruba ayrılmıştır. Grup 1 (kontrol grubu)'e sadece standart teknik ile yağ grefti uygulanmıştır. Grup 2 (gözlem grubu)'ye standart teknik ile yağ grefti uygulaması ile beraber 60 gün süreyle subkütan (sc) progesteron takviyesi uygulanmıştır. B grubu; Erken dönem yağ hücresi apopitozunun değerlendirileceği 10 gün süre ile gözlemlenecek gruptur. Grup 3 ve grup 4 olarak iki alt gruba ayrılmıştır. Grup 3 (kontrol grubu)'e sadece standart teknik ile yağ grefti uygulanmıştır. Grup 4 (gözlem grubu)'e standart teknik ile yağ grefti uygulaması ile beraber 10 gün süreyle subkütan (sc) progesteron takviyesi uygulanmıştır. Deney süreleri sonunda ense bölgelerindeki yağ greftleri eksize edilerek ağırlık ve hacim ölçümleri sonrası histopatolojik olarak incelendi semikantitatif olarak patolojik bulgularına göre skorlandı. B grubundan alınan örnekler ise immünohistokimyasal olarak caspas-3 kitleri kullanılarak boyandı ve apopitotik hücre sayımı yapıldı. Denekler sakrifiye edilmeden önce intrakardiyak olarak kanları alınarak östrojen ve progesteron seviyeleri analiz edildi.

Bulgular: Makroskobik bulgular ile hacim ve ağırlık bulgularında A grubunda istatistiksel olarak anlamlı bir fark görüldü. Histolojik ve immunohistokimyasal bulgularda progesteronun dejenerasyon kriterlerinde anlamlı farklılıklar yarattığı buna bağlı olarak yağ sağkalımını anlamlı derecede arttırdığı ortaya çıktı. B grubunda makroskobik bulgular ile hacim ve ağırlık bulgularında anlamlı bir fark görülmedi. Bu durumun nedeni; çalışmanın 10. Günde sonlandırılması sebebiyle, ortamdaki fagositik aktivitenin ve remodeling döngüsünün hala devam etmesine bağlı olarak bu değişkenlerin greft hacimlerine yansımadığı ve benzer hacim değişiklikleri ile karşılaşıldığı şeklinde yorumlanmıştır. Histolojik ve immunohistokimyasal bulgularda progesteronun dejenerasyon kriterlerinde anlamlı farklılıklar yarattığı ancak yağ sağkalımını anlamlı derecede fark yaratmadığı ortaya çıktı. B grubunda

immünohistokimyasal olarak 500 hücrede caspas-3 kiti ile boyanan apoptotik hücre sayısı saptanmış ve progesteron takviyesi verilen gözlem gruplarında kontrol gruplarına oranla apopitotik hücre sayısında istatistiksel olarak anlamlı derecede düşüş olduğu görülmüştür.

Sonuç: Düşük doz progesteron takviyesi travma ve iskemik strese bağlı gelişen yağ hücresi apoptozunu inhibe ederek ve aynı zamanda lipojenik etkiler oluşturarak yağ grefti sağkalımını anlamlı derecede arttırmıştır.

Anahtar Kelimeler: Yağ grefti, sağkalım, progesteron, apoptoz, kaspaz-3

İmmünohistokimyasal Boyama Protokolü (Kaspas-3 Kit) ile Elde Edilen Bulguların Histolojik Olarak Gösterilmesi

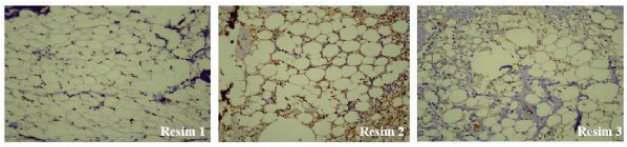

CASPAS-3 BOYANAN HÜCRE SAYISI

DENEK NO	KONTROL GRUP 3	GÖZLEM GRUP 4	DENEK NO
B1	42	15	B9
B2	44	27	B10
B3	49	14	B11
B4	48	14	B12
B5	71	17	B13
B6	26	32	B14
B7	34	35	B15

Tablo 20. CASPAS-3 ile Boyanan Apopitik Hücre Sayılarının Gruplardaki Dağılımlarının Karşılaştırılma Sonuçları

	n	KONTROL (Ort±SS)	GÖZLEM (Ort±SS)	Test İstatistiği
Apopitotik Hücre Sayısı	7	53,143±18,622	21,429±8,923	t=4,063 p=0,003

* Student's t-test Test İstatistik Değerleri

Resim 1. Sağlam yağ dokusunda Kaspas-3 ile boyanan adiposit dokusu

Resim 2. Kontrol grubunda Kaspas-3 ile daha fazla boyanan yağ dokusu

Resim 3. Gözlem grubunda Kaspas-3 ile daha az boyanan yağ dokusu

Çalışmamızda yağ greftlerinden elde edilen yağ hücrelerinde apopitotik hücrelerin belirlenmesinde Kaspas-3 kitleri kullanıldı. Kaspas-3 pozitif hücreleri, her preparat için 5 farklı alanda her alanda 100, toplamda 500 hücre sayılarak hesaplandı. Gözlem grubunda toplamda 500 hücre içinde sayılan KASPAS-3 ile boyanmış apopitok hücre sayı ortalamasının (21,429±8,923) Kontrol grubu ortalamasından (53,143±18,622) istatistiksel olarak anlamlı derecede düşük olduğu görülmüştür (t=4,063, p=0,003). Uygulanan tedavinin klinik anlamlılığı Cohen's d etki büyüklüğü indeksi ile değerlendirilmiş elde edilen katsayıya göre (d=2,30) uygulanan tedavinin çok büyük (huge) derecede etkiye sahip olduğu görülmüştür (d=2,30>2,00) (Sawilowsky, 2009).

SB-122

Alfa Lipoik Asit ve L-Karnitinin Flep Canlılığı Üzerindeki Olası Sinerjik Etkileri: Sıçanlar Üzerinde Deneysel Bir Araştırma

Ertuğrul Karanfil, Jehat Kızılkan

Bolu Abant İzzet Baysal Üniversitesi Tıp Fakültesi, Plastik Rekonstrüktif ve Estetik Cerrahi Anabilim Dalı, Bolu

Giriş: "Random patern" deri flepleri, plastik ve rekonstrüktif cerrahide en sık kullanılan flep tipidir. Flep viabilitesinin korunması rekonstrüktif cerrahide başarının ana unsurdur. Özellikle random patern fleplerde flep distalinde karşılaşılan çeşitli nedenlere bağlı kayıpları önlemek için birçok çalışma yapılmıştır. Flep cerrahisinde karşılaşılan doku kayıplarının ana nedeni, iskemik kaskad ve iskemi-reperfüzyon hasarına neden olan yetersiz kan akışıdır. Random patern fleplerde distal kısım iskemik koşullara en duyarlı bölgedir ve reperfüzyon sürecinde flebin distal kısımlarında kan akımı eski haline getirilemeyebilir. Oluşan mikrovasküler hasar, luminal oklüzyon ve inflamatuar hücre aktivasyonu "no-reflow fenomeni" olarak bilinir. Flep cerrahisinde hipoksi ile mücadele, var olan vaskülariteyi arttırma veya reperfüzyon hasarı sırasında oluşan kaskadını nötralize etmeye yönelik çok sayıda çalışma yapılmıştır. Çeşitli çalışmalarda serbest oksijen radikallerinin oluşturduğu hasarları önlemek üzere antioksidanlar araştırılmıştır. Çalışmamızda, her ikisi de güçlü anti-inflamatuar ve antioksidan özelliklere sahip olan L-karnitin ve ALA'nın intradermal enjeksiyonu ile flep yaşamını artırmayı amaçladık.

Malzeme ve Yöntem: Araştırma 49 yetişkin dişi Wistar albino sıçan (ağırlık: 250–350 g) üzerinde 7 grupta (n=7) yapıldı. Gruplar; kontrol, delay-1, delay + silikon tabaka (delay-S), antioksidan-1 (AO-1), antioksidan + silikon tabaka (AO-S), Trombositten zengin plazma (PRP)- 1 ve PRP + Silikon levha (PRP-S). Kontrol, AO ve PRP gruplarında 3x10 cm kaudal pediküllü dorsal deri flepleri panniculus carnosus dahil olmak üzere kaldırıldı, sonrasında flepler yerlerine geri konularak sütüre edildi. Daha sonra her nokta 0.06 ml olacak şekilde 20 noktaya intradermal olarak toplam 1.2 ml solüsyon enjekte edildi. Enjeksiyon solüsyonu kontrol grubu için tuzlu su, AO grupları için Alfa Lipoik Asit (ALA) ve L-karnitin solüsyonu karışımı ve PRP grupları için PRP idi. Delay (Flep geciktirilmesi) gruplarında, McFarlane fleplerinin sadece uzunlamasına paralel insizyonları yapıldı. Daha sonra panniculus carnosus dahil olmak üzere bipediküllü deri flepleri kaldırılarak orijinal yataklarına geri dikildi. Yedi gün beklendikten sonra, bipediküllü flepler McFarlane fleplerine dönüştürülerek kaudal bazlı eleve edildi, sonrasında yerlerine geri suture edildi. Delay gruplarında herhangi bir enjeksiyon yapılmadı. Aynı adlı gruplarda yapılan flep ve enjeksiyon işlmelerine ek olarak, PRP-S, AO-S ve delay-S gruplarında, plazmatik imbibisyon ve iskemiye bağlı neovaskülarizasyonu önlemek için flepler tekrar yerlerine dikilmeden önce fleplerin altına bir silikon plaka yerleştirildi.

7.günde fleplerin fotoğrafları çekildi ve histopatolojik değerlendirme için fleplerde sağlıklı dokudan nekroz alanına geçiş bölgelerinden 1.5 cm çapında tam kalınlıkta deri biyopsileri alındı. Canlı flep alanları bilgisayarda hazırlanan programda değerlendirildi, inflamatuar hücre, fibroblast ve kollajen yoğunlukları ve yeni damar oluşumu Hematoxylene-eosin, Masson's trichrome ve VEGF boyamaları ile değerlendirildi. Sonuçlara SPSS programı ve ANOVA, post-hoc Tukey, Mann–Whitney U testleri ile istatistiksel analiz yapıldı, $p < 0.05$ değeri istatiksel olarak anlamlı kabul edildi.

Bulgular: Delay-1, delay-S, AO-1 ve AO-S gruplarında sağlam flep alanında kontrol grubuna göre istatistiksel olarak anlamlı bir artış olduğu görüldü, ancak PRP-1 ve PRP-S gruplarının kontrol grubuyla karşılaştırılmalarında anlamlı bir fark bulunmadı. Delay-S, AO-1 ve AO-S gruplarında yeni kan damarı oluşumunda kontrol grubuna göre istatistiksel olarak anlamlı bir artış bulundu.

Tartışma: Çalışmamızda ALA ve L-karnitin ile kombinasyon tedavisinin flep viabilitesini arttıracağını tahmin ettik. Çalışmamızda intradermal ALA ve L-karnitin enjeksiyonu yapılan fleplerin makroskopik değerlendirilmesinde flep canlılığını etkili bir şekilde arttırdığı gözlemlendi. Ek olarak, VEGF immün boyama, ALA ve L-karnitin tedavisi, AO-1 ve AO-gruplarında ve delay-S grubunda yeni oluşan damarların sayısında artışa neden olurken PRP-1 ve PRP-S gruplarında -kontrol grubuyla karşılaştırıldığında)- yeni damar sayısı üzerinde olumlu bir etkisi olmadığını gösterildi. Öte yandan, ALA ve L-karnitin tedavisi, kolajen oluşumunu, fibroblast yoğunluğunu veya inflamatuar hücre yoğunluğu üzerinde pozitif etkisi olmadı. İlginç bir şekilde, AO-1 ve AO-S gruplarıyla makroskopik olarak karşılaştırıldığında, delay-1 ve delay-2 gruplarında flep viabilitesinin daha üstün olduğunu görüldü. Biz bu üstünlüğü cerrahiyi geciktirerek flep canlılığını birden fazla yoldan artırmasına bağladık.

Güncel literatürde flep viabilitesi ve viabilite arttırma çabaları ile ilgili yayınlanmış çok sayıda çalışma bulunmaktadır. Hem cerrahi hem de farmakolojik olmak metotlar kullanılarak random fleplerde öngörülemeyen flep kaybının üstesinden gelinmeye çalışıldı. Bununla birlikte, cerrahi delay altın standart olmayı sürdürmekle birlikte, flep vaskülaritesini ve canlılığını arttırmada en etkili ve en sık kullanılan bir yöntemdir. Ancak, her metodda olduğu gibi, delay yönteminin de dezavantajları vardır. Bunlar ağrı, enfeksiyon, kanama ve şişmeyi içerir. Ek dezavantajları cerrahi gecikmenin iki aşamalı doğası, uzun süreli yara bakımı ihtiyacı ve defektlerin akut kapatılmasını gerektiren flep cerrahisinde uygulanabilirliğin olmaması.

Yukarıda belirtildiği gibi, birçok çalışma cerrahi delay fenomenine potansiyel alternatifleri araştırmıştır (40-50); ancak cerrahi delay kontrol grubunda flep viabilitesi ile lokal antioksidan (ALA ve L-karnitin) ve PRP enjeksiyonlarını karşılaştıran hiçbir çalışma yoktur. Standart McFarlane flepleri 3x9 cm'dir. Bizim çalışmamızda, flepler 3x10 cm olarak modifiye edilmiştir. Bu nedenle 3x9 cm flep sağkalım oranları ile karşılaştırıldığında farklı sonuçların olması beklenmektedir. Ancak, sonuçlarımızın, 3x9 cm fleplerde olduğundan daha üstün olduğunu kabul edebiliriz. Flep distalinde fazladan 3 cm2 alan olması nedeniyle nekrotik alanlar 3x9cm fleplere kıyasla arttı. Distal kesiden 1 cm uzunluk çıkarılırması durumunda, survival yüzdesi artacaktır. Çalışmamıza cerrahi delay grubunun dahil edilmesinin flep viabilitesi üzerineyapılmış klinik araştırma olarak değerini arttıracağını düşünüyoruz.

Sonuçlarımız, bu antioksidanların kombinasyonunun, kontrol grubuna kıyasla flep yaşamını arttırdığını gösterdi. Literatürden farklı olarak PRP uygulamamız flep yaşamına artı bir katkıda bulunmadı.

Sonuç: L-karnitin ile kombine ALA'nın lokal enjeksiyonunun McFarlane fleplerinde flep yaşamını arttırmaktadır. ALA ve L-carnitine enjeksiyonunun flap yaşamının arttırılması için cerrahi delayin bir seçenek olmadığı durumlarda etkin, kolay ve güvenli bir alternatif olabileceğine inanıyoruz.

Anahtar Kelimeler: McFarlane Flebi, Rat, Alfa Lipoid Asit, L-Karnitinin

SB-123

Pediküllü ve Serbest Venöz Fleplerde Adipoz Kaynaklı Kök Hücrelerin ve Eksozom Kullanımının Flep Sağ Kalımına Etkisi

Turgut Furkan Kuybulu, Ersin Gür, Yiğit Özer Tiftikcioğlu, Batuhan Şencan

Ege Üniversitesi Tıp Fakültesi Plastik Rekonstrüktif ve Estetik Cerrahi Anabilim Dalı İzmir

Amaç: Venöz fleplerin perfüzyon ve sağ kalım mekanizmaları üzerinde uzun yıllardır çeşitli araştırmalar yapılmış olmasına rağmen ortaya net bir kanıt koyulamamıştır. Venöz fleplerin yaşayabilirliğini artırmak ve nekroz alanlarını azaltmak için çeşitli yöntemlere başvurulduğu gözlenmiştir. Venöz fleplerin arteriyelizasyonu ile sağ kalım oranlarının önemli ölçüde arttığı görülmüş ve bu fleplerin sağ kalım oranlarını artırmaya yönelik çalışmalar daha çok arteriyelize venöz flepler üzerinde yapılmıştır. Bununla birlikte izole venöz flepler üzerinde görece az sayıda çalışma yapılmıştır. Adipoz doku kaynaklı kök hücre ve eksozom kullanımının klasik serbest flepler ve deri flepleri üzerinde komplikasyon oranlarını azaltma ve flep sağ kalımına yönelik olumlu etkileri daha önce bildirilmiştir. Fakat bu iki ajanın, komplikasyon oranlarının daha yüksek olduğu ve flep sağ kalım oranlarının daha düşük olduğu venöz flepler üzerindeki etkisi belirsizdir. Bu çalışmada da adipoz doku kaynaklı kök hücre ve eksozom kullanımının venöz flepler üzerindeki etkilerinin araştırılması amaçlandı.

Gereç-Yöntem: Çalışmamızda her grupta 9 tane olacak şekilde toplamda 27 adet Wistar-Albino tipi sıçan kullanılmıştır. Tüm gruplardaki sıçanlarda sağ inguinal bölgeden 3x3 boyutunda süperfisiyal inferior epigastrik ven üzerinden venöz flep kaldırılmış, ardından flepler yerlerine inset edilmiştir. Kontrol grubunda herhangi bir ek işlem yapılmamıştır. Kök hücre grubundaki sıçanlara flep içerisine subkutan adipoz doku kaynaklı kök hücre enjekte edilmiş ve eksozom grubundaki sıçanlara flep içerisine subkutan eksozom enjekte edilmiştir. Sıçanlar 10 gün boyunca izlenmiş ve fotoğraflanmış, 10. Günün sonunda sakrifiye edilerek flepler histolojik değerlendirmeye alınmıştır.

Bulgular: Çalışmamızın sonucunda kök hücre ve eksozom grubunda; yaşayan flep alanı, nekroz görülen flep alanı ve toplam yaşayabilirlik yüzdesi, ayrıca VEGF ve iNOS değerleri kontrol grubuna kıyasla istatistiksel olarak anlamlı bir şekilde üstün saptanmıştır. Ek olarak histolojik değerlendirmede de kök hücre ve eksozom grubu, kontrol grubundan anlamlı bir şekilde üstün bulunmuştur. Kök hücre ve eksozom grubu kendi aralarında değerlendirildiklerinde istatistiksel olarak anlamlı bir fark saptanmamıştır.

Sonuç: Bu veriler ışığında pek çok avantajlarına rağmen kullanımı sınırlı kalmış pediküllü ve serbest venöz fleplerin, adipoz doku kaynaklı kök hücre ve eksozom uygulamaları ile birlikte daha efektif bir şekilde kullanılabileceğini düşünmekteyiz.

Anahtar Kelimeler: Adipoz kaynaklı kök hücre, Eksozom, Venöz Flep

Denek Gruplarına Göre Klinik Bulgularının Dağılımı

	Kontrol Medyan (Min-Max)	Kök hücre (ADSC) Medyan (Min Max)	Eksozom Medyan (Min-Max)	P değeri	FARK
Yaşayan flep alanı (cm2)	7,3 (6,4-9)	8,5 (8,2-9)	8,5 (8-9)	0,012	1-2,1-3
Nekroz görülen flep alanı (cm2)	1,8 (0-2,6)	0,5 (0 0,8)	0,5 (0-1)	0,012	1-2,1-3
Toplam yaşayabilirlik yüzdesi	80,5 (71,1 100)	94,4 (91,1 100)	94,4 (88,8 100)	0,012	1-2,1-3

SB-124

Sıçan Deri Grefti Modelinde Vinblastin Etken Maddesinin Greft Sağkalımı Üzerinde Zamansal Etkisinin Araştırılması

Eren Tuncer[1], Ufuk Emekli[2], Erol Kozanoğlu[2], Agit Sulhan[1]

[1]SBÜ Başakşehir Çam ve Sakura Şehir Hastanesi, İstanbul
[2]İstanbul Üniversitesi, İstanbul Tıp Fakültesi, İstanbul

Amaç: Neoadjuvan kemoterapi uygulanan olgularda, greft gibi onarım cerrahilerinin başarısı düşmekte ve ameliyat sonrası görülen onarıma bağlı komplikasyonlar artmaktadır. Bu gibi sorunların azaltılması amacıyla, neoadjuvan kemoterapi ile onarım cerrahisi arasında belirli bir süre bırakılmaktadır. Fakat, her kemoterapi maddesi için bu süre henüz ortaya konmamıştır. Bu çalışmada neoadjuvan kemoterapide sıklıkla kullanılan vinblastin maddesinin, preoperatif vinblastin uygulamasından 1. 2. ve 3. hafta sonra yapılan greft uygulamasında yara iyileşmesi üzerindeki etkisi incelenmiştir.

Yöntem: Çalışma dört gruplu olarak tasarlanmıştır. İlk grup kontrol grubu olarak tasarlanmıştır ve bu gruba sadece greft cerrahisi yapılmıştır. Diğer üç grup çalışma grubu olarak tasarlanmıştır. İkinci grupta intraperitoneal yoldan 2 mg/kg dozunda vinblastin etken maddesi bir kez uygulanmıştır ve ikinci gruba bu uygulamadan yedi gün sonra greft cerrahisi yapılmıştır. Üçüncü grupta intraperitoneal yoldan 2 mg/kg dozunda vinblastin etken maddesi bir kez uygulanmıştır ve üçüncü gruba bu uygulamadan on dört gün sonra greft cerrahisi yapılmıştır. Dördüncü grupta intraperitoneal yoldan 2 mg/kg dozunda vinblastin etken maddesi bir kez uygulanmış ve bu uygulamadan yirmi bir gün sonra greft cerrahisi yapılmıştır. Histopatolojik değerlendirmede akut inflamasyon, kronik inflamasyon, granülasyon dokusu miktarı, granülasyon ve fibroblast matürasyonu, kollajen oluşumu, reepitelizasyon, neovaskülerizasyon skorları mikroskobik olarak değerlendirilmiştir.

Bulgular: Deney hayvanlarının greftlerinin %75'inde orta düzey akut inflamasyon, %66.7'sinde orta düzey kronik inflamasyon tespit edilmiştir. Granülasyon dokusu miktarı 2 %66.7'sinde orta miktarda, granülasyon ve fibroblast matürasyonu %45.8'inde orta düzeydir. Kollajen oluşumu %75'inde orta düzeydedir. Repitelizasyon %66.7'inde tam ancak ince veya immatür durumdadır. Deney gruplarında kronik inflamasyon oranlarında; 2. hafta greft yapılan grupta sınırlı kronik inflamasyon oranlarının diğer gruplara göre istatistiksel olarak önemli düzeyde yüksek olduğu bulunmuştur. Deney gruplarında granülasyon dokusuna bakıldığında 1. hafta greft yapılan grupta ciddi granülasyon dokusu varlığı oranlarının, kontrol grubunda ise sınırlı granülasyon dokusu varlığının diğer gruplara göre istatistiksel olarak önemli düzeyde yüksek olduğu bulunmuştur. Deney gruplarında granülasyon ve fibroblast matürasyon oranlarınına bakıldığında; 2. hafta greft yapılan grupta hafif matürasyon oranlarının, kontrol grubunda ise tam matürasyon oranlarının diğer gruplara göre istatistiksel olarak önemli düzeyde yüksek olduğu bulunmuştur. Deney gruplarında reepitelizasyon oranlarında ise; 2. ve 3. hafta greft yapılan grupta kısmı reepitelizasyon oranlarının kontrol grubundan, kontrol grubunda ise tam ancak ince ya da immatür oranlarının 2. ve 3. Hafta gruplarına göre istatistiksel olarak önemli düzeyde yüksek olduğu bulunmuştur. Kronik inflamasyon skorlarının 1. Hafta greft yapılan grupta 2. Hafta greft yapılan gruba göre önemli düzeyde yüksek olduğu, granülasyon dokusu miktarı skorlarının 1. hafta greft yapılan grupta kontrol grubuna göre önemli düzeyde yüksek olduğu, granülasyon ve fibroblast matürasyonu skorlarının 2. Hafta greft yapılan grupta kontrol grubuna göre önemli düzeyde düşük olduğu bulunmuştur.

Sonuç: Vinblastin ajanı greft iyileşmesinde özellikle 1. ve 2. Hafta greft uygulanan grupta granülasyon ve fibroblast matürasyonuna, 2 ve 3. Hafta greft yapılan grupta reepitelizasyona olumsuz etki etmektedir. Vinblastin uygulamasından en az 3 hafta sonra greft uygulamasının yapılmasının yara/greft iyileşme süreçlerine daha olumlu katkı yapacağı görülmektedir.

Anahtar Kelimeler: *greft, kemoterapi, vinblastin*

SB-125

Renkli Doppler Ultrason Ve Transkütanöz Spo2 Yöntemi ile Sağlıklı Gönüllü ve Periferik Arter Hastalığı Olanlarda Bacak Orta Bölgesine Uygulanan Sirküler Negatif Basınç Yara Tedavisinin Periferik Dolaşım Üzerine Etkisi

Ahmet Koyuncu[1], Bilsev İnce[1], Cengiz Kadıyoran[1], Abdullah Arslan[2]

[1]Necmettin Erbakan Üniversitesi Plastik Rekonstrüktif ve Estetik Cerrahi Konya
[2]Konya Şehir Hastanesi Sualtı Hekimliği ve Hiperbarik Tıp Anabilim Dalı Konya

Giriş: Deri ya da mukozal membran bütünlüğünün bozulup dokuların fizyolojik özelliklerinin geçici veya tamamen kaybolmasına yara adı verilir.Yara iyileşmesini hızlandırmak amacıyla günümüzde çeşitli yara bakım tedavi seçenekleri mevcuttur.Bu uygulamalar arasında negatif basınçlı yara tedavi(NBYT) yöntemi de bulunmaktadır.Noninvaziv bir yöntem olması birçok yara tipinde lokal yara bakım ürünü olarak kullanılmakta ve günümüzde rekonstrüktif merdivenin bir bileşeni olarak kabul edilmektedir.NBYT'nin etki mekanizması ve özellikle doku perfüzyonu üzerine etkisiyle ilgili çok sayıda tartışma vardır.Bazı çalışmalarda negatif basınç altında bölgesel kan akışının artmış olduğu ölçülmüş ve doku perfüzyonununa faydalı bir etkisinin olduğu ileri sürülmüştür. Son zamanlarda yapılan bazı çalışmalar ise;sirküler ve sirkülere yakın NBYT'nin doku perfüzyonunu azalttığını ya da değiştirmediğini belirtmiştir.Bu çalışmanın amacı, sirküler NBYT'nin sağlıklı gönüllüler ve periferik vasküler hastalığı olan hastaların alt ekstremitelerindeki dolaşım üzerine etkisini arteriyel doppler ultrason ve transkutanöz oksijen satürasyon ölçümü ile değerlendirmektir.MATERYAL VE METOD Çalışmamıza Kasım 2022-Ağustos 2023 tarihleri arasında,18-65 yaş arası, 10'u sağlıklı gönüllü (periferik arter hastalığı ve diyabeti olmayan),10'u periferik vasküler hastalığı olan hastalar olmak üzere toplam 20 kişi dahil edildi.Çalışma için etik kurul onayı ardından çalışmaya katılan kişilerden yazılı ve sözlü bilgilendirilmiş onam alındı.NBYT uygulamadan önce çalışmaya katılanların yaşı, cinsiyeti, boy, kilo, vücut kitle indeksi (kg/m²), bacak orta bölümünün çevresi (cm) belirlendi.NBYT'nin basınç seviyesinin dolaşım üzerine etkisini belirlemek için her iki hasta grubu cihaz çalışmaz halde iken(0),80 ve 125 mm Hg basınç alt gruplarına ayrıldı. Çalışmaya alınan periferik arter hastalığı grubuna dahil etme kriteri olarak ayak bileği-kol basınç indeksi <=0.9, fontaine alt ekstremite atardamar hastalığı sınıflaması evre 1-2, WIfI sınıflaması klinik evre 1-2 belirlendi.NBYT uygulaması sirküler şekilde sağ bacak ½ orta bölgesine 5

cm genişliğinde NBYT'si süngeri yerleştirilip;cihaz çalışmaz halde (0 mm Hg),80 mm Hg ve 125 mm Hg'da 15'er dakika tutulup;her 15.dakika sonrasında, arteriyel renkli doppler ultrasonografi kullanılarak;ayak dorsumunun orta kesiminde dorsalis pedis ve malleus medialis seviyesinde tibialis posterior damarlarındaki sistolik, diyastolik basınç değerlerine (mmHg) ve damar çapına (mm) bakıldı.Ayrıca transkütanöz oksijen satürasyon cihazı kullanarak sağ ayak parmağı SpO2 değeri ölçüldü.BULGULAR Çalışmaya katılan 10 sağlıklı gönüllünün sağ ayak parmağı Spo2 ortalama değeri;0 mmhg'da 97,9;80 mmhg'da iken 98,2 ve 125 mmhg' da 98,1 şeklindeydi.0 mmhg, 80 mmhg ve 125 mmhg'da ortalama damar çapları değerlendirildiğinde A.dorsalis pedis damar çapı sırasıyla; 1,28mm-1,31mm-1,20mm idi.A.Tibialis posterior damar çapı ise sırasıyla; 2,46mm-2,34mm-2,25mm'dir.Periferik arter hastalığı bulunan 10 hastanın sağ ayak parmağı Spo2 değeri ortalaması; 0 mmhg'da 96,5;80 mmhg'da iken 96,1 ve125 mmhg'da iken 96,6 şeklindedir.Cihaz çalışmaz halde (0 mmhg), 80 mmhg ve 125 mmhg'da ortalama damar çapları değerlendirildiğinde dorsalis pedis damar çapı sırasıyla 1,75mm -1,45mm-1,54mm; tibialis posterior damar çapları sırasıyla 2,39mm-2,48mm-2,22mm şeklindedir

Tartışma: NBYT,yara iyileşmesini hızlandırmak amacıyla günümüzde yaygın şekilde kullanılmaktadır. NBYT'nin perfüzyon üzerindeki etkisine ilişkin mevcut literatürde farklı sonuçlar mevcuttur.Bazı cerrahlar;perfüzyonun belirsiz olduğu travmatize dokularda veya fleplerde perfüzyonu artırmak için negatif basınçlı yara tedavisi önermekte iken,diğerleri ise vaskülarite hakkında şüphe varsa NBYT'nin kontrendike olması gerektiğini savunmaktadır. Periferik arter hastalığı (PAH)'da vaskülerite hakkında şüphe duyulan durumlardan bir tanesidir.Alt ekstremite atardamar hastalığı (AEAH) farklı klinik tabloya sahip olan çeşitli klinik sınıflama sistemleri mevcuttur.Bunlardan bir tanesi;Fontaine sınıflama sistemidir.Bu sınıflama alt ekstremite atardamar hastalığı klinik evrelendirmesi şeklinde yapılmaktadır.Biz de çalışmamızdaki PAH olan hastaları bu sınıflama ölçütünü kullanarak evreledik.2019 yılında Aljomah ve arkadaşlarının kol orta bölgesine sirküler şekilde sünger bağlanıp aralıklı basınç uygulanmasını takiben işaret parmağı O2 satürasyonu ölçümleri sonucunda distal perfüzyon üzerinde olumsuz etkisine dair bir kanıt bulunmamıştır.Literatürdeki çalışmalarda negatif basınç tedavisinin perfüzyon üzerindeki etkisi hususunda farklı sonuçlara ulaşılmış olması, sirküler yaraların distalindeki perfüzyonu araştıran az sayıda çalışma olması ve kliniğimizde ekstremiteleri çepeçevre saran hastaların bulunması bizi bu tedavi modalitesinin sirküler yaraların distalindeki perfüzyonunu araştıran bir çalışma yapmaya itmiştir.Çalışmamızda sünger distal ekstremitenin tamamını kaplayacak şekilde değil,bacak orta bölgesi etrafına bir şerit halinde uygulanmıştır.Ölçümler uygulama yapılan bölgenin distalinde gerçekleştirilmiştir.

Önceki birçok araştırma,perfüzyonu yara yatağında ve yara kenarına bitişik normal deride ölçmüşken biz çalışmamızda NBYT pansumanı distalinde ölçüm yaptık.Çalışmada uygulanan transkutanöz oksijen ölçümü,dermal oksijen beslenmesini değerlendirmek için duyarlı ve kantitatif bir yöntem olarak önerilmiştir.Biz de çalışmamızda renkli doppler USG yanında TcSpO2 değerleriyle, perfüzyonu değerlendirdik.

Çalışmamızda sağlıklı gönüllü ve hastalarda;NBYT ile cihaz çalışmaz halde iken (0 mmHg) ve 120 mmHg da, transkutanöz Spo2 yöntemi ile değerlendirme sonucu distal perfüzyon üzerinde anlamlı bir değişiklik görülmedi. Sadece PAH grubunda A.dorsalis pedis damar çapı 120 mmHg da 0 mmHg'ya göre istatistiksel olarak azaldı. Bunun nedeninin, sağlam cilt üzerindeki negatif basınç ve büzülen poliüretan süngerin mekanik etkisinin arteriyel yapıları etkileyecek şekilde alttaki dokularda basınç değişikliği meydana getirememesinden kaynaklanıyor olabileceğini düşündük.Ancak hem cihaz çalışmaz halde iken (0 mmHg), hem de farklı basınç değerlerinde sağlıklı gönüllü ve hastalar karşılaştırıldığında;istatistiksel olarak hastalarda transkutanöz Spo2 yöntemi ile distal perfüzyon değerlendirildiğinde perfüzyonun azaldığı gözlemledik. Damar çapı değerlendirildiğinde ise; cihaz çalışmaz halde (0 mmHg) ve 120 mmHg'da damar çapının PAH hastalarında, sağlıklı gönüllülere göre istatistiksel olarak anlamlı bir şekilde geniş olduğu gözlemlendi.Arter çapının yaşla birlikte arttığı literatürde iyi bilindiğinden bu sonuç, hasta popülasyonumuzun yaş ortalamasının, sağlıklı gönüllülerden yüksek olmasına bağlanabilir.Diğer bir olasılık, PAH bulunan hastalarda,perfüzyon azalmasına sekonder arter çapındaki artış genellikle lümen alanını korumak için telafi edici vazodilatasyon sonucu gerçekleşmesi olabilir.Bu çalışmanın limitasyonlarından biri her deneyin 15 dk aralıklı bir süre boyunca gerçekleştirilmesidir.Daha uzun süre uygulandığında perfüzyon üzerindeki etkileri farklı olabilir.Çalışmada yara yerine sağlam deri üzerinde uygulama yapılması bir diğer dezavantajdır.NBYT, doğrudan kas dokularına ve gerçek hastalarda damar sistemine yakın uygulandığında, elastik deri ve adipokütan doku bariyerinin bulunmadığı durumlarda geçerli olmayabilir. Sirküler NBYT'nin hastalar ve sağlıklı gönüllülerde farklı basınç uygulanması sonrası transkutanöz Spo2 yöntemi ile yapılan değerlendirmede distal perfüzyon üzerinde anlamlı bir değişiklik meydana gelmedi. Hastalarda sağlıklı gönüllülere göre damar çapı daha geniş olmasına karşın alt ekstremite Spo2 değerlerinin düşük olduğu görüldü. Her iki grupta 80 mmHG basınçta damar çaplarında istatistiksel anlamlı bir değişim olmamakla birlikte basınç 125 mmHg ye çıktığında damar çapları daralmaktaydı. Ancak bu daralma, oksijen saturasyonda anlamlı bir değişikliğe neden olmamaktadır. Çalışmamızın on beşer dakikalık periyotlarla yapıldığı göz önüne alındığında uzun süreli sirküler NBYT uygulanması planlanan PAH hastalarında yüksek basınç dolaşım bozukluğuna neden olabilir. SONUÇ Bu sonuçlar neticesinde, farklı basınç değerlerinde distal perfüzyonda anlamlı bir değişiklik olmamasına rağmen sirküler NBYT uygulanma endikasyonu olan periferik vasküler dolaşımı bozuk travma ve/veya PAH olan hastalarda NBYT basıncın 80 mmHg yi geçmemesi gerektiğini düşünüyoruz. Sirküler NBYT'nin ekstremite perfüzyonu üzerindeki etkilerini farklı etyolojiler neticesinde oluşan yaralarda,daha fazla hasta üzerinde yapılacak yeni çalışalara ihtiyaç vardır.

Anahtar Kelimeler: sirküler negatif basınçlı yara tedavisi, periferik arter hastalığı, perfüzyon

Hasta ve sağlıklı gönüllü verileri

GÖNÜLLÜ	CİNSİYET	YAŞ	KILO(kg)	BOY(cm)	BMI	BACAK ÇEVRESİ (cm)	DORSALIS PEDİS									TİBİALİS POSTERİOR									SPO2		
							0 (mmhg)		80(mmhg)			125(mmhg)				0(mmhg)		80(mmhg)			125(mmhg)				0 (mmhg)	80(mmhg)	120 (mmhg)
							ES	ED	DÇ	ES	ED	DÇ	ES	ED	DÇ	ES	ED	DÇ	ES	ED	DÇ	ES	ED	DÇ			
1	KADIN	21	66	170	22,84	39,5	0,5	2	1,1	13	4,8	1,4	23	6	1,1	11	1,7	2	18	4,8	2	23	6,2	2,4	97	97	94
2	ERKEK	25	78	174	25,76	40	31	9	1,6	34	12	1,8	40	12	1,9	50	7	1,2	38	5,6	3,6	55	7,4	3	99	99	100
3	KADIN	24	58	165	21,3	36	1,5	5,2	1,1	2,9	6,2	0,8	4,8	1,7	0,9	17,4	2,4	2	13,2	5,2	1,8	10	3	1,7	98	98	97
4	KADIN	23	63	168	22,3	35,4	5,3	3,2	1	16	4	1,3	18	7,3	0,9	18	5	2,6	19	9,5	2,2	20	6	1,8	98	99	99
5	ERKEK	25	87	179	27,15	43,2	6,2	1,5	1,9	8	1,7	1,6	3,3	1,5	1,2	14	3,4	2,9	11	3,9	2,7	5,5	2,6	2,4	98	100	100
6	KADIN	25	51	158	20,48	34	26	12,5	0,8	25	10	0,9	11	4	1	17	6	2,2	37	16	2,1	18	5	1,9	98	96	96
7	ERKEK	28	72	184	21,3	42,4	28	7	1,3	22	9	1,3	26	8	1,1	41	6	2,8	34	7,3	2,4	42	6,4	2,7	97	99	99
8	ERKEK	27	62	176	20	37	10,2	3,5	1,7	19,2	6,5	1,8	5,6	10,2	1,6	20	6,4	2,7	21	8,1	2,6	9,6	8	2,7	98	97	98
9	KADIN	25	60	163	22,6	38	17,3	9,6	0,5	21	7,2	0,9	12	9,3	1	14	4,3	2,1	33	12,6	2	12	4,7	1,9	98	100	99
10	ERKEK	29	76	188	21,5	42	12	3,8	1,4	15,2	3,1	1,3	6,1	4,5	1,3	22	5,1	2,1	16,3	5,8	2	1,9	4,9	2	98	97	99

HASTA	CİNSİYET	YAŞ	KILO(kg)	BOY(cm)	BMI	BACAK ÇEVRESİ (cm)	DORSALIS PEDİS									TİBİALİS POSTERİOR									SPO2		
							0 (mmhg)			80(mmhg)			125(mmhg)			0(mmhg)			80(mmhg)			125(mmhg)			0 (mmhg)	80(mmhg)	120 (mmhg)
							ES	ED	DÇ	ES	ED	DÇ	ES	ED	DÇ	ES	ED	DÇ	ES	ED	DÇ	ES	ED	DÇ			
1	ERKEK	42	85	173	28,4	43	26	6	1,6	27	7	1,4	40	7	1,4	24	5	2	26	3	2,1	15	5	1,9	97	96	98
2	KADIN	48	77	150	34,2	42	23	4	1,8	18	4,2	1,3	6,7	1,8	1,9	18	2	2,4	24	6,1	2,1	58	12	1,8	94	95	95
3	KADIN	35	68	165	24,98	36	23	6	1,1	3,5	2	0,8	14	2,5	1,1	5	3	2,3	18	6	3	10	4	2,8	96	96	95
4	ERKEK	50	75	179	23,4	40	12,5	5	1,8	17	8	1,8	14	6	1,7	7,4	2	2,5	10	3	3,1	10	4	2,5	98	97	98
5	ERKEK	53	85	178	26,83	43,2	11,6	4,2	1,9	14	5	1,7	8	4	1,6	19	-7,7	3,1	18	-7	4,2	20	-4	3,8	98	98	98
6	ERKEK	48	98	183	29,26	44	12	3	2,1	11	3	1,3	3,5	2	1,1	25	3	3,1	20	5	2,3	21	-2	1,1	97	96	98
7	KADIN	62	78	160	30,47	41	11	6	1,4	7	3	1	6,6	3,9	1,3	17	6	2,2	12	6,3	2,3	16	5	1,9	94	95	93
8	KADIN	55	72	164	26,77	35,3	18	3,2	2,1	11	4	1,5	9,8	3,2	1,8	6	3,2	2,1	8	1,7	2	8,1	4	2,5	96	94	96
9	ERKEK	59	80	169	28,01	42,9	14	6,4	2,1	13	6	1,9	15	4,3	2	6	3	2,4	11	4	2,5	21	5	2,3	98	98	97
10	KADIN	55	88	170	30,45	44,2	18	8	1,6	11	4	1,8	8,9	3,9	1,5	12	6,3	1,8	12	6,3	1,4	12	6	1,6	97	96	98

Sağlıklı gönüllü ve hastaların yaş, cinsiyet, boy, kilo, vücut kitle indeksi (kg/m²) bacak orta bölümünün çevresi(cm); A.dorsalis pedis ve A.tibialis posterior; sistolik, diyastolik basınç değerleri(mmHg), damar çapı(mm)ve ayak parmağı Spo2 değerleri

İstatiksel sonuçlar

	Hasta Ortalama±SS	Gönüllü Ortalama±SS	p
A.Dorsalis Pedis Damar Çapı (0 mmhg)	1,75±0,33	1,28±0,36	0,012
A.Tibialis Posterior Damar Çapı (0 mmhg)	2,39±0,42	2,46±0,43	0,790
SpO2 (0 mmhg)	96,50±1,50	97,90±0,56	0,013
A.Dorsalis Pedis Damar Çapı (80 mmhg)	1,45±0,36	1,31±0,36	0,358
A.Tibialis Posterior Damar Çapı (80 mmhg)	2,48±0,78	2,34±0,52	0,594
SpO2 (80 mmhg)	96,10±1,28	97,00±0,00	0,038
A.Dorsalis Pedis Damar Çapı (120 mmhg)	1,54±0,31	1,20±0,32	0,025
A.Tibialis Posterior Damar Çapı (120 mmhg)	2,22±0,74	2,25±0,45	0,732
SpO2 (120 mmhg)	96,60±1,77	98,10±1,91	0,041
	Hasta (0 mmhg) Ortalama±SS	Hasta (120 mmhg) Ortalama±SS	p
A.Dorsalis Pedis Damar Çapı	1,75±0,33	1,54±0,31	0,019
A.Tibialis Posterior Damar Çapı	2,39±0,42	2,22±0,74	0,678
SpO2	96,50±1,50	96,60±1,77	0,705
	Gönüllü (0 mmhg) Ortalama±SS	Gönüllü (120 mmhg) Ortalama±SS	p
A.Dorsalis Pedis Damar Çapı	1,28±0,36	1,20±0,32	0,472
.Tibialis Posterior Damar Çapı	2,46±0,43	2,25±0,45	0,066
SpO2	97,90±0,56	98,10±1,91	0,672

Hasta ve sağlıklı gönüllülerde farklı basınç uygulamalarında damar çapı, SpO2 değerlerinin ortalama, standart sapma(ss) ve p değerleri. P <0.05 anlamlı olarak kabul edilmiştir. Hasta ve sağlıklı gönüllülerde cihaz çalışmaz halde iken (0mmHg) ve 120 mmHg NBYT'de A.dorsalis pedis, A.tibialis posterior ve sağ ayak SpO2 değerlerinin ortalama, standart sapma(ss) ve p değerleri. P <0.05 anlamlı olarak kabul edilmiştir.

SB-126

Sirkadian Ritim Bozukluğu Olan Sıçanlarda Siyatik Sinir Ezilme Yaralanmasında Sitikolinin Sinir İyileşmesi Üzerine Etkisi

Burak Alan, Fuat Uslusoy, Selman Hakkı Altuntaş

Isparta Süleyman Demirel Üniversitesi Tıp Fakültesi, Plastik, Rekonstrüktif ve Estetik Cerrahi Ana Bilim Dalı

Periferik sinir hasarı plastik cerrahi acil vakalarında sık karşılaşılan bir problemdir. Mevcut cerrahi ve medikal tedavilerle tam bir rejenerasyon sağlanamamaktadır. Bu çalışmada sirkadyen ritim bozukluğu oluşturulmuş ratlarda, siyatik sinirde ezilme tarzında yaralanması oluşturularak sitikolin maddesinin etkilerinin ortaya konması amaçlandı. Ağırlıkları 250-270 g arasında olan 42 adet Spraque Dawley dişi rat kullanıldı. Ratlar rastgele 6 gruba ayrıldı. Tüm deneklerin sol siyatik sinirlerinde crush hasar oluşturuldu. Sitikolin gavaj yardımıyla 6 mg/kg/gün dozdan 7 gün süre ile verilmesi planlandı. Gruplar; kontrol grubu, sirkadyen ritmi bozulmuş grup, siyatik sinir hasarı oluşturulmuş grup, siyatik sinir hasarı oluşturulmuş ve sitikolin verilmiş grup, siyatik siniri hasarlanmış, sitikolin verilmiş ve sirkadyen ritim bozulmuş grup, sirkadyen ritm bozulmuş ve siyatik sinir hasarı oluşturulmuş grup olarak belirlendi.4,8,12. haftalarda tüm gruplara video destekli yürüme analizi yapıldı. 4. ve 12. haftalarda elektromyelografi analizi yapıldı. 12. Hafta sonunda sakrifikasyon yapılarak alınan siyatik sinir dokularında hematoksilen eozin boyası ile genel histopatolojik görünüm, akson sayısı, akson çapı değerlendirilmektedir Bu çalışmada ratlarda siyatik sinirde meydana getirilen crush yaralanma sonrasında 7 günlük sitikolin 6 mg/kg/gün tedavisinin sinir rejenerasyonuna katkı sağladığı gösterilmiştir. Ayrıca sirkadyen ritm bozukluğu oluşturlan gruplarda sinir rejenerasyonunun yavaşladığı görülmüştür. Sirkadyen ritm bozukluğunun rejenerasyonu üzerine olumsuz etkisinin sitikolin verildiğinde kompanze olduğu görülmüştür. Bu çalışmada Video Destekli Yürümü Analizi, Elektromyografi yapılmıştır. Histopatolojik incelemeler devam etmektedir. Bu analizler sonucunda 6 mg/kg/gün sitikolin tedavisinin sinir rejenerasyonunu desteklemek için tedavide kullanılmasının anlamlı olduğu görülmüştür.

Anahtar Kelimeler: Crush Yaralanma, Sirkadyen Ritim Bozukluğu, Sitikolin, Siyatik Sinir

SB-127

Modifiye Random Paternli Fleplerde Taurinin Canlılık ve Perfüzyon Üzerine Etkisi

Mert Ersan, Burak Kaya, Arda Özdemir, Ziya Işık, Arda Selin Tunç, Soner Mamuk, Aygül Durdurur, Serdar Mehmet Gültan, Hakan Ergün

Yeditepe Üniversitesi Tıp Fakültesi, Plastik, Rekonstrüktif ve Estetik Cerrahi Anabilim Dalı, İstanbul

Amaç: Bu çalışmada, taurinin flep perfüzyonu ve canlılığı üzerindeki etkisi, modifiye random paternli dorsal flep modeli (DFM) kullanılarak incelenmiştir.

Gereçler ve Yöntem: Bu çalışmada 18 sıçan randomize olarak iki gruba ayrıldı (Taurin grubu (n=9) ve kontrol

grubu (n=9)). Taurin alan grupta, taurin oral olarak 100 mg/kg/gün dozunda operasyonun 3 gün öncesinden başlanarak postoperatif 3. güne kadar verildi. Eleve edilen flepler yerlerine sütüre edildiğinde ve postoperatif 5. ve 7. günlerde SPY cihazı ve SPY-Q programı kullanılarak anjiyografik görüntüler, dorsal fleplerin floresan yoğunluğu, floresan dolum hızları ve akış hızları kaydedildi. Dijital kamera ve indosiyanin yeşili anjiyografi ile elde edilen tüm görüntüler kullanılarak nekroz hesaplamaları yapıldı. Ötanazi sonrası tüm flepler histopatolojik olarak da analiz edildi.

Bulgular: Dorsal flep modelinde perioperatif taurin tedavisi, nekroz oranlarını önemli ölçüde azalttı, indosiyanin anjiyografisinde floresan yoğunluğunu, floresan dolum oranını ve flep dolum oranlarını arttırdı ($p<0.05$). Nekroz, ülser ve polimorfonükleer lökosit miktarlarındaki azalma taurinin yararlı etkisini histopatolojik olarak da destekledi ($p<0.05$).

Sonuç: Taurin, flep cerrahilerinde perfüzyonun ve canlılığın arttırılması amacıyla kullanılabilecek profilaktik medikal tedaviler için etkili bir seçenek olabilir.

Anahtar Kelimeler: dorsal flep modeli, flep perfüzyonu, flep canlılığı, indosiyanin yeşili anjiyografi, taurin

Kaydedilen indosiyanin anjiyografisi görüntüleri incelenerek flep dolum hızlarının hesaplanması

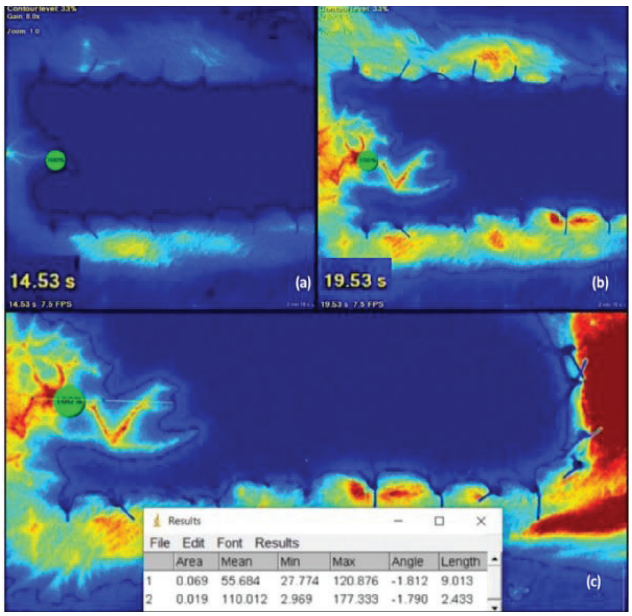

(a) Dorsal flebe dolumun başladığı andakisaniyenin not edilmesi, (b) Dolumun başladığı andan itibaren 5 saniye sonraki görüntünün kaydedilmesi, (c) Flebe akımın başlamasını takiben 5. saniyedeki görüntüde Image J programı kullanılarak dolumun katettiği mesafenin hesaplanması

SB-128

Flep Çeşitlerinin Radyoterapiye Dirençlerinin Karşılaştırılması

Hikmet İhsan Eren[1], Semra Hacıkerim Karşıdağ[2], Kamuran Zeynep Sevim Aytuğ[2], Selami Serhat Şirvan[1]

1Özel Muayenehane Hekimi
[2]SBÜ Şişli Hamidiye Etfal Eğitim ve Araştırma Hastanesi

Amaç: Flep cerrahisi; Plastik, Rekonstrüktif ve Estetik Cerrahinin ana bölümüdür. Doku nakilleri ve rekonstrüktif cerrahinin temeli flep cerrahisidir. Flepler hazırlandıkları dokuya göre fasyokutan, myokutan, osteokutan, nörokutan gibi sınıflandırıldıkları gibi taşıdıkları bölgeye göre lokal, uzak ve serbest doku şeklinde sınıflandırılabilir. Flepler sağlıklı dokuya aktarılabildikleri gibi zaman zaman iskemik, önceden radyoterapi görmüş alanlara da aktarılabilmektedir. Özelikle kadınlarda meme kanseri sonrası rekonstrüksiyonlarda otolog doku ile prostetik materyaller kullanılmaktadır. Radyoterapinin vasküler hasara neden olarak dokularda hipoksi, hipovaskülarite ve hiposelülariteye neden olduğu gösterilmiştir. Vaskülarite ve kollajen sentezi üzerindeki negatif etkileri yara iyileşme problemleri oluşturmaktadır. Ancak hangi flep çeşidinde ne kadar problem yaratacağı ve fleplerin radyoterapiye dirençleri karşılaştırılmamıştır. Çalışmamızda bu flep çeşitlerinin radyoterapiye olan dirençleri karşılaştırılması planlanmaktadır. Gereç-Yöntem: Çalışmada farklı doku tiplerinin radyoterapiye karşı etkilerini incelemek için doku genişleticisi, fasyokutan ve miyokutan gruplar planlandı. Her bir grup için 11 denek olmak üzere toplam 33 denek kullanıldı. Denekler 250-300 gr ağırlığında Wistar cinsi sıçanlar seçildi. İlk aşamada doku genişletici gruptaki sıçanlara sırt bölgesine yerleştirilmek için implantların yerleştirileceği alanlar işaretlendi. Fasyokutan flep grubu ise yüzeyel epigastrik arter bazlı inguinal flep planlandı. Miyokutan flep grubunda ise superior epigastrik arter bazlı TRAM flepler kaldırıldı. İkinci aşamada postoperatif 3. haftada deney ve kontrol grubunun sırtta ekspande edilen cilt bölgesine brakiterapi yöntemi ile tek seansta 15 Gy radyoterapi uygulandı. Son aşamada radyoterapiden 6 hafta sonra radyoterapi etkileri açısından klinik değerlendirme yapıldıktan sonra denekler sakrifiye edilerek her iki grubun sırt ciltleri yerleştirilen doku genişletici ve kapsülleri ile birlikte eksize edildi. Cilt, ciltaltı ve kapsül dokuları epidermal, dermal, subkutan değişiklikler, vasküler reaksiyon ve kapsül reaksiyonunun değerlendirilmesi ve karşılaştırılması amacıyla histopatolojik incelemeye gönderildi. Bulgular: Tüm gruplardaki radyoloji etkileri klinik ve patolojik olarak değerlendirildi. Klinik olarak radyoterapi sonrası tüm gruplar Akut Radyasyon Hasarı skorlarına (RTOG) göre sınıflandırıldı. RTOG skoru doku genişletici yerleştirilen grupta medain değeri 1, fasyokutan ve miyokutan grupta ise RTOG skoru medianı 2 olarak sonuçlandı. Patolojik olarak değerlendirilmede epidermal değişiklikler (atrofi, ülserasyon, nekroz), dermal kollajen artışı, dermal inflamasyon, vasküler reaksiyon (damar duvarı kalınlaşması, neoanjiogenez), subkutan fibrozis ve subkutan inflamasyon olarak sınıflandırılarak değerlendirildi ve gruplar için ayrı ayrı not edildi. Doku genişleticisi yerleştirilen grupta epidermal değişiklik olarak nekroz ve ülserasyon anlamlı olarak fazla gözlemlenirken, Vasküler reaksiyon ve subkutan inflamasyon açısından diğer gruplara oranla istatiksel anlamlı olarak düşük bulunmuştur. Sonuç: Son yıllarda meme rekonstrüksiyonu meme kanseri tedavisinin bir parçası olarak görülmektedir. Artan meme kanserleri olguları meme rekonstrüksiyon sayılarında da ciddi artış göstermiştir. Hangi yöntem ile meme rekonstrüksiyonu yapılmış olursa olsun meme rekonstrüksiyonu sonrası radyoterapi önemli ve çoğu zaman öngörülemez bir sorundur. Çalışmamıza göre doku

genişleticisi grubunda radyoterapiye bağlı komplikasyonları diğer iki gruba göre daha fazla olduğu radyoterapi öngörüsü olan hastalarda otolog doku ile rekonstruskiyonun daha iyi bir seçenek olabileceği sonucuna vardık.

Anahtar Kelimeler: Cerrahi flepler, Doku nakli, radyoterapi

POSTER SUNUMLAR

P-001

Kraniyotomi Sonrası Ekspoze İmplantların Oluşturduğu Skalp Defektlerinin Cerrahi Yönetimi

Bahriye Nur[1], Gökçe Yıldıran[1], Mert Şahinoğlu[2], Zekeriya Tosun[1]

[1]Selçuk Üniversitesi,Tıp Fakültesi, Plastik Rekonstrüktif ve Estetik Cerrahi Ana Bilim Dalı,Konya
[2]Selçuk Üniversitesi,Tıp Fakültesi, Beyin ve Sinir Cerrahisi Ana Bilim Dalı,Konya

Giriş: Kraniyotomi; travma ve intrakraniyal tümör gibi çeşitli nedenlerle oluşan intrakraniyal hipertansiyonunun tedavisinde kullanılmaktadır. Dekompresif kraniyotomiden sonra kozmetik görünümü eski haline getirmek, altta yatan beyni korumak ve kafatası defektinin uzun vadeli komplikasyonlarını önlemek için kraniyoplasti gerekmektedir. Kraniyoplasti, en sık otolog kemiğin çevre kemiklere tespiti ile gerçekleşmektedir. Yaygın bir prosedür olmasına rağmen kraniyoplasti komplikasyonları nadir değildir. En sık görülen komplikasyonlardan biri de ekspoze implant ve kraniyoplasti materyalleridir.1 Bu komplikasyon mortal seyretmesede başa çıkılması en zor komplikasyonlarından biridir. Bunun nedenleri arasında geçirilmiş enfeksiyonlar, radyoterapi ve cerrahiye bağlı çevre doku vaskülaritesinin bozulmasıdır. Bu çalışmanın amacı çeşitli nedenlerle yapılan kraniyotomiden sonra meydana gelen en sık komplikasyonlardan biri olan ekspoze materyallerin meydana getirdiği defektlere kliniğimizce uygulanan yaklaşımı aktarmaktır.

Materyal-Metod: 2015-2023 yılları arasında çeşitli etyolojik nedenlere bağlı dekompresif kraniyotomi gerçekleştirilen ve tarafımıza ekspoze implant nedeniyle başvuran hastalar, retrospektif olarak incelenerek çalışmaya dahil edilmiştir. En az 1 yıllık takibi olan hastalar çalışmaya dahil edilirken dekompresyon sırasında otolog kemik dışındaki rekonstrüksiyon gerçekleştirilen hastalar çalışma dışı bırakılmıştır. Hastalar; yaş, cinsiyet, takip süresi, etiyolojik neden, ekspoze materyallerin çıkarılıp çıkarılmaması, ekspozisyon süresi, rekonstrüksiyon yöntemi ve postoperatif tekrar ekspozisyon sayısı açısından değerlendirilerek sınıflandırılmıştır. (Tablo 1)

Bulgular: 2015-2023 yılları arasında beyin ve sinir cerrahisi kliniğinde kraniyotomi yapıldıktan sonra ekspozisyon nedeni ile tarafımıza konsülte edilen toplam vaka sayısı 16 (11 Erkek, 5 Kadın) olarak bulundu. Yaş ortalaması 43,25 idi.(5-74 yıl). İntrakraniyal kitle sebebiyle 9 tane, intrakraniyal kanama sebebiyle 7 kraniyotomi yapılmıştı. Yapılan kraniyotomi sonrası hastaların yüzde 50 den fazlasında ilk 1 yıl içerisinde materyallerde ekspozisyon gerçekleşmişti. Hastaların 12 sinde ekspoze materyaller çıkarılmıştır, 2 sinde ise materyallerin çıkarılmasına ek olarak kemik dokunun cansız olması ile kemik doku da çıkarılmıştır. Diğer 2 hastada kemik dokuda kaynama olmaması sebebiyle materyal bırakılmış ancak tekrar ekspozisyon gelişmiştir. Defekt kapatılmasında 2 hastada primer onarım, 11 inde lokal flep (9 rotasyon flebi, 2 transpozisyon flebi), 3 ünde ise serbest flep tercih edilmiştir.

Sonuç: Kraniyotomi sonrası komplikasyon gelişme ihtimali sıktır. Bu komplikasyonlardan bir tanesi de kemik ve çeşitli enstrümanların ekspozisyonudur.2 Ekspozisyon sonrası skalpte defekt oluşmaktadır. Bu çalışmada ki ekspoze materyalin çıkarılmasıyla onarılan defektlerde, sonuçlar daha iyidir. Kemik dokuda kaynama olmaması nedeniyle çıkarılamayan materyalleri olan hastalarda yeniden ekspozisyon gelişmiştir. Skalp defekti onarımına geçmeden önce düşünülmesi gereken ikinci nokta kemik dokunun canlılığıdır. Bu çalışmaya dahil edilen hastalarda canlılık göstermeyen kemik dokular ekspoze materyaller ile birlikte çıkarılmış ve serbest flep yapılmıştır. Yapılan free flebin üzerinden yaklaşık 6 ay geçmesinin ardından kemik doku desteği sağlaması amacıyla titanyum mesh ile onarım yapılmıştır.3 Küçük defektlerde öncelikle primer onarım düşünülmüştür. Primer onarımın yetersiz kalacağı durumlarda lokal flep veya lokal flep ve deri grefti ile onarım yapılmıştır.Skalpte en çok kullanılan lokal fleplerden olan rotasyon flebi bu çalışmadaki olgularda da iyi sonuçlar vermiştir. Çalışmadaki vaka sayısı sınırlı olsa da onarım için bir algoritma uygulanmaktadır. (Şekil 1) Bu algoritmada materyal çıkarılması, kemik dokunun canlılığı ve cansız olan kemik dokuların çıkarılmasının değerlendirilmesi önerilmiştir. Skalpte ekspoze materyallerin oluşturduğu defektlerin yaklaşımında plastik cerrahinin temel ilkelerinden olan rekonstrüksiyon basamaklarının gözetilmesi gerekmektedir.

Kaynaklar

1. Chou PY, Lin CH, Hsu CC, Yang WH, Kane AA, Lin CH. Salvage of postcranioplasty implant exposure using free tissue transfer. Head Neck. 2017; 39(8): 1655-1661.
2. Lee L, Ker J, Quah BL, Chou N, Choy D, Yeo TT. A retrospective analysis and review of an institution's experience with the complications of cranioplasty. British J Neurosurg 2013;27:629–35.
3. Piazza, M. ve Grady, MS (2017). Kraniyoplasti. Kuzey Amerika Beyin Cerrahisi Klinikleri, 28(2), 257–265.

Anahtar Kelimeler: kraniyoplasti, komplikasyon, ekspozisyon, flep

Şekil 1

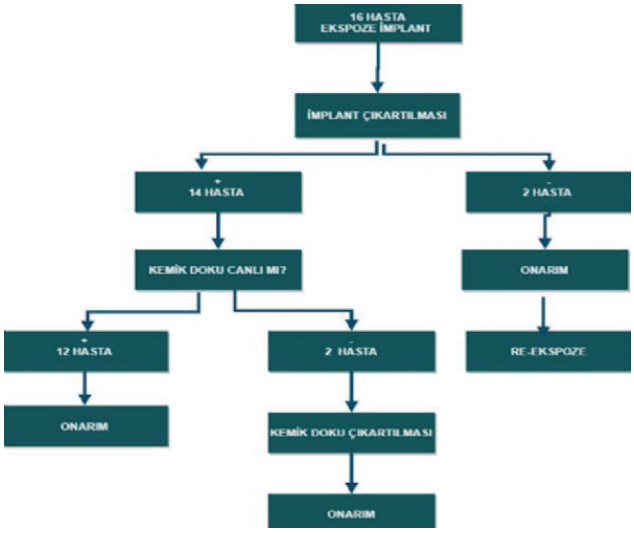

Tablo 1

	YAŞ -CİNSİYET	ETYOLOJİ	EKSPOZİSYON SÜRESİ	REKONSTRÜKYİYON YÖNTEMİ
1	74 Y-K	İNTRAKRANİYAL KİTLE	6 AY	ROTASYON FLEBİ+PLAK ÇIKARILMASI
2	12 Y-K	İNTRAKRANİYAL KİTLE	1 YIL	ROTASYON FLEBİ +PLAK ÇIKARILMASI
3	60 Y-E	İNTRAKRANİYAL KANAMA	6 YIL	ROTASYON FLEBİ+READİNG MEN FLEBİ+ PLAK ÇIKARILMASI
4	5 Y-E	İNTRAKRANİYAL KİTLE	6 AY	ROTASYON FLEBİ+ PLAK ÇIKARILMASI
5	44 Y-E	İNTRAKRANİYAL KANAMA	6 AY	PRİMER ONARIM +PLAK ÇIKARILMASI
6	11 Y -E	İNTRAKRANİYAL KİTLE	3 DEFA EKSPOZE	LATİS FLEBİ+ROTASYON LEBİ+TRANSPOZİSYON FLEBİ
7	71 Y-K	İNTRAKRANİYAL KİTLE	6 YIL	ROTASYON FLEBİ+ PLAK ÇIKARILMASI
8	44 Y-K	İNTRAKRANİYAL KİTLE	1 YIL	ROTASYON FLEBİ+STSG PLAK ÇIKARILMASI
9	62 Y-E	İNTRAKRANİYAL KİTLE	1,5YIL	PRİMER ONARIM PLAK ÇIKARILMASI
10	37 Y-E	İNTRAKRANİYAL KANAMA	2 YIL	ALT+ MESH(2 AŞAMA)+KEMİK DOKU ÇIKARILMASI
11	51 Y -K	İNTRAKRANİYAL KANAMA	3 AY	ROTASYON FLEBİ+STSG+ PLAK ÇIKARILMASI
12	23 Y-E	İNTRAKRANİYAL KANAMA	5 AY	ALT+ MESH(2 AŞAMA)+KEMİK DOKU ÇIKARILMASI
13	59 Y-E	İNTRAKRANİYAL KANAMA	6 AY	ROTASYON FLEBİ+ PLAK ÇIKARILMASI
14	53 Y-E	İNTRAKRANİYAL KİTLE	2 DEFA EKSPOZE	TRANSPOZİSYON FLEBİ+PLAK ÇIKARILMASI
15	47 Y-E	İNTRAKRANİYAL KANAMA	2 DEFA EKSPOZE	2 DEFA ROTASYON FLEBİ
16	39 Y-E	İNTRAKRANİYAL KİTLE	2 YIL	TRANSPOZİSYON FLEBİ+ PLAK ÇIKARILMASI

Hastalar; yaş, cinsiyet, takip süresi, etyolojik neden, ekspoze materyallerin çıkarılıp çıkarılmaması, ekspozisyon süresi, rekonstrüksiyon yöntemi ve postoperatif tekrar ekspozisyon sayısı açısından değerlendirilerek sınıflandırılmıştır.

P-004

Soru İşareti Kulağı: Alışılmadık Bir Anomali ve Rekonstrüksiyonu İçin Yeni Bir Cerrahi Teknik

Levent Demir, Can Ege Yalçın, İsmail Özpür, Oğuz Çetinkale

İstanbul Üniversitesi Cerrahpaşa Tıp Fakültesi, Plastik Rekonstrüktif ve Estetik Cerrahi Anabilim Dalı, İstanbul

Soru işareti kulağı, kulak heliksi ve kulak memesi arasındaki yarık ile karakterize olan ve kulağın üst kısmının çıkıntı yapmasına neden olan nadir bir anormalidir. Bu kulak malformasyonunun ciddiyeti, heliksteki küçük bir çentikten heliks ve kulak memesinin tamamen ayrılmasına kadar değişebilir. Bu çalışmada sağ tarafta orta derecede soru işareti deformitesi olan bir hastayı sunmayı amaçlıyoruz. Bu deformite için çift karşılıklı Z-plasti ile Y-V flebi kombinasyonunu içeren yeni bir teknik kullandık. Klinik çalışmamızda, deformitenin rekonstrüksiyonu için bu tekniğin kullanılmasının, yalnızca yerel dokuları kullanarak heliks kenarı ve kıvrım konturu açısından mükemmel sonuçlar verdiğini göstermektedir.

Giriş: Soru işareti veya Cosman kulağı, beşinci ve altıncı tümsekler arasında bir boşluk ile karakterize olan ve heliks ile kulak memesi arasında bir yarık ile sonuçlanan konjenital malformasyondur.. Bu durum kendi başına ortaya çıkabildiği gibi diğer anomalilerle de beraber olabilir. Klinik olarak üç şekilde kendini gösterir: sporadik vakalar, ailesel izole kulak deformitesi vakaları ve auriko-kondiler sendromunun bir özelliği olarak. Deformitenin ciddiyetine bağlı olarak hafif derecede etkilenen hastalarda heliks ve lobül arasında küçük bir çentik bulunurken, daha ciddi şekilde etkilenen kişilerde antihelikal kıvrım da dahil olmak üzere bu yapıların tam olarak ayrılması ve veya az gelişmesi görülebilir. Bu deformitenin rekonstrüksiyonu; genellikle deri ve kıkırdak kullanımını gerektiren, heliks ve lobül arayüzünün konturunu eski haline getirmeyi amaçlar. Bu amaçla kıkırdak greftleri, lokal flepler, Z-plasti flepleri, kıkırdak kama rezeksiyonu, kompozit greftleme ve doku genişletme gibi çeşitli teknikler tanımlanmıştır. Çıkıntılı üst heliksi düzeltmek, antihelikal kıvrımı eski haline getirmek ve belirginliği azaltmak için Mustarde sütür teknikleri ve kıkırdak skorlama teknikleri kullanılmaktadır. Bu makalede, soru işareti kulak deformitesini, kulak kepçesinin yüksekliğini önemli ölçüde azaltmadan veya verici alan defekti oluşturmadan tek aşamada düzeltmek için yeni bir teknik öneriyoruz. Teknik, hem çift karşıt Z-plasti hem de modifiye edilmiş Y-V flebi kullanan bir kranial helikal insizyon ile kleft kaudalinden oluşturulan bir flep içermektedir.

Vaka Raporu: 15 yaşında sağlıklı erkek hasta kulak deformitesi ile polikliniğimize başvurdu. Aile öyküsü kulak anomalileri için negatifti ve aile öyküsünde ek bir özellik yoktu.. Fizik muayenede sağ kulakta orta derecede soru işareti deformitesi ve her iki tarafta benzer kraniyoauriküler açı saptandı, ancak helikal kıvrımın çıkıntılı ve dışa dönük bir kaudal bölümü, beraberinde bir yarık ve yanlış konumlanmış bir kulak memesi mevcuttu. Sol kulak gelişimi ise normaldi. Her iki kulağın maksimum kraniokaudal uzunluğu 60 mm idi. Ameliyat sonrası ameliyat edilen tarafta 3 mm'lik (60 mm'den 57 mm'ye) azalma gözlendi. Herhangi bir komplikasyon gelişmeyen

hasta bir gece yatışının ardından taburcu edildi. Dikişler 7. günde alındı.

Cerrahi Teknik: Genel anestezi altında yarığın her iki ucuna destek sütürları atıldı. Yarığı görselleştirmek için destekleyici sütürler bir araya getirildi. Y-V flebi için işaretlemeler yapıldıktan sonra Y-V flebinin vertikal kolu sarmal kenarın distal ucuna yerleştirildi. Flebin V kolu, kulak memesinin kraniyal kısmına, yarığın alt kenarı boyunca yerleştirildi. Bu fleplerin uzunlukları destek sütürlerle yapılan yaklaşım sırasındaki ilerletme ihtiyacına göre belirlendi. Her iki ucun yaklaştırılması, defekt boyunca yatay bir çizgi ile sonuçlandı. Helikal ve antihelikal kıvrım konturlarını iyileştirmek için bu hat üzerinde de karşılıklı çift z-plasti tasarlandı. 1/100.000 epinefrin içeren lokal anestezik solüsyonu supraperikondrial planda ve kulak lobülüne enjekte edildi.

Yarık, Y-V flebinin planlanan tek bacağının en üst noktasından başlayarak yarığın alt sınırına kadar insize ve disseke edilerek Y-V flepine uygun olarak kesi ikiye ayrılarak destek sütüre kadar ilerletildi. Fleplerin alttaki kıkırdaktan serbest bırakılmasının ardından V-flep yeni konumuna adapte edildi.. Bu adaptasyon, planlanan Z-plasti insizyonlarının görünür hale geldiği yarığın üst ve alt sınırlarını da yaklaştırdı. Z-plasti flepleri de kaldırıldı ve yeni pozisyonlarına uyarlandı. Z-plastinin neden olduğu uzama antitragus çevresinde eksize edilebilecek bir dog-ear deformitesi oluşturdu ve bu deformite eksize edildi. Kanama kontrolü yapıldıktan ve cilt altı sütürasyonun ardından cilt 6-0 naylon dikişlerle kapatıldı. Ameliyattan 48 saat sonra kompresyon pansumanı uygulandı.

Tartışma: Kulak, her biri sonunda birbirinden farklı anatomik parçalar oluşturmak üzere birleşen üç tümsek oluşmasını sağlayan ilk iki brankial arkın kaynaşmasıyla gelişen karmaşık bir organdır. Soru işareti kulağının, helikal kenar ile kulak memesi arasında bir yarık oluşturan beşinci ve altıncı tümsekler arasındaki yetersiz füzyondan kaynaklandığına düşünülüyor. Fenotipik olarak bu, kulak kepçesi ve lobül arasında basit bir çentikten tamamen doku yokluğuna kadar değişen bir spektrum oluşturur. Her kulağın bireyselliği ve bu spektrumdaki değişkenlik, her birinin bireysel cerrahi yaklaşım gerektirdiği durumlara sebebiyet verir.

Yukarıda belirtilen nedenlerden dolayı tek bir cerrahi teknik tüm defektlere uymaz. Birkaç yaklaşım mevcuttur kıkırdak greftli veya greftsiz lokal kutanöz flepler, doku genişletme ile kombine edilebilen kondrakütanöz flepler şeklinde sınıflandırabiliriz.. Bazı yazarlar, kulağın kısalmasını önlemek için uzak lokal fleplerin, yani kulağın arka yüzeyine dayanan fleplerin kullanılmasını savunmaktadır. Bununla birlikte, Bastidas ve ark.'nın belirttiği gibi, onarım için yerel fleplerin kullanılması her zaman dikey yükseklikte önemli bir azalmaya yol açmaz. Ayrıca bu tür fleplerin kullanımı dikey yükseklik azalmasına da neden olabilir. Olgumuzda diğer raporlarla karşılaştırılabilir şekilde 3 mm'lik bir kısalma gözlendi.

Lokal rotasyon ve ilerletme flepleri Brodovsky ve Westreich tarafından tanıtıldı. Diğer tekniklere benzer şekilde, bu teknik aynı zamanda ani skar oluşumuna ve kenar boyunca konturda değişikliklere neden olur ve yarığın görünür ön yüzeyleri yaklaştırıldığındaki yüzey anormalliklerini ele almaz. Olgumuzda distal helikal rim kalınlığı iç içe geçmiş Y-V flebi ile kulak lobülü ile eşitlenerek rim kontürü restore edilmiş ve homojen bir rim elde edilmiştir. Bu tekniğin bir başka yeni yönü de, skafa, antiheliks ve antitragusun konturlarını ve sürekliliğini benzer şekilde iyileştiren anterior z-plasti fleplerin kullanılmasıdır.

Sonuç: Bu yeni teknikle, kabul edilebilir bir simetri, mükemmel sarmal kenar kontürü ve kulağın maksimum kraniokaudal uzunluğunun minimum kısalmasıyla sonuçlanan soru işareti kulak onarımı için etkili ve yeni bir tekniktir.

Anahtar Kelimeler: Cosman kulağı, Konjenital kulak yarığı, Kulak rekonstrüksiyonu, Lokal flep, Soru işareti kulağı

Pre-op Post Op Resimler

Sol Üst: Pre-op Sağ Üst: Per-op Sol Alt: Post-op 1. gün Sol Alt: Post-op 7. gün

P-005

Skalp Rekonstrüksiyonu Ve Klinik Tecrübelerimiz

Uğur Kılıç, Servet Elçin Alpat, Zeki Can, Savaş Serel, Burak Kaya

Ankara Üniversitesi, Plastik Rekonstrüktif ve Estetik Cerrahi ABD, Ankara

Giriş: Çalışmamız, kliniğimizde 2018-2023 yılları arasında yapılan skalp rekonstrüksiyonu vakalarına dair elde ettiğimiz klinik sonuçlarımızı ve tecrübelerimizi paylaşmayı hedeflemektedir. Skalp alından başlayıp arkada enseye kadar uzanan saçlı deriyi kapsamaktadır. Skalp toplamda 5 tabakadan oluşur: S: Skin/Deri, C: Subcutaneus fat tissue/Cilt altı yağ dokusu, A: Galea Aponeuretuica, L: Loose areolar tissue/Gevşek areolar doku, P: Pericranium/Perikranyum. Saçlı derini kalınlığı 3-8 mm arasında olup insan vücudundaki en kalın deridir ve esnek bir yapıya sahip değildir. SCALP tabakalarının bilinmesi fasyokutan flep planlaması açısından önemlidir. Flep planlanırken disseksiyon gevşek bağ dokusu tabakasından gerçekleştirilmelidir. Donör sahanın kapatılması için deri grefti gerekebileceğinden perikranyum korunmalıdır. Saçlı deriyi besleyen damarlar çift olarak yer alan: supratroklear, supraorbital, yüzeyel temporal, posterior aurikular ve

oksipittal arterler ve eşlik eden venlerdir. Cilt tümörlerine bağlı eksizyonlar ve radyoterapi yaşlılardaki skalp defektlerinin en sık nedenlerini oluştururken, gençlerdeki en sık sebepler arasında travma ve yanıklar yer almaktadır.

Gereç ve Yöntem: Kliniğimizde tedavi ve takip ettiğimiz 2018-2023 yılları arasındaki hastalar retrospektif olarak tarandı. Toplam hasta sayısı 63'tü. Hastalarımızdan 21 tanesi deri grefti ile, 5 tanesi doku genişletme tekniği ile, 25 tanesi rotasyon/transpozisyon flebi(+/- deri grefti) ile, 3 tanesi ilerletme flebi ile, 9 tanesi serbest flep (2 ALT flebi, 4 radiyal ön kol flebi, 2 latissimus dorsi kas deri flebi, 1 SCIP flep) ile onarıldı.

Bulgular: Hastalarımızın ortalama takip süresi 1 yıldı. Bu süreçte greft ile onarım yaptığımız 1 hasta 1 yıldan sonraki takip süresinde ek medikal patolojilere ve genel durum bozukluğuna bağlı ex oldu. Rotasyon/transpozisyon flebi ile onarım yapılan 2 hastada cerrahi alan enfeksiyonu ve minimal dehisans; 1 hastada granüle doku oluşumu izlendi. Doku genişletici kullandığımız 1 hastada sütür hattında açılma oldu. Greft ile onarım yaptığımız 2 hastada cerrahi alan enfeksiyonu; 1 hastada sekonder alopesi izlendi. Serbest fleplerle rekonstrüksiyon yaptığımız (radiyal ön kol flebi) 2 hastada kısmi flep nekrozu izlendi. Serbest fleplerle rekonstrüksiyon yaptığımız (SCIP flep ve ALT flep) 2 hastada cerrahi alan enfeksiyonu izlendi.

Tartışma ve Sonuç: Saçlı deri rekonstrüksiyonu planlanırken birçok faktör göz önünde bulundurulmalıdır. Rekonstrüktif yöntem belirlenirken dikkat edilecek ana faktörler defektin büyüklüğü ve lokal dokuların kalitesidir. Saçlı deride sekonder iyileşmeye bırakma nediren tercih edilir. Galea aponeuroticanın esnemeyen yapısı nedeniyle maksimum 3 cm'e kadar olan defektler primer olarak kapatılmaya izin vermektedir. Daha büyük defektlerde, deri greftleri, lokal flepler ve serbest flepler seçeneklerdir. Saçlı deri rekonstrüksiyonunun en kolay yolu transpozisyon/ rotasyon flepleri ve donör alanın cilt grefti ile kapatılmasıdır. Primer onarım veya lokal saçlı deri flepleri saç folikülü içermesinden ötürü, deri greftlerine göre daha iyi kozmetik sonuç ortaya çıkarırlar. Eşlik eden kalvaryal defekti olan, lokal doku kalitesi iyi olmayan veya defekt boyutu daha büyük olan kompleks skalp defekti olan hastalarda serbest doku ile rekonstrüksiyon düşünülebilir. Rekonstrüksiyon planı yapılırken dikkat edilmesi gereken diğer faktörler, hastaların genel tıbbi durumu, medikal ek hastalıklardır. Genel durumu zayıf olan, komorbiditeleri olan hastaların serbest fleple rekonstrüksiyon yerine, deri grefti, büyük saçlı deri flepleri ve donör alanın greft ile kapatılması seçenekleriyle rekonstrüksiyonu daha uygun olacaktır.

Anahtar Kelimeler: skalp, flep, rekonstrüksiyon

P-006
Üst Dudak Tümörleri

Hüseyin Emre Ulukaya, Furkan Çeştepe,
İsmail İnce, Yunus Emre Atmaca,
Murat Taş, Kamuran Zeynep Sevim

Şişli Hamidiye Etfal Eğitim Araştırma Hastanesi, Plastik Rekonstrüktif Ve Estetik Cerrahi Ana Bilim Dalı, İstanbul

Giriş: Dudak kanserlerinin insidansı düşük olmakla birlikte %1-2, içerdiği morfolojik ve fonksiyonel değişiklikler nedeniyle klinik ve cerrahi açıdan son derece önemlidir. Bu tümörlerin %90'ından fazlası SCC'lerden ve daha az sayıda BCC'lerden oluşur; ancak minör tükrük bezlerinden kaynaklanan bazı adenokarsinomlar ve daha da nadiren malign melanom, sarkom ve lenfomalar görülebilir.

BCC'ler genellikle üst dudakta görülür ve genellikle lenf nodu metastazı göstermezler. Buna karşılık, SCC'ler en sık alt dudakta gelişir ve boyun metastazı riski vardır. Dudak karsinomları sıklıkla radyodermit, kronik şelit ve kseroderma pigmentozum gibi kanser öncesi premalign lezyonların üzerinde görülür. Bu nedenle, lezyonların direkt olarak görülmesiyle bu premalign lezyonların tanı ve tedavisi, malign tümörlere dönüşmelerini önlemek için çok önemlidir.

Dudak rekonstrüksiyonu için çok sayıda teknik geliştirilmiştir; seçim lezyonun konumuna, uzanımına ve lenf nodlarına herhangi bir metastaz olup olmadığına bağlıdır. Küratif veya elektif supra-omohyoid boyun diseksiyonu (SOHND), özellikle derin ve perinöral infiltrasyonu, komissür tutulumu ve farklılaşmamış ve tekrarlayan tümörleri olan hastalarda, belirgin veya gizli boyun metastazlarını kontrol etmek için tavsiye edilir.

Materyal-Metod: Son 3 yılda, yaşları 33-77 (ortalama yaş 60) olan 14 hastaya (9 erkek, 5 kadın) üst dudakta kitle nedeniyle cerrahi uygulandı.Bunların dördü BCC, iki tanesi Bazoskuamöz Ca,iki tanesi SCC, iki tanesi Malign Melanom, iki tanesi kapiller hemanjiyom, bir vaka Verrüköz Ca, bir vaka Kondroid Siringoma geldi. Bu vakalardan 7 tanesine rekonstrüksiyon işlemi uygulandı.

- 1 hastaya Bernard Flebi
- 1 hastaya STA bazlı ada flebi
- 1 hastaya fasiyokutan flep
- 1 hastaya interpolasyon flebi
- 1 hastaya free ALT flep (Boyun disseksiyonu uygulandı)
- 1 hastaya free Radial ön kol flebi ve KKDG ile onarım (Boyun disseksiyonu uygulandı)
- 1 hastaya lokal flep + greft ile rekonstruksiyon işlemi uygulandı. (Boyun disseksiyonu uygulandı)

Hastalara yapılan taramalarda 3 hastada boyunda patolojik LAP saptandı. Tüm hastalarda boyun level 1B lenf nodu tutulumu mevcuttu. Bir adet hastada seviye 2 tutulumu görüldü. Bu hastalara boyun disseksiyonu uygulandı. Bunlardan bir tanesi bilateral boyun disseksiyonuydu. Boyun disseksiyonu yapılan hastaların etiyolojileri eşit dağılımlıydı. (Verrüköz ca, MM, SCC).

Bulgular: Hasta Yaş Cinsiyet Etyoloji Yatış Süresi Kitle Boyutu Ek hastalık Cerrahi

1 33 E Hemanjiyom 3 4x3 Yok Eksizyon

2 72 K BCC 5 0,5X0,5 HT, Aritmi, Dislipidemi Bernard Flep

3 52 E BCC 1 0,5X0,5 Yok Lokal Flep

4 50 K BCC 1 0,5X0,5 Yok Eksizyon

5 77 E Bazoskuamöz Ca 6 3X3 HT, Panik Atak STA Bazlı ada flebi

6 69 E Kondroid Siringoma 4 1X1 Yok Eksizyon

7 65 E SCC 15 3X3 Yok Sağ uyluk ALT Flebi ile Rekonstrüksiyon + Sağ Taraf Modifiye Radikal Boyun Diseksiyonu

8 47 K Hemanjiyom 3 1X1 Yok Eksizyon

9 65 E Verrüköz Ca 8 2x2 Yok Lokal flep+greft ile rekontrüksiyon + Boyun sol taraf diseksiyonu

10 52 E Bazoskuamöz Ca 1 0,5X0,5 Yok Eksizyon

11 75 E BCC 5 1,5x1 BPH, HT İnterpolasyon Flebi

12 55 E MM 16 3X3 Yok Bilateral boyun disseksiyonu + sol free radial önkol flebi + KKDG ile defekt onarımı

13 61 K SCC 1 0,8 X0,3 Yok Eksizyon

14 73 K MM 3 1X1 HT, DM, Dislipidemi Wedge Eksizyon

Hastaların yaşları 33 ve 77 arasındaydı. Ortalama yaş 60'tı. 14 hastanın dokuzu erkek, beşi kadındı.

Yapılan fleplerde nekroze gidiş gözlemlenmedi. Bir hastada revizyon olarak ALT flep inceltilmesi operasyonu yapıldı. Yaptığımız taramada erkek insidansı baskın geldi (9 erkek, 5 kadın). En sık tümör tipi BCC izlendi (4 adet).

Tartışma: Tüm oral tümörlerin yaklaşık %25'i üst dudak karsinomlarıdır. Dudak karsinomları en çok 60-70 yaş arası kişilerde, özellikle beyaz beyaz ırkta görülür.

Bilindiği gibi, alt dudak karsinomları en sık açık havada çalışan sigara içen erkeklerde görülür. Bazı viral faktörlerin, HPV16 ve HPV24, HSV1 ve HSV2'nin etyopatogenezde rolü bulunmaktadır. Çoğunlukla SCC'ler iyi diferansiye formda %94 ila %98 arasında değişen bir yüzde ile bu hastalarda açık ara en sık görülenlerdir. Aksine, daha nadir görülen BCC'ler neredeyse her zaman üst dudak derisinde yerleşir.

Boynun lenf nodu metastazı dudak kanserli hastaların %20'den azında görülen bir sorundur. İyi diferansiye karsinomlarda metastaz sıklığı, farklılaşmamış karsinomlara göre daha az görülmektedir.

Dudağın rekonstrüksiyonu, daha önemli kusurları düzeltmek için, doğal şeklini ve işlevlerini mümkün olduğunca korumak için azami özen gerektirir. Aslında unutmamak gerekir ki dudaklar sadece estetik açıdan değil, bazı önemli işlevler açısından da yüzün son derece önemli bir parçasıdır; beslenme, konuşma ve yüz ifadelerinde temel bir rol oynarlar. Bu nedenlerle dudağın rekonstrüksiyonunda cilt, kas ve mukoza olmak üzere üç tabakanın da dikkate alınması gerekir. Küçük defektlerde kama şeklinde bir eksizyon yapıldıktan sonra direkt olarak kapatılması yeterli olabilir. Diğer bir basit teknik, yüzeysel lezyonlar durumunda mukozanın iç kısmının öne doğru kaydırılmasıdır.

İdeal bir cerrahi tedavide, sfinkter halkasının rekonstrüksiyonunun eksizyonla aynı anda üç tabakanın da kullanılması esastır. Rekonstrüksiyonda yeterli bir ağız açıklığı sağlanması ve kontraktürden kaçınmak için komissura bitişik yeterli mukoza sağlanmalıdır. Abbe ve Estlander tarafından önerilen çeşitli modifikasyonlarla karşı dudak kullanılarak geliştirilen "çapraz flep" ve sinirleri korumak için büyük avantaj sağlayan Karapandzic yöntemi gibi çeşitli onarım teknikleri mevcuttur. Bernard-Burow'un yöntemi ve fan-flap prosedürünün çeşitli versiyonları, özellikle daha fazla veya tam dudak kaybı olan vakalarda yararlıdır.

Dudak kanseri cerrahisinde en önemli sorunlardan biri, belirgin veya gizli boyun metastazlarının yönetimidir. SOHND, belirgin boyun metastazları olmayan hastalarda, özellikle büyük ve derin tümörleri olan hastalarda, komissür tutulumu ve perinöral infiltrasyonlu vakalarda veya tekrarlayan lezyonlarda evreleme amaçlı yeterli bir elektif yöntemdir. Ayrıca terapötik bir yaklaşımda, ilk üç seviyedeki boyun diseksiyonu yeterlidir

Sonuç: Sonuç olarak dudak kanserlerinde özellikle erken evre lezyonlarda prognostik, estetik ve fonksiyonel sonuçların iyi olduğu ve en uygun cerrahi yaklaşımın seçiminde her zaman ideal seçeneğin seçilmesi gerektiği açıkça vurgulanmalıdır. Mümkünse kalan veya karşı dudak kullanılarak dudağın işlevselliğinin ve görünümünün korunması veya mümkün olduğunca az değiştirmeyi amaçlamalıdır. Ancak dudak kanseri cerrahisinde en önemli problem, daha fazla doku kaybının onarılmasıdır. Bu vakalarda tatmin edici olmayan estetik ve fonksiyonel sonuçlara sahip rekonstrüktif problemler vardır.

1. Zitsch RP, Park CW, Renner GJ, et al. Outcome analysis for lip carcinoma. Otolaryngol Head Neck Surg. 1995;113:589–596. [PubMed]
2. Visscher JGAM, Elsaker K, Grond AJK, et al. Surgical treatment of squamous cell carcinoma of the lower lip: evaluation of long-term results and prognostic factors – A retrospective analysis of 184 patients. J Oral Maxillofac Surg. 1998;56:814–820. [PubMed]
3. Gooris PJJ, Vermey A, Visscher JGAM, et al. Supraomohyoid neck dissection in the management of cervical lymph node metastases of squamous cell carcinoma of the lower lip. Head Neck. 2002;24:678–683. [PubMed]
4. Bucur A, Stefanescu L. Management of patients with squamous cell carcinoma of the lower lip and N0-neck. J Craniomaxillofac Surg. 2004;32:16–21. [PubMed]
5. Vukadinovic M, Jezdic Z, Petrovic M, et al. Surgical management of squamous cell carcinoma of the lip: analysis of a 10-year experience in 223 patients. J Oral Maxillofac Surg. 2007;65:675–679. [PubMed]

Anahtar Kelimeler: Dudak, Kanser, Rekonstrüksiyon

P-008

Ağız İçi Defekt Rekonstrüksiyonunda Fonksiyonel Ve Kozmetik Sonuçlar

Furkan Yıldırım, Rıza Türk, Burak Yaşar, Hasan Murat Ergani, Ramazan Ünlü

Ankara Bilkent Şehir Hastanesi Plastik Rekonstruktif ve Estetik Cerrahi Kliniği

Amaç: Ağız içi defektlerin rekonstrüksiyonu için çeşitli cerrahi seçenekler mevcuttur. Bu defektlerin rekonstrüksiyonunda defektin boyutuna ve lokalizasyonuna göre serbest flepler veya pediküllü flepler tercih edilebilir. Çeşitli rekonstrüksiyon seçeneklerindeki temel amaç estetik görünüşü ve işlevi yeniden sağlamak ve donör bölgesi morbiditesini en aza indirmektir. Bu bildiri, oral ve maksillofasiyal cerrahide etyolojileri farklı olan defektlerle kendi hastalarımızda kullanmış olduğumuz 2 çeşit flep üzerinden bu flep seçeneklerinin kolaylığı, zorlukları ve nihai klinik sonuçları dikkate alarak ağız içi defekt kapatılmasında donör alan morbiditesini ve alıcı alanda flebin fonksiyonel ve kozmetik açıdan rekonstrüksiyon sonuçlarını tartışmak amaçlanmıştır

Yöntem-Gereçler: 2021-2023 tarihleri arasında 4 ağız içi malignite ve 2 ateşli silah yaralanması sebepli oral kavite defekti gelişmesi üzerine kliniğimize başvuran 6 hastadan 3 hastaya nasolabial flep ile 3 hastaya da ALT free flep ile rekonstrüksiyon sağlandı. Skuamoz hücreli kanser (scc) eksizyonu sonrası 2 hastada sağ bukkal mukozada 1 hastada sol bukkal mukozada defekt oluştu. Oluşan bu scc eksizyon defektlerinin hepsi nasolabial flep ile rekonstrükte edildi. Ameleoblastoma sebepli sağ maksillar bölge defekti oluşan hasta ve ateşli silah yaralanması sonrası sert damakta defekti oluşan 2 hastaya ALT free flep rekonstruksıyonu sağlandı.

Bulgular: Geniş defekt ile kliniğimize başvuran hastalarda defekti kapatmak için kullanılan serbest flep tasarımı nasolabial flep ile rekonstrükte edilemeyecek kadar büyük defektlerdi. Serbest flep ile rekonstrüksiyon sağlanan 1 hastada donör alan dehissansı gelişti. Nasolabial flep

rekonstrüksiyonu sağlanan hastalarda alt free flep yapılan hastalara göre donör alan morbiditesinin ve kozmetik sonuçların daha iyi olduğu ve erken taburculuk süreleri olması dikkat çekti.

Sonuçlar: Ağız içi defekt rekonstrüksiyonunda nasolabial flep kullanımı kolay ve morbiditesi düşük bir seçenektir. Ağız içi geniş tümörlerde veya ateşli silah yaralanması gibi daha kompleks ve ağız içi yumuşak dokuyla birlikte kemik defektinin eşlik ettiği durumlarda serbest ALT flebi kullanılabilir. Pediküllü flep kullanımı free fleplere göre fonksiyonel ve kozmetik açıdan daha iyi bir seçenek sunsa da serbest flepler daha büyük defektlerin rekonstrüksiyonu için ideal bir tedavi seçeneğidir.

Anahtar Kelimeler: ağız içi defekt rekonstrüksiyonu, alt free flep, nazolabial flep

vaka fotoğrafları

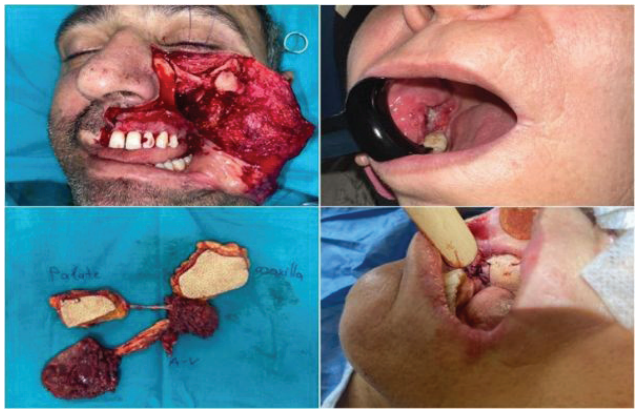

sol üst: ateşli silah yaralanması sonrası maksilla ve yumuşak damak defekti intraop sol alt: muskulokutan flep işaretli sağ üst: ağız içi scc preop sağ alt nazolabial flep ile onarım postop

VAKA DAĞILIMI

YAŞ	TANI	DEFEKTİN YERİ	REKONSTRÜKSİYON SEÇENEĞİ	KOMPLİKASYON
55	Scc	Sol bukkal bölge	Nazolabial flep	Yok
63	Scc	Sağ bukkal bölge	Nazolabial flep	Yok
72	Scc	Sağ bukkal bölge	Nazolabial flep	Yok
43	Ateşli silah yaralanması	Sert damak ve sağ bukkal bölge	Free alt flep	Donör alanda dehissans
39	Ateşli silah yaralanması	Sert damak	Free alt flep	Yok
69	Ameleoblastom	Sağ maksillar bölge.	Free alt flep	Yok

vakaların dağılımı ve rekonstrüksiyon seçenekleri

P-009
Skalp Rekonstrüksiyonları

Ömer Faruk Dilek, Selahattin Galyan, Alper Taşan, Egehan Güngörmez

T.C. Sağlık Bilimleri Üniversitesi, Şişli Hamidiye Etfal Eğitim ve Araştırma Hastanesi, Plastik Rekonstrüktif ve Estetik Cerrahi Kliniği, İstanbul

Giriş: Skalp; deri, subkutan doku, galea aponörotika, zayıf areolar doku ve perikranyum olmak üzere toplamda beş anatomik yapıdan oluşur. Skalp dokusu yaklaşık 3-8mm kalınlıkta olup galea aponörotika ve perikranyum nedeniyle elastikiyeti azdır. Skalp defektleri skalpteki tabakalardan herhangi birinden kaynaklanan problemler sebebiyle oluşabileceği gibi yanıklara sekonder, cerrahi girişimlere sekonder, tümör eksizyonları sonrası, kronik yaralar sonrası, radyoterapi sonrası oluşabilir.

Rekonstrüksiyon seçenekleri defektin yerine, boyutuna, defekte sebep olan etmene göre değişebilir. Küçük defektler primer kapanabileceği gibi defektin boyutuna içerdiği anatomik yapılara bağlı olarak deri greftleri, lokal flepler, doku genişletici uygulamaları, perforatör flepler, serbest flepler rekonstrüksiyon için önemli alternatifler oluşturmaktadır.

Bu çalışmanın amacı son bir yıl içerisinde tarafımızca yapılan skalp rekonstrüksiyonlarına yönelik alternatif yaklaşımlarımızı sunarak klinik pratiğe katkı sağlamaktır.

Materyal-Metod: Haziran 2022 – Temmuz 2023 yılları arasında tedavi ve takip ettiğimiz hastaları retrospektif olarak taradık. Toplam hasta sayısı 16'idi. Bu hastalardan 5 tanesi greftlenirken, 6 hastaya Yin-Yang flep yapıldı, 2 hasta rotasyon flepi ile onarıldı, 2 hasta ise hem rotasyon flepi ile hem de greft ile rekonstrukte edildi. Son olarak 1 hastamız ise free ALT flepi ile onarıldı.

Bulgular: Bu çalışmada Sağlık Bakanlığı Üniversitesi Şişli Hamidiye Etfal Eğitim Araştırma Hastanesinde Haziran 2022 – Temmuz 2023 yılları arasında scalpte mevcut olan tümoral kitlelerin eksizyonu ve scalp travmaları sonucu rekonstrüktif cerrahi uygulanan 16 hastanın retrospektif olarak yaş, yatış süresi, defektin boyutu ve ek hastalıklar göz önünde bulundurularak tedavi seçenekleri değerlendirilmiştir.

Hastaların 5'i kadın, 11'i ise erkek olup ortalama yaşları 70.4 (en küçük 44, en büyük 89) olarak saptandı.

Tümöral lezyonu olan tüm hastalardan eksizyon öncesi punch biyopsi alındı ve bölgesel lenf nodu muayenesi yapıldı. Hastaların 3 tanesinde servikal lenf nodu tutulumu saptandı.

Hastalarımızda ortalama takip süresi 12 ay oldu. Bu süre içinde 1 hastamız diğer kronik hastalıklara bağlı genel durum bozukluğundan yaşamını yitirdi. Rotasyon ve transpozisyon flebi ile onarım yapılan 3 hastada flep distalinde minimal parsiyel nekroz izlendi, total flep kaybı izlenmedi. 2 hastada yüzeyel enfeksiyon gelişti. Serbest fleplerde enfeksiyon olmadı.

Tartışma: Skalp defektlerinde sekonder iyileşme çok küçük ve yüzeyel defektlerde mümkün olmakta bu da uzun bir zaman almaktadır. Bu durumda yara yerinde sekonder enfeksiyonlar olabilmektedir.

Galea aponeurotikanın esnemeye izin vermeyen sıkılığı nedeni ile 3cm çapın altındaki defekler primer olarak kapatılabilir. Perikranyum veya fasya mevcut ise cilt grefti kullanabilir.

Skalpteki defektleri kapatmanın kuşkusuz en kolay yolu transpozisyon ve rotasyon flepleridir. V-Y ilerletme flepleri de çapı 4-5 cm ulaşan defektlerde başarılı olmaktadır. Yapılacak insizyonlar saç foliküllerine parelel olmalıdır. Komplikasyon olarak da sütür hatlarında alopesi ortaya çıkmaktadır.

Biz 8 cm çapın üzerindeki defektleri ise serbest flep ile onardık. Özellikle mikrocerrahinin ilerlemesiyle beraber tüm vücuttaki geniş defektlerin onarımında lokal fleplerin kullanılamadığı durumlarda rekonstrüktif mikrocerrahi cerrahlara önemli ölçüde yardım etmektedir serbest doku nakilleri. Hastalarımızdan 1'i anterolateral uyluk flebi ile onarıldı. Skalpteki alıcı damarların özellikle venlerin anatomisinin ve çap farkının dikkatlice elimine edilmesi gerekmektedir. Çap farkının ortadan kaldırılmasında ise gene daha proksimal alanlardaki venler tercih edilmelidir.

Sonuç: Sonuç olarak tümör hastaları ve travmaya sekonder oluşan scalpteki doku defektlerini onarımda deri greftleri, rotasyon ve transpozisyon flepleri, cilt genişleticiler(ekspander) ve serbest doku nakillerini yaygın olarak kullanmaktayız.

Anahtar Kelimeler: baş boyun, defekt, skalp, onarım

P-010

Dermoid Kistlere Yaklaşım: Klinik Tecrübelerimiz

Göktekin Tenekeci, Nazım Gümüş, Murat Aksaç, Yunus Emre Gökçe, Zeynel Tulgar, Bayram Berkan Toker

Mersin Üniversitesi Tıp Fakültesi, Plastik Rekonstrüktif ve Estetik Cerrahi ABD, Mersin

Amaç: Dermoid kistler konjenital olarak gelişen ve sıklıkla baş boyun bölgesinde lokalize olan duvarı skuamöz epitelle döşeli, iç kısmında ise farklı deri ekleri içerebilen gelişimsel malformasyonlardır. Çalışmamızda dermoid kist ön tanılı kitlelere yaklaşımımız, ayırıcı tanılar, preoperatif görüntülemeler ve patoloji sonuçları arasında ilişkiyi değerlendirmek amaçlanmıştır.

Materyal-Metod: Çalışmamıza 2010 ve 2023 yılları arasında kliniğimizde baş boyun bölgesinde kitle nedeni ile başvuran ve yapılan muayene ve preoperatif değerlendirme sonrası operasyon uygulanan 58 hasta retrospektif olarak değerlendirildi. Hastalar yaş, cinsiyet, lezyon yerleşimi, preoperatif görüntüleme ve komplikasyonlar açısından değerlendirildi. Postoperatif erken dönem takiplerinin sonrasında hastaların rutin klinik takipleri yapıldı. 1 hastada nüks görüldü. Hastalarda patolojik skar veya ek komplikasyonlar görülmedi.

Bulgular: Çalışmamıza dahil edilen 58 hastanın 36 tanesi (%62) erkek, 22 tanesi (38) kadın idi. Hastaların yaşları 1 ile 29 arasında değişmekte ve ortalama yaşları 9 olarak saptandı. Preoperatif görüntülemeler tomografi yardımı ile yapıldı ve ortalama lezyon boyutu 12.4*6.2 mm dir. Lezyonların 34 tanesi(%58) sağ kaş lateralinde ve 23 tanesi(%39) sol kaş lateralinde ve 1 tanesi(%3) orta hattaydı. İlk başvurularında hastaların lezyon lokalizasyonlarında cilt altı şişlik şikayetleri mevcuttu. Mevcut kitleler muayenede immobildi. Tüm hastalarda operasyon öncesi intrakraniyal tutulumun değerlendirilmesi için bilgisayarlı tomografi istendi. Hasta başvurularındaki şikayetleri sıklıkla kozmetik nedenlerdi.Çalışmamızdaki tüm hastalardaki kitleler 3 cm den küçük olup, sadece 1 hastada (orta hat yerleşimli) intrakraniyal tutulum mevcuttu. İntrakraniyal tutulumu mevcut olan hastada operasyon Beyin ve Sinir Cerrahisi kliniği ile ortak olarak gerçekleştirildi. Kalan hastalarda kaş laterallerinde yerleşimli kitleler için kaş sınırından yapılan insizyon sonrası cerrahi müdaheleler gerçekleştirildi.

Sonuç: Konjenital olarak gelişen ve sıklıkla kaş lateralinde yerleşim gösteren dermoid kist ön tanılı kitlelerde radyolojik değerlendirmelerle tanı desteklenebilir. Bu kitlelerin intrakraniyal yerleşimi açısından da değerlendirilmesi gerektiği unutulmamalıdır. Kesin tanı patoloji ile ortaya koyulmakta olup, cerrahi esnasında nüksün önüne geçebilmek için geride kist dokusu bırakmadan total eksizyon yapılmalıdır.

Anahtar Kelimeler: dermoid, konjenital, kozmetik

P-011

Nadir bir olgu: Burunda Selüler Nörotekoma

Mehmet Korkut, Erol Kozanoğlu, Bora Edim Akalın, Ufuk Emekli

İstanbul Üniversitesi İstanbul Tıp Fakültesi, Plastik, Rekonstrüktif ve Estetik Cerrahi Ana Bilim Dalı, İstanbul

Giriş ve Amaç: Nörotekoma nadir görülen sıklıkla baş boyunda bölgesinde olan iyi huylu bir tümördür. Daha sıklıkla kadınlarda izlenir. En sık baş-boyun bölgesinde soliter nodül şeklinde ortaya çıkar. Klinik bulgusu yavaş büyüyen ağrısız kitle şeklindedir. Bu çalışmada kliniğimize sağ burunda kanadında büyüme gösteren kitle sebebi ile başvuru yapan hasta olgu olarak sunuldu.

Olgu: Yedi yaşında kız hasta 1 sene önce yaklaşık 1 senedir olan burunda kanadında ağrısız büyüme gösteren kitle sebebiyle dış merkezde dermatoloji kliniğine başvuru hikayesi vardı. Herhangi bir travma, yabancı cisim hikayesi olmadı ifade edildi. Dermatoloji kliniği tarafından yapılan punch biyopsi sonucu jüvenil granüloza hücreli tümör olarak raporlandığı belirtildi ve kitlenin total eksizyonu planlanarak plastik cerrahi kliniğine yönlendirildiği belirtildi. Dış merkez plastik cerrahi kliniğinde yapılan eksizyonun patoloji sonucu cerrahi sınıra bitişik olarak izlenen selüler nörotekoma olarak raporlanmış.

Bulgular-Metot: Hastanın tarafımıza yaptığı başvuruda sağ alar kanatta yaklaşık 2x1 cm boyutlarında non-mobil, solid yapıda hiperemik görünüm nodüler lezyon izlendi. Lezyonda herhangi bir ülserasyon, kanama veya akıntı izlenmedi. Hastanın diğer sistem bulguları normaldi. Hastanın öz geçmişinde ve soy geçmişinde ek bir hastalık bulunmamaktaydı. Total eksizyonu planlanarak interne edildi.

Cerrahi eksizyon planlanırken birkaç milimetrelik cerrahi sınır yeterli olarak görülse de nüks varlığında ve/veya atipik histomorfolojik özellikler bulunması durumunda daha geniş cerrahi sınır planlaması önerilmektedir. Olgumuzda nüks izlenmesi ve alar kanada invaze görünümde olması nedeniyle yarım santimlik cerrahi sınır belirlenerek, alar kanattan tam kat eksizyonu yapıldı. Yine nüks lezyon

olması sebebiyle eş zamanlı rekonstrüksiyonu planlanmadı ve cerrahi sınır güvenliğinden emin olunması maksadı ile açık defekt üzerine bohça pansuman yapılarak patoloji raporunun sonuçlanması beklendi.

Tartışma: Nörotekomalar periferik sinir kılıfı kökenli nadir benign tümörlerdir. Ağırlıklı olarak ikinci ve üçüncü dekadta izlenseler de her yaşta görülebilirler. Patolojik olarak selüler, miksoid ve miks tip olarak gruplara ayrılmaktadır. Ayırıcı tanıda angiom, pyojenik granülom, hamartom, bazal hücreli karsinom düşünülmelidir. Tedavide cerrahi eksizyon önerilmektedir. Nüksü nadir izlenmektedir ve nüks olan vakaların çoğunluğunda cerrahi sınır pozitifliği izlenmiştir. Olgumuzda cerrahi sınırlarda tümör izlenmedi. Post operatif dördüncü ayda yapılan kontrolünde nüks lehine bulgu izlenmedi. Hastanın bu bulgular sonucunda rekonstrüksiyonu planlanmaktadır.

Anahtar Kelimeler: deri, nadir, nasal ala, nörotekoma

Ameliyat öncesi fotoğraflandırma

P-012

Alt Göz Kapağı Posterior Lamel Defektlerinin Palatal Mukoza Greftleriyle Rekonstrüksiyonu Klinik Deneyimlerimiz

Yusuf Furkan Kırış, Bilgen Can, Betül Gözel

Balıkesir Üniversitesi Tıp Fakültesi Plastik Rekonstruktif ve Estetik Cerrahisi Anabilimdalı, Balıkesir

Giriş ve Amaç: Alt göz kapağı defektleri travma, tümör eksizyonu, yanık ve konjenital sebeplerle oluşabilir. Alt göz kapağı rekonstrüksiyonundaki amaç korneanın ve globun korunmasına yetecek kapak fonksiyonunu sağlamak ve kozmetik olarak kabul edilebilir sonuçlar elde etmektir. Göz kapağı anterior ve posterior lamel olarak iki katmanda incelenebilir. Tam kat kapak defektlerinde anterior ve posterior lamelin birlikte rekonstrüksiyonu gerekir. Anterior lamelde cilt ve orbicularis oculi kası bulunur. Posterior lamel tars ve konjunktiva tabakasından oluşur. Posterior lamel onarımı her zaman anterior lamel onarımına göre daha kompleks yaklaşımlar içerir. Tars, sert ve fibröz yapısıyla göz kapağının şeklinden sorumludur. Tars rekonstruksiyonu için periost, kulak kartilajı ve nazal kartilaj kullanılabilir. Konjunktiva ise globu örterek sürekli glob ile temas halindedir ve bu amaçla amniotik membran, mukoza greftleri, asellüler insan dermisi, otojen dermis gibi seçenekler kullanılmaktadır ancak ideal bir greft seçeneği konusunda fikir birliği sağlanamamıştır. Bu sunumda tam kat alt göz kapağı defektlerinde, tars ve konjunktivada eş zamanlı rekonstrüksiyon olanağı sağlayan, alt kapağın yapısal desteğini sağlamada etkili, yeterli incelikte ve simetriyi sağlamada başarılı, hızlı ve pratik bir rekonstrüksiyon alternatifi olan palatal mukoza greftleriyle onarımlar rapor edilmiştir.

Gereç ve Yöntem: Bu sunumda bazal hücre karsinomu eksizyonu sonrası oluşan tam kat alt göz kapağı defekti (n=4) ve ektropion onarımı için (n=1) palatal mukoza grefti kullandığımız 3 kadın 2 erkek olmak üzere toplam 5 hastayı değerlendirmeye aldık. Hastaların yaş ortalaması 70 olup yaş aralığı 66-74 idi. Tümöral lezyonlar lokal anestezi altında yeterli güvenlik marjıyla eksize edildikten sert damak gingival palatin raphe arasından alınan 2x2 cm ebatlarındaki palatal mukoza grefti defekt alanlarına uygun ebatlara getirilerek adapte edildi.. Hastaların yaşlı olması ve palbepral rimdeki laksisite göz önünde bulundurularak sonraki süreçlerde ektropion oluşmaması için mukoza grefti defekt alanından birkaç mm daha kısa planlandı. Donör alanlar sekonder iyileşmeye bırakıldı. Eksize edilen greft, alt göz kapağına mukoza kısmı bulbar konjonktiva kısmına gelecek şekilde katlanarak adapte edildi. Katlantı kısmıyla palpebral rim oluşturuldu. Anterior lamella tabakasındaki defekt hastaların yaşlı olması ve infraorbital bölgedeki cildin gevşek olması nedeniyle alt göz kapağında ilerletme flebi uygulanarak kapatıldı. Greft sütürü düğümleri globu irrite etmeyecek şekilde mukoza altında bırakıldı ve sütürasyon 6/0 rapid vicry ile yapıldı. Hastaların post op dönemde alt göz kapaklarının fonksiyonel ve kozmetik sonuçları incelendi.

Bulgular: Tüm hastalarda greft alanı ve glob ilk 48 saat basitrasin ve neomisin içeren antibiyotikli krem ve suni gözyaşı damlalarıyla nemli ve kapalı tutuldu. Sonraki süreçte açık pansumana geçildi. Hastaların ağrıya ve operasyona toleransları iyiydi. Hastalara aynı zamanda profilaktik olarak sefazolin tedavisi 3 gün süreyle oral yoldan verildi.

Erken post op dönemde konjunktival ödem ve kızarıklık izlendi. Bu durumun post op 10. gün tamamen düzeldiği izlendi. Donör alan için ilk 5 gün ağız gargarası ve sulu gıda önerildi.Donör alan 2. haftada sorunsuz epitelize oldu.

Posterior lamellaya yerleştirilen greftlerin tamamında 4. hafta itibarı ile fibrozis gelişmeye başladı. Oluşan fibrosisin palbebrumu yeterli şekilde glob üzerinde desteklediği izlendi. Fleplerdeki kontraksiyonlardan kaynaklı ektropion gelişimine engel olduğu ve 6 aylık izlem sürecinde stabil bir rekonstrüksiyonun sağlandığı izlendi. Hiçbir hastada donor alan kaynaklı problem yaşanmadı. İlk haftalarda izlenen korneal irritasyon ve konjunktivit uygun tedaviyle geriledi.

Tartışma: Sunumda tek aşamada hem tars hem konjunktiva desteği sağlayabilen palatal mukoza greftleriyle 5 hastada başarılı alt göz kapağı rekonstrüksiyonu bildirilmiştir.

Sert damak mukozasının lamina propriasındaki yoğun kollajen lifleri, alt kapakta kullanıldığında alt kapakta tars benzeri bir stabilizasyon sağlar. Aynı zamanda mukoza özelliği ile mukozal astarın oluşturulmasında da kullanılabilir. Bu özelliklerinden faydalanılan palatal mukoza, tars için kartilaj ya da fasia gibi ek bir doku desteği olmaksızın tek aşamada posterior lamel onarımına olanak sağlar.

Palatal greft greftleme işlemi sonrası kolay vaskülarize olabilir. Yaşlı hastalarda tek aşamada ve lokal anestezi ve kısa sürede yapılabilir ve uzun dönem sonuçları da stabildir.

Palatal mukoza greftleriyle rekonstruksiyonda oronazal fistül gelişimi, postoperatif oküler irritasyon, fibrosis, enfeksiyon ve kemozis gibi komplikasyonların gelişebileceği

bilinmektedir. Oronazal fistül gelişmemesi için nazal kaviteye girmeden, anterior palatal alandan greftin alınması uygundur. Vakalarımızda infeksiyondan korunmak için polimikrobial bir floraya sahip damak bölgesinden alınan greft, povidon iodid içinde 5 dakika bekletilmiş ve serum fizyolojik ile yıkanarak alana adapte edilmiştir. Antibiyotik profilaksisi ve alınan bu perop önlemler ile hiçbir hastada infeksiyon izlenmemiştir.

Palatal greftle rekonstrüksiyon sonrasında bildirilen oküler irritasyona karşın post op erken dönemden başlayarak ilk birkaç gün devam eden yoğun nemli ve yağlı pansuman önemlidir ve bu sayede kalıcı bir hasar oluşmamış, geçici irritasyonlar kısa sürede gerilemiştir.

Anahtar Kelimeler: Alt göz kapağı tümörleri, palatal mukoza grefti, posterior lamella defektleri

Vaka-1

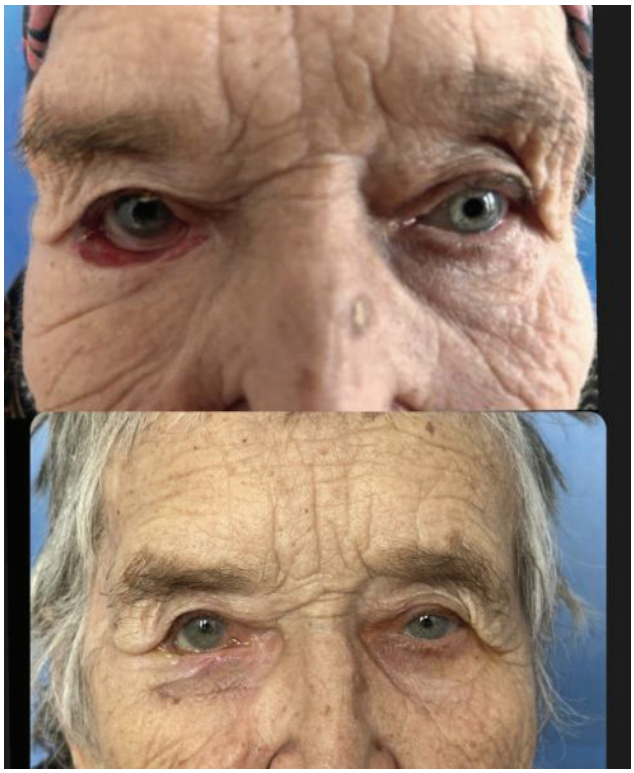

Resim-1: Dış merkezde alt göz kapağı tümör rezeksiyonu sonrası ektropionu gelişen hastanın operasyondan önce ki ve palatal mukoza greft operasyonu sonrası 1. aydaki görünümü

P-013

Mandibulada Dev Jüvenil Ossifiye Edici Fibrom: Olgu Sunumu

Cansu Yalçın[1], Metehan Cankurtaran[1], Güleser Saylam[2], Sebat Karamürsel[1]

[1]Ankara Etlik Şehir Hastanesi, Plastik, Rekonstrüktif ve Estetik Cerrahi Kliniği, Ankara
[2]Ankara Etlik Şehir Hastanesi Kulak, Burun, Boğaz Kliniği, Ankara

Giriş: Kafa ve yüz kemiklerinin fibroosseöz lezyonları genellikle yavaş gelişen, klinik olarak agresif seyir gösterebilen benign tümörlerdir. Kemiklerde deformiteye neden olabilen lokal destrüktif karakterdeki bu lezyonlarda cerrahi olarak tam çıkarılmadıkları taktirde nüks riski yüksektir. Maksilla ve mandibula en sık görülen yerleşim yeri olmasına rağmen kranyum, nazal kemikler, etmoid ve orbitada da yerleşebilirler. Bu lezyonları sınıflandırmak, tanımak ve tedavi etmek uzun yıllar çeşitli zorluklara neden olmuştur. Fibröz displazi (FD), ossifiye/sementifiye fibrom (OF/SF), periapikal semental displazi (PSD), fibroosseöz displazi (FOD) fibroosseöz lezyonların prototipleri olarak kabul edilmektedir. Çocuklarda ve genç erişkinlerde sık görülen bu lezyonlarda spesifik tanıya ulaşmada klinikopatolojik korelasyon, özellikle radyolojik görüntüler önem taşımaktadır.

Olgu: 12 yaşında yabancı uyruklu erkek hasta 8 sene önce başlayan mandibula sol tarafında şişlik, yüzde asimetri ve oral alım sonrasında lezyondan kanama şikayeti ile polikliniğimize başvurdu. Ağrı şikayeti bulunmamaktaydı. Somali'de 1 kez biyopsi alındığı ve iyi huylu kitle şeklinde bilgi verildiği öğrenildi. Panoramik grafide mandibulanın sol köşesinden kondile kadar radyoopasite gösteren büyük bir intraosseöz lezyon görüldü. Lezyonun Tru-Cut biyopsisi ve ardından yapılan histolojik test ile OF tanısını doğrulandı. Çekilen kontrastlı bt görüntülemesinde mandibula gövdesinde bilateral ramusları da etkiliyen kortekste incelmeye neden olan buzlu cam dansitesinde solid ve kistik alanlar içeren, kistik alanlar içerisinde yoğun kalsifikasyonlar bulunan 141x133x148 mm boyutlarında ekspandil kitle görüldü. Hastaya operasyon kararı verildi.

Operasyonda, bilateral temporomandibuler eklemin 2 cm inferiorundan kitleyi içerecek şekilde Segmenter mandibulektomi yapıldı ve 15 uzunluğunda kemik defekti oluştu. Hastanın sol bacağından serbest fibula flebi planlandı. 8 cm cilt adası ile birlikte 15 cm vaskülerize fibula flebi eleve edildi ve elde edilen flep iki osteotomi ile şekillendirildi. Flep mandibulaya 4 adet L plak ve 2 adet 4 delikli plak ile fikse edildi. Hasta daha sonra 6 ay boyunca mükemmel fonksiyonel ve estetik sonuçlarla takip edildi.

Tartışma: Osifiye fibrom kemik ve/veya semente benzer farklı miktarlarda mineralize yapılar içeren iyi sınırlı fibröz bir oluşumdur. Bu olgu sunumunda 12 yaşındaki erkek hastanın mandibulasındaki büyük hacimli osifiye fibrom tanımlandı. Vakada bilateral mandibula kondillerinin korunması ve fibula fiksasyonunda rekonstrüksiyon plağı yerine miniplak kullanılması; serbest fibula flebinin çocuk hastanın büyümesiyle birlikte büyümesine izin vermektedir. Çocuk hastalarda bu koşulların sağlanması, hastaların erişkin dönemde hem estetik hem de fonksiyonel anlamda hayatlarını kolaylaştırcaktır.

Anahtar Kelimeler: fibrom, fibula, jüvenil, mandibula

Resim 1

Hastanın preoperatif ve postoperatif görüntüleri, Postoperatif Panoramik grafi ve BT görüntüleri

P-014
Kulak Kepçesi Revaskülarizasyonu

Zikrullah Baycar

Konya Şehir Hastanesi, Plastik Rekonstrüktif ve Estetik Cerrahi, Konya

Giriş: Dış kulak yaralanması yaptığı çıkıntı nedeniyle sık görülen bir durumdur. Kulak keçesi genelde kısmı hasar alır ve primer onarılması yeterli olur. Kulak kepçesinin total amputasyonu veya vasküler dolaşımı yeniden sağlamayı gerektirecek subtotal amputasyonunda tedavi yöntemi değişkenlik gösterir. Cildin total eksize edilmesi sonrası kıkırdak çatının hazırlanan deri flepleri veya yüzeysel temporal fasya flebi ile örtülmesi seçenekler arasındadır. Total ampute kulak kepçesinin primer sütüre edilmesi durumunda total nekroz beklenebilir. Arter ve ven onarımı sonrası başarılı sonuçlar bildirilmiştir (1). Subtotal amputasyonlarda ise dar cilt pedikülünden sağlanan vasküler dolaşım kulak kepçesinin beslenmesi için yeterli olabilir (2). Ancak daha iyi kozmetik sonuç için arter ve venin mikrovasküler anastomoz ile onarılması daha uygundur. Subtotal amputasyonlarda damar çapının küçük olması nedeniyle sadece arter onarımı sonrası venöz direnajı sağlamk için sülük tedavisi yeterli olabilir (3). Uzun süren onarım için hastanın genel durumu, damarların uygunluğu ve cerrahın tecrübesi önemli rol almaktadır.

Olgu Sunumu: 39 yaşında erkek hasta sadece kulak lobülünün kısmen intakt olduğu subtotal kulak kepçesi amputasyonu ile acil servise başvurdu. Hastanın vital bulguları stabildi ve beyin bt taramasında kafa içi yaralanma saptanmadı. Hasta acil revaskülarizasyon için genel anestezi altında operasyona alındı. Ampute parçada anti-heliks inferior ve posteriorunda iki adet arter bulunarak işaretlendi. Tespit edilen venler anastomoz için uygun çapa sahip değildi. Proksimal bölgede arterlerin karşılığı ve anti-heliks süperior bölgesinde ven bulunarak işaretlendi. Bir adet arterin mikrovasküler anastomozu sonrası kulak kepçesinin tamamında kapiller dolaşımın olduğu görüldü. Uç uca ven anastomozu yapılamayacağı için kulak kepçesinde bulunan arter ile güdük tarafta işaretlenen ven anastomoz edilerek arteriovenöz anastomoz uygulandı ve venöz direnaj sağlandı. Kıkırdak sütüre edildi. Ardından cilt onarıldı.

Ameliyat sonrası venöz direnajı desteklemek için ilk 24 saate sülük tedavisi uygulandı. Erken dönem komplikasyon yaşanmadı. Hasta ameliyat sonrası beşinci gün taburcu edildi. 2. Ay takiplerinde kulak kepçesinde hafif cilt ödemi mevcut.

Sonuç: Kulak kepçesi amputasyonlarında kıkırdak çatının saklanması seçenek olsa da uygun şartlar sağlandığında başarılı mikrovasküler anastomoz en iyi sonucu elde etmeyi sağlamaktadır.

Kaynaklar

1. Jung SW, Lee J, Oh SJ, Koh SH, Chung CH, Lee JW. A review of microvascular ear replantation. J Reconstr Microsurg. 2013 Mar ve 23277409., 29(3):181-8. doi: 10.1055/s-0032-1331150. Epub 2012 Dec 31. PMID:.
2. Ozçelik D, Unveren T, Toplu G. Subtotal ear amputation with a very narrow pedicle: a case report and review of the literature. Ulus Travma Acil Cerrahi Derg. 2009 May ve 19562558., 15(3):306-10. PMID:.
3. Dadaci, Mehmet MD; Gundeslioğlu, Ayse Ozlem MD; Ince, Bilsev MD; Altuntas, Zeynep MD. Successful Microsurgical Revascularization of an Almost Totally Amputated Ear Lobe by Horse Bite. Journal of Craniofacial Surgery 25(1):p e82-e84, January 2014. | DOI: 10.1097/SCS.0000000000000405

Anahtar Kelimeler: Kulak kepçesi amputasyonu, mikrocerrahi, revaskülarizasyon

Şekil 1

1,2: Sol kulak subtotal amputasyonu pre-op görüntü 3: Anastomoz sonrası intra-op görüntü 4: Ameliyat sonrası 2. ay görüntüsü

P-015

Fanconi Aplastik Anemili Hastada Dilde Scc Nedeniyle Yapılan Serbest Radiyal Önkol Flebi İle Rekonstrüksiyon: Nadir Görülen Bir Olgu Sunumu

Muhammed Furkan Bulut, Mustafa Bayrakçı, Ömer Karaağaç, Servet Elçin Alpat, İrfan Yorulmaz, Burak Kaya

Ankara Üniversitesi Tıp Fakültesi

Giriş: Fanconi aplastik anemisi; çeşitli komorbiditelere ve malign tümör gelişimine zemin hazırlayan nadir bir genetik hastalıktır. Fanconi aplastik anemili hastalarda gelişen malign tümörlerin önemli bir kısmı eksizyon sonrası serbest flep cerrahisi ile rekonstrüksiyona ihtiyaç duyar. Ancak bu hastalarda gelişebilecek perioperatif hematolojik komplikasyonlar ve ek komorbiditeler başarıyla yönetilmeli ve preoperatif tedbirler alınmalıdır.

Olgu: Kırk yaşında Fanconi aplastik anemisi nedeniyle takipli olan kadın hasta üniversitemizin kulak burun boğaz kliniğine 1,5 yıldır dilin sağ lateral yüzünde progrese lezyon ve boyun hareketlerinde kısıtlılık nedeniyle başvurdu. Hastanın dış merkezde dil sağ lateral yüzünden alınan insizyonel biyopsisinde lezyon SCC olarak raporlandı. Hastanın klinik ve radyolojik bulguları göz önüne alınarak hastaya üniversitemizin kulak burun boğaz kliniği tarafından sağ parsiyel glossektomi, bilateral selektif boyun diseksiyonu, eş zamanlı olarak plastik cerrahi olarak tarafımızca serbest radiyal önkol flebi ile onarım yapıldı. Operasyon materyalinin histopatolojik incelemesinde sağ hemiglossektomi materyali orta derece diferansiye yassı hücreli karsinom, tümör uzun çapı 4 cm, derinliği 1.5 cm'di. Lezyon komşuluğunda karsinoma insitu izlendi. Perinöral invazyon izlendi. Tümör posterior cerrahi sınır ile devamlılık halindeydi. Medial cerrahi sınırdan 1.5 mm, derin cerrahi sınırdan 2 mm mesafedeydi. Sağ boyun diseksiyonu materyali en büyük metastatik odak uzun çapı 1.5 cm, ekstrakapsüler invazyon izlendi. Hastanın Nisan 2018 ve Haziran 2018 tarihleri arasında 2 ay süre ile RT ve 6 kür KT öyküsü mevcuttu. Hastanın ileri takibinde dış merkez yüz MRG'sinde dil sağ bölümünde volüm kaybı ve asimetri bulguları izlenmekteydi. Postkontrast görüntülerde tanımlanan lokalizasyonlarda nüks, redizü lezyon lehine kontrastlanma gösteren odak saptanmadı. Kesitlerde servikal lenfatik zincirde patolojik boyut ve konfigürasyonda lenf bezi izlenmedi.

Tartışma: Fanconi aplastik anemisi, nadir görülen genetik bir hastalık olup farklı organ sistemlerini etkileyen komorbiditelere yol açabilir. Fanconi aplastik anemili hastaların önemli bir kısmı bu gibi komorbiditelere ikincil gelişen defekt varlığında mikrocerrahi deneyimi yüksek plastik cerrahi ekiplerine ihtiyaç duymaktadır. Fanconi aplastik anemili hastalarda unutulmaması gereken bir nokta da serbest doku aktarımlarını komplike edebilecek tromboza veya kanamaya yatkınlık gibi koagülopatilerin varlığıdır. Literatürde Fanconi aplastik anemili hastalarda çeşitli komorbiditelere bağlı uygulanmış toplamda 4 serbest flep vakası mevcuttur. Bu hastalardan birinde operasyon sonrası faringokutanöz fistül, parsiyel flep kaybı ve koagülopati gibi komplikasyonlar gelişmiştir. Sunduğumuz bu vakada ise perioperatif dönemde koagülopati ve kanama gibi hematolojik komplikasyonlar görülmemiş, flep kaybı yaşanmamış ve başarıyla komplikasyonsuz şekilde rekonstrüksiyon uygulanmıştır.

Sonuç: Fanconi aplastik anemisi, hastalarda çeşitli komorbiditelere ve tümörlere zemin hazırlamaktadır. Bu hastalarda malign tümörlere bağlı serbest flep ile rekonstrüksiyon gerekebilmektedir. Gerekli tedbirler alındığında ve olası komplikasyonlar başarılı yönetildiğinde bu hastalarda serbest flep cerrahisi önemli bir tedavi seçeneği olabilmektedir.

Anahtar Kelimeler: Fanconi, Radiyal Önkol Flebi, Yassı Hücreli Kanser

Olgu: Preoperatif ve Postoperatif 1.Yıl Fotoğrafı

Dilde Scc nedeniyle yapılan serbest radiyal önkol flebi ile onarım

P-016

Kulak Heliks Defektinin Anterior Tabanlı Kondrokutanöz Fleple Onarımı

Tekin Şimşek, Cihan Gençtürk, Berke Göztepe

Ondokuz Mayıs Üniversitesi Tıp Fakültesi, Plastik Rekonstrüktif ve Estetik Cerrahi Ana Bilim Dalı, Samsun

Giriş: Kulak, sahip olduğu elastik kartilaj çatı ve onu örten ince deri yapısı ile eşsiz mimariye sahip bir organdır. Defektlerinin onarımı da hem bu tabakaların onarımını, hem de bu esnada 3 boyutlu mimariyi göz önünde bulundurmayı gerektirir ki bu süreçte karşılaşılan en büyük zorluk lokal dokuların sınırlı olmasıdır. Heliks bölgesi karşıdan bakıldığında kulağın ilk göze çarpan sınır hattını oluşturur. Heliks kıvrımı alttaki kıkırdağın eğimini yansıtan ince bir deri ile örtülü olup kişiden kişiye değişebilen kulak konturunun oluşmasında ayrı bir öneme sahiptir. Defektlerinde geride kalan heliks kıvrımından paylaşımlı onarım yöntemleri oldukça popüler olup defekt büyüdükçe bu onarım yöntemlerinde kulak boyunda kısalık ta beraberinde getirirler. O nedenle büyük heliks defektlerinde kulak arka yüzünden yada mastoid bölgeden lokal flep seçenekleri ile onarım yöntemlerine de zaman zaman başvurulmaktadır.

Olgu: Hastamızın kulak 1/3 orta seviyesine denk gelen heliks kıvrımında eski geçirilmiş travmatik doku defekti kendi üzerine sütüre edilerek onarılmış ve yerinde 25 mm uzunluğunda, dikkat çekici heliks rim defekti kalmıştı. Defekt onarımı için defektin üst ve altında kalan helikal rim reminantlarını Antia-Buch flepler ile ilerletek kapatma kulağın boyunda fark edilir bir kısalmaya neden olacağı için onarım için defektin anteriorundan bazlı ve skar hattını geçip kulak arka yüzüne dönen transvers doğrultuda bir flep dizayn edildi. Flep genişliği defektin uzunluğu kadar tutuldu. Flep kulak arka yüzünde mastoid sulkusta

sonlandırıldı. Mastoid sulkusa uyan flep distal ucundan itibaren subdermal seviyeden kaldırılmaya başlandı. 1cm elevasyondan sonra flep alt yüzünde konkal kartilaj içerecek şekilde kompozit olarak elevasyona devam edildi. Bu kondorokutanöz segmentinin heliks kıvrımına denk getirilmesi amaçlandı. Yaklaşık 25x15 mm ebadında kıkırdak adası içerecek şekilde flebin elevasyonu kulakta supraperikondreal seviyeden sürdürülüp ön yüze dönüldü. Müteakiben flep heliks kıvrımını rekonstrükte edecek şekilde yerine adapte edildi. Kıkırdak onarımı için 5/0 PDS sütürlerden yararlanıldı. Kulak arka yüzünde kalan flep donör alan defekti için tam kalınlıkta deri grefti ile onarım uygulandı. Flep bünyesinde eski skar hatlarını içerdiğinden erken dönemde dolaşımı zorlansa da herhangi bir beslenme sorunuyla karşılaşılmadı (Resim 1).

Tartışma: Heliks defektlerinde geride kalan heliks kıvrımlarının yukarı ve aşağı yönde ilerletilerek kapatılması, postauriküler bölgeden tüp fleple aşamalı onarım gibi yöntemler tanımlanmıştır. Olgumuzda onarımda kullandığımız horizontal kondrokutanöz ilerletme flebi; heliks defektlerinin geç dönem onarımında mevcut heliks kıvrımlarında ilave kesiler oluşturmadan, kulağın dış yüzeyinde ilave iz ve defekt bırakmadan, kıkırdak ve cilt kompozit defektinin benzer doku tabakaları ile tek aşamada onarımında başvurulabilecek kullanışlı bir seçenektir.

Kaynaklar:

1) Mowbrey K, Wilkes HG. Helical rim reconstruction using two bi-pedicled tube flaps. J Plast Reconstr Aesthet Surg. 66(12):362-5,2013.
2) Selçuk CT, Durgun M, Bozkurt M, Kiniş V, Özbay M, Bakir S. The reconstruction of full-thickness ear defects including the helix using the superior pedicle postauricular chondrocutaneous flap. Ann Plast Surg. 72(2):159-63, 2014.
3) Jovic TH, Stewart k, Kon M, Whitaker LS. Auricular reconstruction: A sociocultural, surgical and scientific perspective. J Plast Reconstr Aesthet Surg. 73(8):1424-1433, 2020.
4) Evin N, Evin SG, Akdağ O, Tosun Z. Reconstruction of Extensive Auricular Defects Using a Retroauricular Artery Perforator-Based Propeller Flap. 87(3):283-290, 2021.
5) Abdelkader R, Malahias M, Abdalbary SA, Noaman A. Antia-Buch versus Franssen-Frechner Technique. Plast Reconstr Surg Glob Open. 24;9(3):e3498, 2021.

Anahtar Kelimeler: Kulak, Heliks, Defekt, Kondrokutanöz Flep, Rekonstrüksiyon

Heliks rim defekti için kulak ön yüzünden anterior tabanlı kondrokutanöz fleple onarımın aşamaları.

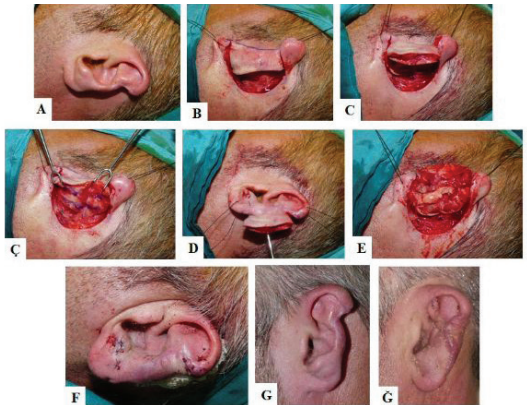

P-017

Alında Hidroadenokarsinom: Olgu Sunumu

Selma Sönmez Ergün[1], Yusuf Erbayat[1], Can Koç[1], Melin Özgün Geçer[2]

[1]Plastik, Rekonstrüktif ve Estetik Cerrahi ABD, Bezmialem Tıp Fakültesi, Bezmialem Vakıf Üniversitesi-İstanbul.
[2]Patoloji ABD, Bezmialem Tıp Fakültesi, Bezmialem Vakıf Üniversitesi-İstanbul.

Amaç: Hidradenokarsinomlar; ter bezlerinin çok nadir görülen, sıklıkla baş-boyun bölgesinde yerleşim gösteren kötü huylu tümörleridir (1).

Tanı histopatolojik ve immünohistokimyasal olarak konulur. Geniş lokal eksizyon tedavisİnin temelini oluşturur (1).

Bu çalışmada alın bölgesinde hidroadenokarsinomu olan 85 yaşındaki bayan olgu sunulmaktadır.

Bulgular: 85 yaşındaki bayan olgu, alnındaki kanamalı lezyon nedeniyle başvurdu. Lezyonun uzun yıllar önce oluştuğunu, giderek büyüyüp kanamaya başladığını ifade etti (Resim 1).

Yapılan muayenesinde alın sol üst kısmında, ciltten kabarık, 3x3 cm boyutunda, sert kıvamlı, ülsere, kanamalı bir lezyonunun olduğu görüldü. Boyunda lenfadenopati saptanmadı.

Yöntem: Genel anestezi altında, SCC ön tanısıyla emniyet marjı bırakılarak tümöral kitle 'en bloc' olarak eksize edilip defekt epigard ile örtüldü (Resim 2).

Biyopsi sonucu sınırların salim olduğu hidradenokarsinom olarak bildirildi. Kesitlerde berrak hücreli malign tümörün izlenmesi nedeniyle porokarsinom, trikilemmal karsinom, berrak hücreli skuamöz hücreli karsinom, sebasöz karsinom ve berrak hücreli hidradenokarsinomun ayırıcı tanıya alındığı ve yapılan immünohistokimyasal inceleme ile hidradenokarsinom tanısına ulaşıldığı belirtildi (Resim 3,4).

Hastanın defekti genel anestezi altında, epigard çıkartıldıktan sonra defektin her iki yanından hazırlanan ilerletme flepleriyle örtüldü (Resim 5).

Pansumanlarla izlenen hasta sorunsuz iyileşti (Resim 6).

11 aylık takipte hastada nüks görülmedi, lenfadenopati saptanmadı.

Tartışma: Malign berrak hücreli hidradenoma, berrak hücreli hidradenokarsinom ve malign akrospiroma olarak da bilinen hidradenokarsinomlar, ilk kez 1954 yılında Keasby ve Hadley tarafından tanımlanan çok nadir malign tümörlerdir (2). En sık 5.-7. dekaddaki olgularda baş-boyun bölgesinde görülürler, vücudun diğer bölgelerinde ise nadiren yerleşim gösterirler. Sıklıkla "de novo'" olarak ortaya çıkarlar, nadiren önceden var olan bir hidradenomdan kaynaklanırlar (3,4). Klinikte genellikle yavaş büyüyen, tek, deri altı yerleşimli telenjiektazili veya ülsere sert nodül şeklinde ortaya çıkarlar (5). Olgumuzun uzun yıllar boyunca yavaş büyüyen ülserasyonlu bir nodülü vardı. Hidradenokarsinomun hidroadenomdan ayrımı oldukça zordur. İmmünohistokimyasal analiz bu ayrımın yapılmasında büyük rol oynar. Hidradenokarsinom; Ki-67 ve p53, keratin AE1/AE3 ve sitokeratin 5/6 için güçlü pozitiflik gösterirken karsinoembriyonik antijen (CEA), S-100 proteini, GCDFP-15, EMA, and bcl-2 için negatiflik gösterir (6). Histolojik olarak hidradenokarsinomlarda invaziv büyüme paterni, derin yayılım, nükleer pleomorfizm, nekroz, vasküler invazyon, perinöral invazyon ve artan sayıda mitozun varlığı söz konusu olduğundan agresif klinik gidiş

gösterip lenfatik tutuluma ya da uzak metastazlara neden olurlar (7).

Negatif sınırlarla geniş lokal eksizyon tedavinin temelini oluşturur. Klasik olarak cerrahi eksizyon kullanılabilirse de iki aşamalı cerrahi ile sınır kontrolünün kalitesini artırabilir veya Mohs mikrografik cerrahisi ile mükemmel sınır kontrolü sağlanabilir (8,9). Biz de sınır güvenliğini arttırmak amacıyla son yıllarda emniyet marjıyla tümör eksizyonu yapıp defekti epigard ile örtüp biyopsi sonucunu bekliyoruz. Yetersiz eksizyon söz konusu ise 2. aşamada yeniden eksizyon yapıp marjı genişlettikten sonra onarım yapmayı tercih ediyoruz.

Lenfadenopati varlığında lenf disseksiyonu yapılmalıdır, nodal tutulum yoksa selektif lenf disseksiyonu önerilmemektedir (8).

Sınır pozitifliği, dermal lenfatik invazyon, perinöral invazyon, tümör nüksü ve ileri derecede anaplastik morfoloji varsa radyoterapi yapılabilir (10).

Nadir görülen bu tümörlerde kemoterapi kullanımının etkinliği konusunda yeterli veri yoktur (11).

Sonuç: Olgumuzu nadir görülmesi nedeniyle plastik cerrahlarda farkındalık oluşturmak, cerrahları erken tanı-tedaviye yönelterek morbiditede azaltma sağlayabilmek amacıyla sunmaya değer bulduk.

Kaynaklar:

1. Alshareef BH, Ghazzawi RA, Sheikh GE. Nodular hidradenocarcinoma of the forehead presenting as a lipoma: A case report with a review of literatüre. Int J Surg Case Rep. 2022; 101: 107795.
2. Keasbey LE, Hadley GG. Clearcell hidradenoma; report of three cases with widespread metastases. Cancer.1954;7: 934–52.
3. Cooper PH. Carcinoma of sweat glands. Pathol Annu 1987; 22: 83–124.
4. Gouiaa N, Abbes K, Fakhfekh I, Ayadi L, Bahri I, Chaari C, Elouze S, Chtourou I, Makni S, Selami-Boudawara T. Hidradénocarcinome développé sur un hidradénome préexistant Ann Dermatol Venereol 2008; 135: 714–5 DOI: 10.1016/j.annder.2007.11.028.
5. Mehregan AH, Hashimoto K and Rahbari H. Eccrine adenocarcinoma: a clinicopathologic study of 35 cases Arch Dermatol 1983; 119: 104–14. DOİ:10.1001/archderm.119.2.104.
6. Obaidat NA, Alsaad KO, Ghazarian D: Skin adnexal neoplasms—part 2: an approach to tumours of cutaneous sweat glands. J Clin Pathol 2007; 60: 145-59. DOİ: 10.1136/jcp.2006.041608.
7. Wong TY, Suster s, Nogita T,Duncan LW, Dickersin RG, Mihm MC Jr. Clear cell eccrine carcinomas of the skin. A clinicopathologic study of nine patients. Cancer 1884; 73: 1631-43.
8. Yugueros P, Kane WJ and Goellner Jr: Sweat gland carcinoma: a clinicopathologic analysis of an expanded series in a single institution Plast Reconstr Surg 1998; 102: 705–10. DOI: 10.1097/00006534-199809010-00014.
9. Thomas CJ, Wood GC and Marks VJ: Mohs micrographic surgery in the treatment of rare agressive cutaneous tumors: the Geisinger experience Dermatol Surg 2007; 33: 333–9.
10. Harari PM, Shimm DS, Bangert JL, Cassadyet JR: The role of radiotherapy in the treatment of malignant sweat gland neoplasms. Cancer 1999; 65: 1737–40.
11. Khan MB, Mansha MA, Ali N, Abbasi ANN, Ahmed SM, Qureshi BM: Hidradenocarcinoma: Five years of local and systemic control of a rare sweat gland neoplasm with nodal metastasis. Cureus 2018; 10:e2884. DOİ: 10.7759/cureus.2884.

Anahtar Kelimeler: Hidradenokarsinom, baş-boyun, cerrahi tedavi

Resim 1, Resim 2, Resim 3, Resim 4, Resim 5, Resim 6

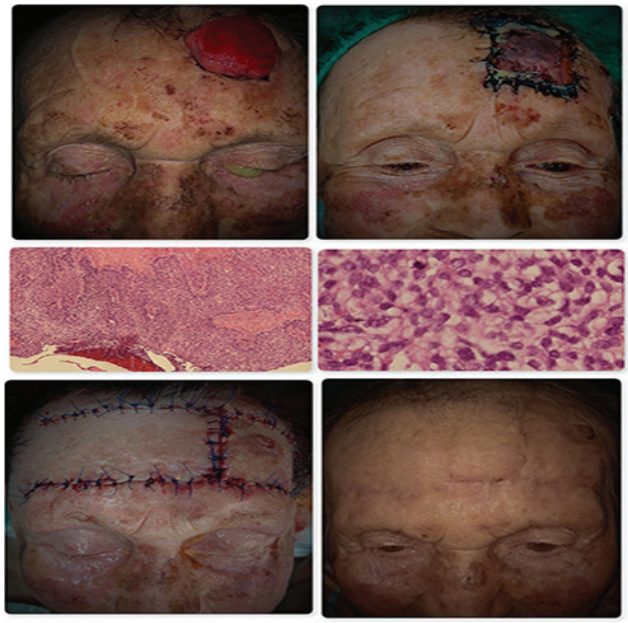

Resim 1: Olgunun preoperatif görünümü, Resim 2: Olgunun tümör rezeksiyonu sonrası defektinin epigard ile örtülmüş hali, Resim 3: Yüzeyi ülsere lobuler yapıda tümör hücreleri (HEX4) Resim 4: Berrak sitoplazmalı hücreler, belirgin mitotik aktivite (HEX40) Resim 5: Olgunun perioperatif onarım sonrası görünümü, Resim 6: Olgunun postoperatif 9. Aydaki görünümü

P-018

Temporal Bölgenin Nodüler Fasiiti: Olgu Sunumu

Selma Sönmez Ergün[1], Yusuf Erbayat[1], Reha Furkan Ekici[1], Can Koç[1], Melin Özgün Geçer[2]

[1]Plastik, Rekonstrüktif ve Estetik Cerrahi ABD, Bezmialem Tıp Fakültesi, Bezmialem Vakıf Üniversitesi-İstanbul.
[2]Patoloji ABD, Bezmialem Tıp Fakültesi, Bezmialem Vakıf Üniversitesi-İstanbul.

Amaç: Nodüler fasiitler; (NFs) hızla büyüyen, yüksek selülarite ve mitoz sayısıyla karekterize, selim psöydosarkomatöz oluşumlardır. Hızla büyümeleri ve histopatolojik benzerlikleri nedeniyle kolaylıkla sarkom olarak teşhis edilebilirler (1,2).

Fibroblastik ve miyofibroblastik dokuda oluşan selim proliferasyon subkutan dokuyu, kasları ve fasyayı etkiler (1,3).

Genellikle üst ekstremitelerde ve gövdede yerleşim gösterseler de erişkinlerde nadiren baş-boyun bölgesinde görülürler (2).

Bu çalışmada sağ temporal bölgede yerleşim gösteren nodüler fasiiti olan bayan olgu sunulmaktadır.

Bulgular: 49 yaşındaki bayan olgu sağ temporal bölgenin alt kısmındaki kitle nedeniyle başvurdu. Kitlenin 1 yıl önce oluştuğu ve giderek büyüdüğü ifade edildi.

Yapılan muayenede; olgunun sağ favori bölgesinde 3x2.5 cm boyutunda, ciltaltı yerleşimli, sınır düzensizliği gösteren, sert kıvamlı, mobil olmayan kitlesinin olduğu saptandı (Resim 1). Tanı için punch biyopsi alındı. Punch biyopsi sonucu; orta ve derin dermiste miksoid zeminde lenfositlerin de izlendiği, yer yer stratiform paternli fibrohistiyositik neoplazm (dermatofibrom) olarak bildirildi. Kesin tanı için lezyonun tamamının çıkarılması önerildi.

Yöntem: Genel anestezi altında emniyet marjı bırakılarak kitle 'en bloc' olarak eksize edilip defekti epigard ile örtüldü (Resim 2).

Kitlenin biyopsi sonucu histokimyasal ve immünohistokimyasal olarak değerlendirilmiş olup dermatofibrom ve nodüler fasit ayırıcı tanısına gidilmiş ve miksoid zeminde eşlik eden lenfosit ve eritrosit varlığı ile kistik genişlemeler nodüler fasit lehinde yorumlanmıştır (Resim 3,4).

Hastanın defekti genel anestezi altında, epigard çıkartıldıktan sonra kasıktan alınan tam kalınlıklı deri greftiyle onarıldı. Favori bölgesinin rekonstrüksiyonu için defekt üst kısmındaki saçlı deriden hazırlanan transpozisyon flebi kullanıldı. Pansumanlarla izlenen hasta sorunsuz iyileşti (Resim 5,6).

11 aylık takipte hastada nüks görülmedi.

Tartışma: İlk kez Konwaler ve arkadaşları tarafından 1955'te psödosarkomatöz fibromatozisi adıyla tanımlanmış olup 1966'da Mehregan bu antiteyi nodular fasit olarak adlandırmıştır (4,5).

Etyolojisi bilinmemektedir, reaktif bir süreç mi yoksa kendini sınırlayan neoplastik bir süreç mi olduğu konusu tartışmalıdır (1,2).

Klinik olarak; NF lezyonları küçük (1-3 cm), soliter, iyi sınırlı, hızla büyüyen ağrısız lezyonlar olsalar da ağrılı ya da hassas olabilirler (2,3). Hastamızda hassasiyet vardı.

Tipik olarak 3.-4. dekadda ortaya çıkarlar. Erkek ve kadınlarda aynı oranda görülürler. Üst ekstremitelerde (%39–54), gövdede (%15–20), alt ekstremitelerde (%16–18) ve baş-boyun (%7–20) bölgesinde (daha çok çocuklarda) yerleşim gösterirler. Baş-boyun bölgesinde sıklıkla mandibula ve zigomanın yumuşak dokusunda görülürler (6).

Histolojik olarak NF, iğsi hücrelerinin çoğalması şeklinde kendisini gösterir. Miksoid stroma içinde kısa S-şekilli demetler halinde düzenlenmiş küçük kılcal damarlar ve ekstravaze eritrositleri içerirler. Çok sayıda mitotik figüre rağmen atipi nadirdir. Histolojik olarak, nodüler fasiit miksoid veya reaktif (tip I), hücresel (tip II) ve lifli (tip III) olmak üzere 3 alt gruba ayrılır (7). Olgumuzda tip I nodüler fasit söz konusuydu.

Teşhisi doğrulamak için olgumuzda da yapıldığı gibi immünohistokimyasal çalışma zorunludur. Tipik olarak kasa özgü aktin, SMA ve vimentin ve genellikle S-100 proteini, desmin, tripsin, faktör VIII, makrofaja özgü antijen ve HLA-DR1 için negatiftir. CD34'ün negatif ifadesi, lezyonun sarkomatöz doğasını ekarte etmek için yararlıdır (8).

NF ayırıcı tanısında dermatofibrosarkom protuberans, fibrosarkom, malign fibröz histiyositoma, iğsi hücreli melanom, leiomyosarkom ve cilt metastazları dikkate alınmalıdır (1).

Spontan regresyonun görüldüğü olgular bildirilse de yüzeysel lezyonlarda basit lokal eksizyon önerilirken, sınırları belirgin olmayan ve derin lezyonlarda geniş eksizyon önerilmektedir. Nüks saptandığında tam olmayan rezeksiyonun yapıldığından ya da malignite gelişiminden şüphelenmek gerekir (9).

Sonuç: Olgumuzu nadir görülmesi nedeniyle plastik cerrahlarda farkındalık oluşturmak ve gereksiz agresif tedaviden kaçınmak amacıyla sunmaya değer bulduk.

Kaynaklar:

1. Luna A, Molinari L, Bollea Garlatti LA, Ferrario D, Volonteri V, Roitman P, Galimberti G, and Mazzuoccolo L: Nodular fasciitis, a forgotten entity, Int J Dermatol 2019; 58: 190-3.
2. Choi HJ, Jung KH, Lee HJ: Nodular Fasciitis on Temple Area Resulting in Surgical Trauma.

J Craniofacial Surg 2014; 25: e546-7.

3. de Feraudy S and FletcherCDM: Intradermal Nodular Fasciitis. A Rare Lesion Analyzed in a Series of 24 Cases. Am J Surg Pathol 2010, 34: 1377-81.
4. Konwaller BE, Keasbey L, Kaplan L. Subcutanous Pseudosarcomatous Fibromatosis (fasciitis). Report of 8 cases. Am J Clin Pathol 1995; 25: 241.
5. Mehregan A. Nodular fasciitis. Arch Dermatol 1966;93:204–10.
6. Vyas T, Bullock MJ, Hart RD, et al. Nodular fasciitis of the zygoma: a case report. Can J Plast Surg 2008; 16: 241–3.
7. Price SK, Kahn LB, Saxe N: Dermal and intravascular fasciitis: unusual variants of nodular fasciitis. Am J Dermatopathol 1993; 15: e539-43.
8. Oh BH, Kim J, Zheng Z, et al. Treatment of nodular fasciitis occurring on the face. Ann Dermatol 2015; 27: 694–701.
9. Hüter EN, Lee CC, Sherry RM, Udey MC: Spontaneous regression and recurrence in a case of nodular fasciitis. Acta Derm Venereol 2009; 89: e438-9.

Anahtar Kelimeler: Nodüler fasiit, baş-boyun, cerrahi tedavi

Resim 1, Resim 2, Resim 3, Resim 4, Resim 5, Resim 6

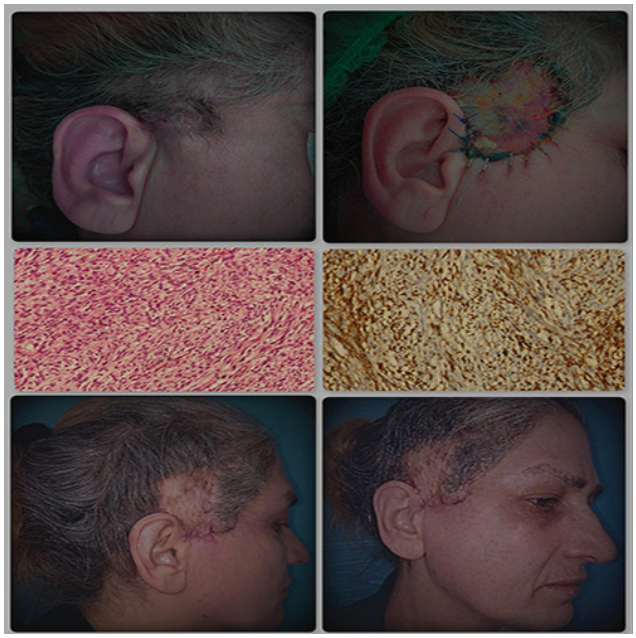

Resim 1: Olgunun preoperatif görünümü, Resim 2: Olgunun tümör rezeksiyonu sonrası defektinin epigard ile örtülmüş hali, Resim 3: Miksoid zeminde iğsi hücre proliferasyonu (HEX4), Resim 4: İğsi hücrelerde CD163 ekspresyonu (HEX10), Resim 5: Olgunun postoperatf 9. aydaki yandan görünümü, Resim 6: Olgunun postoperatif 9. aydaki oblik görünümü.

P-019

Kulak Amputasyonuna Yaklaşımımız: Olgu Sunumu

Aydın Bağdat, Alpagan Mustafa Yıldırım

Afyonkarahisar Sağlık Bilimleri Üniversitesi,Plastik Rekonstrüktif ve Estetik Cerrahi Ana Bilim Dalı

Giriş: Travma sonucu ampute edilen kulağın rekonstrüksiyonu, kulağın karmaşık şekli, benzersiz anatomik yapısı ve damarların küçük boyutu nedeniyle büyük bir cerrahi zorluktur (1,2). Travmatik kulağın rekonstrüksiyonu için cerrahi prosedürün seçimi avülse olan parça ve bölgesi, yaralanma mekanizması ve hastanın komorbiditesi,mikrocerrahi tecrübesi ve cerrahın deneyimi gibi çeşitli faktörlerden etkilenir(3). İlk muayenede anastomoz için uygun damarlar görülebilirse mikrocerrahi onarım düşünülmelidir.

Kulak kepçesinin arteriyel anatomisi Park ve Roh tarafından iyi bir şekilde gösterilmiştir (1). Kulak kepçesinin arteryal / venöz ağı esas olarak süperficial temporal arter/ven (STA/V) ve posterior auricular arter/ven den (PAA/V) kaynaklanan, gelişmiş anastamoz ağlarından oluşur.

Deri pedikülünün korunduğu parsiyel kulak amputasyonlarının primer direk onarımı iyi bir sonuçla güvenli bir şekilde gerçekleştirilebileceği gösterilmiştir (4,5). Total kulak avulsiyonununda ise başarılı replantasyonunu anlatan literatür son derece azdır. Mcdowell, 1968'de başarılı kulak kompozit greft tekniği replantasyonunun ilk vakasını bildirmiştir (5).Total ampütasyon onarımları için vasküler replantasyon,kompozit greft, posterior ariuricular cep yöntemleri,temparofasial flep,kompozit greflerin lokal flepler ile birlikte farklı modifikasyonları ile onarım teknikleri mevcuttur. Küçük ve kulak memesini ilgilendiren avülsiyonların onarımı kompozit greft şeklinde sağlanabilmektedir (5,6).Tekniklerin birbirlerine üstünlükleri vakaya göre değişmektedir.

Olgu: 59 yaşında erkek hasta sabah erken saatlerde düşme ve kulağının kesilmesi yakınması ile acil servise başvurmuş.Hastanın muayanesi yapıldığında kulağının lobul distali hariç tamamen koptuğu ve superiorda temporal bölgeden 3mm bağlantı kaldığı görüldü.Helikse uzanan pedikül yoktu. Ampute parçadan kanama görülmemesi üzerine temporaldeki pedikül içinde kulağın vasküler anatomisine uygun besleyen damar olmadığı düşünülerek total ampütasyon kabul edildi.Travmanın 1. Saatinde acil replantasyona alınan kulakta 3. Saatte olarak 1 arter 1 ven anastamoz yapıldı. Takiplerinde venöz göllenme için post op 20 saat itibariyle sülük ve heparin yıkama uygulanmaya başlandı.10. günde konkal kısmda nekrozları olan hastanın nekrozlar debride edildi. Retroauriculardan uzanan damarlara zarar vermemek için preauricular flep nekroze alana uygulandı.18 gün sonra 2. seansta flep pedikülü ayrıldı. Hastanın 1 yıllık takiplerinde flep adaptasyonu sağlanmıştı ve komplikasyonla karşılaşılmadı.

Resim 1.Hastanın acile başvuru hali ve pedikül görülmektedir.2.Replantasyon sonrası görünüm 3.Sülük uygulaması 4.Preauricular flep uygulandı. 5.Post op 1.yıl foroğrafı

Tartışma: Kulak kepçesi, iç dolaşımı olmayan büyük bir kıkırdak parçası içermesi bakımından benzersizdir. Deri altı doku kütlesi de nispeten ince olduğundan kulak kepçesinin metabolik ihtiyacı düşüktür Bu özellikler dar pediküllü subtotal amputasyonlarda hayatta kalma oranını artarır.

Parsiyel veya tam amputasyon rakostrüksiyonlarında görülen en sık komplikasyon venöz dönüş bozukluğudur. Venöz drenajı arttırmak için postoperatif medikal tedavi olarak antikoagülanlar, aspirin, dekstran 40, E Vitamini,soğuk uygulama, sülük ve hiperbarik oksijen tedavisi (HBOT) kullanılabilir (7,8).Sülük tedavisi antikoagülanlar, anestezikler ve vazodilatörler gibi çeşitli faktörler salgılayarak venöz drenajı artırırlar.Bu nedenlerle arteriyel/venöz kulak replantasyonunu takiben venöz drenajı sağlamak için kullanılırlar (9,10).

Ak Yürek ve ark. yalnızca arterin onarıldığı ve tıbbi sülük tedavisinin uygulandığı, 14 gün sonrasında, venöz dönüşün yeterli olmaması nedeniyle başarısız olan bir mikrovasküler kulak replantasyonu olgusunu tanımlamışlardır (11). Bu gibi durumlarda yeterli debridmandan kaçınılmaması gereklidir;yetersiz debridmanının, başarısızlığa yol açabileceği düşünülüyor.

Sonuç: Kulak rekonstrüksiyonlarına kullanılan tekniklere belirli bir algoritma oluşturulmuş olsa da total kulak rekonstrüksiyonlarında yukarıda bahsedildiği gibi birçok teknik ve her bir tekniğin ayrı zorlukları ve neden oldukları olumsuzluklar vardır.Kullanılan teknikler sonrasında kulağın kıkırdağını kaybettiği, estetik yapısınının bozulduğu, kulağın küçüldüğü ve ciddi skar dokularıyla iyileşmeler olabileceği görülmüştür. Planlanan tekniklerde kulağın estetik yapısını kaybetmemesi amaçlanmalıdır. Bizde vaka özelinde her ne kadar süperiorda kopmayan küçük bir deri adası olsa da bu deri adası auriculadan değil temporal bölgeye uzanan bağlantıydı ve anatomik olarak içerisinde auriculayı besleyen bir damar yapısı olmayacağı düşünüldü.Belirgin pedikülün ve amputatta dolaşımın olmaması sebebiyle total ampütasyon olarak değerlendirilerek mikrovasküler anastamoz uygularak başarı şansını artırmak istedik.Sonrasında posteriordaki dolaşımı bozmamak için preairucular flep uyguladık. Cerrah kendi tecrübesine, mikrocerrahi tecrübesine,bulunduğu merkeze ve postoperatif bakım ve takiplerinin nasıl yapılacağını gözeterek planlama yapmalıdır.

Anahtar Kelimeler: kulak amputasyonu, replantasyon, sülük, preaurikular flep

1.Hastanın acile başvuru hali ve pedikül görülmektedir

1.Hastanın acile başvuru hali ve pedikül görülmektedir

P-020

Eski Kas-deri Serbest Flebinden Kaldırılan Propellar Flep ile Geç Tümör Nüksünün Onarımı

Khalid Zeynalov, Burak Özkan, Abbas Albayati, Çağrı Ahmet Uysal

Başkent Üniversitesi Tıp Fakültesi, Plastik, Rekonstruktif ve Estetik Cerrahi Ana Bilim Dalı, Ankara

Skuamöz hücreli baş-boyun bölgesinde en sık görünen cilt kanserlerinden biridir. Ertelenmiş vakalarda tümör genişleyerek çevresindeki dokuları destrükte etmektedir. Bu vakalarda lokal rekürrens olabileceği için geniş marjinlerle eksizyonu önerilmektedir.

Olgu sunumunda glabellar bölgede gelişen nüks SCC sebebiyle eksizyon yapılan hastanın, oluşan defekt alanını onarmak için 6 ay önceden getirilen serbest Vastus lateralis kas ve ALT flebinden kaldırılan perporatör bazlı cilt flebi kaldırılmıştır.

Literatürde daha önce myokutanöz serbest fleplerin cilt adalarının aynı ve farklı seanslarda, cilt perforatörlerinin disseksiyonu ile lokal flep olarak kullanıldığından bahsedilmiştir.

Yüz bölgesinde SCC gibi rekürrensi gözlenebilen tümörlerin eksizyonu sonrası defekt alanın serbest flep ile onarımı planlanırken, bir sonraki olası rekürrenste kullanılmak üzere serbest kas flebinin cilt adası ile birlikte alınması, dokunun daha ekonomik kullanılmasına sebep olacaktır.

Olgu: 74 yaşında kadın hasta alın bölgesinde yeni gelişen yara nedeniyle tarafımıza başvurdu. Hikayesinde 2018 de sol yanakta iyileşmeyen yarasından eksizyonel biyopsi alındığı, patoloji sonucunun SCC olarak raporlandığı öğrenildi. 2020 senesinde aynı bölgede gelişen rekürrens nedeniyle lezyon eksize edilerek deri grefti ile onarıldı. Belirli aralıklarla çekilen boyun USG ve akciğer grafisinde metastaza rastlanmadı. Takip sürecinde rekürrens gelişen hasta 2022 senesinde sol totale yakın maksillektomi, sol pterigopalatin ve infratemporal fossadan tümör eksizyonu, sol göze enükleasyon yapıldı. Aynı seansta defekt alan tarafımızca serbest ALT ve vastus lateralis kas flebi ile onarıldı. Mayıs 2023 de frontal bölgede gelişen nüks nedeniyle tarafımıza başvurdu.

Muayenede sol angulus mandibuladan sol orbitaya uzanım gösteren flep dokusu mevcut. Glabellar bölgede flebin lateralinde 4x5 cm lik, düzensiz sınırlı, merkezi fistüllü deri lezyonu mevcut. Genel fizik muayenede vitalleri stabil gözlendi.

SCC ön tanısı ile lezyonun geniş cerrahi sınırlar ile eksizyonu ve flep ile onarımı planlandı. Genel anestezi altında uygun saha temizliği ve örtünmeyi takiben hastanın glabellar bölgede 40x50 mm lik malign deri tümörü 5 mm lik cerrahi sınır ile eksize edildi. Yara yerini onarmak için sol yanakta 6 ay önce adapte edilen serbest ALT ve vastus lateralis kas flebi kullanıldı. El doppleri yardımı ile ile flebin perforatörleri işaretlendikten sonra çizim yapıldı. Flebin orta hattından horizontal insizyon ile girildi. Perföratör disseksiyonu yapıldı. Serbest ALT flebi üzerinden perforatör bazlı propellar cilt flebi kaldırıldı. Flep, 180 derece rotate edilerek glabellar bölgedeki defekt alana adapte edildi. Donör sahada defekt alanı onarmak için sol uyluktan kısmi kalınlıkta deri grefti alındı. Greft defekt alana adapte edildi. Tie-over pansuman yapıldı. Flep takibinde herhangi sorun yaşanmadı. Operasyon alanı rutin pansumanla takip edildi. 2 hafta sonra dikişler alındı. Patoloji sonucu SCC olarak raporlandı. Üç aylık takip süresinde ek sorun yaşanmadı.

Tartışma: SCC baş-boyun bölgesinde en sık görünen cilt kanserlerinden biridir. Ertelenmiş vakalarda tümör genişleyerek çevresindeki dokuları destrükte etmektedir. Bu vakalarda lokal rekürrens olabileceği için geniş marjinlerle eksizyonu önerilmektedir. Bizim vakamızda da sol yanakta önceki eksizyonlara rağmen lokal rekürrens gözlenmiş olup, kulak burun boğaz ekibi tarafından yapılan enükleasyon, maksillektomi, geniş eksizyon ve göze enükleasyon yapılmıştır. Geniş defekt alanı onarmak için lateral sirkumfleks femoral arterin desendan dalı bazlı serbest ALT ve vastus lateralis kas flebi kullanılmıştır.

Literatürde daha önce myokutanöz serbest fleplerin cilt adalarının aynı ve farklı seanslarda, cilt perforatörlerinin disseksiyonu ile lokal flep olarak kullanıldığından bahsedilmiştir. M. Topalan ve arkadaşlarının 6 hastalık serisinde ayak yaralarının kapanmasında kullanılan thorakodorsal arter bazlı serbest latissimus dorsi myokutanöz flebin distalinde gelişen nekroz sonucu kemik veya implant ekspoze yaraların onarımı için aynı flebin cilt adası kullanılmıştır.1 Ayrıca Unal C. Ve arkadaşları ayak dorsumunda önceden yerleştirilen serbest latissimus dorsi myokutanöz flebin cilt adasını 1. Metatars başında gelişen kontraktür bandının eksizyonundan sonra defekt alanın onarımı için kullanmıştır.2

Perforatör fleplerin kaldırılmasında perforatör disseksiyonu oldukça önemlidir. Serbest fleplerden kaldırılan perforatör bazlı cilt fleplerinin disseksiyonunda anastomoz bölgesini korumak için operasyonun aynı ekip tarafından yapılması ameliyatın güvenirliliğini arttıracaktır. Yeteri kadar perforatör disseksiyonu ile kaldırılan cilt adaları rotasyon veya ilerletme flebi olarak kullanılabilir. Sadece cilt adası kullanıldığı için donör sahada kas dokusu üzerinde gelişen defektler deri grefti ile onarılabilir.

Sonuç olarak, yüz bölgesinde SCC gibi rekürrensi gözlenebilen tümörlerin eksizyonu sonrası defekt alanın serbest flep ile onarımı planlanırken, bir sonraki olası rekürrenste kullanılmak üzere serbest kas flebinin cilt adası ile birlikte alınması, dokunun daha ekonomik kullanılmasına sebep olacaktır.

Anahtar Kelimeler: Flep, Myokütanöz, Perforatör

Glabellar bölgede gelişen nüks deri tümörünün serbest myokütanöz flep üzerinden kaldırılan perforatör bazlı cilt flebi ile onarımı

A: Sol yanaktaki defekt serbest Vastus Lateralis kas ve ALT flebi ile onarıldı B: Rekürrens nedeniyle operasyona alınan hastanın glabellar bölgedeki tümörununun ve perforatör flebin çizimi yapıldı C: Tümör cerrahi sınırlar korunarak eksize edildi D: Serbest Vastus Lateralis kas ve ALT flebi üzerinden perforatör bazlı flep kaldırıldı E: Post-op 2. Hafta

P-021

Agresif Seyir Gösteren Sinonazal Karsinom Olgu Sunumu

Mehmet Bal, Onur Kutlar, Mehmet Ercan, Ali Açıkbaş, Servet Elçin Alpat, Burak Kaya

Ankara Üniversitesi Tıp Fakültesi, Plastik Rekonstrüktif ve Estetik Cerrahi Ana Bilim Dalı, Ankara

Giriş: Nazal kavite ve paranazal sinüslerin tümörleri farklı histolojik ve klinik özelliklere sahip nadir ve heterojen bir grup hastalıktır. Bu durumun direkt bir sonucu olarak bu kanserlerin tanısı çok zordur ve tedavileri her zaman evrensel olarak kabul edilmiş protokollere uymamaktadır. Cerrahi yaklaşım tedavinin temelidir. Ayrıca neoadjuvan ve adjuvan tedavi seçenekleri de hastalığın sonuçlarını iyileştirmede çok önemli bir role sahiptir.

Olgu: Bu çalışma, 48 yaşında erkek bir hastada görülen nadir bir tıbbi durumu incelemektedir. Hastada, kronik nazal obstrüksiyon ve postnazal akıntı şikâyeti üzerine yapılan muayene ve tetkikler sonucu sinonazal bölgede yerleşmiş bir kitle saptanmıştır. Çekilen Kraniyal ve Orbita Bilgisayarlı Tomografi (BT) ve Yüz Manyetik Rezonans Görüntüleme'de (MRG) sağ maksiller sinüsü dolduran ve çevre dokulara invazyon gösteren 5x4x4 cm kitle saptanmıştır. Kitleden alınan biyopsi bu kitlenin SMARCB1 (INI1) gen ekspresyon kaybı gösteren undiferansiye sinonazal karsinom (SWI/SNF kompleks gen kaybı ile karakterli sinonazal karsinom) olduğunu belirtmektedir. Sonrasında çekilen Pozitron Emisyon Tomografisi/Bilgisayarlı Tomografi 'de (PET/BT) sağ maksiller sinüsü, nazal kaviteyi dolduran ve boyunda bilateral seviye II lenf nodlarında patolojik aktivite birikimi izlenmiştir. İki kür neoadjuvan kemoterapi alan hastadan çekilen kontrol MRG ve PET/BT'de tümör boyutunda artış gözlenmiştir. Neoadjuvan tedaviye rağmen agresif seyir göstermesi nedeniyle hastaya multidisipliner tümör konseyinde kaçınılmaz olarak cerrahi planlanmıştır. Konsey kararına uygun bir şekilde Kulak, Burun ve Boğaz Hastalıkları (KBB), Genel Cerrahi, Plastik Cerrahi tarafından ortak vaka olarak hastaya sağ total maksillektomi, bilateral radikal boyun diseksiyonu, sağ göz enükleasyonu, Perkütan Endoskopik Gastrostomi (PEG) açılması, trakeostomi ve geniş eksizyon gerçekleştirilmiştir. Defekt vertikal rektus abdominis muskulokutan (VRAM) flebi ile rekonstrükte edilmiştir. Patoloji sonucu maksillektomi materyalinde superiorunda cerrahi sınır pozitifliği içeren SMARCB1 (INI1) gen ekspresyon kaybı gösteren sinonazal karsinom, göz enükleasyon materyalinde derin cerrahi sınır pozitifliği içeren SMARCB1 (INI1) gen ekspresyon kaybı gösteren sinonazal karsinom, nazal septumda tümör infiltrasyonu bulunduran sinonazal mukoza örnekleri şeklinde raporlanmıştır. Bulbus okuli'de, optik sinirde ve boyundaki reaktif lenf notlarında tümör infiltrasyonu saptanmamıştır. Hastanın postoperatif tedavisi, radyoterapi ve eş zamanlı kemoterapi ile devam etmiştir. Hasta postoperatif dönemde 33 gün radyoterapi, 7 kür kemoterapi almıştır. Literatürde gösterildiği gibi sinonazal karsinomun 5 ve 10 yıllık surveyi sırasıyla %57 ve %35'tir.

Sonuç: Bu çalışma sağ maksiller sinüsü dolduran ve çevre dokulara invazyon gösteren nadir bir undiferansiye sinonazal karsinom olgusunu ele almaktadır. Neoadjuvan tedaviye rağmen agresif seyretmeye devam eden bu olguda semptomları hafifletmek ve hasta konforunu arttırmak için palyatif cerrahi girişim kaçınılmaz olmuştur.

Anahtar Kelimeler: baş boyun cerrahisi, sinonazal karsinom, VRAM flebi ile rekonstrüksiyon

Resim 1

Preoperatif, intraoperatif ve postoperatif olgu fotoğrafları

P-022

Maksillada Jüvenil Ossifiye Fibrom Eksizyonu Olgu Sunumu

Göktekin Tenekeci, Murat Aksaç, Ege Sak

Mersin Üniversitesi Tıp Fakültesi, Plastik Rekonstrüktif ve Estetik Cerrahi ABD,Mersin

Giriş: Jüvenil ossifiye fibrom(JOF) baş boyun bölgesinde nadir görülen fibroblast ve osteoblasttan zengin, osteoid matriks içeren fibroosseöz tümördür. Özellikle 15 yaş altı çocuklarda kraniofasyal kemiklerde görülür. Jüvenil ossifiye fibrom lokal lokal agresif bir tümördür ve total eksizyon gerekmektedir

Olgu Sunumu: Kliniğimizde 2022 şubat ayında sağ maksiller sinüs üzerinde şişlik şikayeti ile başvuran 9 yaşındaki kız hastaya bilgisayarlı tomografi çekildi. Görüntüleme tetkiklerinde sağ maksiller sinüsü tamamen dolduran, sağ globu yukarı iten, damağa ekspanse ve içerisinde multiple ossifikasyon kalsifikasyon alanları barındıran, lezyon planları aksiyel planda 43X41mm ölçülen stabil lezyon izlendi. Hastaya parsiyel maksillektomi ve total kitle eksizyonu uygulandı. Kitlenin patolojisi jüvenil ossifiye fibrom olarak rapor edildi. Yüzünde ciddi deformite mevcut hastanın infraorbital sinirde hipoestezi mevcut olup operasyon sonrası bulgularda düzelme izlendi. 10 aylık takip süresi olan hastamızda takiplerinde lokal nüks izlenmiştir ve kontrol mrg ve bt tetkikleri istenmiştir.

Tartışma ve Sonuç: Juvenil ossifiye fibrom hem klinik hem histopatolojik açıdan tanı konulması zor vakalardır. Ana klinik bulguları arasında 15 yaş altında görülmesi, tümörün kraniofasyal yerleşimi, tipik radyolojik görüntüleme sonuçları ve yetersiz rezeksiyon sonrası rekürrens oranının yüksek olması yer almaktadır. Çoğu JOF hastaları asemptomatik olarak seyredebilir. Major cerrahi metodlarla ve konservatif cerrahi metodlarla ameliyat edilen hastaların takiplerinde nüks açısından bir fark bulunamamıştır.

Kaynaklar:

1- Abuzinada S, Alyamani A. Management of juvenile ossifying fibroma in the maxilla and mandible. J Maxillofac Oral Surg. 2010;9:91–5.2- Hockel M, Dornhofer N. Vulvovaginal reconstruction for neoplastic disease. Lancet Oncol. 2008;9:559–568.

2- Hamner JE, 3rd, Gamble JW, Gallegos GJ. Odontogenic fibroma. Report of two cases. Oral Surg Oral Med Oral Pathol. 1966;21:113–9.

Anahtar Kelimeler: maksilla, fibrom, kraniofasyal

Poster

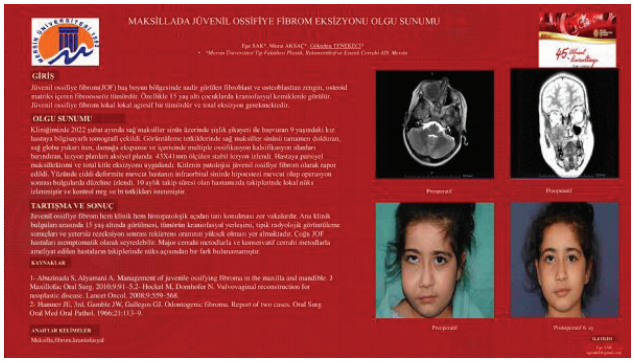

P-023

Süperfisyal Temporal Arter Bazlı Pediküllü Ada Flebi ile Rekontrüksiyon

Burak Arkan, Aleyna Bulat, Sabri Öztürk, Ömer Faruk Dilek

Sağlık Bilimleri Üniversitesi, Şişli Hamidiye Etfal Eğitim ve Araştırma Hastanesi, Plastik, Rekonstrüktif ve Estetik Cerrahi Kliniği, İstanbul

Giriş: Yüzdeki doku defektlerinde ilk tercih lokal flepler olsa da, bazen uzak flepler veya deri greftleri gerekebilir. Yüzdeki doku defektlerinin aksiyel pediküllü süperfisyal temporal arter bazlı perforatör (STAP) flep ile kapatılması benzer dokunun benzer doku ile onarılması prensibine uymaktadır (1). Komorbiditeleri olan yaşlı malign deri tümörlü hastalarda rekonstrüksiyon seçenekleri kısıtlıdır. Bu hastalarda operasyon süresi kısa ve güvenilir sonuçları olan, tek seansta yapılabilecek rekontrüksiyonlara ihtiyaç duyulmaktadır (2). Frontal bölgedeki malign deri tümörlerinin eksizyonu sonrası oluşan büyük doku defektlerinin rekonstrüksiyonunda önemli bir yere sahip olan STAP flebinin avantajlarının aydınlatılması amaçlanmıştır.

Olgu Sunumları

Olgu 1: Hipertansiyon ve diyabeti olan 92 yaşındaki kadın hastanın sağ frontal bölgedeki kitlesinden iki ay önce yapılan punch biyopsi sonucunun orta derecede diferansiye skuamoz hücreli kanser gelmesi üzerine Mart 2023 tarihinde plastik cerrahi polikliniğine başvurmuştur. Hastanın fizik muayenesinde sağ frontal bölgede 5 x 5 cm boyutlarında ciltten kabarık, üzeri yer yer kanamalı ve pürülan olan, sınırları düzensiz, palpasyonla sert, ağrısız, fikse kitle mevcuttu. Hastanın preoperatif değerlendirilmesinde Amerikan Anestezistler Derneği (ASA) skoru 4 olup, postoperatif yoğun bakım ihtiyacı bulunmaktaydı.

Olgu 2: Hipertansiyon, koroner arter hastalığı, vertigo ve insomniası olan 81 yaşındaki kadın hastanın dış merkezde sağ frontal bölgedeki kitlesinden yapılan eksizyonel biyopsi sonucunun iyi derecede diferansiye skuamoz hücreli kanser gelmesi üzerine Nisan 2023 tarihinde plastik cerrahi polikliniğine başvurmuştur. Hastanın fizik muayenesinde sağ frontal bölgede 6 cm uzunluğunda eksizyonel biyopsiye ait skar dokusu mevcuttu. Hastanın preoperatif değerlendirilmesinde ASA skoru 4 olup, postoperatif yoğun bakım ihtiyacı bulunmaktaydı.

İki hastada da yapılan ameliyat; tümör dokusu geniş güvenli cerrahi sınırlardan periost dahil edilerek eksize edildi. Oluşan geniş frontal defekt rekonstrüksiyonu açısından STAP flebi planlandı. Flebin gevşek areolar bağ dokusu planından kaldırılıp subgaleal plandan yapılan tünelden geçirilip yeni yerine adapte edilmesi yaklaşık 45 dakika sürdü.

Olgu 1'in skalpteki dönor alanı uyluk bölgesinden alınan kısmi kalınlıkta deri grefti ile kapatılmıştır. Hasta postoperatif 5. günde taburcu edildi ve postoperatif 9. ve 21. günlerde kontrol için polikliniğimize başvurduğunda herhangi bir komplikasyon yaşanmadı.

Olgu 2'nin skalpteki dönor alan primer kapatılmıştır. Hasta postoperatif 6. günde taburcu edildi ve postoperatif 13. günde kontrol için polikliniğimize başvurduğunda venöz konjesyon gelişti. Venöz drenajı arttırıcı ilaçlar verilerek günlük poliklinik takibine alınan hastada üç gün sonra venöz konjesyon ortadan kalktı ve daha sonraki poliklinik kontrollerinde herhangi bir komplikasyon yaşanmadı.

Tartışma: Yüzdeki doku defektlerinin onarımında deri greftleri, lokal transpozisyon ve rotasyon flepleri, aksiyel paternli lokal ve uzak flepler, serbest flepler opsiyonlar arasındadır. Rekonstrüksiyon seçeneğini belirlerken renk ve doku uyumu, teknik zorluklar, fonksiyonel ve estetik sonuçlar açısından her hasta kendi özelinde değerlendirilmelidir (3).

Yüzdeki malign deri tümörlerinin güvenli cerrahi sınırlar bırakılarak eksizyonu sonucu oluşan doku defektlerini kapatmada lokal flepler yetersiz kalabilmektedir. Serbest fleplerde operasyon sürelerinin uzun olması ve radyoterapi almış hastalarda uygun damar bulunması zor olabileceği için yaşlı ve komorbiditesi olan hastalarda kullanımı risklidir (4).

Süperfisyal temporal damarların geniş ve uzun pediküllü olması, uygun anatomik pozisyonu, tek seansta güvenle uygulanabilmesi ve kısa operasyon süresi nedeniyle yaşlı ve komorbiditeleri olan hastalarda STAP flep tercih edilebilmektedir.

Sonuç: Postoperatif flep bölgesinde saç çıkması ve skalpteki dönor sahada alopesi gelişmesi nedeniyle hasta seçimine dikkat etmek gerekir. Dönor sahada oluşan skar ve morbidite nedeniyle STAP flebi nadiren kullanılmaktadır. Bununla birlikte, 70 yaşın üzerindeki komorbiditeleri olan operasyon açısından yüksek riskli hastalarda yüzdeki yumuşak doku rekonstrüksiyonlarında STAP flebi güvenle kullanılabilmektedir (5).

Kaynaklar:

1) Liu A, Su X, Jiao Y, Yang P, Dai D, Xu J. Facial Defect Repair Using a Flap Based on the Superficial Temporal Artery. Plast Reconstr Surg Glob Open. 2021 Apr 23;9(4):e3541.
2) Xiao-Dong Ni, Yuan Xu, Min Wang, Zheng-Qiang Cang, Qian Wang, Si-Ming Yuan. Application of Superficial Temporal Artery Flap in Wound Repairing After the Resection of Craniofacial Malignant Tumors. J Craniofac Surg. 2020 Mar/Apr;31(2):534-537.
3) Mustarde JC. Cheek rotation skin flap to the lower eyelid. In: Strauch B, editor. Grabb's encyclopedia of flaps. Boston: Little Brown; 1990. pp. 51–6.
4) V. Srikanth1 & Kumar N. Pradeep1 & Y. N. Anantheswar1 & B. C. Ashok1 & Reddy Sudarsahn1 & Rittu Bhath1: Cranio-facial mucormycosis—the plastic surgeon's perspective: European Journal of Plastic Surgery. 10.1007/s00238-019-01606-x:Received: 18 December 2018 /Accepted: 27 November 2019.
5) Rauso R, Nicoletti GF, Sesenna E, Lo Faro C, Chirico F, Fragola R, Lo Giudice G, Tartaro G. Superficial Temporal Artery Perforator Flap: Indications, Surgical Outcomes, and Donor Site Morbidity. Dent J (Basel). 2020 Oct 12;8(4):117.

Anahtar Kelimeler: Flep, Frontal, Komorbid, Malign, Pedikül, Temporal

P-024

Yanak Rekonstrüksiyonu Serbest Radial Ön Kol Flebi Kullanımında Alternatif Alıcı Damar Olarak Transvers Servikal Arter

İsmail Tekfiliz, Caner Zengin, Emrah Kağan Yaşar, Murat Şahin Alagöz

Kocaeli Üniversitesi Tıp Fakültesi

Amaç: Yanak ve yüz defektleri travma, yanık ve tümör rezeksiyonlarına sekonder olarak gelişebilir. Genellikle bu defektlerin rekonstrüksiyonu primer sütürasyon, deri greftleri ve lokal fleplerle tedavi edilebilir. Serbest fleplerin yanak defektlerinde kullanımı diğer alternatiflere göre daha kompleks bir cerrahi işlem olduğu için daha nadir kullanılır. Serbest radial ön kol flebi uzun pedikül yapısı, ince ve kolay katlanabilir bir flep olması nedeniyle sıklıkla kullanılır. Flep seçimi hastanın komorbid durumları, defekt boyutu, cerrahi sonrası fonksiyonu ve estetik açıdan rekonstrüksiyon ihtiyaçları gibi pek çok faktöre bağlı olmakla birlikte seçim hastaya göre şekillendirilmelidir. Yanak rekonstrüksiyonunda alıcı damar olarak ise fasiyal, superior tiroid ve lingual arterler kullanılır. Alıcı ven olarak ise internal juguler ven veya dalları ve fasiyal ven kullanılır. Ancak hastanın komorbid durumları, geçirmiş olduğu cerrahi operasyonlara bağlı olarak kullanılan alıcı arterler Serbest radiyal ön kol flebi için uygun olmayabilir. Bu bildiride böyle hastalarda alıcı arter olarak Transvers servikal arterin kullanılabileceğini kilniğimizden bir olgu üzerinden tartışmayı amaçladık.

Olgu: 64 yaşında erkek hasta daha önce üst dudakta SCC tanılı tümöral kitlesine yönelik sol serbest radial ön kol flebi ile rekonstrüksiyonu yapılmış olup takiplerinde sağ mandibula üzerinde Yüksek dereceli Mukoepidermoid karsinom tanılı lezyon gelişmesi üzerine tümör eksizyonu ve kısmi mandibulektomi sonrası oluşan defektin rekonstrüksiyonu sağ serbest radial ön kol flebi ile yapılmıştır. Hastanın daha önce geçirdiği Level 1-2-3-4 boyun diseksiyonu dolayısıyla fasiyal arter ve superior tiroid arteri ligate edilmiştir. Sağ mandibuladaki defektin sağ serbest radiyal ön kol flebi ile rekonstrüksiyonunun yapıldığı operasyonda Radiyal arter, Transvers servikal arter anastomozu yapılmıştır. Ven anastomozu ise servikal bölgedeki konkomitan ven ve Sefalik ven arasında yapılmıştır.

Tartışma-Sonuç: Baş-boyun rekonstrüksiyonunda serbest flep sağ kalım başarısı %95 olup Serbest Radiyal Ön Kol Flepleri güvenilir flepler olarak tercih edilebilir. Ancak hastanın komorbid durumları, geçirmiş olduğu cerrahi operasyon ve tedavilere bağlı olarak alıcı arter olarak sıklıkla kullanılan Fasiyal arter, Superior tiroid ve Lingual arter alıcı arter olarak uygun olmayabilir. Kliniğimizden bir olgu üzerinden anlatılan bu vakada hastanın önceden geçirmiş olduğu operasyonlar ve radyoterapi tedavisine bağlı olarak sıklıkla kullanılan alıcı arterler uygun durumda değildi. Sağ mandibula üzerindeki Yüksek dereceli mukoepidermoid karsinom eksizyonu ve kısmi mandibulektomi sonrası oluşan defekt Serbest sağ radiyal ön kol flebiyle rekonstrüksiyonunda alıcı arter olarak Transvers servikal arter kullanılmış, sefalik ven flebe dahil edilip servikal bölgedeki konkomitan venlere anastomoze edilmiştir. Böylelikle hastanın defekti başarılı bir operasyonla rekonstrükte edilmiştir. Benzer hasta profillerinde Transvers servikal arterin de alternatif bir arter olarak kullanılabileceği akılda tutulmalıdır.

Kaynaklar

1. Chung,K.,(2019), '' Serbest Radial Ön Kol Flebi ile Yanak Rekonstrüksiyonu'' Plastik Cerrahide Flepler, 121-126, Hekim Tıp Kitabevi, 2021
2. Fang QG, Li ZN, Zhang X, Liu FY, Xu ZF, Sun CF. Clinical reliability of radial forearm free flap in repair of buccal defects. World J Surg Oncol. 2013 Jan 30;11:26. doi: 10.1186/1477-7819-11-26. PMID: 23363472; PMCID: PMC3598887.

Anahtar Kelimeler: Serbest Radial Ön Kol Flebi, Transvers Servikal Arter, Yanak Rekonstrüksiyonu

Şekil 1

Operasyon öncesi ve Operasyon sonrası

P-025

Burun Tabanında Nüks Skuamöz Hücreli Karsinom Reeksizyonu Sonrası Oluşan Defektin Serbest Radial Ön Kol Flebiyle Onarımı

Süleyman Ateş, Cem Nehir, İbrahim Tabakan, Ömer Kokaçya, Eyüphan Gencel

Çukurova Üniversitesi Tıp Fakültesi, Plastik, Rekonstrüktif ve Estetik Cerrahi Ana Bilim Dalı, Adana

Giriş: Derinin skuamöz hücreli karsinomu (SCC) en sık görülen ikinci deri kanseri tipidir. Bazal hücreli karsinoma benzer bir şekilde insidansında değişkenlik olup güneşe maruz kalmanın arttığı bölgelerde daha fazla hasta etkilenmektedir. Primer tümörler lokal invaziv olabilmelerine rağmen tanı genellikle yüksek oranda tedavi edilebilir bir hastalık olduğu erken evrelerde konur(1). Kronik olarak güneş maruziyeti en belirgin risk faktörüdür ve tümör patogenezinde UV ışınlar suçlanmaktadır. Tanı konan SCC'lerin büyük bir kısmı baş -boyun, el sırtı, ön kol ve bacakların güneş gören yerlerindedir(2). Bu çalışmada filtrum bölgesi yerleşimli scc eksizyonu sonrası dış merkezde nazolabial flep ile onarım yapılan ve sonrasında flep tabanında nüks SCC ve flep donör alanında tümör ekimi neticesinde SCC meydana gelen bir olgu sunulmaktadır.

Olgu: 50 yaşında erkek hasta, uzun süre güneş maruziyeti ve 30 paket yıl sigara kullanımı öyküsü mevcut. Bilinen ek

hastalığı yok. 1 yıl önce filtrum bölgesinde mercimek tanesi büyüklüğünde lezyon şikayetiyle dermatoloji polikliniğine başvuran hastaya 2 kez kriyoterapi uygulanmış. Lezyonu gerilemeyen ve lezyon büyüklüğü giderek artan hastaya KBB hekimince genel anestezi altında tümör eksizyonu sonrası superior bazlı nazolabial flep ile onarım yapılmış. Patoloji sonucunda 'Epidermoid Karsinom ve cerrahi sınır pozitifliği' olan hasta tarafımıza yönlendirilmiş. Hasta polikliniğimize başvurduğunda flep tabanında ve flep donör alanında SCC ile uyumlu lezyon mevcuttu. Görüntülemede nüks kitleye ek olarak sol servikal 2a ve 2b de lenfatik tutulum izlenmekteydi. ÇÜTF KBB ekibince üst dudak ve kolumellanın tamamını içerek şekilde geniş marjinden tümör re-eksizyonu ve bilateral level 1-2-3 boyun diseksiyonu yapıldı. Sonrasında oluşan defekt 8x10 cm serbest sol radial ön kol flebi ile, ekim yoluyla oluştuğu düşünülen tümörün eksizyonu sonrası oluşan defekt ise sol uyluktan alınan kısmi kalınlıkta deri greftiyle onarıldı.

Tartışma: Üst dudağı içeren kusurların rekonstrüksiyonu zor olabilir. Burada amaç, üst dudağın anatomisini ve fonksiyonunu analiz etmek ve üst dudak defektlerinin rekonstrüksiyonu için bir yaklaşım sunmaktır. Yeniden yapılanma sırasında filtrum, Cupid yayı ve vermillion sınırına özen gösterilmelidir. Üst dudak anatomisi ve fonksiyonunun kendine özgü özellikleri göz önünde bulundurulurken lokal fleplerin mekaniği, endikasyonları ve özellikleri hakkında bilgi sahibi olmak, optimal estetik ve fonksiyonel sonuçlar için çok önemlidir(3). Parsiyel dudak defektlerinin onarımında Abbe, Estlander ve Karapandzic gibi özellikli flepler kullanılabilir. Defektin üst dudağın tamamını içerecek şekilde daha büyük olduğu durumlarda serbest fleplere başvurulabilir. Radial önkol serbest flebi, çok yönlülüğü ve büyük ve orta büyüklükteki defektlerin rekonstrüksiyonunda kullanılabilme kabiliyeti nedeniyle ağız boşluğu yumuşak doku rekonstrüksiyonlarında serbest fleplerin temel dayanağı olarak ortaya çıkmıştır. Bu flep, tam kalınlıkta dudak ve ağız boşluğu defektleri de dahil olmak üzere baş ve boyun kusurlarını düzeltmek için yaygın olarak kullanılır. Bu flep, uzun vasküler pedikülü ve elastikiyeti nedeniyle yüz bölgesinin ciddi kusurlarını örtme fırsatı sunar(3). Radial önkol serbest flebi uzun bir vasküler pedikül ile hassas, esnek ve ince bir doku sağlar(4,5). Olgumuzda defektin boyutunun büyük olması, üst dudağın tamamını içermesi ve hastanın ek komorbiditesi olmaması nedeniyle serbest radial ön kol flebi rekonstrüksiyon için uygun görüldü.

Sonuç: Baş boyun bölgesindeki geniş cilt kanserlerinin operasyon planı; özen, tecrübe ve multidisipliner yaklaşım gerektirir. Tümör eksize edildikten sonra onarım aşamasında eldiven, alet masası gibi tümörün temas ettiği her bir eşyanın sterilite kuralları çerçevesinde değiştirilmesi ile ekim yoluyla oluşabilecek yeni tümörün önüne geçilmelidir. Eksizyon sonrası onarım için hastanın ilgili cerrahi branşa ameliyat öncesi danışılması ile hastanın geçireceği operasyon sayısı, iş yükü ve maliyetin azalması sağlanabilir.

Kaynaklar:

1. Jemal A, Siegel R, Xu J, Ward E. Cancer statistics. 2010. CA Cancer J Clin. 2010;60:277-300.
2. Mittelbron MA, Mullins DL, Ramos-Caro FA, Flowers FP. Frequency of pre-existing actinic keratotis in cuneteous squamous cell carcinoma. Int J Dermatol. 1998;37:677-681.
3. Ebrahimi A, Kalantar Motamedi MH, Kazemi M, Shams A, Hashemzadeh H. Lip Reconstruction after Tumor Ablation. World J Plast Surg. 2016 Jan;5(1):15-25.
4. Fatani B. Radial Forearm Free Flap for Head and Neck Defect Reconstruction: An Up-to-date Review of the Literature. Cureus. 2023 Mar 1;15(3):e35653. doi: 10.7759/cureus.35653. eCollection 2023 Mar.
5. Grabb and Smith's plastic surgery seventh edition

Anahtar Kelimeler: skuamöz hücreli karsinom, serbest flep, radial ön kol, rekonstrüksiyon

Olgu

P-026

Sub-SMAS Yerleşimli Fasiyal Venöz Malformasyon, 10 Yıllık Takip

Tahir Aziz Eser, Duygu Karakayalı, Betül Gözel

Balıkesir Üniversitesi Tıp Fakültesi, Plastik Rekonstrüktif ve Estetik Cerrahi Ana Bilim Dalı, Balıkesir

Giriş: Vasküler malformasyonlar, vaskülogenez sürecindeki anormallikler sonucunda oluşur.[1] Vasküler malformasyonlar içerisinde en sık görülen alt tip venöz malformasyonlar olup görülme sıklığı yaklaşık 1/10.000'dir.[2,3] Bu Lezyonların %40›ından fazlası baş ve boyunda, sıklıkla çiğneme kaslarında ve üst aerodigestif sistemde, submandibular üçgende ve bukkal alanda bulunur.[4]

Venöz malformasyonlar konjenital, yavaş akımlı ve anormal venöz yapılar içeren benign lezyonlardır.[2,5] Kutanöz tutulum daha sıklıkla karşımıza çıkar, tanısı kolaydır ancak derin yapılarda yerleşim nadirdir. Bu sunumda kliniğimizde tedavi olmuş yanak bölgesinde ve SMAS altında yerleşim gösteren, fasiyal sinirin dalları ile yakın komşulukta nadir bir venöz malformasyon vakası sunmaktayız.

Olgu: 30 yaş kadın hasta sağ yanak bölgesinde ağrılı şişlik ve asimetri nedeniyle tarafımıza başvurdu. Hasta kitlenin ergenlik döneminde ortaya çıktığını belirtti. Yapılan fizik muayenede kitlenin 5x7 cm boyutlarında, sınırları düzensiz, yumuşak kıvamlı ve ağrılı olduğu görüldü. Kitlenin üzerindeki cilt normal görünümde olup ciltte renk değişikliği yoktu. Kitle pulsatil değildi ve oskültasyonda üfürüm yoktu.

Kitle yapılan BT (Bilgisayarlı Tomografi) ve MR (Manyetik Rezonans) görüntülemelerinde, yağ dokusu içinde kemik dokular ile ilişkisi olmayan ve ön tanıda "vasküler malformasyon" olarak raporlandı.

Genel anestezi altında temporal saçlı deri-saç hizasından preauriküler bölge ve sağ mandibula sınırının 2 cm inferioruna uzanan insizyon ve künt disseksiyon ile yüz flebi eleve edildi.

Kitlenin temporal bölgedeki parçasının derin temporal fasyanın yüzeyel ve derin yaprakları arasındaki yağ yastıkçığının hemen altından zigomatik arkın altına doğru uzandığı görüldü. Fasiyal sinirin frontal dalı korunarak bu bölgedeki kitle subtotal eksize edildi.

Kitlenin yanağa uzanan parçasının, SMAS (superfisiyal musculo-aponeurotik sistem) altında fasiyal sinirin bukkal ve zigomatik dallarının hemen altından başladığı ve ekspande olarak komissüre ve derin planda parafaringeal boşluğa uzanım gösterdiği izlendi. Fasiyal sinir dalları korunarak kitle künt diseksiyonla total eksize edildi. Operasyon süresince masif kanama izlenmedi.

Hastanın postoperatif 1. hafta kontrolünde, sağ taraf üst dudak ve kaş hareketlerinde hafif parezi izlendi. Fasiyal sinirin bukkal ve frontal dallarında traksiyona bağlı sinir hasarı düşünüldü. Hasta takibe alındı ve postoperatif 3.ayda parezide azalma görüldü. Postoperatif 1. yılda parezinin tamamen düzeldiği izlendi. Hastanın 10 yıllık takibinde rezidü kitleye ait bir bulgu ya da lokal nüks izlenmedi.

Tartışma ve Sonuç: Venöz malformasyonlar karakteristik olarak doğumdan itibaren vardır ve spontan regresyon göstermezler.[6] Vakaların çoğu sporadik olup, kalıtsal olanlarda ve sporadik olanların bir kısmında 9.kromozomun kısa kolundaki TIE-2 sinyal yolağını kodlayan bazı genlerde mutasyon olduğu gösterilmiştir.[7,8] Bu kitleler sıklıkla yumuşak kıvamlı olup üzerindeki ciltte mavi renk değişikliği izlenebilir. Ancak vakamızda olduğu gibi derin yerleşimli kitlelerde renk değişikliği görülmeyebilir ve üzerindeki cilt tamamen normal görünümde olabilir. Asemptomatik seyredebilirken gebelik ve ergenlik döneminde cinsiyet hormonlarının anjiogenezi arttırmasıyla hızla büyüme göstererek semptomatik olabilirler.[5] Literatürde en sık semptom ağrı olup, ağrının sebebinin lezyonun sinirlere basısı, venöz konjesyon ve mikrotrombüsler olabileceği öne sürülmüştür.[5]

Ucuz ve kolay olması, akış dinamiğini belirleyebilmesi nedeniyle Doppler USG (ultrasonografi) ilk basamak görüntüleme yöntemi olarak kullanılabilir.[6] Ancak derin yerleşimli kitlelerde güvenilirliği düşüktür. Tanıda MR altın standart görüntüleme yöntemidir.[6] Kemik invazyonu açısından BT kullanılabilir.

Venöz malformasyonda küçük ve düşük akımlı kitlelerde skleroterapi tek başına kullanılabilirken, büyük kitlelerde cerrahi tedavi ya da intraoperatif kanama olasılığını azaltmak ve küçültme sağlamak için preoperatif skleroterapi/ embolizasyon/ cerrahi ligasyon yapılabilir.[9] Vakamızda kitlenin fasiyal sinire yakın komşuluğunun bulunması ve olası bir sinir hasarının yaratılması olasılığı nedeniyle preoperatif skleroterapi düşünülmedi.[4] Bu nedenle doğrudan total cerrahi rezeksiyon planlandı.

Bu lezyonlar klinik olarak başarılı bir şekilde tedavi edilmiş görünseler bile özellikle düşük akımlı kitlelerde ve yetersiz eksizyonlarda nüksler görülebilir.[9] Vakamızda kitle tümüyle eksize edildiği için 11 yıllık takiplerinde nüks izlenmedi ve hasta kozmetik olarak sonuçtan memnundu.

Sonuç olarak vasküler malformasyonlar eksize edilirken özellikle çevre vital dokularla bağlantılarına dikkat edilmeli, abondan kanama riskine karşı mutlaka titiz bir cerrahi disseksiyon yapılmalıdır. Skleroterapi endikasyonu konulmasa dahi yaratmış olduğu belirgin kozmetik deformite ve ağrı şikayetinden dolayı bu hastalarda cerrahi eksplorasyon mutlaka denenmeli ve mümkünse lezyon total ekstirpe edilmelidir.

Referanslar:

1- Cohen Jr, M. Michael. "Vascular update: morphogenesis, tumors, malformations, and molecular dimensions." American Journal of Medical Genetics Part A 140.19 (2006): 2013-2038.

2- Legiehn, Gerald M., and Manraj KS Heran. "Venous malformations: classification, development, diagnosis, and interventional radiologic management." Radiologic clinics of North America 46.3 (2008): 545-597.

3- Vikkula, Miikka, Laurence M. Boon, and John B. Mulliken. "Molecular genetics of vascular malformations." Matrix Biology20.5-6 (2001): 327-335.

4- Fowell, C., et al. "Venous malformations of the head and neck: current concepts in management." British Journal of Oral and Maxillofacial Surgery 55.1 (2017): 3-9.

5- Carqueja, Inês Miranda, Joel Sousa, and Armando Mansilha. "Vascular malformations: classification, diagnosis and treatment." International angiology: a journal of the International Union of Angiology 37.2 (2018): 127-142.

6- Cooke-Barber, Jo, et al. "Venous malformations." Seminars in Pediatric Surgery. Vol. 29. No. 5. WB Saunders, 2020.

7- Gallione, C. J., et al. "A gene for familial venous malformations maps to chromosome 9p in a second large kindred." Journal of medical genetics 32.3 (1995): 197-199.

8- Boon, Laurence M., et al. "Glomuvenous malformation (glomangioma) and venous malformation: distinct clinicopathologic and genetic entities." Archives of dermatology140.8 (2004): 971-976.

9- Tiwari, Ruchika, and Vikas K Singh. "Arterio venous malformation of the face: surgical treatment." Journal of maxillofacial and oral surgery vol. 14,Suppl 1 (2015): 25-31. doi:10.1007/s12663-011-0270-5

Anahtar Kelimeler: Cerrahi Tedavi, Vasküler malformasyon, Venöz malformasyon

Resim 1

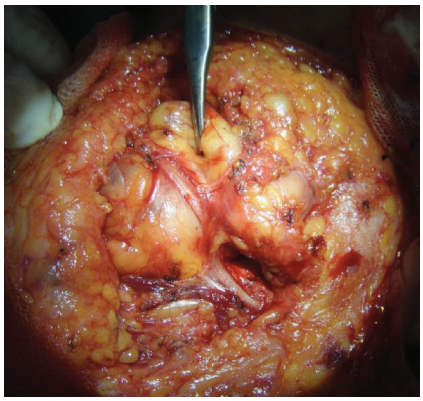

Kitlenin intraoperatif görüntüsü

P-027
Nadir Bir Vaka; Fasiyal Nörofibrom

Yunus Emre Gökçe, Alper Sarı, Toprak Geçgel

Mersin Üniversitesi Tıp Fakültesi, Plastik Rekonstrüktif ve Estetik Cerrahi ABD, Mersin

Giriş: Baş ve boyun bölgesinin iğsi hücreli neoplazmaları nispeten nadirdir, ancak öneminden şüphe edilemez. İğsi hücreler mezenkimal kökenlidir ve vücudun bağ dokusunun bir bölümünü oluşturur. Yumuşak doku iğsi hücre neoplazmaları reaktif lezyonlardan iyi huylu ve kötü huylu tümörlere kadar değişebilir. Bu heterojen lezyon grubu, nöral, fibroblastik, miyofibroblastik, miyojenik ve epitelyal tümörleri içerir. İğsi hücreler hem iyi huylu hem de kötü huylu taklitler içerdiğinden, yanlış sınıflandırma hastanın yetersiz veya fazla tedavi edilmesiyle sonuçlanma potansiyeline sahiptir

Olgu Sunumu: 12 yaşında kadın hastada konjenital olarak sağ malar bölgeden orijin alan ve sağ mental bölgeye doğru uzanım göstererek cilt üzerinde pigmentasyona ve sağ alt göz kapağında çekintiye neden olan giderek büyüyen cilt altı yerleşimli 3*3*5cmlik kitle mevcuttu. Daha önce kitleden alınan biyopsi sonucu iğsi hücreli mezenkimal tümör olarak raporlanmıştı. Sağ alt göz kapağında çekinti yapan ve sağ nazolabial sulcustan sağ mental bölgeye doğru ciltte sarkmaya neden olan kitlenin eksizyonu ve ilgili patolojilerin düzeltilmesi için operasyon hazırlıkları yapıldı. Operasyon öncesi cilt fazlalığı belirlenerek eliptik çizim yapıldı. Skar hattının nazolabial sulcusta kalmasına ve anatomik cilt çizgilerine paralel olmasına dikkat edildi. Yapılan eliptik insizyon sonrası kitle parsiyel olarak çevre yumuşak dokulardan serbestleştirilerek eksize edildi. Kitlenin parsiyel olarak çıkarılmasının ardından eksize edilecek cilt fazlalığı tekrardan değerlendirilerek işaretlendi ve eksize edildi. Sütürasyon ile gerekli cilt gerginliği sağlandı. Kantopeksi prosedürü ile alt göz kapağındaki çekinti giderildi.

Tartışma ve Sonuç: Pleksiform nörofibromlar baş/boyun bölgesi dahil vücudun her yerinde görülebilir. Tümör büyüdükçe şekil bozucu sonuçlara neden olabilir. Pleksiform nörofibromlar malign periferik sinir kılıfı tümörlerine dönüşebilir ve bu da hastaya kötü prognoz sağlar. Lezyonun çevre dokulara önemli ölçüde infiltrasyonu nedeniyle çıkarılması zordur ve kesin tedavi için ameliyat gerekir.

Kaynaklar:

1-Dickson BC. An update on mesenchymal tumors of the head and neck. Diagnostic Histopathology. 2014;20(8):308-15.

2-Lewis JS Jr. Spindle cell lesions-neoplastic or non-neoplastic?: spindle cell carcinoma and other atypical spindle cell lesions of the head and neck. Head Neck Pathol. 2008;2(2):103-10.

Anahtar Kelimeler: iğsi hücreler, mezenkimal tümör, nörofibrom

Poster

P-028
Erişkin Yaşta Konjenital Tortikollisin Cerrahi Onarımı

Saruhan Mahmutoğlu, Burak Arkan, Selahattin Galyan, Ömer Faruk Dilek

Sağlık Bilimleri Üniversitesi, Şişli Hamidiye Etfal Eğitim ve Araştırma Hastanesi, Plastik, Rekonstrüktif ve Estetik Cerrahi Kliniği, İstanbul

Giriş: Tortikollis, boynun öne ve yana hareketini sağlayan sternokleidomastoid (SKM) kasının kontraksiyona gitmesiyle oluşur. Bu durum konjenital olabileceği gibi kazanılmış olarak da oluşabilir. Kontraksiyon neticesinde boyun kasılan kas tarafına eğilir, çene ve yüz karşı tarafa bakar. Kasılan SKM kasının üzerinde nodül formasyonu gelişebilir. Tedavi edilmediğinde zamanla fasyal asimetri, sıkı bantlar, oftalmik anormallik ve boyun postürü değişimi gelişebilmektedir (1).

Olgu: 39 yaşında erkek hasta konjenital tortikollis nedeniyle polikliniğimize başvurdu. Hastanın aile hikayesi yoktu ve 1 yaşında iken aktif boyun germe fizyoterapisi almıştı. Hastanın nörolojik bir problemi yoktu. Radyografisinde servikal lordozu normaldi ve servikal vertebralarında herhangi bir subluksasyon bulunmamaktaydı. Hastanın sağ SKM kasına modifiye Ferkel prosedürü uygulandı. Operasyon sırasında uygun cerrahi insizyon ile girildi ve SKM kasının superior ile inferior başları serbestleştirilerek bipolar relaksasyon işlemi uygulandı. İnferiorda klavikuler baş tamamıyla serbestleştirildi, sternal baş ise Z-plasti ile uzatıldı. Mastoid çıkıntının tepesinin altından superiordaki mastoid baş serbestleştirildi. Nörovasküler yapılara dikkat edilerek bütün sıkı fasyal kılıflar serbestleştirilerek ameliyata son verildi. Hasta operasyondan sonra 2 hafta boyunca boyunluk kullandı. Boyunluk tedavisi bittikten sonra fizik tedaviye manuel germe egzersizleri için gönderildi.

Tartışma: Tortikollisin medikal tedavisinde germe egzersizleri, fizyoterapi ve botulinum toksin enjeksiyonu uygulanabilmektedir (2). Cerrahinin zamanlaması açısından farklı görüşler olsa da genel olarak 1 ile 4 yaş arasında yapılması önerilmektedir (3). Cerrahi opsiyonlar arasında ise subkutan ve açık tenotomi, sternokleidomastoid kasın rezeksiyonu ve Z-plasti ile uzatılması mevcuttur (4).

Konjenital musküler tortikollisin düzeltilmesinde modifiye Ferkel prosedürü sonuçları diğer prosedürlere göre daha

yüz güldürücüdür (3). Unipolar serbestleştirme veya subkutanöz tenotomiye göre modifiye Ferkel prosedüründe komplikasyon daha az, boyun hareketlerinin artışı ise daha fazladır. Sternal başa Z-plasti uygulanarak boyna tekrar V şeklinin kazandırılması özellikle kadınlarda daha estetik bir görünüm sağlamaktadır.

Sonuç: Hasta modifiye Ferkel operasyonundan sonra 2 hafta boyunca boyunluk kullandı. Boyunluk tedavisi bittikten sonra fizik tedaviye manuel germe egzersizleri için gönderildi. Hastanın 1. ve 3. Ay kontrollerinde; boyun hareketlerinde operasyon öncesi döneme göre rahatlama olması nedeniyle sonuçtan memnundu.

Kaynaklar:

1) Gill SS, Nagi ON, Gakhar HPS. Bipolar release for neglected and relapsed cases of congenital muscular torticollis. Indian J Orthop2005;39:45–6.
2) Collins A, Jankovic J. Botulinum toxin injection for congenital muscular torticollis presenting in children and adults. Neurology2006;67:1083–5.
3) Shim JS, Jang HP. Operative treatment of congenital torticollis. J Bone Joint Surg Br. 2008;90(7):934–9.
4) Tse P, Cheng J, Chow Y, Leung PC. Surgery for neglected congenital torticollis. Acta Orthop Scand1987;58:270–

Anahtar Kelimeler: Ferkel, Konjenital, Tenotomi, Tortikollis, Z-plasti

P-029

Geç Tanı Konulmuş Rekonstrüksiyon Gerektiren Natural Killer Hücreli Lenfoma Hastası

Abdullah Kızmaz, Süleyman Savran, Çağrı Ahmet Uysal

Başkent Üniversitesi Tıp Fakültesi, Plastik Rekonstrüktif ve Estetik Cerrahi Ana Bilim Dalı, Ankara

Giriş: Lenfomalar, lenf sisteminin hücresel düzeyde kontrolsüz büyümesi sonucu ortaya çıkan heterojen bir grup hematolojik malignitedir. "Natural Killer Hücreli Lenfoma" (NKHL) doğal öldürücü (NK) hücrelerden kaynaklanan bir lenfoma türüdür. Bu hücreler, immün sistemimizin savunma mekanizmasında önemli bir rol oynarlar; çünkü enfekte veya kanser hücrelerini tanır ve yok ederler. NKHL, lenfomaların genel insidansının düşük olduğu bir türdür.NKHL'nin belirgin coğrafi veya cinsiyet bazlı bir eğilimi bildirilmemiştir. NKHL genellikle ekstranodal olarak adlandırılan lenf dışı bölgelerde ortaya çıkar. Bu durum, lenf doku dışındaki organ veya dokuların etkilenmesi anlamına gelir. NKHL'nin nadir görülen bir türü olan "nazofaringeal NKHL", özellikle nazofarenks (damak) bölgesinde ortaya çıkar. Ayrıca, maksiller sinüslerde de görülebilir. Bu bölgelerdeki tümörler genellikle semptomatik olabilir ve tanı genellikle ileri evrede gerçekleşebilir. Bu olgu sunumunda hastada maksillar sinüs ve sert damakta tutulumu ve rekosntrüksiyonu sunacağız.

Olgu: 43 yaşında erkek hasta üç yıl önce başlayan sert damak ve çenede ağrı şikayeti ile dış merkezlere başvurmuş. Şikayetlerine ek olarak burunda kötü koku eklenmiş. Dışmerkezde Kulak, Burun ve Boğaz Departmanı tarafından alınan biyopside hastaya NKHL tanısı konulmuş. NKHL ilerleyip sert damakta açık yaraya neden olmuş. Bu süreçte hasta üç kür kemoterapi ve radyoterapi almış. Bu tedavi sürecinde hastanın damak açıklığı için damak protezi yapılmış. Hastanın mevcut tedavisi bittikten bir yıl sonra hasta tarafımıza başvurdu.

Sert damaktaki 3x2 cm lik defekte yönelik Von Langerback flebi yapıldı. Hasta 1 gün hospitilize edildi. Takiplerinde herhangi bir komplikasyona rastlanmadı.

Sonuç: Bu olgu sunumu nadir görülen bir lenfomanın nadir şekilde baş boyun bölgesinde tutulumunu sunduk. Bu olguda amacımız bu gibi vakalar baş boyun cerrahisi yapan plastik cerrahi kliniklerine çenede ve boyunda ağrı ile başvurabilmektedir. Erken dönemde ayrıcı tanıda düşünülmesi ve erken müdahele ile hastanın iyileşmesi sağlanabilir.

Anahtar Kelimeler: lenfoma, damak, rekonstrüksiyon, von langenbeck

P-030

Kulak Heliksinde Travma Sonrası Gelişen Defektin İlerletme Flebi İle Onarılması

Alı Haydar Cınbaş, Mehmet Bayram, Mahmut Can Karatoprak, Servan Dağ, Mehmet Fatih Akkoç

Dicle Üniversitesi Tıp Fakültesi, Plastik Rekonstrüktif ve Estetik Cerrahi, Diyarbakır

Kulak yüzün estetik görünümünde büyük bir öneme sahip olduğundan ve kendine özgü anatomisi nedeniyle, defektlerinin onarımını zorluklar içerir. Kulak boyutu, şekli veya rengindeki ufak bir asimetri bile yüzün estetik görünümünü bozmakta ve kişiye psikolojik stres yaratabilmektedir. Kulak defektlerinin onarımında defektin yerleşim yeri, boyutu ve derinliğine bağlı olarak birçok farklı yöntem kullanılmaktadır. Bu onarımlarda hedef uygun kalınlık, esneklik ve renkte bir cilt sağlanması, kıkırdak çatısının desteklenmesi ve bunların mümkün olan en kolay şekilde gerçekleştirilmesidir. Rekonstrüksiyon tekniği defektin yeri, genişliği, çevre doku kalitesi, hastanın tercihi ve cerrahi deneyime göre değişir. Tam kalınlıktaki cilt greftlerinden serbest fleplere kadar geniş bir rekonstrüksiyon seçeneği vardır. Cilt greftlerinin renk uyumu, uzun iyileşme süresi ve oluşabilecek donör alanı morbiditesi nedeniyle dezavantajları vardır.Kulak heliksindeki defektler için kondrokutanöz ilertletme flepleri iyi bir seçenektir.Hastamızda insan ısırması sonrası sol kulak heliksinde oluşan 0.3x1 cmlik kıkırdak ve cilt defekti için helikal ilerletme flep cerrahisi yapıldı.

Olgu: 31 yaş erkek hasta insan ısırması sonrası sol kulak heliksinde bulunan 0.3x1 cmlik kıkırdak ve cilt defekti oluşması nedeniyle kliniğimize başvurdu. Hastadan onam alındı. Oluşan defekt için helikal ilerletme flebi planlandı. Lokal anestezi altında lokal saha temizliği ve steril yeşillenme sonrası operasyona başlandı. Flep planı için uygun çizimler yapıldı. Çizime uygun insizyonlar yapılarak flep eleve edildi.Flep yara dudakları uç uca gelecek şekilde kondrokutanöz süture edildi.

Tartışma: Parsiyel kulak defektleri rekonstrüksiyonu hem fonksiyonel hem de estetik kaygı gözeten,kompleks yapısı nedeniyle uğraştıcı bir cerrahi olsa da sonuçları iyidir.

Defektin boyutu, lokalizasyonu ve vasküleritesi şeçilecek cerrahi planı önemli ölçüde etkiler. Bununla birlikte hastanın beklentileri de dikkate alınmalıdır. Lokalizasyonuna göre 3 bölgeye ayırırsak orta 1/3 bölgedeki 1.5 cmden küçük defektler wedge eksizyon ve direkt kapama ile onarılabilir.2-2,5 cmlik defektler için kondrokutanöz ilerletme flepleri kullanılabilir.

Sonuç: Travmalara bağlı kulak defektlerinde defektin anatomik lokalizasyonuna göre seçilecek olan rekonstrükisyon seçeneği olguların yönetiminde önemli bir rol oynamaktadır. Hem doğal anatomik görünüm açısından hem hasta memnuniyeti açısından preop planlamanın düzgün yapılması ve rekonstrüksiyonun buna uygun olarak yapılması önemlidir.

Anahtar Kelimeler: kulak heliksinde defekt, insan ısırığı, kondrokütanöz ilerletme flep

Heliksteki Defektin Onarılması

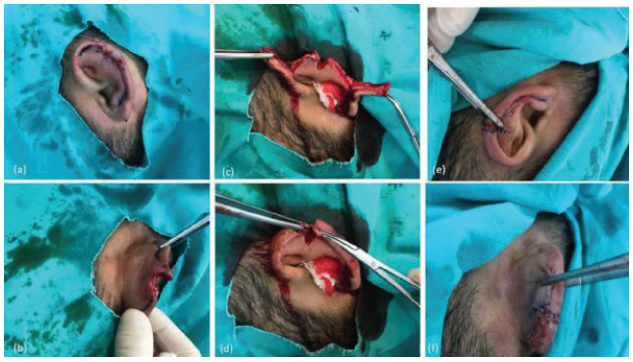

a-b: Preop görüntüleme c-d: Flep eleve edilmesi e-f: post op görüntüleme

P-031

Ensede Hidradenitis Süppürativa Zemininden Gelişen Absenin Cerrahi Yönetimi

Atakan Şahiner, İsmail Tekfiliz, Emrah Kağan Yaşar, Murat Şahin Alagöz

Kocaeli Üniversitesi Tıp Fakültesi, Plastik Rekonstruktif ve Estetik Ana Bilim Dalı, Kocaeli

Giriş: Hidradenitis süppürativa apokrin bezden zengin kıl foliküllerinin kronik, tekrarlayıcı nodül, abse, sinüs, fistül ve skarlarla karakterize inflamatuar hastalığıdır. Genellikle koltuk altı, meme altları, inguinal ve perianal bölge gibi yağ bezlerinden zengin olan alanlarda görülebilen bu hastalık genellikle puberte veya puberte sonrasında ortaya çıkar. Halk arasında "köpek memesi hastalığı" olarak da bilinen hastalığın toplumda görülme sıklığı yaklaşık %1'dir. [1] Oluşum mekanizması kesin olarak bilinmese de genetik yatkınlık, kıl köklerinde oklüzyon, hormon ve immün disregülasyonun da rol aldığı multifaktöryal bir altyapısı olduğu düşünülmektedir. Sigara ve diyet gibi dış faktörlerin de etkili olduğu bilinmektedir. Bu lezyonların yol açtığı kötü kokulu akıntı, ağrı, skar dokusu oluşumu hastaların hayatlarını olumsuz etkilemekte ve hastaları medikal veya cerrahi tedavi aramasına yol açmaktadır. Tedavi yöntemleri steroid, topikal veya sistemik retinoid, TNF- α inhibitörleri gibi biyolojik ajanlar, immündisregülatörler gibi çeşitli medikal tedavileri içermektedir.[2] Bunların yanında şiddetli ve tekrarlatıcı hastalık seyri cerrahi müdahaleyi gerekli kılabilir.

Materyal-Method: 36 yaşında bilinen herhangi bir ek hastalığı bulunmayan aktif sigara içicisi olan hasta, ensede meydana gelen şişlik, ağrı ve yara yerinden meydana gelen akıntı nedeniyle tarafımıza başvurdu. Hastanın 2006 yılından beri tanılı Hidradenitis Süppürativa hastalığı mevcuttu. Hastanın gelişinde lökosit değeri 24*103, CRP 121 ve Sedimentasyon değeri 60'dı. Yapılan fizik muayenede abse odağı tespit edildi. Operasyon planlanan hastaya enfeksiyon hastalıklarının önerisi doğrultusunda ampisilin-sulbaktam 4*2gr IV tedavi başlandı. Alınan yer yeri kültürlerinde herhangi bir üreme olmadı. Operasyonda hastanın absesi vertikal insizyonla girilerek boşaltıldı, canlı dokulara ulaşılana kadar debridman işlemi yapıldı. 2 seans VAC cihazı ile takip edilen hasta, poliklinik kontrollerinde yeni abse odaklarının geliştiğinin görülmesi üzerine tekrardan drenaj ve debridman işlemine alındı. Hastaya Piperasili-Tazobaktam 3*4.5gr IV ve Teikoplanin 1*400 mg IV antibiyotik tedavisi başlandı. 6 seans VAC uygulamasının ardından, hasta konvansiyonel pansuman ile takip edildi. Hiperbarik oksijen tedavisine yönlendirildi. 15 hiperbarik oksijen tedavisinin ardından yaranın granüle olduğu görüldü. Hastanın 15 seans daha hiperbarik oksijen tedavisine gitmesi önerildi. Son kontrolünde yaranın sekonder iyileşecek kadar küçülmüş ve granüle olduğu saptandı.

Tartışma-Sonuç: Hidradenitis Süppürativa hayat kalitesini kötü etkileyen akıntı, kötü koku gibi çeşitli semptomlarla karşımıza çıkabilmekte olup, tedavisinde hastaların medikal tedavilerden yanıt alamadığı, sık sık tekrarladığı durumlarda cerrahi önemli bir yer tutmaktadır. Zaman zaman büyük boyutlu abse gelişimine de neden olan hastalık ense gibi atipik bir bölgede geliştiği zaman cerrahi drenaj gerekli olabilmektedir. Büyük çapta bir abse drenajı sonrası meydana gelen açık yaranın iyileşmesi sürecinde hastanın mevcut dokularını olabildiğince korumak adına VAC cihazı uygulaması ve hiperbarİk oksijen tedavisini tercih ettik. Hiperbarik oksijen tedavisinin ardından granülasyon dokusunda anlamlı bir artış ve yarada küçülme meydana gelmiştir. Yeni abse odakları açısından hasta takip edilmektedir.

Referanslar

1- Jfri A, Nassim D, O'Brien E, Gulliver W, Nikolakis G, Zouboulis CC. Prevalence of Hidradenitis Suppurativa: A Systematic Review and Meta-regression Analysis. JAMA Dermatol. 2021 Aug 1;157(8):924-931. doi: 10.1001/jamadermatol.2021.1677. PMID: 34037678; PMCID: PMC8156162.

2- Jenkins T, Isaac J, Edwards A, Okoye GA. Hidradenitis Suppurativa. Dermatol Clin. 2023 Jul;41(3):471-479. doi: 10.1016/j.det.2023.02.001. Epub 2023 Apr 15. PMID: 37236715.

Anahtar Kelimeler: Abse drenajı, Cerrahi yönetim, Hidradenitis süppürativa, Hiperbarik oksijen tedavisi, Ense

Ensede Hidradenitis Süppürativa zemininde gelişen abse

A: Hastanın ilk poliklinik başvurusundaki durumu B: Başvurusundan sonraki ilk cerrahi drenajdan peroperatif görüntü C:Abse odağının ikinci cerrahi drenajından peroperatif görüntü D: Hiperbarik oksijen tedavisinden sonra yaranın durumu

P-032

Kulakta Star Eksizyon Sonrası Oluşan Komplikasyonun Transpozisyon Flebi ile Yönetimi

Halil Işık, Emrah Kağan Yaşar, İsmail Tekfiliz, Murat Şahin Alagöz

Kocaeli Üniversitesi Tıp Fakültesi,Plastik Estetik ve Rekonstrüktif Cerrahi Ana Bilim Dalı,Kocaeli

Giriş: Kulak deri tümörlerinin en sık görüldüğü yerlerden biridir.Bu sebeple kulaktaki tümör eksizyonları sonrası veya travmatik durumlardan dolayı oluşan defektleri kulak şeklini bozmadan kapatmak için bir çok yöntem tarif edilmiştir. Bu yöntemlerden biri de gerginliği dengeleyerek 2.5 cm' e kadar defektlerin kapatılmasını sağlayan Star eksizyon yöntemidir. Kulak onarımlarında gerginlik iyi ayarlanmazsa kulak kıkırdaklarında nekroza, detaşmanlara ve doku defektlerine sebep olabilmektedir.

Tranpozisyon flepleri defekt olan bölgeye komşu dokudan kaldırılan, pivot noktaları olan ve defekte doğru döndürülen random paternli fleplerdir. Donör sahaları deri greft ile kapatılır veya primer onarılır. Plastik cerrahinin geleneksel yöntemlerinden olan transpozisyon flepleri baş boyun bölgesinde sık kullanılmakta ve can kurtarıcı olabilmektedir.

Biz bu çalışmada kulaktaki tümörü için star eksizyon yapılan bir hastada gelişen komplikasyonun yönetimini ve tranpozisyon flebi ile rekonstrüksiyonunu anlattık.

Olgu: Sağ kulağında 1,8 x 1,5 x 0,6 cm boyutlarında skuamöz hücreli kanser tanılı kitlesi olan erkek hasta tarafımızca tümör Star eksizyonu tekniğine uygun şekilde yapılmış ve kulakta oluşmuş olan defekt onarılmıştır. Hastanın takiplerinde birinci haftada sütur hattında bir detaşman olmuş bu detaşman lokal anestezi altında primer onarılmıştır. Sonrasında takiplerde bu detaşman tekrar etmiş ve büyümüş kulakta heliks bölgesinde ince bir deri köprüsü kalmış ve skafada yaklaşık 1x05 cm tam kat defekt meydana gelmiştir. Bu defektin rekonstrüksiyonuna yönelik olarak kulak arkadaşından fasyokutan transpozisyon flebi planlanmıştır. Flep eleve edildikten sonra defekte adapte edilmiştir. Flep donör sahasına ve kulağın anterior yüzüne denk gelen flebin iç yüzeyine deri grefti adapte edilmiştir. Deri greftleri ise aynı seansta yapılan üst göz kapağı bleferoplasti ameliyatından elde edilmiştir. Hastanın takiplerinde flep ve greftler sorunsuz iyileşmiş ve hastanın kulak defekti rekonstrüksiyonu tamamlanmıştır.

Tartışma: Kulak defektlerinin rekonstrüksiyonu plastik cerrahinin zor ama tatmini yüksek alanlarından biridir. Defektlerin değerlendirilmesi sadece kulaktaki defektin boyutu ve yeri ile değil hastanın genel durumu ve etraf dokuların durumu da göz önünde bulundurularak yapılmalıdır. Gergin onarımlar her bölgede olduğu gibi kulak bölgesinde de komplikasyonlara sebep olabilmektedir. Olgumuzda gelişen bir komplikasyon konka posteriorundan kaldırılan bir fasyokutan transpozisyon flebi ile rekonstrükte edilmiştir. Greft olarak da hastanın aynı seansta planlanan üst göz kapağı blefaroplasti ameliyatından elde edilen deri greftleri kullanılmıştır. Komplikasyon gelişmiş olan hastalarda plastik cerrahinin temel onarımlarına uygun komplikasyon riski düşük yöntemlerin tercihi kozmetik olarak en iyisi olmasa da iyileşmesi hızlı ve sorunsuz defekt kapatma sağlayabilmektedir.

Anahtar Kelimeler: Kulak, Star, Transpozisyon

Şekil-1

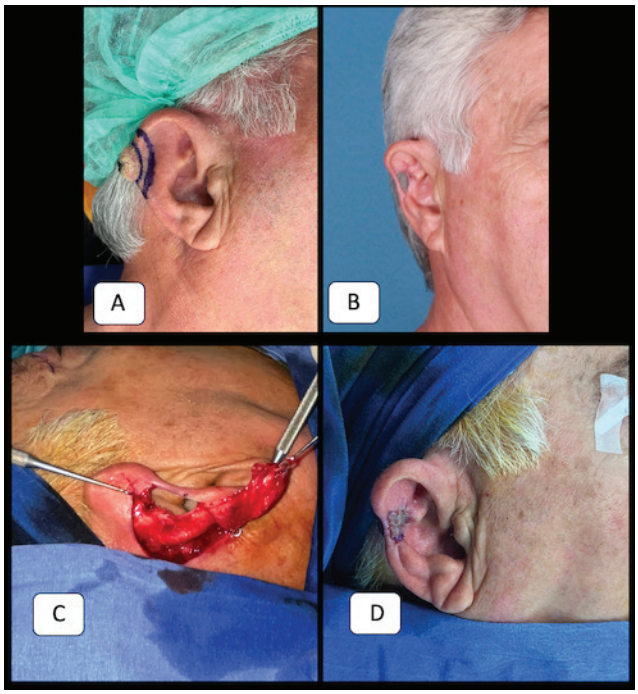

A:Sağ kulak heliksinde Skuamöz hücreli karsinom tanılı lezyon B:Star eksizyon sonrası detaşmana bağlı gelişen defekt C:Konka posteriorundan kaldırılmış olan transpozisyon flebi D:Flebin anteriora bakan kısmına adapte edilmiş tam kat deri grefti

P-033
Orbita Lateralinde Kitle

Osman Şamil Sevindik, Eren Tuncer

Plastici Reconstructive and Aesthetic Surgery, Health Science University, Başakşehir Çam ve Sakura City Hospital, İstanbul, Turkey

Giriş: Kavernöz hemanjiomlar erişkinde en sık görülen benign vasküler orbital tümörlerdir. Yavaş büyüme eğilimindedirler. Klinik olarak ağrısız proptozis ile karakterizedir. Orbital kavernöz hemanjiomların orijini ve mekanizması belli değildir. Orta yaş kadınlarda genellikle tek taraflı soliter tümörler olarak görülürler. Bu yazıda kliniğimizde sol orbital lateralinde kitle ile başvuran ve opere ettiğimiz kadın hasta olgu sunumu olarak sunulmuştur.

Gereç ve Yöntemler: Bu çalışmada 30 yaşındaki sol orbita lateralinde kitle şikayeti olan ve dış merkezde kitleden alınan biyopsi sonucu reaktif ya da metaplastik yeni kemik oluşumu ile uyumlu bulunan hasta, Sağlık Bilimleri Üniversitesi Çam ve Sakura Şehir Hastanesi plastik cerrahi kliniğine başvurdu. Kitleye yönelik yapılan MR incelemesinde sol orbita lateralinde 35x25 mm boyutunda kemik korteksten kaynaklandığı düşünülen osteosarkom ve kondrosarkom ön planda düşünülen kitle izlendi. Bunun üzerine hastaya operasyon hazırlıkları başlandı. Hasta klinik ve postop dönemde takip edildi.

Bulgular: Hastaya yapılan operasyonda preop transkoronal z plasti insizyonları tasarlandı. Subgaleal planda saç çizgisine kadar ilerlenip eksplore edildi. Mevcut kitle eksize edildikten sonra sol SİAS tan alınan kemik grefti sol orbita lateral duvara 2 adet mesh ile birlikte fikse edildi. Hastadan intraoperasyonel 5 adet frozen materyali gönderildi. Kitle materyalini içeren 1 adet patoloji materyali operasyon sonunda gönderildi. Patoloji sonucuna göre cerrahi sınırlarda tümör görülmemiş olup, benign vasküler lezyon (Kavernöz hemanjiom düşünüldü) lehine değerlendirilen hastanın klinik radyolojik korelasyonu önerildi. İntraoperasyonel gönderilen frozen sonuçları hiyalinize bağ doku görülmüş olup kesitlerde tümör görülmedi.

Tartışma: Kavernöz hemanjiomlar erişkinde en sık görülen benign vasküler orbital tümörlerdir. Yavaş büyüme eğilimindedirler. Klinik olarak ağrısız proptozis ile karakterizedir. Bu olguda klinik olarak ön planda kemik korteksten kaynaklı bir patoloji düşünülmüş olup postoperatif patoloji sonucu kavernöz hemanjiom olarak yorumlanan hastanın, kavernöz hemanjiom ve kemik tümörlerini ayrımı açısından daha büyük olgu gruplarında daha ileri çalışmalara ihtiyaç olabileceği ve orbital kitlelere yönelik yaklaşımda katkı sağlayacağı görülmüştür.

Anahtar Kelimeler: Kavernöz hemanjiom, orbital kitle, kemik tümörleri

Foto

P-034
Yüzde Giderek Büyüyen Bir Hemartom Vakası

Abbas Albayati, Abdullah Kızmaz, Burak Özkan, Çağrı Ahmet Uysal

Başkent Üniversitesi Tıp Fakültesi, Plastik Rekonstrüktif ve Estetik Cerrahi Ana Bilim Dalı, Ankara

Giriş: Hemartomlar, normal dokuların anormal bir şekilde büyümesi sonucu oluşan tümör benzeri lezyonlardır. Genellikle doğumda var olan bu oluşumlar, yaş ilerledikçe daha belirgin hale gelebilirler. Hemartomlar, travmatik etkilerin ardından da büyüme gösterebilir. Özellikle yüz bölgesindeki kemik yapılara yakın bölgelerde bulunan hemartomlar, travma sonrası büyümeye eğilimlidir. Travmatik etkiler, darbeler veya kazalar sonucu yüz bölgesinde hasara neden olabilir. Bu durum, yerel olarak anormal hücre büyümesine yol açarak travma sonrası hemartom oluşumuna neden olabilir. Bu tür olgularda, hem estetik hem de fonksiyonel sorunlar ortaya çıkabilir ve uygun tedavi gerekebilir.

Olgu: 18 yaşında kadın hasta tarafımıza alında şişlik, kızarıklık ve kanama şikayeti ile başvurmuş.Anamnezde yedi sene önce arkadaşıyla kafa kafaya çarptıktan sonra küçük bir şişlik olarak başladığı öğrenildi. Bu süreçte alın bölgesinde olan lezyon giderek büyümeye başlamış. Hastaya bu süreçte oral steroid, propranolol almış cevap vermeyince girişimsel radyoloji tarafından bir kez embolizasyon yapılmış. Hasta tarafımızca MR çekilip intra kranial devem etmediği görülen 5*10 cm lik hemanjiom kitlesi embolizasyondan hemen sonra cerrahi olarak eksize edilip serbest radial ön kol flebi ile onarım yapılmıştır. Bir hafta hospitilizasyondan sonra hasta taburcu edilmiştir. Hastanın post-operatif dönemde komplikasyon yaşanmamıştır.

Sonuç: Bu olgu sunumu, literatürde ilk olarak görülen travma sonrasında yüz bölgesinde giderek büyüyen bir hamartom örneğini ele almaktadır. Hamartomlar, anormal hücre büyümesinin yol açtığı tümör benzeri oluşumlardır ve doğumda mevcut olabilirler. Ancak travma sonrası da büyüme eğilimi gösterebilirler. Tedavi yaklaşımının belirlenmesinde hastanın durumu ve ihtiyaçları göz önünde bulundurulmalıdır.

Anahtar Kelimeler: flep, hamartom, radial, serbest

P-035

Çocuklarda Mandibula Kırıkları: Çoklu Bölge Kırıklarının Tedavi Stratejileri ve Yönetim Yaklaşımları

Ali Arslan Gümüş, Murat Çelik, Etkin Boynuyoğun, Uğur Koçer

Ankara Eğitim ve Araştırma Hastanesi, Plastik Rekonstruktif ve Estetik Cerrahi Kliniği, Ankara

Giriş: Maksillofasial travmalar, farklı etkenlerin etkisi altında meydana gelebilen ve bazen maksillofasial fraktürlerle birlikte görülebilen durumlardır. Bu fraktürler arasında özellikle çocuklarda nadiren rastlanan mandibula fraktürleri, ayrıca önemlidir.Pediatrik yaş grubunda maksillofasial fraktürlerin insidansı, yüz kemiklerinin hala gelişmekte olması ve kranium/yüz oranının daha büyük olmasından kaynaklanan faktörlere bağlı olarak daha düşüktür.

Çocukların farklı anatomisi, diş gelişimi ve sayılarındaki farklılıklar, ayrıca büyümenin devam etmesi, bu fraktürlerin tedavi süreçlerini karmaşıklaştırır. Bu sebeple pediatrik gruptaki MFT vakaları bu hasta grubunu ve travmalarını yakından tanımak adına kıymetlidir.

Bu tür fraktürler genellikle cerrahi müdahale gerektirmeden yakın takip ile yönetilmeye çalışılır. Rijit fiksasyon genellikle gerekli olmayabilir. Ancak üç boyutlu yapının onarımını gerektiren durumlarda, genel anestezi altında cerrahi müdahale tercih edilebilir. Bunun nedeni, splintleme gibi yöntemlerin hasta uyumu açısından yetersiz kalabileceği ve istenilen sonuca ulaşılamayabileceği gerçeğidir. Tedavi planlamasında öncelikli hedef, oklüzyonun sağlanmasıdır ve cerrahi yaklaşım bu amaca uygun olarak belirlenmelidir.

Mandibula kırıklarının yönetiminde cerrahi tedavi veya takip tedavi ön plana çıkar. Çoğu pediatrik mandibula kırığında yumuşak diyetle gözlem yapılarak konservatif tedavi tercih edilirken, maksillo-mandibular fiksasyon (MMF) ile plaklama veya açık redüksiyon internal fiksasyon (ARIF) gibi yöntemler ihtiyaç halinde kullanılmaktadır. ARIF ile karşılaştırıldığında, MMF uzun süreli yüz deformitesi riskini azaltır ve daha az yumuşak doku travması ile daha az kapsamlı bir cerrahi prosedür sunar. Bununla birlikte, uzun süreli MMF'nin temporomandibular eklem ankilozu riskini artırdığı kabul edilmektedir. [1] Ayrıca, süt dişleri MMF kullanımı için uygun olmayabilir.

Pediatrik mandibula kırıklarında tedavinin amacı, normal çene fonksiyonunu, oklüzyonu ve yüz simetrisini yeniden sağlamaktır. Pediatrik mandibula kırıklarının yönetimi büyük ölçüde kırığın yeri ve hastanın dişlenme durumuna göre belirlenir. Örneğin, pediatrik kondiler kırıkların genellikle konservatif olarak yönetilmesi gerektiği genel olarak kabul edilirken, mandibular arkı içeren daha karmaşık kırıklar internal fiksasyon gerektirebilir.

Pediatrik yaş grubunda açık redüksiyon ve internal fiksasyon yapılırken, mandibula gövdesi boyunca gelişen diş tomurcuklarının varlığı göz önünde bulundurulmalıdır. Gelişen diş tomurcuklarına yönelik travma, kalıcı dişlerin sürmesinde başarısızlığa yol açabilir. [2]

Bu vakada kliniğimize subkondil, parasimfiziz ve kondil bölgelerinde kombine fraktür ile gelen hastanın tedavi ve takip sürecini gösteren ve bu nadir durumun yönetiminde diğer cerrahlara faydalı olacağını düşündüğümüz vakanın sunumunu yapmaktayız.

Vaka Sunumu: Dört yaşında bir erkek hasta, salıncaktan düşme sonucu maksillofasial travma ile tarafımıza başvurdu. Yüz kemikleri için çekilen bilgisayarlı tomografi sonucuna göre sağ subkondil, sol kondil ve simfiziste fraktürler belirlendi. Hastanın ağız açıklığı sınırlıydı ve maloklüzyon mevcuttu. Simfizteki fraktüre yönelik travmaya sekonder oluşan eski mukozal kesi hattından katlar geçilerek fraktür hattına ulaşıldı. Uygun redüksiyonu takiben 1 adet 4 delikli mini titanyum plak, 2 adet 5mm titanyum vida, 2 adet 7mm titanyum vida ile fiksasyon sağlandı.

Kondil ve subkondildeki fraktürler barton bandajı ve yumuşak bir diyetle konservatif olarak takip edildi. Operasyon sonrası dönemde oluşabilecek inflamasyon ve ödemi baskılamak için ilk gün 25 mg, ikinci gün 10 mg ve üçüncü gün 5 mg prednol olacak şekilde tedavisi düzenlendi. Operasyondan taburculuğa kadar 5 günlük süreçte IV antibiyotik ve sulandırılmış mama verildi. Her beslenme sonrası ağız temizleme solüsyonu ve temizleme çubuğuyla insizyon hattı temizlenerek kontrol edildi. Yara yeri dehissansı ya da enfektif herhangi bir komplikasyonla karşılaşılmadı.

Tartışma: Pediatrik yaş grubunda mandibula kırıkları, oransal olarak farklı bölgelerde meydana gelebilir. Mandibular kırık bölgeleri arasında kondil (%55), parasimfizis (%27), gövde (%9) ve angulus (%8) bulunmaktadır. [2] Bu bağlamda, Bu vakada da daha sık olarak görülen ama çoğunlukla konservatif olarak takip edilen subkondil ve kondil fraktürüne aynı tedavi protokolü uygulanmış olup, daha nadir olan ark fraktürü fiksasyon ile onarılmıştır.

Yüz kırıkları çocuklarda yetişkinlere göre çok daha az görülür. Pediatrik mandibula fraktür riski kısmen yüz büyümesine bağlı olarak yaşla birlikte artar. İlk olarak, yüzün kraniuma oranı doğumda 1:8 iken yetişkinlikte 1:2 ila 1:2,5'e yükselir. [3] Ayrıca bu eşitsizliğin diğer bir nedeni çocuk iskeletinin daha yüksek elastikiyeti, daha yüksek kortikal/süngerimsi kemik oranı ve daha kalın yumuşak doku ve yağ nedeniyle dış kuvvetlere karşı daha dirençli olmasıdır.

Pediatrik mandibula kırıklarında kırığın yerine göre ve hastanın dişlenme durumuna göre farklı müdahale yöntemleri vardır. Genelde pediatrik mandibula kırıkları yumuşak diyet ya da MMF ile takip edilse de bu vakada hastanın 4 yaşında olması ve süt dişleri güçlü olmadığı ve ağız içi tellere uyumsuzluğu sebebiyle MMF tercih edilmedi. Ayrıca kırığın kompleks olması sebebiyle ARİF tedavisi tercih edildi. Tercih edilen ARIF tedavisi pediatrik yaş grubunda yüzde kalıcı gelişimsel bozukluğa sebep olduğu için için 6 ay sonraya plak ve vidaların tahliyesi için yeni ameliyat günü planlandı.

Bu veriler ışığında, pediatrik mandibula kırıklarının yönetimi bireysel özelliklere ve kırığın yapısına göre şekillenmelidir. Her hasta için uygun tedavi stratejisinin belirlenmesi, en iyi sonuçların elde edilmesini sağlayacaktır.

Sonuç: Sonuç olarak Mandibula fraktürleri toplumdaki sıklığı ve ortaya çıkarabilecekleri sonuçları nedeniyle tedavi stratejilerinin iyi belirlenmesi gereken durumlar arasındadır. Bunlardan özellikle pediatrik olan hasta grubundaki çok

bölgeli mandibula kırıklar yönetim açısından zorluklar çıkartmaktadır. Bu vaka sunumu ile benzer karşılaşılabilecek hastalardaki yönetimdeki stratejimiz ortaya konarak diğer cerrahlarla bu vakamızı paylaştık.

1. Kao, R., et al., Management of Mandible Fracture in 150 Children Across 7 Years in a US Tertiary Care Hospital. JAMA Facial Plast Surg, 2019. 21(5): p. 414-418.

2. Sharma, S., et al., Pediatric mandibular fractures: a review. Int J Clin Pediatr Dent, 2009. 2(2): p. 1-5.

3. Alcalá-Galiano, A., et al., Pediatric facial fractures: children are not just small adults. Radiographics, 2008. 28(2): p. 441-61; quiz 618.

Anahtar Kelimeler: fraktür, mandibula, pediatrik

mandibula

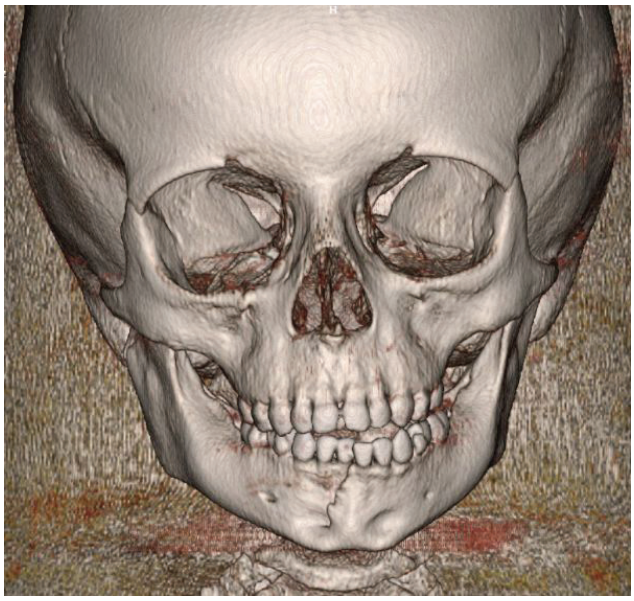

Hastanın 3D BT görüntüsünde simfizis fraktürü

P-036

Alt Göz Kapağı Yerleşimli Bcc'nin Eksizyon Sonrası Mustarde Flebi ve Kondromukozal Greft İle Onarımı

Abdullah Arslan, Ali Kuru, İbrahim Tabakan, Ömer Kokaçya

Çukurova Üniversitesi Tıp Fakültesi, Plastik, Rekonstrüktif ve Estetik Cerrahi Ana Bilim Dalı, Adana

Giriş: BCC derinin en sık kanseridir. Vakaların %75'i 40-79 yaş arası hastalardır. Göz kapağında en sık görülen malignensidir(1). %90 baş-boyun bölgesinde görünür(2). Güneş maruziyeti, ileri yaş ve immunsupresyon en önemli risk faktörleridir. Rekürrens oranı 5 yıl içinde %30-50'dir ve genellikle aynı histolojik tipte olmaktadır. Buna karşın metastaz nadirdir(1). Bu çalışmada sol infraorbital bölge yerleşimli BCC eksizyonu sonrasında oluşan defektin mustarde flebi ile onarımı konu edilmiştir.

Olgu: 82 yaşında kadın hasta. Bilinen hipertansiyon, koroner arter hastalığı, geçirilmiş serebrovasküler olay ve diyabet öyküsü mevcut. Aspirin kullanıyor. Kronik güneşe maruziyet öyküsü mevcut. Sigara kullanmıyor. Yaklaşık 4 yıl önce sivilce gibi başlayıp büyüyen lezyondan tarafımızca alınan biyopsi sonucu sol infraorbital bölge nodüler tipte BCC gelmiş. Hastaya genel anestezi altında tarsı da içerecek şekilde tümör eksizyonu ve sonrasında nazal septumdan alınan kondromukozal greft ve mustarde flebi ile alt göz kapağı onarımı yapıldı. Postoperatif dönemde komplikasyon gözlenmedi. Eksizyon sonrası patoloji sonucu 'nodüler tip BCC, cerrahi sınırlar intakt' şeklinde raporlandı.

Tartışma: Etkili bir göz kapağı onarımının ön koşulu bölgenin anatomisine hakim olmaktır. Alt göz kapağının yüksekliği daha az, mobilitesi daha kısıtlı, palpebral kapanmaya katkısı minimaldir. Alt göz kapağı 2 lamelladan oluşur. Anterior lamella deri ve orbikülaris oküli kasından; posterior lamella ise konjuktiva ve tarsal plakadan oluşur(3). Göz kapağı katmanlı bir yapıdan oluştuğundan onarımının da buna uygun şekilde katmanlı olarak yapılması esastır(4). Göz kapağı rekonstrüksiyonunda üç yapının onarımı gereklidir. Bunlar; dış kısımda deri, iç kısımda mukoza ve bu iki yapı arasında semi rijit iskelettir. Rekonstrüksiyonun ana amacı alt göz kapağı anatomisi ve fonksiyonunun devamlılığını sağlamaktır. Anterior lamellanın kozmetik görünümü için renk uyumu da önemlidir.

BCC eksizyonu sonrasında onarım aşamasında farklı teknikler mevcuttur. Bunlar, defektin bulunduğu yere, defektin boyutuna ve cerrahın deneyimine bağlı olarak değişebilir. Ayrıca Tenzel ve Hughes flepleri alt göz kapağı tam kat defektlerde kullanılabilirken sadece anterior lamella defektlerinde çeşitli ilerletme flepleri, Z plasti, rotasyon flepleri ve sekonder iyileşme kullanılabilir.

Mustarde flebi ile onarım fonksiyonalite ve estetik açıdan iyi sonuçlar sağlamaktadır(5). İlk defa 1971 yılında Mustarde tarafından ve daha sonrasında 1980 yılında Callahan&Callahan tarafından tanımlanmıştır(6). Mustarde flebi teknik açıdan ustalaşması kolay bir fleptir, hasta memnuniyeti yüksektir, komplikasyonları genellikle minör komplikasyon olduğundan yönetimi kolaydır.

Sonuç: BCC eksizyonu sonrasında alt göz kapağında bulunan defektler için Mustarde flep ile onarım iyi bir seçenektir. Hastaların çoğunda kozmetik olarak iyi sonuçlar alınmaktadır. Genellikle ekstra müdahaleye gerek duyulmaz. Operasyon sonrası komplikasyon ve komorbiditeler düşüktür.

Kaynaklar:

1. Essentials of plastic surgery 2. Edition
2. Michigan plastic surgery 2. Edition
3. Sengupta S, Baruah B, Pal S and Tuli IP. Total reconstruction of lower eyelid in a post-traumatic patient using modified Fricke's cheek flap journal of surgical technique case report. 2013 Jul-Dec; 5(2):95-98.
4. Scott M. Hayano, Katherine M. Whipple, Bobby S Korn, Don O. Kikkawa. Principles of periocular reconstruction following excision of cutaneous malignancy. Journal of skin cancer, 2012.
5. A.Arjun, R.K.Chittoria, M.T.Friji, D.P. Mohapatra, D.S.Kumar, N.Vijayaraghavan, B.S.Bibilash, P.Sandhya. Basal cell carcinoma of the lower eyelid: reconstruction with the mustarde's flap, 2014;4(1).
6. Grosu OR, Susanu SP, Ghetu N, Pleptu V. 2007. TMJ,57(4);249-254

Anahtar Kelimeler: alt göz kapağı, Mustarde flebi, kondromukozal greft

Olgu

P-037

Kraniyofasiyal Defektlerde Transpozisyon Flepleri İle Rekonstrüksiyon

Tarkan Kozan, Murat Aksaç, Şakir Ünal

Mersin Üniversitesi Tıp Fakültesi Hastanesi Plastik,Rekonstrüktif ve Estetik Cerrahi Anabilim Dalı

Travma,tümör cerrahisi,konjenital defektler gibi sebepler sonucu oluşan kraniyofasiyal alandaki defektlerin transpozisyon flepleri ile rekonstrüksiyonunu kliniğimizde gerçekleştirdiğimiz bir vakayı ele alarak anlattık

Anahtar Kelimeler: kazanılmış skalp defektleri, kraniyofasiyal rekonstrüksiyon, transpozisyon flepleri

Kraniyofasiyal defektlerde transpoziyon flepleri ile rekonstrüksiyon

P-038

Hidradenitis Suppurativa Zemininde Gelişen Skuamöz Hücreli Karsinom

Bilgehan Bakırel, Dicle Yaşar Aksöyler

İstanbul Üniversitesi, İstanbul Tıp Fakültesi, Plastik Rekonstruktif ve Estetik Cerrahi Ana Bilim Dalı, İstanbul

Hidradenit süpürativa (HS), apokrin bez içeren bölgelerde tekrarlayan, kronik ağrılı, iltihaplı lezyonlar ile karakterize inflamatuar bir cilt hastalığıdır (1). Çoğunlukla koltuk altı, kasık, kalça ve perianal vücüt bölgelerinde görülür. Hastalık, vücut kıvrımlarında ağrılı nodüller, apse ve/ veya fistüllerin oluşumuna yol açar (2). Patofizyolojisinde perifolliküler lenfosit infiltrasyonu etkin rol oynamaktadır. Hastalık seyrinde saç folikülü etkilenir ve sonrasında sebase bez kaybı izlenir (3).

HS' nin görülme sıklığı kadınlarda erkeklere göre daha yüksektir. (yaklaşık 3 kat daha yaygın) (4). HS ile sigara tüketimi ve obezite arasında güçlü bir ilişki bulunmaktadır (5).

Kronik HS'nin skuamöz hücreli karsinom'a (SCC) dönüşümü, genellikle HS'nin en ciddi komplikasyonu olarak kabul edilir. HS zeminde SCC görülme yaygınlığı yaklaşık olarak %4.6'dır ve daha yaygın olarak erkekler arasında görülür. HS zemininde SCC gelişmesi kronik irritasyona bağlı olduğu düşünülmektedir.(6)

Bu olgu sunumunda 28 yıldır gluteal bölgede Hidradenitis Suppurativa lezyonu olan hastanın lezyon zemininden gelişen SCC' nin yönetiminin sunulması amaçlandı.

Olgu Sunumu: Gluteal bölgede 28 yıldır çoklu akıntılı ve ağrılı lezyonları olan, 60 paket/yıl sigara kullanım öyküsü olan, 55 yaş erkek hasta son 2 ay içerisinde gluteal bölgedeki lezyonlarının artış göstermesi üzerine dış merkez dermatolojiye başvurmuş. Yapılan punch biyopsi sonucunda SCC olarak raporlanması üzerine tarafımıza başvurmuştur. Gluteal alanda 35x25 cm boyutunda pürülan akıntılı multipl sinus açıklıkları izlenen kötü kokulu lezyon mevcuttu. Hastanın preoperatif yapılan PET/BT ve kontrastlı Pelvis BT' sinde bilateral inguinal ve sol iliak lenf nodlarında metastaz ile uyumlu lenfadenopatiler izlemiştir. Hastaya tarafımızca gluteal bölgedeki kitlenin eksizyonu,

bilateral inguinal lenfadenektomi ve Genel Cerrahi ekibi tarafınca sol iliak lenf nodu diseksiyonu ve loop kolostomi yapıldı. Hastanın glutealdeki kitlesi eksizyon sonrası patoloji raporu sonuçlanana kadar açık bırakıldı ve vakum yardımlı kapama ile takibi planlandı.

Hastanın patoloji raporunda az diferansiye alanlar içeren SCC çevresinde hidradenite ait bulgular izlendi, cerrahi sınırlarda tümör görülmemiştir olarak raporlandı. Gluteal bölgedeki açık bırakılan eksizyon sahasına kısmi kalınlıkta deri grefti (KKDG) ile onarım yapıldı. Hastanın servis takipleri esnasında anüs komşuluğunda yeni lezyonları gelişmesi üzerine tarafımızca lezyonlar tekrar eksize edildi ve patoloji sonucu SCC olarak raporlandı. Hasta, bilateral inguinal diseksiyon sahasında yara yeri problemi gelişmesi ve gluteal bölgedeki greftin tutmaması üzerine servsimizde yatarak takip edildi. Hastanın postop 3. ayında çekilen PET/BT' si bilateral akciğer parankiminde ve sol inguinal alanda tanımlanan metastaz lehine değerlendirilen hipermetabolik lezyonlar geliştiği şeklinde raporlandı. Hasta yatışı esnasında Tıbbi Onkolojiye danışılarak düşük doz Karboplatin tedavisine başladı. Servisimizde pansuman takipleri sonrası yara yeri uygun granülasyon zeminine ulaştıktan sonra KKDG ile açık yaraları kapatıldı. Yara yeri problemi kontrol altına alınan hasta ayaktan pansuman takibi planlanarak taburcu edildi. Hasta taburculuk sonrası ayaktan 2 kür daha Karboplatin tedavisi aldı. Taburculuk sonrası 3. Ayda hasta metastatik hastalık nedeniyle exitus oldu.

Tartışma ve Sonuc: HS zemininde SCC gelişmesi nadir bir komplikasyon olsa da metastaz ve mortalite oranlarının yüksek olması nedeniyle kötü prognoza sahiptir. HS zemininde gelişen SCC' nin en yaygın görüldüğü bölge gluteal alandır. HS başlangıcı ile SCC gelişimi arasındaki ortalama süre 25.5 yıldır (7). Uzun süreli HS lezyonlarına sahip hastalar yüksek metastaz ve ölüm oranlarıyla agresif seyirli SCC geliştirebilirler. Bu nedenle, özellikle kalça, perianal, genital ve perineal bölgelerdeki kronik HS lezyonları düzenli olarak zamanında SCC teşhisi ve yönetimi için izlenmelidir.

1. Saunte D.M.L., Jemec G.B.E. Hidradenitis Suppurativa: Advances in Diagnosis and Treatment. JAMA. 2017;318:2019–2032. doi: 10.1001/jama.2017.16691
2. Prens E, Deckers I. Pathophysiology of hidradenitis suppurativa: an update.J Am Acad Dermatol. 2015;73
3. Saunte D.M.L., Jemec G.B.E. Hidradenitis Suppurativa: Advances in Diagnosis and Treatment. JAMA. 2017;318:2019–2032. doi: 10.1001/jama.2017.16691.

4 Mohammadi S, Gholami A, Hejrati L, Rohani M, Rafiei-Sefiddashti R, Hejrati A. Hidradenitis suppurativa; classification, remedies, etiology, and comorbidities; a narrative review. J Family Med Prim Care. 2021 Nov;10(11):4009-4016. doi: 10.4103/jfmpc.jfmpc_795_21. Epub 2021 Nov 29. PMID: 35136760; PMCID: PMC8797099.

5 Hidradenitis suppurativa: Epidemiology, clinical presentation, and pathogenesis Samantha R. Goldburg BA a, Bruce E. Strober MD, PhD b c, Michael J. Payette MD, MBA https://doi.org/10.1016/j.jaad.2019.08.090

6 Chapman S, Delgadillo D III, Barber C, Khachemoune A. Cutaneous squamous cell carcinoma complicating hidradenitis suppurativa: a review of the prevalence, pathogenesis, and treatment of this dreaded complication. Acta Dermatovenerol Alp Pannonica Adriat. 2018 Mar;27(1):25-28. PMID: 29589641.

7 Sachdeva M, Mufti A, Zaaroura H, Abduelmula A, Lansang RP, Bagit A, Alhusayen R. Squamous cell carcinoma arising within hidradenitis suppurativa: a literature review. Int J Dermatol. 2021 Nov;60(11):e459-e465. doi: 10.1111/ijd.15677. Epub 2021 Jun 2. PMID: 34075588.

Anahtar Kelimeler: Hidradenitis Suppurativa, Skuamöz Hücreli Karsinom, Deri kanseri

Preoperatif Fotoğraf

Gluteal alanda 35x25cm' lik pürülan akıntılı multipl sinus açıklıkları olan lezyon

P-039

Periorbital Cilt Malignitelerinde Rekonstrüksiyon Seçeneklerinin Retrospektif Analizi

Nur Güneş Kavruk, Mahir Gökbulut, Poyraz Düzgün, İlker Üsçetin

Prof. Dr. Cemil Taşcıoğlu Şehir Hastanesi

Giriş ve Amaç: Periorbital bölgede en sık görülen malign tümör BCC, ikinci sırada ise SCC'dir. Tedavi temel olarak cerrahi eksizyondur. Eksizyon sonrasında rekonstrüksiyon ile onarım gerektiren geniş doku defektleri oluşabilmektedir. Periorbital bölgede bir çok rekonstrüksiyon seçeneği bulunmaktadır. Deri greftleri, lokal flepler, perforatör flepler, serbest flepler kullanılabilir. Flep ile rekonstrüksiyon cilt rengi ve dokusunun uyumu açısından daha çok tercih edilmektedir. Planlanan cerrahi girişim; periorbital zona, defektin genişliğine ve derinliğine göre şekillenir. Periorbital bölge Spinelli tarafından cerrahi olarak 5 zona ayrılmıştır. Periorbital zon 1 üst göz kapağı, zon 2 alt göz kapağı, zon 3 medial kantal bölge, zon 4 lateral kantal bölge ve zon 5 periorbital bölge ile ilişkili alanlar olarak tanımlanmaktadır. Bu çalışmada amaç; periorbital bölgede görülen tümörlerin eksizyonu sonrasında oluşan doku defektlerinin tedavisinde kullanılan rekonstrüksiyon yöntemlerini anlatmaktır.

Metod: 2015-2023 yılları arasında kliniğimizde gerçekleştirilen periorbital bölge rekonstrüksiyon vakaları retrospektif olarak değerlendirildi. Vakalar içerisinde periorbital bölgede greft ve flep ile rekonstrüksiyonu yapılan hastalar incelendi. Hastalar yaş, cinsiyet, tümör özelliği, lokalizasyon ve tedavi seçenekleri açısından değerlendirildi.

Sonuç: 2015-2023 yılları arasında periorbital bölge tümörü saptanan 61'i erkek (%57), 46'sı kadın (%43) toplamda 107 hasta değerlendirildi. Hastaların yaş dağılımı 29-88 yaşları arasındaydı ve ortalaması 65.8 olarak bulundu. Periorbital bölgede görülen tümörlerin 94'ü BCC (%87.8),

7'si SCC (%6.5), 3'ü bazoskuamöz (%2.9), 1'i sebase karsinom (%0.9), 1'i atipik melanositik nevüs (%0.9), 1'i bowen hastalığı (%0.9) olarak saptandı. Tümör yerleşim yeri açısından; periorbital zon 1'de 3 (%2.8), zon 2'de 46 (%42.9), zon 3'te 52 (%48.5) ve zon 4'te 6 (%5.6) olarak bulundu. Vakalarda tercih edilen rekonstrüksiyon seçeneğinin 42'si greft (%39.2), 65'i flep (%60.8) olduğu gözlendi. Flep ile rekonstrükte edilen 65 hastanın; 21'inde v-y ilerletme (%32.3), 15'inde glabellar flep (%23), 6'sında IMRE yanak yaklaştırma flebi (%9.2), 6'sında Mustarde flebi (%9.2), 4'ünde Limberg flebi (%6.1), 3'ünde Tenzel flebi (%4.6), 1'inde nazolabial flep (%1.5), 1'inde paramedian flep (%1.5), 1'inde bilobe flep (%1.5), 1'inde skalp rotasyon flebi (%1.5), 3'ünde fasyal arter perforatör flebi (%4.6), 2'sinde temporal arter frontal dalı perforatör flebi (%3.07) ve 1'inde servikofasyal rotasyon flebi (%1.5) kullanıldı.

Tartışma: Periorbital rekonstrüksiyonda; oküler yüzey kayganlığının sağlanması, kornea irritasyonunu engelleyen muköz membran yapısının sağlanması, göz kapaklarının şeklinin ve rijiditesinin korunması, kapağın stabilitesinin ve hareketinin korunması için medial ve lateral ligamentlerin oluşturulması, hareket için yeterli tonusta kasın sağlanması ve hareketlere izin veren ince bir cilt oluşturulması ve estetik bir görüntü elde etmek amaçlanmalıdır. Onarım için kullanılan dokunun iyi bir vaskülarizasyona, ince ve esnek bir deriye, tarsoligamentöz bir yapıya ve müköz bir membrana sahip olması gerekir. Perioküler bölgeye komşu dokular genellikle bu özellikleri içerir. Rekonstrüksiyonda periorbital bölgenin anatomisinin iyi anlaşılması önemlidir. Göz kapakları; konjunktiva, tarsal plaklar ve göz kapağı retraktörlerini içeren ön lamelden ve deri ve kas içeren arka lamelden oluşur. Rekonstrüksiyonda bu lamellerden en az bir tanesinin vaskülarize dokularla yeniden yapılandırılması gerekir. Böylelikle kornea ekspozisyonu ve kapak malpozisyonu engellenir. Mustarde yanak yaklaştıma flebi hem infraorbital hem de medial kantal bölgede anterior lamel oluşturarak alt göz kapağının malpozisyonunu önleyebilir; bazı vakalarda kantopeksi desteği gerekebilir. Periorbital bölgede oluşan defektlerde hem greft hem de flep ile onarım önemli seçenekler arasında yer almaktadır. Sekonder iyileşme medial kantal bölge gibi konkav yapıda, yumuşak doku yapısı ince olan ve altında kemik iskelet yapısı bulunan bölgelerde etkili olabilir fakat geniş defektlerde kontraksiyon oluşturarak ektropiyona neden olacağından greft daha uygun bir tedavi seçeneği olarak değerlendirilebilir. Flep ile rekonstrüksiyonda lokal flepler; göz çevresi dokularına benzerlik gösterip, fonksiyonların korunması açısından öne çıkmaktadır. Kısmi kalınlıktaki doku defektlerinde, defektin büyüklüğü, lokalizasyonu ve hastaya bağlı olan yaş ve morbidite gibi faktörleri de gözeterek greft ile rekonstrüksiyon düşünülebilir. Kliniğimizde Zon 1 ve 4 defektlerinde daha sık olarak lokal flep ile onarım, Zon 2 ve 3'te oluşan defektlerde daha çok tam kalınlıkta cilt grefti ile onarım sağlanmıştır.

Anahtar Kelimeler: Cilt kanseri, periorbital rekonstrüksiyon, lokal flep, periorbital zonlar

Hasta, Tümör Özellikleri ve Rekonstrüktif Seçenekler

Tablo 1. Hasta, Tümör Özellikleri ve Rekonstrüktif Seçenekler

Özellikler	Değerler (Toplam n=107)
Cinsiyet	
Kadın	46 (43)
Erkek	61 (57)
Yaş	65.8 (29-92)
Tümör Tipi	
BCC	94 (87.8)
SCC	7 (6.5)
Bazoskuamöz Kanser	3 (2.9)
Sebase Karsinom	1 (0.9)
Bowen	1 (0.9)
Atipik Melanositik Nevüs	1 (0.9)
Defekt Lokalizasyonu	
Periorbital Zon 1	3 (2.8)
Periorbital Zon 2	46 (42.9)
Periorbital Zon 3	52 (48.5)
Periorbital Zon 4	6 (5.6)
Tedavi Tercihi	
Greft	42 (39.2)
Flep	65 (60.8)
- V-Y ilerletme flebi	21 (32.3)
- Glabellar flep	15 (23)
- Mustarde flep	6 (9.2)
- IMRE yanak yaklaştırma flebi	6 (9.2)
- Limberg flep	4 (6.1)
- Tenzel flep	3 (4.6)
- Bilobe flep	1 (1.5)
- Nazolabial flep	1 (1.5)
- Paramedian flep	1 (1.5)
- Skalp rotasyon flebi	1 (1.5)
- Fasyal Arter Perforatör Flep	3 (4.6)
- Temporal Arter Frontal Dalı Perforatör Flep	2 (3.07)
- Servikofasyal Rotasyon flep	1 (1.5)

P-040

Medial Kantal Bölge Tümörlerinde Rekonstrüksiyon Seçenekleri

Furkan Çeştepe, Ömer Faruk Dilek, İbrahim Akpınar, Murat Seven, Yunus Emre Atmaca, Kamuran Zeynep Sevim

Sağlık Bilimleri Üniversitesi, Şişli Hamidiye Etfal Eğitim ve Araştırma Hastanesi, Plastik, Rekonstrüktif ve Estetik Cerrahi Kliniği, İstanbul

Giriş ve Amaç: Üst- alt göz kapağı, kaş ve burun bölgelerin birleştiği her bölgede deri renginin, dokusunun ve kalınlığının farklı olduğu yere medial kantal bölge denir. Medial kantal bölgenin deri kalınlığı göz kapaklarından daha fazlayken burun ve glabellar deriden daha azdır. Medial kantal bölge, medial kantal ligament ve lakrimal kanalı içinde bulunduran ortası çökük kompleks bir yapıdır ayrıca estetik ve fonksiyonel açıdan önemlidir.(1) Güneş ışınlarına daha fazla maruz kaldığından cilt kanserleri de bu bölgede sık görülmektedir. Medial kantal bölge defektleri nadiren travma, enfeksiyon ve yanık nedeniyle meydana gelsede en sık tümör eksizyonunedeniyle oluşmaktadır(2). Periorbital tümörler 2. en sık olarak medial kantal bölgede yerleşim gösterirler(3).

Bu çalışmanın amacı insan yüzünün özellikli bölgesi ve göz kapaklarına yakınlığı nefdeniyle medial kantal alana yapacağımız müdahale seçeneklerinin itina ile düşünülmesi gerektiğini vurgulamaktır.

Materyal - Metod: Bu çalışmaya Ocak 2023 ve Haziran 2023 tarihleri arasındaki 6 aylık süreçte kliniğimize başvuran ve medial kantal bölgede tümörü olan 8 hasta dahil edilmiştir. Hastalar cinsiyetleri, yaş ortalamaları ve tümör tipine göre analiz edilmiştir. Yapılan operasyonlar

not edilmiştir. Yapılan operasyonlarda nasolakrimal kanalın bütünlüğünü korumak amacıyla kanal entübe edilmiştir.

Bulgular: Bu hastaların 6'sı (%75) kadın, 2s'i (%25) erkektir. Taramaya dahil edilen hastaların yaş ortlaması 58.25 idir. Çalışmaya dahil olanların tümü (%100) BCC nedeniyle opere olmuştur.

Tümörlerin 6 tanesi (%75) sağ, 2 tanesi (%25) sol medial kantal alandadır. Bunların hepsi (%100) BCC nodüler tipindedir. Hastalara rekonstrüksiyon olarak 2 tanesine (%25) nasal dorsal flep, 2 tanesi (%25) glabellar flep, 2 tanesi (%25) TKDG ile onarım, 2 hastada ise rekonstrüksiyon uygulanmamış olup sadece eksizyon yapılmıştır. 4 hastada (%50) sınır genişletme uygulanmıştır. 2 hastada operasyonda frozen inceleme uygulanmış olup lateral kenar 0.1 cm den daha yakın ve taban 0.2 cm gelmesi üzerine lateral ve tabana yönelik sınır genişletme uygulandı.

Tartışma - Sonuç: Kutanöz malignitelerin %5-10' u arasını perioküler maligniteler oluşturur. Bazal hücreli karsinom(BCC) için ikinci en yaygın periorbital yerleşim yeri medial kantustur(4). Toplam BCC vakalarının %14'ü medial kantal bölgede bulunur (5).

Eksizyondan sonra, en iyi fonksiyonel ve kozmetik sonuçları elde etmek ve göz kırpma dinamiklerindeki istenmeyen değişiklikleri önlemek için sıklıkla rekonstrüktif cerrahiye ihtiyaç duyulur. Medial kantusun rekonstrüksiyonu içbükey bir kontur, değişken doku, kalınlık ve hareketliliğe sahip cilt bölgelerini içermesinden dolayı zorlayıcı olabilmektedir(4). Bu bölgenin rekonstrüksiyonunda nazolakrimal kanal bütünlüğünün korunması çok önemli olduğu için her türlü invaziv işlemde bu kanal entübe edilmelidir(2). Kantal bölgedeki cilt kanseri rezeksiyonunu takiben rekonstrüktif yöntemler doku defektinin boyutu, konumu ve donör alanın durumuna göre seçilir(5). Medial kantal bölge onarımı için sekonder iyileşme, tam kat deri greftleri, lokal veya uzak flepler gibi birçok farklı rekonstrüksiyon seçeneği kullanılabilir. Rekonstrüksiyon için flep donör sahası olarak doku ve renk uyumu açısından komşu dokular ilk tercih olmalıdır(3). Frontal flepler, transnazal flepler, VY ilerletme flepleri, üst göz kapağından kas deri flepleri ve glabellar flepler bu bölgede kullanılabilecek bazı rekonstrüksiyon seçeneklerindendir(3). Bilobe flepler, romboid flep ve ilerletme flepleri en sık kullanılan lokal flep seçenekleri arasındadır. Glabellar flep tek başına ya da diğer seçeneklerle kombine olarak seçilmiş hastalara fayda sağlamaktadır.

Sonuç: Medial kantal bölge tümörlerini daha sık BCC oluşturmaktadır. Bu bölgenin medial kantal ligamanlara, lakrimal sisteme, çeşitli arter ve sinirlere komşuluğu nedeniyle eksizyon sırasında ekstra dikkatli davranılması gerekmektedir.Bu bölgenin deri yapısının, renginin, kalınlığının farklı olması ve alt – üst göz kapağına yakın olmasından dolayı oluşan doku defektini kapatmak için doğal görüntüyü en az bozacak rekonstrüksiyon seçeneği kullanılmadır.

Anahtar Kelimeler: BCC, flep, greft, medial kantal

P-041

Alt Göz Kapağı Rekonstrüksiyonunda Lokal Flep Kullanımı

Zeynep Banu Arıcı, Samet Kaya,
Emrah Kağan Yaşar, Murat Şahin Alagöz

Kocaeli Üniversitesi Tıp Fakültesi, Plastik Rekonstrüktif ve Estetik Cerrahi Ana Bilim Dalı, Kocaeli

Giriş: Göz kapaklarının karmaşık anatomisi nedeniyle yetersiz veya uygun olmayan tedavi sonucunda ciddi kozmetik, anatomik ve fonksiyonel sorunlar ile karşılaşılabilir. Bu çalışmada alt göz kapağı tümörü nedeniyle kliniğimize başvuran hastaların cerrahi yönetimini ve rekonstrüksiyon seçeneklerini değerlendirmeyi amaçladık.

Materyal Metot: Kliniğimizce 2021 ve 2023 yılları arasında opere edilen alt göz kapağı tümörü olan 9 hasta retrospektif olarak analiz edildi. Hasta kayıtları yaş, cinsiyet, tümörün anatomik lokalizasyonu, histopatolojik tanı, rekonstrüksiyon yöntemi, seans sayısı, komplikasyonlar, nüks açısından incelendi.

Bulgular: Çalışmamızda analiz edilen hastalarda alt göz kapağının anatomik lokalizasyonları incelendiğinde dört tanesinin medial, bir tanesinin lateral, dört tanesinin ise santralde yer aldığı görüldü. Hastaların opere edildiğinde yaş aralığı 57-98 olup, yaş ortalaması 72,7 olarak izlendi. Opere edilen 9 hastanın 5'i kadın, 4'ü erkekti. Alt göz kapağındaki tümörler total eksize edildi. Hastaların yaş, ek hastalık, tümör lokalizasyonu gözetilerek lokal flep ile rekonstrüksiyonları gerçekleştirildi. Ortaya çıkan veriler Tablo-1'de görülmektedir.

Ameliyat sonrası takiplerinde nüks ve komplikasyonlar değerlendirildi. 8 hastada nüks izlenmezken, 1 hastada nüks gelişti. Nüks öncesi mustarde flep ile rekonstrükte edilen hastanın nüks sonrası eksizyon ve paramedian alın flebi ile ikinci operasyonu gerçekleştirildi. 6 hastada komplikasyon görülmezken, 3 hastada komplikasyon meydana geldi. Bir hastaya ektropion cerrahisi yapıldı. Diğer komplikasyonlar küçük müdahaleler ile yönetildi.

Tartışma ve Sonuç: Tüm cilt tümörlerinin yaklaşık %5-10'u göz kapaklarında meydana gelir. İnsidans çalışmaları bazal hücreli karsinomun en sık görülen malign göz kapağı tümörü olduğunu, bunu skuamöz hücreli karsinom, sebase bez karsinomu ve malign melanomun takip ettiğini göstermektedir (1). Tümörün cerrahi eksizyonu temel tedaviyi oluşturmaktadır. Göz kapağının özellikli yapısı nedeniyle hem ön hem arka lamella için rekonstrüksiyon seçenekleri mevcuttur (2). Hastanın genel durumu, ek hastalıkları, tümörün lokalizasyonuna göre rekonstrüksiyon seçenekleri değişkenlik gösterir. Kliniğimizde opere olan hastalardan özellikle medial ve santraldeki defektlerin rekonstrüksiyonu için ada flebi tercih edilmiş olup, şizofreni gibi psikiyatrik bozukluğu olan ya da komorbid durumu olan hastaların mümkünse tek seansta cerrahisi tamamlanması amaçlanmaktadır. Paramedian alın flebi hastanın genel durumuna göre tek ya da çift seanslı olacak şekilde defekte taşınabilmektedir. Medialdeki ve santraldeki defektler için bir diğer rekonstrüksiyon seçeneği nazolabial flep olabilir. Hem operasyon süresini kısaltmakta hem de tek seansta operasyon tamamlanabilmektedir. Lateraldeki lezyonlar için fricke flebi ile rekonstrüksiyon seçeneği akılda tutulması önerilir.

Kaynakça

1)Actis AG, Actis G, De Sanctis U, Fea A, Rolle T, Grignolo FM. Eyelid benign and malignant tumors: issues in

classification, excision and reconstruction. Minerva Chir. 2013 Dec;68(6 Suppl 1):11-25. PMID: 24172760.

2)Gniesmer S, Sonntag SR, Schiemenz C, Ranjbar M, Heindl LM, Varde MA, Emmert S, Grisanti S, Kakkassery V. Diagnose und Therapie der malignen Lidtumoren [Diagnosis and treatment of malignant eyelid tumors]. Ophthalmologie. 2023 Mar;120(3):262-270. German.

Anahtar Kelimeler: Alt göz kapağı, lokal flep, bcc

Şekil 1

Şekil-1: Sol alt göz kapağında BCC tanılı lezyonu olan hastanın ameliyat öncesi (üstte solda), Nazolabial flep ile rekonstrüksiyonundan 6 ay sonraki görünümü (üstte sağda) ve sol medial kantusta BCC tanılı lezyonu olan hastanın ameliyat öncesi (altta solda), Ada flebi ile rekonstrüksiyonu sonrası (altta sağda) görünümü izlenmektedir.

Tablo 1

Hasta	Yaş	Cinsiyet	Lokalizasyon	Tanı	Rekonstrüksiyon yöntemi	Seans sayısı	Komplikasyon	Nüks	Takipsüresi
A	62	E	Medial	Bcc	Ada flebi	1	-	-	1 ay
B	71	E	Santral	Bcc	Mustarde flebi+mukokondral greft+paramedian alın flebi	2	Ektropion	+	1,5 yıl
C	66	E	Medial	Bcc	Ada flebi	1	-	-	3 ay
D	57	K	Medial	Bcc	Nazolabial flep+mukokondral greft	1	-	-	6 ay
E	98	K	Lateral	Bcc	Fricke flep	2	-	-	1 yıl
F	65	E	Totale yakın santral	Bcc	Ada flebi	1	-	-	9 ay
G	73	K	Santral	Bcc	Paramedian alın flep+mukokondral greft	1	Flep altında hematom	-	2 yıl
H	83	K	Santral	Bcc	V-Y flep+mukokondral greft	1	-	-	2 yıl
I	80	K	Medial	Bcc	Paramedian alın flebi	2	Flep distalinde ekimoz	-	2 yıl

P-042

Porto Şarabı Lekesinden Köken Alan Bazal Hücreli Karsinom

Yunus Başar, Baran Can İnce, Haydar Baran Yılmaz, Enver Arpacı

Pamukkale Üniversitesi Tıp Fakültesi,Plastik rekonstrüktif ve estetik cerrahi ana bilim dalı,Denizli

Giriş: Bazal hücreli karsinom en sık görülen deri tümörüdür. İlerleyen yaş ve güneşe maruz kalma en önemli risk faktörleri arasındadır. Ayrıca doğumsal anomaliler ve edinsel faktörler de bu kanserin gelişimine katkıda bulunur. Sunduğumuz olguda doğuştan porto şarabı lekesi (PWS) zemininde gelişen bazal hücreli karsinom olgusunu dahil ettik.

Amaç: Bu çalışmada porto şarabı lekesi arka planından gelişen bazal hücreli karsinomun tanı, klinik yaklaşım ve tedavi sürecini sunuyoruz.

Yöntem: Bu araştırma, Mart 2023 tarihinde kliniğimize başvuran bir olgu sunumudur.

Bulgular: Bazal hücreli karsinom, yaşlılarda ve uzun süre güneşe maruz kalan kişilerde görülen bir cilt kanseridir. Tüm cilt kanserlerinin yüzde 80'ini oluşturmasına rağmen lokal geniş cerrahi eksizyon ve gerektiğinde adjuvan tedavi ile kür sağlamak mümkündür. Doğuştan bir vasküler malformasyon olan PWS'den kaynaklandığı literatürde çeşitli olgu sunumlarında bildirilmiştir.

Sonuç: Bazal hücre kanseri uzun zamandır bilinen bir tümördür. Bununla birlikte, hangi risk faktörlerinin BCC geliştirme riskini artırdığı hala öğrenmekte olduğumuz bir konudur. Çeşitli cilt hastalıklarını tedavi ederken kullandığımız topikal veya radyasyon tedavisinin de BCC riskini artırabileceği gösterilmiştir. Bilinen eski Porto şarap lekesi hastalığı üzerinde gelişen bazal hücreli karsinom için yaklaşımımızı ve tedavi algoritmamızı sunuyoruz.

Anahtar Kelimeler: Bazal hücreli karsinom, porto şarabı lekesi, hemanjiom

P-043

Baş ve Boyun Bölgesinde SCC Tanılı Kitlelerin Rekonstrüksiyonu ve Boyun Diseksiyonu

Merve Demirelli, Ramazan Erkin Ünlü, Hasan Murat Ergani, Burak Yaşar

Ankara Bilkent Şehir Hastanesi

Giriş: Cilt kanseri insanlarda en sık görülen malignitedir ve çoğunluğunu bazal hücreli karsinom ve skuamöz hücreli karsinom oluşturmaktadır. Bunlar arasında en sık bazal hücreli karsinom görülür. Skuamöz hücreli karsinom ise ikinci en sık görülen deri kanseridir.Cilt skuamöz hücreli karsinomu (SCC) sıklıkla açık tenli, güneş ışığına yüksek maruziyeti olan ve uzun süre sigara içen kişilerde görülmektedir Baş boyun skuamöz hücreli karsinomlarında, servikal lenf nodları metastazının varlığı prognozda büyük önem taşımaktadır. Metastatik lenf nodları varlığının tespiti ve diseksiyonu en az primer tümör bölgesine müdahale etmek kadar önemlidir.

Hastalar ve Yöntem: Ağustos 2022 - Ağustos 2023 yılları arasında 16 hastaya ait veriler geriye dönük olarak analiz edildi. 11 erkek (%69) ve 5 kadın (%31) hasta mevcuttu. Hastaların ortalama yaşı 66.4 (51-79) idi. En genç hastada sağ malar scc tanısı mevcut iken en yaşlı hastada sağ temporal scc tanısının mevcut olduğu görüldü.Baş ve boyun bölgesinde en yaygın scc bölgesi olarak temporal scc (%37,5) olarak tespit edilirken en nadir scc bölgesi olarak skalp (%,6,2) ve burun (%,6,2) olduğu görüldü. Bu hastalarda scc kitle eksizyonunda rekonstrüksiyon yöntemleri olarak 9 kişi (%56.2) greft, 3 kişi (%18.7) primer sütürasyon, 2 kişi (%12.5) nazolabial flep, 1 kişi (%6.2) wedge eksizyon ve 1 kişide(%6.2) ise radial önkol free flep yöntemi uygulanmıştır. Kadınlarda en çok rekonstrüksiyon yöntemi olarak 3 kişi greft (%75) olduğu görülmüştür. Erkeklerde ise en sık uygulanan yöntemin 9 kişi greft (%45.4) olduğu görüldü. Scc tanılı hastaların 4 ünde (%25) usg de patolojik? lenf nodu görülmesini takiben boyun diseksiyonu yapılmıştır.Bu hastaların 1 i kadın (%25), 3 ü erkek (%75) olmak üzere boyun diseksiyonu yapılan hastaların 3 tanesine (%75) bilateral boyun diseksiyonu, 1 tanesine (%25) sağ unilateral boyun diseksiyonu yapılmıştır. Boyun diseksiyonu yapılan hastaların ortalama yaşı 62.7 (59-65) olduğu saptanmıştır. Boyun diseksiyonu yapılan kadın hastanın yaşının 63,erkek hastaların ortalama yaşının 62.6 (59-65) olduğu saptandı. Diseksiyon yapılan hastalarda kullanılan kitle eksizyon rekonstrüksiyon yöntemi olarak wedge eksizyon, nazolabial flep, greft ve radial önkol free flep operasyon yöntemlerinin yapıldığı saptandı.Boyun diseksiyonu yapılan hastalarda mortalite oranı %0, genel durum kötülük hali %0 olduğu görüldü.

Bulgular: Merkezimizde 2022-2023 yılları arasında, boyun diseksiyonu yapılan hastalar arasından; 1 vakada sağ bukkal scc eksizyon sonrası nazolabial fleple rekonstrüksiyon,1 vakada temporal scc eksizyon sonrası greftleme rekonstrüksiyon, 1 vakada sol preauriküler scc eksizyon sonrası radial önkol free fleple rekonstrüksiyon, 1 vakada sağ alt dudak scc wedge eksizyon rekonstrüksiyon yapıldı.. Greft yapılan hastanın greftinde minimal liziz ve nekroz görülmüştür. Haricen kalan greft tabana yapışık,canlı görülmüştür. Hastanın greftine ek bir operasyon yapılmamış olup takip edilmektedir. Nazolabial fleple ve wedge eksizyonla rekonstrükte edilen 2 hastanın sütür hatlarında minimal dehisans olmuş olup tekrar primer sütüre edilmiştir.(Bkz: Tablo 1). Her 4 vakadaki hastaların genel durumu iyi,vakaların tümünde baş ve boyun anatomik bütünlük,fonksiyon ve görünüm açısından tatmin edici sonuçlar elde edildi.

Sonuç: SCC dünyada en sık görülen 2.kanser türüdür. SCC nin prognozunun kötü seyretmesi ve tümörün hızlı ilerlemesinden dolayı erken tanı konarak uygun teknikle eksize edilirse, kitle eksizyonuna uygun rekonstrüksiyon yöntemi uygulandığında oldukça başarılı sonuçlar alınmaktadır. Lenf nodlarına metastaz halinde ise scc nin yerleşim yerine göre boyunda yayılım riski yüksek olan bölgeler de göz önüne alınılarak boyun diseksiyonları tümörün yayılım modellerine göre planlanmalı ve uygulanmalıdır.

Anahtar Kelimeler: Skuamöz Hücreli Kanser, Boyun Disseksiyonu,Lenf Nodu Metastazı

Foto 1

Sol Preauriküler Bölgede SCC Tanılı Kitle Eksizyonu Yapılan Hastanın Preop, İntraop ve Radikal Önkol Free Fep Yöntemi Kullanılarak Yapılan Rekonstrüksiyon Sonrası Postop Fotoğrafları

Boyun Diseksiyonu Yapılan Hastaların Karşılaştırılması

Olgu	Yaş	Cinsiyet	SCC Kitle Bölgesi	Rekonstrüksiyon Yöntemi	Komplikasyon
Olgu 1	63	Kadın	Sağ Bukkal Mukoza	Nazolabial Flep	Dehisans
Olgu 2	59	Erkek	Sol Preauriküler	Radial Önkol Free Flep	Yok
Olgu 3	64	Erkek	Sağ Alt Dudak	Wedge	Dehisans
Olgu 4	65	Erkek	Sol Temporal	Greft	Greft Süperior ve Anteriorunda Minimal Lizis ve Nekroz

P-044

Eskişehir Osmangazi Üniversitesi Hastanesi'nde 2010 ile 2021 Yılları Arasında Tedavi ve Takip Edilen Malign Melanoma Hastalarının Retrospektif Analizi

Mustafa Mert Okumuş, Ayşe Aydan Köse

Eskişehir Osmangazi Üniversitesi Tıp Fakültesi Plastik Rekonstrüktif ve Estetik Cerrahi Ana bilim Dalı,Eskişehir

Kliniğimizde 2010-2021 yılları arasında Malign Melanom tanısı alıp cerrahi tedavisi yapılan ve sonrasında klinik takipleri yapılan 200 hasta araştırmaya katıldı. Bu hastaların demografik ve patolojik verileri analiz edildi. Tedavi ve takip sürecinde prognostik açıdan değeri olduğu bilinen ve düşünülen parametreler değerlendirildi. Hastaların 108'i kadın; 92'si erkektir. En küçük hasta 2 yaşında en yaşlı hasta 88 yaşında görüldü, ortalama yaş 59,77 olarak saptandı. En sık görülen lokalizasyon baş-boyun bölgesi, en sık görülen histopatolojik tip ise nodüler malign melanom olarak görüldü. Hastalar en sık klinik Evre 4 olarak ikinci sık ise melanoma in situ olarak başvurdu. Histopatolojik verilerden Breslow indeksi, ülserasyon, mitotik indeks, regresyon, lenfovasküler invazyon, lenfositik infiltrasyon değerlendirildi. Hastaların Lenf Nodu metastaz durumları Sentinel Lenf Nodu Biyopsisi, Lenf Nodu Disseksiyonu durumları Elektif ve Tamamlayıcı Lenf Nodu Disseksiyonu olarak incelendi. Hastaların hastalıksız sağkalım süreleri, 5 yıllık sağkalım süreleri incelendi. Hastaların cinsiyete, yaşa, tümör lokalizasyonuna, tümör histopatolojik özelliklerine göre lenf nodu ve sağkalım durumları incelendi. Çalışmamızda 200 hastadan 89 hastaya SLNB yapılmış; 32 hastada pozitif lenf nodu saptanmış, 57 hastada ise pozitif lenf nodu saptanmamıştır.Toplam 76 hastaya LND yapılmıştır. Bu hastalardan 39 tanesinde pozitif lenf nodu saptanmış, 37 tanesinde pozitif lenf nodu saptanmamıştır. 124 hastaya ise LND yapılmamıştır.SLNB ve LND hastaları birleştirildiğinde ise toplam 62 hastada lenf nodu metastazı görülmüş, 131 hastada ise görülmemiştir. 7 hastanın ise lenf nodu metastaz varlığı ile ilgili bilgiye ulaşılamamıştır. Erkek cinsiyet; nüks, LN metastazı, uzak metastaz ve Breslow kalınlığı açısından kadınlara göre kötü prognozlu görülmüştür. LN pozitifliğini mitotik index artışı, ülserasyon

varlığı ve lenfovasküler invazyon varlığının arttırdığı görülmüştür. Regresyon ve lenfositik infiltrasyonun ise LN pozitifliğine etkisi görülmemiştir. LN pozitifliği olanlarda ve ülserasyon varlığında hastalıksız sağkalım daha kısa görülmüştür. SLNB ya da LND ile LN pozitifliği saptanan hastaların, ülserasyon olanların, lenfovasküler invazyon olanların Breslow kalınlıkları daha fazla görülmüştür. Lenfositik infiltrasyon yoğunluğu arttıkça Breslow kalınlığı daha az görülmüştür. Mitotik index ve regresyon ile tümör kalınlığı arasında anlamlı ilişki görülmemiştir. 1,5 mm'den kalın tümörlerde daha ince tümörlere göre hem nüksün hem de metastaz riskinin anlamlı şekilde arttığı görülmüştür. 1 mm kalınlığın üzerindeki tümörlerde 5 yıllık sağkalım ihtimalinin anlamlı olarak azaldığı görülmüştür. Mitotik indeksin 5 yıllık sağkalıma göre kesim noktası saptanması amacıyla da ROC analizi yapılmış ve mm²'de > 3 mitoz varlığında 5 yıllık sağkalımın anlamlı şekilde daha düşük olduğu saptanmıştır. Malign melanom deri tümörleri arasında en az görülen fakat mortalitesi en yüksek olan tümördür. Çalışmamızda malign melanom seyrinde prognoza etki eden hastaya ait tümöre ait ve lenf nodu durumuna ait tüm parametreler detaylı şekilde analiz edilmiş, genel hatlarıyla literatür ile uyumlu bulgular elde edilmiştir. Bulgularımız evrelemede ve tedavi planlanmaasında özellikle dikkat edilecek birçok noktayı ortaya koymuştur. Ayrıca çalışmamız ülkemizde tek merkezli yüksek hasta sayısı ile yapılan bir araştırma olup literatürde ülkemiz verilerinin yetersiz olması da göz önünde bulundurulduğunda ulusal veri kaydı açısından da değerli bilgiler sunmuştur.

Anahtar Kelimeler: Breslow, Lenf Nodu Disseksiyonu, Malign Melanoma, prognoz, Sentinel Lenf Nodu Biyopsisi

P-045

Serbest Flep Gerektiren Deri Kanseri Olguları

Onur Kutlar, Servet Elçin Alpat, Savaş Serel, Burak Kaya

Ankara Üniversitesi Tıp Fakültesi

Giriş-Amaç: Deri kanserleri tüm kanserler arasında en sık görülen kanserler arasındadır. Cerrahi tedavi dışında kriyoterapi, fototerapi gibi seçenekler olsa da primer tedavisi cerrahidir. Çoğunlukla deri kanseri olguları hem yavaş ilerleyen tümörler olması hem de erken dönemde tanı almaları nedeni ile greft, lokal flep gibi yöntemlerle tedavi edilebilmektedir. Ancak nadiren de olsa defektin büyüklüğü ve yerleşimi nedeniyle serbest flep gerektirebilmektedir.

Yöntem: Bu çalışmada 2000 -2023 yılları arasında Ankara Üniversitesi Tıp Fakültesi Plastik Cerrahi Anabilim Dalında cilt kanseri olan ve serbest flep ile rekonstrüksiyon yapılan 21 hasta yaş, patoloji, sigara kullanımı, lezyon boyutu, lezyonun lokalizasyonu, rekonstrüksiyonda kullanılan serbest flep çeşidi, serbest flebin anastomozunda kullanılan arter ve ven sayısı, komplikasyonlar ve reoperasyonlar açısından incelenmiştir.

Bulgular: Hastaların yaş ortalaması 68 (90-38)'dir. Hastalardan elde edilen patolojiler: bazal hücreli kanser (BCC), yassı hücreli kanser (SCC), melanom ve porokarsinomdur. %76.1 hastada yassı hücreli kanser, %14.2 hastada bazal hücreli kanser, %4.7 hastada melanom ve %4.7 hastada porokarsinom saptanmıştır. Hastaların %52.3'ünde sigara kullanımı vardır. Ortalama lezyon boyutu 4x3.4'tür (2x0.5-10x7). Bu çalışmada ele alınan hastaların lezyonları vücudun çok çeşitli yerlerindedir. Bu lokalizasyonlar: kolumella, malar bölge, frontal bölge, frontotemporal bölge, parietal bölge, burun dorsumu, burun alar kanadı, alt göz kapağı, göğüs ön duvarı, ayak tabanı, bacak posteriorudur. Lezyonların %76.1'i baş bölgesindedir. Rekonstrüksiyonda kullanılan serbest flepler: Radial ön kol flebi, Anterolateral thigh (ALT) flebi, Superficial Circumflex İliac Arter (SCİP) flebi, Lateral kol flebi, Deep İnferior Epigastric Perforator (DİEP) flebidir. %42.8 hastada radial ön kol flebi, %38 hastada ALT flebi, %9.5 hastada Lateral kol flebi, %4.7 hastada SCİP flebi, %4.7 hastada DİEP flebi ile rekonstrüksiyon yapılmıştır. Serbest fleplerin pediküllerinde %38.1 hastada 1 arter 2 ven, %61.9 hastada 1 arter 1 ven anastomozu yapılmıştır.Komplikasyon olarak %33.3 hastada flepte dolaşım bozukluğu gelişmiştir. Bu hastalardaki doku defekti flep ve greft ile onarılmıştır. %57 hastada komplikasyon gözlenmemiştir.

Sonuç: Deri kanserlerinin cerrahi tedavisinde bazı olgularda serbest flep seçenekleri gerekebilmektedir. Komplikasyon oranlarının düşük olması, çoğunlukla tek aşamada geniş ve derin defektleri kozmetik olarak tatminkar sonuçlarla rekonstrükte edebildikleri için deri kanseri tedavisi yapan plastik cerrahi uzmanlarının temel serbest flepleri yapabilmeleri önem taşımaktadır.

Anahtar Kelimeler: bazal hücreli kanser, deri kanseri, melanom, serbest flep, yassı hücreli kanser

Sağ Frontotemporal bölgede SCC eksizyonu sonrası radial ön kol lebiyle onarım

Hastanın Preop İntraop Postop Görüntüleri

P-046

Malign Melanom Tedavisinde Sentinel Lenf Nodu Biyopsisi Yeterli Mi?

Emrah Kağan Yaşar, Batuhan Polat, Murat Şahin Alagöz

Kocaeli Üniversitesi Tıp Fakültesi, Plastik, Rekonstrüktif ve Estetik Cerrahi Ana Bilim Dalı, Kocaeli

Giriş-Amaç: Sentinel lenf nodu (SLN) biyopsisi malign melanom (MM) hastalarının tedavi yönetiminde önemli bir prognostik faktör olarak yerini korumaktadır. Başta kliniğimiz olmak üzere çoğu merkezin kabul ettiği protokollere ve klavuzlara göre SLN biyopsisi tedavinin önemli bir parçasıyken minimal invaziv cerrahiye eğilimin artması, en az morbidite yaratacak şekilde tedavi sürecinin yönetilmesi prensipleri doğrultusunda SLN biyopsisi pozitif olan hastalarda disseksiyon yapılan ve yapılmayan gruplar arasında sağkalımın benzer olduğu görülmüştür1. Bu çalışmada literatür bilgileri ışığında endikasyonu olan MM hastalarında SLN`nin etkinliği ve yalancı negatiflik oranları araştırıldı.

Materyel ve Metod: Kocaeli Üniversitesi Plastik Rekonstrüktif Estetik Cerrahi Anabilim Dalı'nda 2010-2023 yılları arasında SLN biyopsisi yapılan MM tanılı hastalar geriye dönük olarak değerlendirildi. Hastalar yaş, cinsiyet, tümör alt tipi, lokalizasyonu, SLN biyopsisi sonuçları, tümör çapı, breslow kalınlığı, hasta takip süreleri, tamamlayıcı elektif lenf nodu disseksiyon oranları ve patoloji sonuçları gibi parametrelerle retrospektif olarak analiz edilerek sonuçlar incelendi. National Compherensive Cancer Network'ün (NCCN) güncel klavuzu, literatür ve klinik sonuçlarımız karşılaştırıldı. Hastaların hepsi Kocaeli Üniversitesi Nükleer Tıp Anabilimdalı tarafından teknesyum ile yapılan radyoaktif işaretleme sonrası 24 saat içinde opere edilerek ilgili lenf nodu patolojik incelemeye gönderildi. İstatistiksel değerlendirme IBM SPSS 20.0 (IBM Corp., Armonk, NY, USA) ile yapıldı. Normal dağılıma uygunluk Shapiro-Wilk ve Kolmogorov-Smirnov testleri ile incelendi. Normal dağılım gösteren değişkenler ortalama±standart sapma, normal dağılım göstermeyen değişkenler medyan (25.-75. yüzdelik) olarak verildi. Kategorik değişkenler frekans (yüzde) olarak verildi. Gruplar arasındaki farklılık bağımsız örneklem t testi ve Mann-Whitney U testi ile belirlendi. Kategorik değişkenler arasındaki ilişkiler Ki-kare analizi ile belirlendi. Hipotez testlerinde $p<0,05$ istatistiksel önemlilik için yeterli kabul edildi.

Bulgular: Sentinel lenf nodu biyopsisi uygulanan 149 hastanın yaş ortalaması 56,9 yıl (+/- 15,3) iken bunların 78'i erkek 72'si kadındı. Hastalar ortalama 4,74 yıl takip edildi. Bu hastaların histopatolojik incelemeleri incelendiğinde tümör alt tiplerinin %58'i yüzeyel yayılan, %23'ü nodüler, %16'sı akral lentiginöz MM olarak izlendi. Hastaların %30'unun lezyonu gövdede, %18'inin ayak, %14'ünün bacak, %10'unun kol bölgesindeydi. Tümör çapının median değeri 12,5mm (8,75-22mm), breslow kalınlığının median değeri 3,4mm (1,4-5,4mm) olarak bulundu. Toplamda 34 hastanın (%22) SLN biyopsi sonucu pozitif gelmiş olup bunlardan 28ine tamamlayıcı disseksiyon yapılmış, 3 hastaya disseksiyon planlanmış ancak melanom dışı sebeplerle exitus olmuş, 3 hastaya da disseksiyon önerilmiş olup hasta kaynaklı sebeplerle disseksiyon yapılmamış ve takip edilmiştir. SLN biyopsi sonucu pozitifliği ile Breslow kalınlığı arasındaki ilişki istatistiksel olarak anlamlı bulunmuştur ($p=0.027$) ve literatür ile uyumludur2. PET-CT ve USG ile takiplerinde bu 3 hasta onkolojik tedavisini almakta olup nüks izlenmemiştir. Disseksiyon yapılan 28 hastanın histopatolojik değerlendirilmesi sonucu 18'inde (%64) eksize edilen lenf nodları reaktif, 10'unda ise (%36) metastaz ile uyumlu bulunmuştur. SLN biyopsi sonuçları negatif gelen ve takibi yapılan 7 hastanın takiplerinde palpabl LAP gelişmesi üzerine disseksiyon yapılmış olup bu hastaların 6'sının histopatolojik inceleme sonucu metastaz ile uyumlu gelmiştir ve yalancı negatiflik değeri %4 olarak bulunmuştur. Bu değer literatür ile uyumlu gelmiştir (<%20)2. SLN biyopsi sonucu negatif olan bir hastanın takiplerinde beyin metastazı gelişmiş, iki hastanın takibinde ise intransit lenf nodu saptanmış olup ilgili alan eksize edilmiştir.

Sonuç: MM insidansı batı ülkelerinde diğer kanserlere göre en çok artmakta olan, hayatı tehdit eden, agresif seyirli bir cilt kanseridir. SLN biyopsisi çoğu tedavi protokolünde uygun hasta grubuna standart olarak uygulanan, tedavinin seyrini belirleyen ve morbiditenin azalmasına katkı sağlayan önemli bir basamaktır. Yeni adjuvan kemoterapi uygulamaları, kullanım alanı genişleyen kontrol-noktası inhibitörleri ve disseksiyon yapılan hastalarla yapılmayanlar arasındaki sağkalımın benzer olduğunu gösteren çalışmaların varlığı akla alternatif tedavi yöntemlerinin mümkün olabileceğini getirmektedir. Klinik tecrübemize göre şartlar uygunsa SLN biyopsi pozitifliği sonrası disseksiyon uygulanan hastalardaki yüksek pozitiflik oranları (%36), hastalığın agresif seyri ve mortalite riski göz önüne alındığında elektif lenf nodu disseksiyon cerrahisi altın standart olmakla beraber mevcut veriler ışığında önemini korumaktadır. Bu verinin doğruluğunu desteklemek için çok merkezli geniş çalışmalara ihtiyaç vardır.

Kaynaklar

1. Morrison S, Han D. Re-evaluation of Sentinel Lymph Node Biopsy for Melanoma. Curr Treat Options Oncol. 2021 Feb 9;22(3):22. doi: 10.1007/s11864-021-00819-2. PMID: 33560505.
2. https://www.nccn.org/professionals/physician_gls/pdf/cutaneous_melanoma.pdf, NCCN Guidelines Version 2.2023 Melanoma: Cutaneous

Anahtar Kelimeler: melanom, sentinel lenf nodu biyopsisi, nüks, elektif lenf nodu disseksiyonu

Tablo 1

Yaş	Cinsiyet	Tümör Alt Tipi	Lokalizasyon	SLN Lokalizasyonu	Tümör Çapı	Breslow Kalınlığı
68	Erkek	Yüzeyel Yayılan	Yüz	Boyun	5mm	6mm
72	Erkek	Nodüler	Kulak	Boyun	3,5mm	2mm
65	Kadın	Yüzeyel Yayılan	Gövde	Aksilla	14mm	4mm
26	Erkek	Yüzeyel Yayılan	Gövde	Aksilla	65mm	0.75mm
65	Erkek	Yüzeyel Yayılan	Bacak	İnguinal	13mm	2.2mm
43	Erkek	Nodüler	Gövde	Aksilla	*	*

*Yanlış Negatif Hastalar (SLN negatif, palpabl LAP sonrası disseksiyon sonucu metastazuyumlu hastalar) *Hasta dış merkezde tümör eksizyonun gerçekleşmiş ve exitus olması sebebiyle enabız verilerine erişilememiştir.*

P-047

Patella Medialinde Dermatofibrosarkom Tanılı Hastada Medial Geniklülat Artere Dayalı Propellar Flep ile Rekonstrüksiyon

Nur Güneş Kavruk, Gamze Aytaş, İlker Üsçetin

Prof. Dr. Cemil Taşçıoğlu Şehir Hastanesi, Plastik Cerrahi Ana Bilim Dalı, İstanbul

Giriş: Dermatofibrosarkom / Dev hücreli fibroblastom dermisin lokal agresif fibroblastik tümörüdür. Aylar – yıllar gibi uzun sürelerde gelişip büyüyen bu tümör; 20-50 li yaşlarda daha sık görülür. 16 yaşından küçüklerde daha az görülmekle birlikte yenidoğanlarda da bildirilen vakalar olmuştur. DFSP gövdede en sık (%50-60), daha sonra ekstremitelerde (%20-30) ve en az sıklıkta da baş/boyunda (%10-15) görülür. Genelde multipl, ciltten eleve olan, damarlanma gösteren ve kırmızı renkte, mor plak veya keloid benzeri lezyon şeklinde ortaya çıkar. 4-5 cm cerrahi sınır bırakılarak rezeke edilmesi önerilir. 1 cm cerrahi sınır ile eksizyon sonrası % 60 rekürrens oranı, 4 cm den büyük sınırla eksizyonda %23 lere kadar görülmüştür. Metastaz nadir olmakla beraber; uzak metastaz primer olarak akciğerlere olur. Eksizyon sonrası oluşan defektin rekonstrüsiyonunda lokal kas veya fasyakutan flepler, perforatör flepler, serbest flepler, kısmi veya tam kalınlıkta deri greftleri kullanılabilir. Bu hastanın patella medialinde oluşan doku defekti, medial genikülat artere dayalı propellar flep ile rekonstrükte edilmiştir.

Bu olguda Prof. Dr. Cemil Taşçıoğlu Şehir Hastanesi Plastik Cerrahi Kliniğine sağ patella medialinde ödemli, ağrısız, kaşıntısız, akıntılı lezyon şikayetiyle başvuran 10 yaşında erkek hastanın şikayetine yönelik tanı,tedavi ve yaklaşımlarımız, eksizyon sonrası propellar flep ile rekonstrüksiyon sonuçlarımız ve postoperatif takip sürecimizin anlatılması amaçlanmıştır.

Olgu: Hasta tarafımıza 19.11.2022 tarihinde sağ patella medialinde ödemli, ağrısız, kaşıntısız, akıntılı lezyon şikayetiyle başvurmuştur. 22.11.2022 tarihinde 0.5 cm sınır koyularak eksizyonel biyopsi yapılmıştır ve biyopsi sonucu dermatofibrosarkom protuberens gelmiştir. Biyopsi sonucuna göre hastaya eş zamanlı sınır genişletme ve ardından genikulat arter perforatör propellar flap tasarlanmıştır. 27.12.2022 tarihinde genel anestezi altında operasyona alınan hastaya 3 cm sınır ile tümör ve kas fasyası dahil edilerek eksizyon yapılmıştır. Takiben preoperatif tasarlanan genikulat arter propellar perforatör flep insizyonuna uygun şekilde insize edilip cerrahi delay işlemi yapılmıştır. Kanama kontrolü sonrası hemovac dren yerleştirilmiştir. 20.01.2023 tarihinde operasyona alınan hastanın cerrahi delay işlemi yapılmış olan genikulat arter perforatör propellar flep eleve edildi ve defekt alanına adapte edildi. Hastanın peroperatif alınan biyopsi sonucunda tüm cerrahi sınırların negatif geldiği görülmüştür. Postoperatif dönemde kapiller dolumu olup sıcak olduğu gözlenen flebin venöz dolaşıma girdiğinin fark edilmesi üzerine antibiyoterapi eşliğinde sülük tedavisine başlandı. Operasyonu takip eden 1. haftada flep üzerindeki süturler atlanarak alınıp devitalize görünümde olan insizyon alanı debride edildi ve oluşan doku defektine sol uyluk anterolateralinden alınan kısmi kalınlıkta deri grefti adapte edildi. Postoperatif 5. Günde hastanın pansumanı açıldı ve greftin adapte olduğu görüldü. Hasta Onkoloji, Dermatoloji ve Plastik Cerrahi önerileriyle taburcu edildi. Hasta taburcu edildikten sonra poliklinik takibine alındı, postoperatif birinci ayda hafif enfekte ve akıntılı görünümde olan greft alıcı saha, pansuman ile takip edildi ve on gün sonraki poliklinik kontrollerinde enfeksiyon bulgularının gerilediği tespit edildi. Hastaya postoperatif 3. Ve 6. ayda sağ diz MRG'ı önerildi. 3. Ay MRI sonucu ''sağ kruris anteromedialde cilt altı dokularda ödem mevcuttur ''olarak değerlendirildi. Rutin 3. Ay tetkikleri dahilinde Göğüs hastalıkları polikliniğinde Toraks BT çekildi, metastaz lehine bulgu saptanmadı. 6. Ay rutin MRI sonucu '' ilgili bölgede periost reaksiyonu olmayan ödematöz değişiklikler, quadriseps kasının medialine doğru irregüler uzanımlar '' şeklinde gelen hastanın, yapılan değerlendirmeler sonucunda fibrozis, rezidü doku veya nüks olarak ayırt edilememesi nedeniyle şüpheli alandan insizyonel biyopsi alındı. Flep insizyon hatlarında skar doku üzerinden gelişen hipertrofik skara yönelik steroid enjeksiyonu yapıldı. 05.09.2023 tarihli son alınan biyopside '' tümör negatif, subkutan doku bölgesinde fibrozis lehine gözlenmiştir.'' gelmiş olup hastamızın rutin takiplerine devam etmekteyiz.

Sonuç: DFSP çocukluk çağında nadir görülen lokal agresif bir tümördür. Ayırıcı tanısında tümörün ilk dönemlerinde; lipom, dermatofibrom, nodüler fasiit, epidermal inkluzyon kisti, keloid, morfea gibi lezyonlar vardır. İlerleyen dönemlerde; pyojenik granülom, dermatolojik metastatik karsinom, kaposi sarkomu ve diğer yumuşak doku sarkomlarından ayırt edilmelidir. DFSP'nin prognozu genel olarak iyidir, 10 yıllık sürvi %99'lara kadar çıkmaktadır. Metastaz nadirdir ve morbidite çoğunlukla lokal rekürrense bağlı gelişir. Metastaz gelişen hastalarda ise yaşam beklentisi tanıdan sonra yaklaşık 2 yıldır. Mitotik indeksin yüksek olması, siyah ırk, baş boyun ve ekstremitede görülmesi prognozu kötüleştiren faktörler arasındadır. Esas tedavi tüm cerrahi sınırların negatif olduğu total eksizyon olmalıdır. Lokal rekürrens cerrahi sınır pozitifliğinde gelişebilir. Hastanın tanı ve tedavi sürecinde onkoloji uzmanı, cerrah, radyolog ve dermatolog ekip olarak multidisipliner bir yaklaşım içinde çalışmalıdır. Tedavi sonrası hastanın postoperatif takip sürecinden haberdar olması ve hastanın tedaviye uyum göstermesi önemli bir faktördür. Hasta tedavi sonrası fizik muayene ve radyolojik görüntülemelerle yakın takip edilmelidir. Hastamızın postoperatif dönemde takipleri devam etmektedir.

Tartışma: Cerrahi eksizyonda tüm sınırların negatif olması çok önemlidir. Tümör patolojisi sonuçlanana kadar greft/allogreft veya pansuman gibi geçici bir kapatma işlemi veya delay yapılabilir. Sınırların negatif olduğu kanıtlandıktan sonra rekonstrüksiyon seçenekleri lokalizasyona, hastaya bağlı faktörlere ve defektin boyutlarına göre karar verilir. Öte yandan operasyon sırasında sınırların negatif veya pozitif olduğunu gösteren mohs cerrahisi yapılabilir. Mohs cerrahisi; tümör lokalizasyonuna, hastanın tercihine ve işlemi yapacak ekibin olup olmamasına bağlıdır. Cerrahi sınırları pozitif gelen hastalarda radyoterapi ve imatinib tedavisi başlanabilir. Bu hastalara yönelik cerrahi operasyonların sonuçlarını değerlendirmek açısından daha büyük olgu gruplarında daha ileri çalışmalara ihtiyaç vardır.

Anahtar Kelimeler: Dermatofibrosarkom, DFSP, Propellar flep

Intraoperatif Ve Postoperatif 6. Ay

İNTRAOPERATİF

POSTOPERATİF 6. AY

P-048

Akral Malign Melanom Kanser Cerrahisi ve Diseksiyon Sonuçlarımız

Rabican Akkanat, Ramazan Erkin Ünlü, Hasan Murat Ergani, Bora Özkale, Engin Çetinkaya

Ankara Şehir Hastanesi, Plastik, Estetik Ve Rekonstrüktif Cerrahi, Ankara

Giriş: Malign melanom (MM); melanositlerden köken alan, deri ve mukozanın agresif tümörlerindendir.MM'nin insidansı diğer kanser türlerine göre giderek artmaktadır. Bununla birlikte mortalite oranı yaşlılarda daha fazladır. Bu nedenle erken tanı ve tedavisi mortalite açısından önemlidir.Anatomik lokalizasyona, tümörün büyüme ve histopatolojik tipine göre dört ana tip tanımlanmıştır. En sık yüzeyel yayılan tip görülürken daha sonra sırasıyla, nodüler, lentigo ve akral lentiginöz malign melanom (ALMM) görülür. ALM MM'nin 4 ana tipinden biridir. Oldukça nadir görülen bir tiptir ve çoğunlukla 60-70 yaşlarında görülür. Tüm MM'ler içerisinde ortalama %2-3 oranda görülür. Amaç: Biz bu çalışmada Ankara Şehir Hastanesi Plastik Cerrahi kliniğinde 2019-2022 yılında akral lentiginöz mm hastalarındaki lenf nodu diseksiyon oranını araştırmayı amaçladık. Gereç-Yöntem: 2019-2022 yılları arasında merkezimize poliklinikten başvuran hastalar ile yapılmış retrospektif bir çalışmadır. Biyopsi sonucu malign melanom gelip BT MR sonuçlarında lenfatik metastazı olan 7 hastanın demografik verileri lenf nodu diseksiyonu ve dokuların rekonstrüksiyonu analiz edildi. Sonuçlar: Araştırmamızda 7 hasta referans alındı. 2 hastaya inguinal lenf nodu disseksiyonu yapıldı. Tümör rezeksiyonu sonrasında oluşan defektlerin 2 tanesi deri grefti, 2 tanesi primer onarım ve 1 tanesi ise güdük kapatma operasyonu ile rekonstrükte edildi. Hastaların tümü operasyon sonrası onkolojik takip ve tedavi için Onkoloji Kliniği'ne sevk edildi. Plastik Cerrahi ve Onkoloji Kliniklerinin arşivleri değerlendirilerek operasyon sonrası sağ kalım süresi ve genel durum sorgulandı.Tüm hasta ve hasta yakını ile iletişim kurulabildi. 1 hastanın servis yatış ve takibinin devam ettiği,6 hastanın sorunsuz hayatına devam ettiği bulundu.

Anahtar Kelimeler: kral, malign melanom, diseksiyon

Akral Malign Melanom Cerrahi tedavisi ve inguinal ve popliteal diseksiyonu

Akral Malign Melanom Cerrahi tedavisi ve inguinal ve popliteal diseksiyon sonucu

P-049

Nipple-Areola Kompleksi Bazal Hücreli Karsinom: Nadir Bir Olgu

Ersin Akşam, Fatih Alp Öztürk, Doğukan Yıldıztaş

İzmir Atatürk Eğitim Araştırma Hastanesi,Plastik Estetik ve Rekonstruktif Cerrahi Ana Bilim Dalı, İzmir

Giriş: Bazal hücreli karsinomlar (BCC'ler), epidermisin bazal tabakasından ve adneksiyal yapılardan kaynaklanan yaygın cilt kanserleridir.(1) Klinik olarak, BCC'ler güneşe maruz kalan ciltte, özellikle yüz ve boyunda görünme eğilimindedir.(1) Nadiren, bu tümörlerin koltuk altı, perine ve meme başı gibi güneşe maruz kalmayan bölgelerde geliştiği bildirilmiştir. Literatürde meme başı BCC vakası erkeklerde kadınlara oranla daha çok bildirilmiştir.(2) Erkeklerde tümörün baskınlığı, erkeklerin bu bölgede daha fazla güneşe maruz kalmasıyla ilişkili olabilir ancak kadınlarda tümörün etiyolojisi daha az açıktır.(2)

Olgu Sunumu: 73 yaş erkek hasta, polikliniğimize sağ nipple areolar kompleksi içeren 3x3 cm boyutlarında ülsere kitlesi nedeniyle başvurdu. Dış merkezde alınan punch biyopsi sonucu bazal hücreli karsinom şeklinde yorumlanmıştı. Hasta tarafımızca opere edildi. Sağ meme başını tamamını destrükte etmiş malign kitle 1 cm sınır ile pektoral kas fasyası üzerinden total eksize edildi. Eksizyon sahası lateralinde doppler usg ile tespit edilen lateral torasik artere ait bir perforatör arter baz alınarak 20x10cm flep tasarımı yapıldı. Pektoral-serratus kas fasyası üzerinden tek pedikül üzerinden propellar perforatör flep eleve edildi. 90 derece rotasyonu sağlandı. Kanama kontrolü sonrası adaptasyonu sağlandı. 3 adet penrose ve 1 adet hemovac dren yerleştiridi. Donör sahanın kapatılması için bilateral fasyakutan flepler eleve edildi, flepler ilerletilerek kapama sağlandı. 1 adet hemovac dren yerleştirildi. Penrose drenler postop 1. gün, hemovac drenler 4. günde çekilip hasta taburcu edildi. Operasyonda gönderilen patolojide Nodülo-İnfiltratif tip BCC geldi. Tüm cerrahi sınırların salim ve tümörün en büyük boyutunun 4.2cm olduğu kaydedildi. Poliklinik kontrollerinde herhangi bir sorun yaşanmadı.

Tartışma ve Sonuç: Meme ucunda BCC oldukça nadirdir ancak metastaz yapabilme ihtimalleri ile önem arz etmektedir. Tümör eksizyonu sonrası negatif cerrahi sınır sağlanmalıdır. Nipple-areola kompleksinin rekonstrüksiyonu önemli ve bir o kadar da zorludur. Rekonstrüksiyon seçenekleri arasında lokal flepler öne çıkmaktadır.

Kaynakça:

1.Keiji Tanese:Diagnosis and Management of Basal Cell Carcinoma 2019

2.Rosen, Nathan MD, Muhn, Channy Y. MD, Bernstein, Steven C. MD: A common tumor, an uncommon location 2005

Anahtar Kelimeler: Bazal Hücreli Karsinom, Nipple-Areola Kompleksi, Nipple

Fotoğraflar

P-050
İnfantil Fibröz Hamartom: Olgu Sunumu

Alkan Çetin, Safa Eren Atalmış, Erk Evren, Ali Fuat Görgülü, Adnan Menderes, Cenk Demirdöver

Dokuz Eylül Üniversitesi Tıp Fakültesi, Plastik, Rekonstrüktif ve Estetik Cerrahi Anabilim Dalı, İzmir

Giriş-Amaç: İnfantil fibröz hamartom ilk olarak 1956 yılında Reye tarafından subdermal fibromatöz tümör olarak tanımlanmıştır. Franz M. Enzinger 1965 yılında 30 olguluk bir çalışmada bu kitle lezyonunun atipik mikroskopik özellikler ve malign klinik özellikler göstermemesi nedeniyle bu lezyonu tanımlamak için tümör yerine hamartom terimini kullanmıştır. İnfantil fibröz hamartom genellikle erkeklerde ve 2 yaşın altında görülen, sıklıkla aksilla ve üst ekstremitede lokalize olan, nadiren aynı anda birden fazla lokalizasyonda bulunan ve eksizyon sonrası nüks oranı düşük olan benign bir yumuşak doku kitlesidir. Çalışmamızda nadir görülen ve literatürde kısıtlı çalışması olan bu tümörle ilgili tedavi yaklaşımımızı sunmayı amaçladık.

Olgu: Gebelikte bilinen teratojen maruziyeti olmayan 29 yaşındaki sağlıklı annenin 3. gebeliğinden yaşayan 3. çocuğu olarak 41 haftalık ve 3500 gram olarak vajinal yolla doğan hastada anne ve babası arasında 4. derece akrabalık bulunmaktaydı. Bilinen kronik hastalığı veya sendromal özelliği yoktu. 6 aylıkken, bronkopnömoni nedeniyle serviste yatışı sırasında sağ kola damar yolu açma girişiminden 2 gün sonra ailesi sağ kolun proksimal kısmında şişlik fark etmesi üzerine takip eden süreçte çocuk cerrahisi birimine başvurmuş ve sağlam deri ile kaplı subkutan bir kitle olduğu görülmüş. Ultrasonu 35 x 8 x 39 mm boyutlarında, derin dokuya uzanmayan, çevre dokulara göre hafif hipoekoik ve ekojenik alanlar içeren cilt altı yerleşimli kitle olarak raporlanmış ve kontrol USG sonrası boyutlarında progresyon olan kitle için çekilen kontrastlı MRG'de sağ üst kol medial ciltte, aksillaya uzanan vasküler yapılara komşu, T2 sinyali yüksek ve düşük alanlardan oluşan, T1 sinyali düşük, postkontrast serilerde yüksek sinyal veren, solid olabilecek 62 x 60 x 30 mm boyutlarında kitle saptanmış. Bunun üzerine tarafımıza başvuran hastanın muayenesinde sağ kol proksimal 1/3 seviyesinde medialde aksillaya uzanan orta sert kıvamlı, minimal hareketli, düzgün yüzeyli, 60*40*30 mm boyutlarında cilt altı nodüler kitle saptandı. Kitlenin periferinde minimal eritem gözlenirken, ısı artışı, akıntı veya fistül oluşumu saptanmadı. Oskültasyonda trill duyulmadı, transluminasyon göstermiyordu. Akut faz reaktanları ve beyaz küre değerleri normal sınırlardaydı. Aksiller ve epitroklear bölgede patolojik büyüklükte lenf nodu saptanmadı. Operasyon sırasında kitlenin suprafasiyal planda düzensiz sınırlı, sert ve gri-beyaz renkli olduğu görüldü. Brakiyal arter, interkostobrakiyal sinir ve muskulokutanöz sinir eksizyon sırasında görüntülendi ve korundu. Kitlenin üzerindeki deriyi ekspanse ederek inceldiği gözlendi ve dolaşım sorunu yaratabilecek ekspanse cilt bir miktar rezeke edildi. 1 adet dren yerleştirildi ve primer sütürasyon ile kapama yapıldı. Hasta postoperatif 4. günde dreni çekildikten sonra taburcu edildi. Patoloji sonucu makroskopik boyutu 70 x 50 x 20 cm olup belirgin mitotik aktivite göstermeyen infantil fibröz hamartom olarak raporlandı. Ameliyat sonrası 3. ayında değerlendirilen hastada herhangi bir komplikasyon ya da nüks kitle gözlenmemiştir.

Tartışma ve Sonuç: İnfantil fibröz hamartom, genellikle çocukluk çağında görülen, subkutanöz ve nadiren dermisin alt katmanlarında lokalize olan nadir bir benign lezyondur. Genellikle yaşamın ilk 2 yılında görülür ve yaklaşık %90'ı ilk 1 yıl içinde ortaya çıkar. 20-25 oranında konjenital olabilir. Erkeklerde kızlara göre 2,4-3 kat daha sık görülür. En sık aksilla ve proksimal kolda, aynı zamanda üst gövde, inguinal bölge ve dış genital bölgede ve nadiren boyun ve el bileği gibi diğer bölgelerde görülür. Bu anatomi her iki cinsiyette de benzerdir. Genellikle ağrısız, iyi sınırlı ve nadiren hızlı büyüyen bir subkutan kitle olarak ortaya çıkar. Genellikle sağlam deri ile örtülüdür ve hipertrikoz, ekrin bezi hiperplazisi, ekrin bezi ektazisi, siringometaplazi gibi özellikler gösterebilir. Görüntülemede kesin tanı yöntemi olmamakla birlikte MRG'nin tanısal değerinin yüksek olduğunu gösteren çalışmalar vardır. Ultrasonografide diğer yumuşak doku tümörleri ile karışabilen heterojen ekojenitenin yanı sıra infantil fibröz hamartom için daha spesifik olan serpentin paterni tanımlanmıştır. Bu patern, düzensiz sınırlı, zayıf vaskülariteye sahip hiperekoik bir kitle içinde hipoekoik odaklar içerir. Histopatolojik olarak, olgun yağ dokusunun baskın olduğu fibröz doku trabekülasyonları ile miyofibroblast fasikülleri ve olgunlaşmamış mezenkimal hücrelerden oluşan organoid trifazik bir patern gözlenir. İmmünohistokimyasal olarak fibröz bağ dokusu SMA ve aktin, yağ dokusu S-100 protein ve immatür mezenkimal

doku CD34 pozitif boyanır. Masson trikrom boyaması fibröz trabeküllerin boyandığını gösterir. Desmin, NSE, BCL-2, B-katenin ve Ki-67 süt çocukluğu fibröz hamartomunda genellikle negatiftir.Bizim olgumuzda klasik tutulumun aksine Masson Trichrome ve aktin negatif boyanmıştır. Eksizyon sonrası nüks oranı yaklaşık %15 olmasına rağmen, kitlenin benign karakteri ve boyutta gerilemenin nadir olması nedeniyle parsiyel veya total eksizyon günümüzde ana tedavi seçeneğidir.

Anahtar Kelimeler: İnfantil fibröz hamartom, benign tümör, hamartom, yumuşak doku tümörleri

Görsel 1

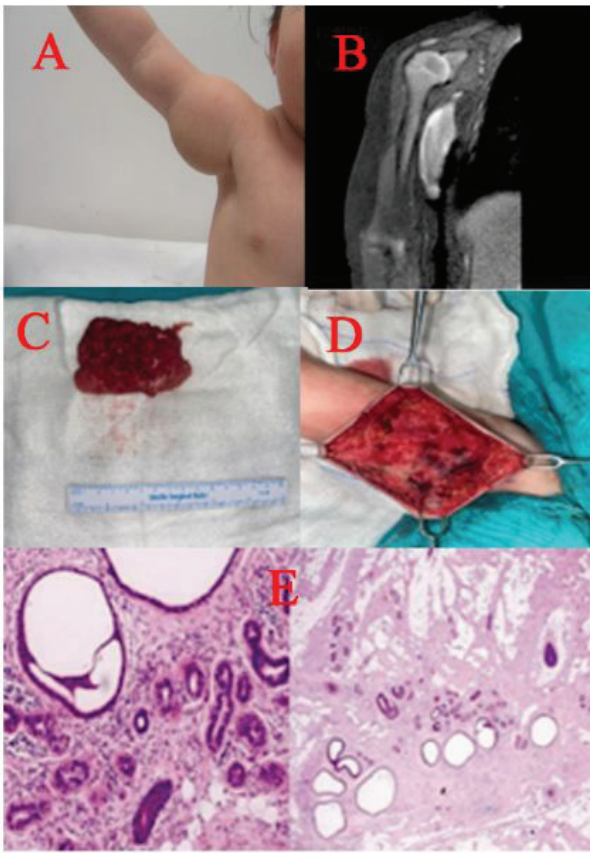

A) Hastanın preoperatif görünümü, B) Kitlenin MR görünümü, C) Kitlenin intraoperatif görünümü, D) Kitlenin çıkarılması sonrası eksizyon alanında brakial arterin görünümü, E) Kitlenin histopatolojik incelemesindeki tipik trifazik morfolojisi.

P-051

Nadir Görülen Bir Neoplazm; Berrak Hücreli Hidradenom

Alper Taşan[1], Murat Doğuş Çerikan[1], Egehan Güngörmez[1], Ömer Faruk Dilek[1], Seyhan Hasçiçek[2]

[1]Seyrantepe Hamidiye Etfal Eğitim ve Araştırma Hastanesi, Plastik Rekonstrüktif ve Estetik Cerrahi Kliniği, İstanbul
[2]Seyrantepe Hamidiye Etfal Eğitim ve Araştırma Hastanesi, Tıbbi Patoloji Kliniği, İstanbul

Giriş: Berrak hücreli hidradenom, nadiren malign transformasyon insidansına sahip iyi huylu ekrin bez kökenli bir tümördür.(2)BHH, nodüler hidradenoma, ekrin akrospiroma, katı kistik hidradenoma, berrak hücreli akrospiroma, şeffaf hücreli myoepitelyoma ve ekrin ter bezi adenomu gibi çeşitli terimlerle ifade edilebilir. (4).Hidraadenoma esas olarak erişkinlerde bulunur ve kadınlarda erkeklerden daha sık gözlenir. Çocuklarda lezyonlar çok nadirdir. (1)Lezyonlar genellikle soliterdir ve skalp ve yüzde daha yüksek oranda bulunma eğilimindedir. (2)

42 yaşında sol krus distal ⅓'ünde berrak hücreli hidradenom olan bir vakayı sunacağız.

Hem derinin berrak hücreli adenomunun nadir görülmesi hem de vaka raporumuzun orta yaş erkek olup yerleşim yerinin ekstremite distali olması sebebiyle bu olgu sunulmuştur.

Metod: Tarafımızca 20.06.2023 tarihinde sol krus distal ⅓'ündeki tümöre yönelik eksizyon operasyonu yapılan hasta ve patoloji sonucu değerlendirildi.

Klinik Solid-kistik nodüler hidradenom olarak da bilinen BHH, ekrin ter bezlerinin distal ekskretuar kanallarından kaynaklanan iyi huylu bir adneksiyal tümördür.(2) Vakamız 42 yaşında sol krusta yavaş büyüyen krem renkte lezyonla prezente olmuştur.(şekil1) Hastanın önceden bir travma öyküsü bulunmamaktadır. Hastanın tarafımızca eksizyonu yapılmış olup, rekürrens açısından takip edilmektedir. Hastanın cilt muayenesinde sol krus distal ⅓'ünde yaklaşık 4x2 cm. büyüklüğünde elipsoid, krem rengi, ortası ülsere lezyon görülmekteydi.

Kitlede hassasiyet mevcut değildi. Kozmetik amaçlar ve olası malign patolojiler açısından ekartasyon amacıyla hasta tarafımıza başvurdu.

Patolojik Bulgular: Makroskopik Bulgular: Üzerinde 4,5x2,5 cm boyutlarında deri elipsi bulunan 1 cm. derinliğinde deri deri altı doku parçasi deri elipsi üzerinde her iki kısa eksen cerrahi sınıra bitişik her iki uzun eksen cerrahi sınıra 0,4 cm mesafede, 2,5x1,7 cm.lik alan hafif hipopigmente eleve, ortasi ülsere görüldü. kesit yapıldığında 1,5x1 cm lik alan krem renkte olup bu alan taban cerrahi sınıra bitişik görüldü.

Mikroskobik inceleme, örneğin histopatolojik incelemesinde benzer morfoloji gösterdi. Dermiste lobüler paternde infiltrasyon, lobüller arasında eozinofilik kollojen demetler izlenir. 2 farklı hücre popülasyonu mevcuttur. Geniş berrak sitoplazmalı, yuvarlak nükleuslu ve polihedral bazofilik sitoplazmalı, yuvarlak nükleuslu hücreler gözlenir.Hastanın sol krus distalinden yapılan eksizyonel biyopsi sonucu berrak hücreli hidradenom şeklinde raporlandı.

Resim 1: Lobüler paternde arada eozinofilik kollojen demetler H.EX10

Resim 2: 2 farklı hücre popülasyonu arada kollojen demetler H.EX20

Tartışma: BHH ilk kez 1949 yılında Liu tarafından tanımlanmıştır.(3) Genellikle yavaş büyüyen, tek, asemptomatik, palpasyonla sert, 5-30 mm boyutunda nodüler tümörler olarak ortaya çıkar(2)

Hafif hassasiyet nadir görülen bir şikayettir.(1) Ülsere lezyonlar bazal hücreli karsinoma benzeyebilir. Dermal nodüller klinik muayene ile tanısal değildir. Cerrahi eksizyon iyi huylu lezyonlar için küratiftir.. Lokal nüksler nadirdir. (1)Bu tümörlerde cerrahi eksizyon küratif gibi görünse de nüks olasılığı ve sessiz lokal malign değişiklik nedeniyle yakın takibin gerekli olduğu akılda tutulmalıdır.(4)

Sonuç: Berrak Hücreli Hidradenom tarafımızca eksize edilen hasta rekürrens açısından takip edilmektedir.

1-Shahmoradi Z, Mokhtari F. Clear cell hidradenoma. Adv Biomed Res. 2013 Mar 30;2:40. doi: 10.4103/2277-9175.109742. PMID: 24516840; PMCID: PMC3905631.

2-Aderao, Rashmi B.; Zambare, Uddhao S.; Tambe, Swagata A.; Nayak, Chitra S.. Clear Cell Hidradenoma: Report of Three Cases. Medical Journal of Dr. D.Y. Patil Vidyapeeth 12(6):p 521-523, Nov–Dec 2019. | DOI: 10.4103/mjdrdypu.mjdrdypu_119_18

3-LIU Y. The histogenesis of clear cell papillary carcinoma of the skin. Am J Pathol. 1949 Jan;25(1):93-103. PMID: 18106970; PMCID: PMC1942781

4-Demirci GT, Atis G, Altunay IK, Sakiz D. A giant benign clear cell hidradenoma on the anterior trunk. Dermatol Reports. 2011 Oct 3;3(3):e45. doi: 10.4081/dr.2011.e45. PMID: 25386297; PMCID: PMC4211498.

Anahtar Kelimeler: berrak hücreli hidradenom, berrak hücreli akrospiroma, ekrin akrospiroma, poroid hidradenom

Resim 1: Lobüler paternde arada eozinofilik kollojen demetler H.EX10

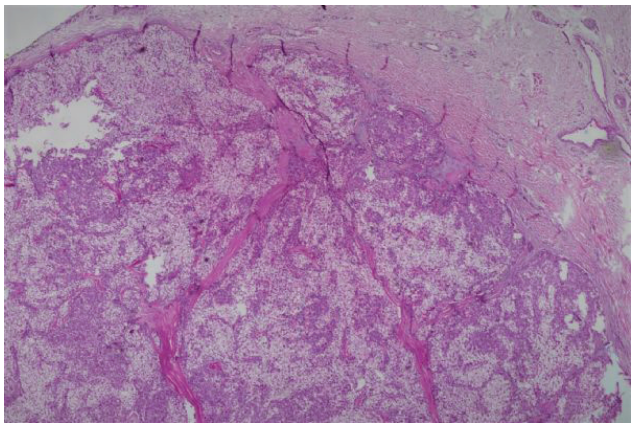

Resim 1: Lobüler paternde arada eozinofilik kollojen demetler H.EX10

P-052

Epidermoid Kist Duvarından Gelişen Bazal Hücreli Karsinom: Bir Olgu Sunumu

Nurullah Gündüz[1], Muhittin Döndü[1], Feriha Pınar Uyar Göçün[2], Melike Urgancı[2], Serhat Şibar[1]

[1]Gazi Üniversitesi Tıp Fakültesi Plastik, Rekonstrüktif ve Estetik Cerrahi Ana Bilim Dalı, Ankara
[2]Gazi Üniversitesi Tıp Fakültesi Tıbbi Patoloji Ana Bilim Dalı, Ankara

Giriş: Epidermal kistler, klinik pratiğimizde en sık karşılaştığımız subkütan kistlerdir. Epidermal kistlerin, folikül infindibulumundan veya travma sonrası subkütan dokuya yerleşen epidermisten meydana geldiği bilinmektedir. Yoğun miktarda keratin içeren bu kistler, çok katlı yassı epitel ile döşelidir. Genellikle puberte sonrası dönemde baş, boyun ve gövdede görülmektedirler. Çoğunlukla asemptomatik cilt altı nodüler şişlik ile karakterizedirler. Bu kistik lezyonlar benign olarak kabul edilse de literatürde malign transformasyonun olduğu klinik olgular da mevcuttur. Önceki çalışmalarda malign transformasyonun daha çok skuamöz hücreli karsinom (SCC) daha nadir olarak da bazal hücreli karsinom (BCC) olduğu bildirilmiş. Bu vaka bildirisinin amacı benign olarak bilinen ve genellikle asemptomatik olan epidermal kistlerin malign hücreler barındırabileceğine dikkat çekmektir. Biz de burada epidermal kist duvarından gelişen bazal hücreli karsinom vakasını sunuyoruz.

Vaka: 31 yaş kadın hasta ensesinde 1,5 yıldır var olan, son 1 ayda hızlı büyüme gösteren kitle ile polikliniğimize başvurdu. Fizik muayenede cilt altı yerleşimli, mobil, palpasyonla ağrılı, yaklaşık 2x3 cm boyutlarında nodüler kitle saptandı. Ciltten kabarık olan lezyonun ciltte renk değişikliği yapmadığı görüldü. Hastanın diğer sistem muayeneleri normal saptandı. Epidermal kist ön tanısıyla kitle lokal anestezi altında eksize edildi. Makroskobik olarak kitlenin kistik yapıda olduğu ve atipik bir görünümünün olmadığı saptandı. Histolopatolojik olarak incelenen spesmende tümörün kist epitel tabanından başladığı ve stromayı infiltre ettiği görüldü (Resim 1A). Kist stromasında ve epitelin altında daha bazofilik görünümlü mikronodüler bazal hücreli karsinom izlendi (Resim 1B). Ardından skar marginiden 5 mm sınır ile re-eksizyon yapıldı. Hastanın 1 yıllık izleminde rekürrens izlenmedi. Olgu sunumu için hastadan bilgilendirilmiş yazılı onam alındı.

Tartışma ve Sonuç: Epidermal kistler en sık karşılaştığımız yumuşak doku kitlelerinden biridir ve çoğunlukla benigndir. Karsinom gelişimi nadir de olsa daha önce bildirilmiştir.

Epidermal kistlerden klinik olarak BCC tanısı koymak zordur çünkü spesifik bir klinik bulguya neden olmazlar. Tanı için mutlaka histopatolojik inceleme yapılmalıdır. Bizim olgumuzda ciltte endürasyon veren bir kitle için ön planda benign lezyon (kist, lipom vs) düşünüldü. Ağrılı olması ve hızlı progrese olması nedeniyle eksizyon planlandı.

Patolojik değerlendirme sonucu BCC olarak raporlanan kistik lezyon için sınır genişletmek amacıyla re-eksizyon yapıldı.

Bu vakadan da kazandığımız tecrübeye göre hızlı progresyon gösteren kistik lezyonların histopatolojik değerlendirilmesi önemlidir. Çıkarılan lezyon makroskobik olarak tipik bir epidermal kist görünümünde olsa da mutlaka patolojik inceleme yapılmalıdır.

Epidermoid kist malign transformasyonunu açıklamak için daha ileri çalışmalara ihtiyaç vardır. Bu sayede klinik pratiğimizde malignite riski taşıyan hastaları belirleyip erken tanı koyarak tedavi etmek mümkün olabilir.

Anahtar Kelimeler: epidermoid kist, bazal hücreli karsinom, malign, subkütan kist

Resim 1: Lezyonun histopatolojik özellikleri

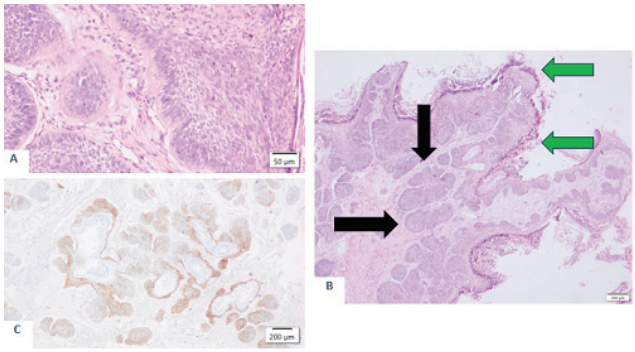

A) Tümör hücrelerinin bazaloid morfolojide olduğu ve periferal palizatlanma gösterdiği görüldü (Hematoksilen-eozin, x200). (B) Kist duvarının keratinize sküamöz epitel ile kaplı olduğu görüldü (yeşil ok). Kist stromasında ve epitelin altında daha bazofilik görünümlü tümöral hücreler görüldü. Tümör hücreleri ile stroma arasında cleft formasyonu görüldü. Tümör hücrelerinde belirgin mitotik aktivite gözlenmedi (H&E x40). (C) İmmünhistokimyasal boyamada tümöral lezyonun Ber-Ep4 (Bazal hücreli karsinom için spesifik markır) pozitif boyandığı gösterildi (ESA, x40).

P-053

Nadir Görülen Bir Olgu Sunumu: Soliter Kutanöz Leiomiyom

Bilgen Can, Duygu Karakayalı, Aziz Eser, Nehyet Çeri, Betül Güzel

Balıkesir Üniversitesi Tıp Fakültesi, Plastik Rekonstrüktif ve Estetik Cerrahi Ana Bilim Dalı, Balıkesir

Giriş: Kutanöz leiomiyomlar nadir görülen, düz kas hücrelerinden köken alan iyi prognozlu ve benign yumuşak doku tümörleridir.[1] En sık lokalizasyonu sırasıyla alt ekstremite, gövde yüz ve boyundur.[2] En sık görülen histolojik tipi olan angioleiomyomlar kan damarlarının media tabakasından köken alır.[1,2] Diğer iki alt tipi olan piloleiomyom ve genital leiomyomlar kıl foliküllerinin erektör pili kasından ve labial ya da skrotal bölgedeki düz kaslardan köken alırlar.[1,2] Soliter veya multiple olabilirler. Soliter olanlar sıklıkla yetişkinlik döneminde gelişirler, oysa multipl leiomiyomlar tipik olarak 10-30 yaşları arasında ortaya çıkar ve her iki durumda da cinsiyet dağılımı belirsizdir.1 Multiple kutanöz leiomiyoma tespit edilen hastaların herediter leiomiyomatozis-ilişkili renal hücreli karsinom açısından araştırılmalıdır. Bu sunumda kliniğimizde tedavi olmuş alın orta hatta soliter kutanöz leiomiyom vakası sunmaktayız.

Olgu: 75 yaş kadın hasta alın orta hatta saçlı deri çizgisinin hemen altındaki kılsız alanda ağrılı ve hassas kitle nedeniyle tarafımıza başvurdu. Hastanın 7 aydır var olan, 5 ay önce dış merkezde kriyoterapi uygulaması sonrası büyümesinde artış görülen 15*10 mm boyutlarında, düzgün sınırlı, yüzeyinde telenjektaziler bulunduran, ortası eritemli, yumuşak kıvamlı nodüler bir kitlesi mevcuttu. Kitle lokal anestezi altında eksize edildi. Oluşan defekt alanı tam kalınlık deri grefti ile kapatıldı. Biyopsi örneğine uygulanan histokimyasal boyamalarda SMA(Düz kas aktini) ve F13a fokal pozitif; CD68, Desmin ve CD34 ise negatif olarak boyanmıştır. Ki-67 proliferasyon indeksi %3 oranındadır. Sonuç kutanöz leiomiyom olarak raporlandı. Postoperatif 6 aylık takiplerinde nüks izlenmedi.

Tartışma ve Sonuç: Kutanöz leiomiyomlar sıklıkla pembe, kırmızı kahverenkli papülonodüler kitleler olarak karşımıza çıkarlar ve %90 oranında ağrılıdırlar.[1] Ancak literatürde ağrısız kitleler de bildirilmiştir.[3] Ağrı patogenezi, tümöre bası sonucu sinir lifleri üzerinde basınç oluşumu ve erektör pili kası üzerinde bulunan alfa-adrenerjik reseptörlerin uyarılması olmak üzere iki farklı görüş ile açıklanmaktadır.[3,5]

Tüm leiomiyomlar içindeki kutanöz leiomiyom yüzdesi için kısıtlı veri bulunmakla birlikte %4 olduğu tahmin edilmektedir.[4] Bizim olgumuzunda lokalizasyonu, makroskopik özellikleri ve immünohistokimyasal boyanma paternleri açısından değerlendirildiğinde piloleiomiyom olarak değerlendirilmiştir. Bu 2. en sık türde görülen leiomiyom tipidir. Çocuktan ziyade yetişkinlerde ortaya çıkar.[2] Olgumuz ileri yaşta ve kadın hastadır. Piloleiomyomlar tipik olarak saç folikülüne yakın bir yerde retiküler dermisten köken alır.[1,2] Olgumuzdaki lezyon yerleşimi saçlı deri-normal cilt birleşim bölgesindedir. Yerleşim itibari ile de en sık alt ekstremitede bulunduğu bildirilen soliter piloleiomyom lokasyonlarından farklıdır. Lezyonun soliter olması tanımlanmış olan ilişkili bazı gen anomalilerinden ve altta yatan Reed sendromu gibi eş zamanlı patolojilerin varlığından uzaklaştırmaktadır.

Leiomiyomların altın standart tedavi cerrahi eksizyondur.[1,2] Eksizyon sonrası 6 hafta ile 15 yıl arasında değişen nüksler görülebilir.[1,2] Ancak olgumuzda yeterli güvenlik marjı konulduğu için nüks izlenmemiştir.

Plastik cerrahide daha sıklıkla karşılaşılan malign ya da benign cilt tümörlerinden farklı bir histolojik tip olan leiomiyomlar anlatılan klinik özelliklere sahip lezyonlarla karşılaşıldığında hatırda tutulmalı ve özellikle birden fazla ise ileri araştırmalara alınmalıdır. Bu açıdan lezyona yapılacak ayrıntılı histopatolojik incelemeler ve immün boyalamalar değerlidir ve tanı koydurucudur.

Referanslar:

1)Malik, Kunal, et al. "Leiomyoma cutis: a focused review on presentation, management, and association with malignancy." American journal of clinical dermatology 16 (2015): 35-46.

2)Holst, Valerie A., Jacqueline M. Junkins-Hopkins, and Rosalie Elenitsas. "Cutaneous smooth muscle neoplasms: clinical features, histologic findings, and treatment options." Journal of the American Academy of Dermatology 46.4 (2002): 477-494.

3)Bhaskar, Sapnashree, et al. "Unusual presentation of cutaneous leiomyoma." Indian Journal of Dermatology 59.6 (2014): 634.

4)AD, Agulló Pérez, et al. "Cutaneous leiomyomas: a clinicpathological and epidemiological review." Anales del Sistema Sanitario de Navarra. Vol. 44. No. 2. 2021.

5)Raj, S., et al. "Cutaneous pilar leiomyoma: clinicopathologic analysis of 53 lesions in 45 patients." The American journal of dermatopathology 19.1 (1997): 2-9.

Anahtar Kelimeler: kutanöz, leiomiyom, tümör

Resim 1

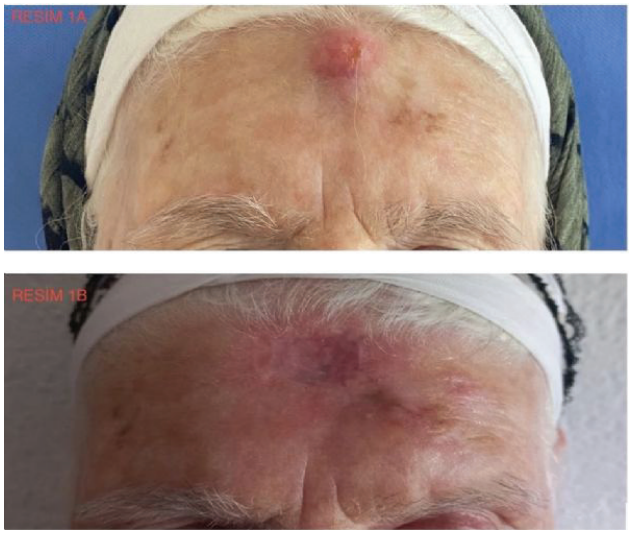

Resim 1A: Hastanın preoperatif görüntüsü, Resim 1B: Hastanın eksizyon ve tam kalınlıklı deri grefti ile onarım sonrası postoperatif 5. ay fotoğrafı

P-054

Boyun Anteriorda Lokalize Skuamöz Hücreli Karsinom Eksizyonu Sonrası Gelişen Defektin İnternal Mammarian Arter Perforatör Flep ile Rekonstrüksiyonu

Mehmet Bayram, Tuba Gürgah,
Yusuf İnan Nakipoğlu, Volkan Özel,
Caferi Tayyar Selçuk

Dicle Üniversitesi,Plastik, Rekonstrüktif Ve Estetik Cerrahi Ana Bilim Dalı

Giriş-Amaç: Kutanöz skuamöz hücreli karsinom(SCC); epidermal keratinositlerden köken alan cildin 2.en sık görülen melanoma dışı kanser tipidir. Tüm cilt kanserlerinin yaklaşık %20' sini oluşturur(1). Yaş, cinsiyet, güneşe maruziyet, radyasyon en önemli risk faktörleridir. Baş ve boyun bölgesi kutanöz skuamöz hücreli karsinomları bütün kanserler içinde %5 oranında görülmekle beraber insidansı giderek artmaktadır. Güneşe maruziyet bilinen en önemli risk faktörü olduğu için kutanöz skuamöz hücreli karsinomlar sıklıkla güneşe en çok maruz kalan baş ve boyun bölgelerinde lokalize olurlar(2). Baş ve boyun bölgesindeki SCC' lerin tedavi ve takibinde birçok parametre önem taşımaktadır. Tümörün lokalizasyonu,derinliği, boyutu, diğer yapılarla olan yakın ilişkisi, lenf nodlarına ve diğer yapılara yayılımı tedavi açısından önem arzetmektedir. Bu parametreler mortalite-morbidite ve prognozla yakından ilişkilidir.(2)

Bu çalışmada amaç boyun anterior orta hatta sternum hemen üzerindeki mevcut SCC'nin eksizyonu sonrası oluşan defektin internal mammarian arter perforatör(IMAP) flep ile rekonstrüksiyonu anlatılması planlanmaktadır.

Olgu: 76 yaşında erkek hasta, çiftçi, uzun yıllar güneşe maruziyet öyküsü mevcut,bilinen hipertansiyon ve serebrovasküler olay (SVO) öyküsü mevcut. Yaklaşık 2 yıl önce ortaya çıkan ve son 3 aydır büyüme gösteren kanamalı ülseratif lezyon nedeniyle dış merkeze başvurmuş. Dış merkezde alınan insizyonel biyopsi sonucu SCC olarak raporlandırılmış. Çekilen boyun BT ve PET –CT de herhangi bir patolojiye rastlanılmadı. Hasta ve yakınlarına geniş eksizyon ve bilateral boyun diseksiyonu önerildi, ancak hasta ve yakınları anestezi- uzun ameliyat süresi riskleri nedeniyle boyun diseksiyonunu kabul etmemesi üzerine sadece geniş kitle eksizyonu düşünüldü. Hastanın mevcut yaklaşık 6x8 cm 'lik kitlesi 2 cm'lik sağlam marjlarla eksize edildi. Oluşan yaklaşık 10x12 cm'lik defekt için IMAP flebi ile rekonstrüksiyon düşünüldü. Pre-operatif el Doppler USG ile sol taraf 3.intercostal boşlukta internal mammarian arter perforatörlerinin yerleri tespit edildi. Uygun çizimler yapıldı, 12x10 cm lik IMAP flebi tasarlandı. Uygun insizyonlar sonrası flep subfasiyal plandan eleve edildi. Eleve edilen flep uygun şekilde döndürüldükten sonra flep gergin olmayacak şekilde defekt alanına adapte edildi. Dönor alan primer süture edildi. 2 adet dren yerleştirildi. Drenler 3. Günde çekildi ve hasta 6. günde taburcu edildi. Takiplerinde komplikasyon veya nüks görülmedi. Hasta onkolojik takibe alındı.

Tartışma: Kutanöz skuamöz hücreli karsinomlar vücudun en sık görülen kanser türlerinden biri olup en fazla lokalize olduğu yer baş ve boyun bölgesidir. Baş ve boyun cilt kanserlerinin çoğunluğunu bazal hücreli karsinom, skuamöz hücreli karsinom ve malign melanom oluşturmaktadır. Primer tedavi, malignitenin geniş eksizyonudur. Geniş eksizyon sonrası baş ve boyun bölgesinde gelişen defektler;primer cilt kapaması, deri greftleri, lokal flepler, bölgesel flepler ve mikrovasküler serbest flepler ile kapatılabilmektedir. Rekonstrüksiyon planlanması yapılırken hastanın yaşı, cinsiyeti, cilt kalitesi, geçirdiği operasyonlar, komorbid durumlar,ek hastalıklar, defekt boyutu ve lokalizasyonu, baş ve boyun bölgesinde radyoterapi öyküsü gibi durumlar göz önünde bulundurulduktan sonra rekonstrüksiyon seçenekleri hastaya anlatılıp planlama yapılmalıdır. Mikrovasküler uzak flep yapılması planlandığında hastanın radyoterapi öyküsü, yaşı, komorbid durumlar ve geçirilmiş baş boyun cerrahisi mutlaka sorgulanmalıdır.

IMAP flebi ilk olarak 2006 yılında deltopectoral flebinin(DP) bir modifikasyonu olarak tanımlanmış olup birinci ila beşinci interkostal boşluklardan kaynaklanır ve %95'ten fazla ikinci ve üçüncü interkostal boşluklarda bulunur(3). IMAP flebinin anatomisi kadavra diseksiyonları üzerinde schmidt ve arkadaşları tarafından ayrıntılı olarak gösterilmiş olup tek bir perforatör arteri üzerinde 13x7 den 20x13 cm'e kadar cilt flebinin güvenilir bir şekilde kaldırılabileceği gösterilmiştir(4). Ayrıca flebin esnek ve ince olması, kolaylıkla eleve edilmesi, kas feda edilmemesi, geniş rotasyon arkı olması nedeniyle baş ve boyun rekonstrüksiyonunda sıkça kullanılmaktadır.(3)

Sonuç: IMAP flebi;düşük dönor alan morbiditesinin olması, sabit ve güvenilir vasküler anatomisi olması,serbest flep seçeneklerine kıyasla anastomoz ihtiyacının olmaması, ameliyat süresinin kısalığı ve hastanede yatış süresinin kısa olması, kolaylıkla eleve edilebilmesi, ince ve esnek olması nedeniyle özellikle komorbid durumları olan hastaların baş ve boyun rekonstrüksiyonunda rahatlıkla uygulanabilmektedir.
Anahtar Kelimeler: IMAP flep, baş boyun cerrahisi,kutanöz skuamöz hücreli karsinom

Kaynaklar:

1. Waldman A, Schmults C. Cutaneous Squamous Cell Carcinoma. Hematol Oncol Clin North Am. 2019 Feb;33(1):1-12. doi: 10.1016/j.hoc.2018.08.001. PMID: 30497667.
2. Yan F, Tillman BN, Nijhawan RI, Srivastava D, Sher

DJ, Avkshtol V, Homsi J, Bishop JA, Wynings EM, Lee R, Myers LL, Day AT. High-Risk Cutaneous Squamous Cell Carcinoma of the Head and Neck: A Clinical Review. Ann Surg Oncol. 2021 Dec;28(13):9009-9030. doi: 10.1245/s10434-021-10108-9. Epub 2021 Jun 30. PMID: 34195900.

3. Yu BT, Hsieh CH, Feng GM, Jeng SF. Clinical application of the internal mammary artery perforator flap in head and neck reconstruction. Plast Reconstr Surg. 2013 Apr;131(4):520e-526e. doi: 10.1097/PRS.0b013e3182818c08. PMID: 23542269.
4. Schmidt M, Aszmann OC, Beck H, Frey M. The anatomic basis of the internal mammary artery perforator flap: a cadaver study. J Plast Reconstr Aesthet Surg. 2010;63(2):191-196. doi:10.1016/j.bjps.2008.09.019

Anahtar Kelimeler: IMAP flep, baş-boyun cerrahisi, kutanöz skuamöz hücreli karsinom

Olgu

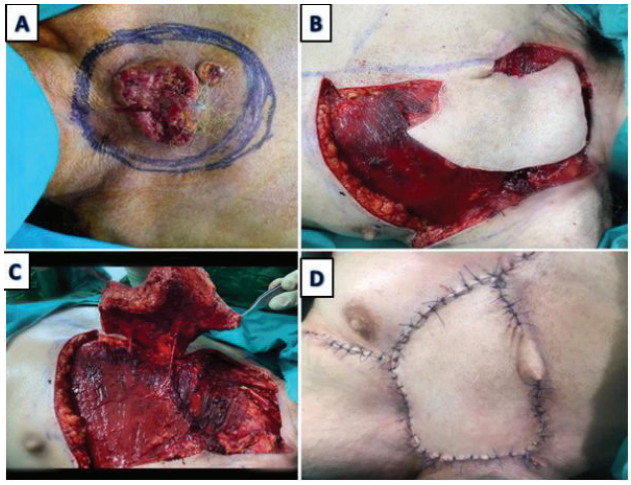

A:Kitlenin operasyon öncesi görüntüsü B-C-D:Hastanın intraoperatif görüntüleri

P-055

Çok Sayıda Eksizyona Rağmen Damakta Nüks Eden İn-Situ Malign Melanom

Çağrı Sandal[1], Mehmet Sühan Ayhan[1], Ayhan Erdal Işık[1], Bilge Kaan İsmail[1], Ayşenur Sert[2]

[1]Gazi Üniversitesi Tıp Fakültesi Plastik Rekonstrüktif ve Estetik Cerrahi Anabilim Dalı Ankara
[2]Gazi Üniversitesi Tıp Fakültesi Klinik Patoloji Anabilim Dalı Ankara

Giriş: Oral mukozal malign melanom nadir bir malignitedir. Oral mukozal malign melanomlar yüksek metastaz riskinden dolayı genellikle kötü prognozludur ve erken tanı hastalığın tedavi edilmesinde çok önemlidir. Oral mukozal in-situ malign melanom mukozal malign melanomun non-invaziv ve metastaz olasılığı çok düşük olan tipidir. Erken dönemde sadece cerrahi eksizyon ile tedavi edilebilir ve nüks olasılığı yaklaşık olarak %1'dir. Oral mukozal in-situ malign melanomda nüks görülürse tedavi için reeksizyon yapılması yeterlidir ve reeksizyon sonrası tekrar nüks beklenmez.

Gereç ve Yöntem

Olgu: 62 yaş erkek hasta ilk olarak 2008 yılında sert damağında koyu renkli lezyon şikayeti ile bölümümüze başvurmuş, tarafımızca yapılan eksizyonel biyopsi sonucu in-situ malign melanom tanısı almış olup cerrahi sınırların temiz olduğu tespit edilmiştir. Hasta 2008 yılındaki tedavisinden sonra 2008 ve 2023 yılları arasında on kere daha damakta siyah lezyon(şekil a) şikayeti ile tarafımıza başvurmuş ve yapılan reeksizyonlar da in-situ malign melanom patolojik tanısını almıştır. Patoloji sonuçlarının hepsinde cerrahi sınırın temiz olduğu belirtilmiştir. Hastaya her yıl düzenli olarak medikal onkoloji bölümü tarafından boyun MR ve USG taramaları yapılmakta olup hiçbir uzak metastaz bulgusuna rastlanmamıştır. Mukozal in-situ malign melanomun(şekil b) tedavisi için eksizyon yeterli olup nüks beklenmemektedir. Nadir de olsa in-situ malign melanom nüksü gelişirse tedavi olarak reeksizyon yapılması yeterlidir ve daha sonra nüks olasılığı çok düşüktür. Olguda ise çok sayıda reeksizyon sonrası görülen nüksler beklenmedik olup,literatür taramalarında bu olguya benzer başka bir olgu görülmemiştir.

Sonuç: Oral mukozal malign melanom in-situ nüksünün görülme ihtimali yaklaşık olarak %1 iken reeksizyon sonrası tekrar nüksün görülme ihtimali çok daha düşüktür. Olguda ise nüksler sonrası yapılan reeksizyon serisi literatürde benzeri olmayan bir durumdur. Literatür taramalarında böyle bir nüks serisine ve olguya rastlanılmamıştır.

Anahtar Kelimeler: İn-situ Malign Melanom, Mukozal Malign Melanom, Nüks Malign Melanom

Damakta Malign Melanom İn-situ Lezyonu ve Patolojik Görüntüsü

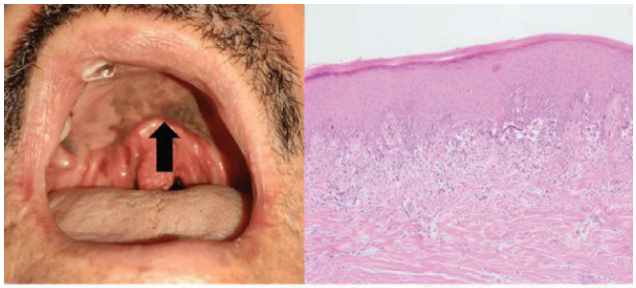

Şekil A Şekil B

P-056

Ağız İçi Yerleşimli Kaposi Sarkomu: Nadir Bir Lokalizasyon

Mehmet Bayram, Tuba Gürgah, Berk Tahan, Servan Dağ, İbrahim Uğur Budak, Mehmet Fatih Akkoç

Dicle Üniversitesi,Plastik, Rekonstrüktif Ve Estetik Cerrahi Ana Bilim Dalı

Giriş: Kaposi sarkomu (KS), düşük dereceli, endotel kökenli, multisentrik bir vasküler neoplazmdır(1). Genellikle HHV 8 enfeksiyonu ve HIV ile ilişkilidir. Özellikle 1980'lerin başında AIDS ile ilişkisinin anlaşılmasından

sonra, literatürde büyük ilgi görmüştür. Hastalık genellikle, ayak bileği ve ayak tabanlarını içeren tek veya her iki alt ekstremiteye lokalize tek veya çoklu lezyonlarla sınırlı olup nadiren fasiyal bölgede görülmektedir ve oral yerleşim oldukça nadirdir(2).

Bu olgu sunumunda ağız içi kitle şikayeti ile başvuran ve kliniğimizde tanı ve tedavisi yapılmış olan hastanın tanı ve tedavi süreçleri irdelenmiştir.

Olgu: 70 yaş erkek hasta ağız içinde diline gelen kitle ve şişlik nedeniyle başvurdu. Hastaya yapılan fizik muayenede sol alt gingiva bölgede canin dişi seviyesinden başlayıp 1.molar diş seviyesine kadar uzanan yaklaşık 1x3 cm'lik ülsere kitle olduğu saptandı. Hastanın yapılan maksillofasyal BT görüntülemesinde sol mandibula yarımında kemiği hafif destrükte eden cilt altı yumuşak doku kitlesi saptanması üzerine hastanın histopatolojik tanımlama için kitleden insizyonel biyopsi alındı. Hastanın insizyonel biyopsi sonucunun kaposi sarkomu gelmesi üzerine hasta için operasyon planlandı. Genel anestezi altında hasta operasyona alındı, ağız içi yıkama ve lokal anestezik infiltrasyonu sonrası sol alt gingivobukkal bölgedeki 1x3 cmlik kitle 5 mm'lik sağlam marjinal sınırlarla eksize edildi. Taban dokudan ve gingivobukkal bölgeden alınan materyaller patolojiye gönderildi. Daha sonra sol mandibula parasimfisiz bölgesi osteotom yardımı ile monokortikal şekilde alınarak frozen amaçlı patolojiye gönderildi. Frozen sonucu negatif olan hastanın ağız içi mukozası eriyebilen 4-0 monofilaman süturlerle onarıldı ve operasyona son verildi. Nihai patoloji değerlendirmesi sonucu kaposi sarkomu olarak raporlandırıldı. Bunun üzerine hasta kaposi sarkomu açısından değerlendirilmesi için onkoloji polikliniğine konsülte edildi. İlgili birimde ''kaposi sarkomu '' tanısı konulan hastanın ileri tetkikleri yapılması amacı ile onkoloji birimi tarafından takibe alındı.

Tartışma: Ağız içi şişlik şikayeti ile başvuran olgularda klinik muayenede saptanan kitleler nadir de olsa hematolojik bir hastalığın göstergesi olabilir. Bu yüzden tarafımıza bu şikayetlerle başvuran hastalarda ayrıntılı anamnez ve detaylı fizik muayene yapılmalıdır. Kaposi sarkomu için HHV-8 önemli bir predispozan etkendir. Risk faktörleri arasında hastalığın veya belirli ilaçların yarattığı immün yetmezlik,enfeksiyonlar ve kronik lenfödem sayılabilir. Oral bölgede yerleşimli kaposi sarkomu başlangıçta iyi sınırlı, ağrısız, kahverengimsi veya kırmızı maküler veya papüler, tek veya çoklu lezyonlar şeklinde görünebilir(2). Lokalize lezyonlarda cerrahi tedavi etkili olup hastalar mutlaka sistemik tedavi açısından onkolojiye yönlendirilmelidir.

Sonuç: Ağız içi kitle ile başvuran hastalarda ilgili anatomik bölgenin primer hastalıkları öncelikli olarak düşünülse de, sistemik metastazlar ve hematolojik hastalıkların da bu bölgede kitlelere sebep olabileceği akılda tutulmalıdır.

Referanslar:

1. Ma JY, Liu JW. Disseminated Kaposi Sarcoma. Clin Cosmet Investig Dermatol. 2022 Aug 20;15:1711-1714. doi: 10.2147/CCID.S376060. PMID: 36032412; PMCID: PMC9400676.
2. Mohanna,S.,Bravo.F.,Ferrufino,J.C.,Sanchez.J.,Gotuzzo, E.,ClassicKaposi's sarcoma presentingin the oral cavity of two HIV-negative Quechua patients. Med Oral Patol Oral CirBucal 2007;12:E365-8

Anahtar Kelimeler: Kaposi sarkomu, nadir oral lokalizasyon, AIDS

Olgu

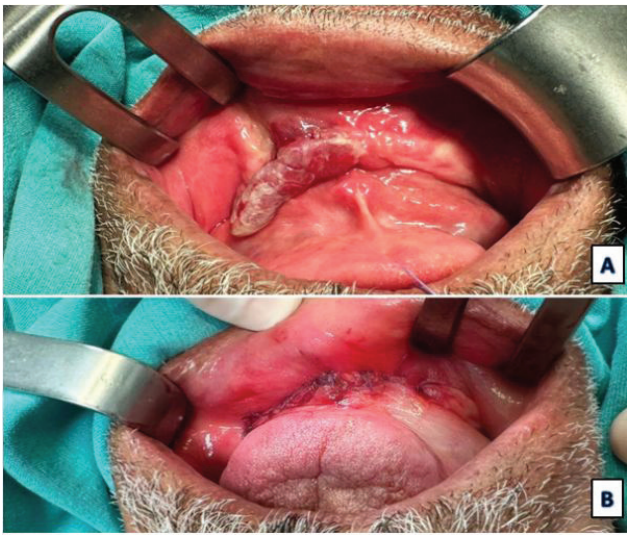

A: Kitle eksizyonu öncesi görüntü B: Eksizyon ve süturasyon sonrası görüntü

P-057

Marjolin Ülser Zemininde Aynı Yanık Skarında Birlikte Gelişen Malign Melanom ve Skuamöz Hücreli Karsinom

Aydın Önen, Umut Özdemir, Samet Ciğerli, Levent Yoleri

Celal Bayar Üniversitesi

Giriş: Marjolin ülser tanımı daha önce travmaya uğramış olan ciltteki kronik yara zemininden gelişen malign transformasyonu tanımlamak için kullanılmaktadır. Marjolin ülserleri nadir görülmekle birlikte agresif seyirlidirler. En sık alt ekstremitelerde görülür fakat üst ekstremiteler,baş boyun ve gövdede de görülebilmektedir.Bu vaka sunumunda 65 yaşındaki erkek hastada 5 yaşındayken oluşan alev yanığı sonrasında sol infraskapuler bölgedeki aynı yanık skarından oluşan marjolin ülserde hem skuamöz hücreli karsinom hem malign melanom gelişen vakanın tedavi yönetimi anlatılacaktır.

Gereç-Yöntem: Marjolin ülserleri kronik yangısal süreçlerin olduğu pek çok yarada gelişebilen malign cilt tümörlerini ifade eder.Marjolin ülserlerin büyük kısmı yanık cilt zemininde gelişir ve en sık görülen histolojik alt tipi skuamöz hücreli karsinomdur. (1)Fakat nadiren bazal hücreli karsinom,malign melanom ve sarkoma gelişebilir.Bu malign cilt tümörleri marjolin ülser zemininde geliştiklerinde daha agresif seyretmektedirler bu nedenle erken tanı ve tedavi yönetimi oldukça önemlidir.

Bulgular: 5 yaşındayken alev ile sol skapuler bölge inferiorunda yanma öyküsü olan hasta bu bölgede gelişen yara nedeniyle polikliniğimize başvurdu.Tip 2 diyabet,hipertansiyon ve hiperlipidemi tanıları olan hastanın muayenesinde sol infraskapüler bölgede 10x6 cmlik pigmente nodüler kahverengi renkte ülsere mobil lezyon izlendi.Bilateral aksiller ve inguinal bölgede palpable lenf nodu saptanmadı.Mevcut lezyonun 2 cm

cerrahi sınır ile eksizyonu ve sentinel lenf nodu biyopsisi planlanan hasta preop nükleer tıp bölümünce yapılan sintigrafi görüntülemesi sonrasında sol aksillada 1 adet ve sol infraskapüler bölgedeki lezyonun yaklaşık 3 cm inferiorunda 1 adet olmak üzere toplam 2 adet şüpheli lenf nodu işaretlendikten sonra tarafımızca genel anestezi altında opere edildi.Lezyona intradermal metilen mavisi enjekte edilip 10 dk masaj uygulandıktan sonra sol aksiller bölgeden yapılan cilt insizyonu ile gama prob yardımı ile 1 adet işaretlenmiş olan yaklaşık 20 mm lik lenf nodu ve bu lenf nodunun inferiorunda yer alan yaklaşık 10mmlik metilen mavisi ile boyalı görünen lenf nodu eksize edildi. Sol infraskapüler bölgede yer alan mevcut lezyona 2 cm cerrahi sınır koyularak lezyonun inferiorunda yer alan işaretlenmiş lenf nodu da eksizyon materyaline dahil edilecek şekilde tabanda kas fasyası dahil edilerek eksize edildi.Oluşan defekt superolateralden ve inferolateralden primer yaklaştırılarak küçültüldükten sonra kalan defekt sol uyluk posteriorundan alınan kısmi kalınlıkta deri grefti ile onarıldı.Patolojik inceleme sonucunda lezyonun medialinde 2.5x1.4 cm ölçülerinde 3mm derinlikte,retiküler dermişi tutan Clark IV malign melanom ve lezyonun lateralinde ise 2.1x1.3 cm ölçüsünde 3.5mm derinlikte iyi diferansiye skuamöz hücreli karsinom saptandı.Sol aksilladan gönderilen sentinel lenf nodu biyopsisi sonucunda ise 2 lenf nodunda malign melanom metastazı saptandı. Hastanın perop çekilen lezyon fotoğrafı ve eksizyon sonrası defektin onarılmış hali resim 1 de sunulmuştur.

Tartışma: Marjolin ülserler genellikle yanık skarlarından gelişen, nadir görülen ve agresif seyirli olan tümörlerdir.Kronik yangısal süreçlerin olduğu venöz staz ülserleri,hidraadenitis supuritiva,pilonidal sinüs,osteomyelit,üriner fistül,cilt greft donör sahası gibi nedenlere bağlı olarak da gelişebildiği bildirilmiştir.(2) İlk olarak 1828 yılında Jean-Nicolas Marjolin tarafından tanımlamıştır.En sık görülen histolojik tipi skuamöz hücreli karsinomdur. (1)Sekonder olarak iyileşen tam kalınlıktaki yanıklarda iyileşme sürecinin uzaması,kollajen organizasyonundaki yetersizlik ve fibrosize bağlı olarak vasküleritenin az olması nedeniyle lezyonun ülserasyona ve travmaya olan direncinin düşmesine bağlı olarak marjolin ülser gelişme eğilimi daha fazladır.Bu nedenle yanık sonrası oluşan defektlerin greft ile onarılması ve kronik yangının azaltılması marjolin ülser gelişimini azaltma açısından önemlidir.Vakaların %40'tan fazlasında alt ekstremite yerleşimi mevcuttur.(3)Yanık sonrası marjolin ülser gelişme süresi ortalama 29 yıl olarak saptanmıştır.(1)5.dekatta ve erkeklerde görülme sıklığı daha fazladır. Marjolin ülser zemininde gelişen malign cilt tümörlerinin konvansiyonel cilt tümörlerine göre lenf nodu metastaz oranı ve rekürrens oranı daha yüksektir ve prognozu daha kötüdür.(1)Marjolin ülser zemininde gelişen skuamöz hücreli karsinomda lenf nodu metastazı %27.5-40,5 yıllık sağ kalım %43-58 iken konvansiyonel skuamöz hücreli karsinomda lenf nodu metastazı oranı %3-23, 5 yıllık sağ kalım oranı %61,5-94,6 dır.(4)Yanık öyküsü olan ve kronik iyileşmeyen yarası olan tüm hastalarda marjolin ülser olasılığı göz önünde bulundurulmalı ve klinik şüphe halinde mevcut lezyondan histopatolojik örnekleme yapılmalıdır.Marjolin ülsere bağlı malign melanoma gelişimi ise oldukça nadirdir ve marjolin ülserler arasında görülme oranının % 1.46 olduğu bildirilmiştir.(1)Aynı hastada marjolin ülserden hem malign melanom hem skuamöz hücreli karsinom gelişmesi ise çok nadir olup bugüne kadar toplam 6 vaka bildirilmiştir. (5) Aynı lezyondan hem malign melanom hem de skuamöz hücreli karsinom gelişen toplam vaka sayısı ise 2 olarak bildirilmiştir.Tümör çapı 10cm den küçük olan hastaların 5 yıllık sağkalım oranları daha yüksek iken tümör çapı 10 cm den büyük olan hastaların 5 yıllık sağ kalım oranları önemli ölçüde daha düşük ve akciğer metastazı görülme eğilimi daha fazladır.(2) Tedavi yaklaşımında 2-4 cm cerrahi sınır ile geniş eksizyon önerilmektedir.(4) Adjuvant radyoterapi verilmesi ile ilgili fikir birliği yoktur fakat radyoterapinin fibroblast proliferasyonunu ve anjiyogenezisi önlediği ve bu sayede fazla kollajen üretimini önlediği düşünülmektedir. Pozitif rejiyonel lenf nodu saptanması halinde lenf nodu diseksiyonu tümörün derecesinden bağımsız olarak yapılmalıdır.Ayrıca orta ve az differansiye skuamöz hücreli karsinomlarda pozitif lenf nodu olmasa bile lenf nodu diseksiyonu yapılması önerilmektedir.10 cm'den büyük olan tümörlerde de klinik tecrübelere göre iyi differansiye skuamöz hücreli karsinomda rejiyonel lenf nodu tutulumu olmasa dahi lenf nodu diseksiyonu yapılması gerektiği düşünülmektedir.(2)

Sonuç: Marjolin ülserlerin en sık rastlanan histolojik tipi skuamöz hücreli karsinom olmasına rağmen malign melanom gibi diğer malign cilt tümörlerinin de görülebileceği ve hatta eş zamanlı olarak farklı tipte malign cil tümörlerinin görülebileceği akılda tutulmalı ve tedavi yönetiminde bunlar göz önünde bulundurulmalıdır. Lenf nodu metastazları daha yüksek oranda görüldüğü için ilgili bölgenin lenf nodu muayenesi dikkatlice yapılmalı ve gereklilik halinde radyolojik taramalar yapılarak tedavi buna göre düzenlenmelidir.

Kaynaklar

1. Prognostic Factors of Marjolin Ulcers: A MetaAnalysis and Systematic Review Assisted by Machine Learning Techniques Kai-Yuan Cheng, MD1 Jiaxin Yu, PhD2 En-Wei Liu, MD1 Kai-Chieh Hu3,4 Jian-Jr Lee, MD, PhD1,3, Plastic and Reconstructive Surgery 151(4):p 875-884, April 2023.
2. Marjolin Ulcers Arising on Extremities Yigit Ozer Tiftikcioglu, MD, Cuneyt Ozek, MD, Ufuk Bilkay, MD, Ali Uckan, MD, and Yalcin Akin, MD Ann Plast Surg 2010;64: 318–320
3. Melanoma Marjolin's ulcer in the hand: A case report Rafaela Pais Serras, David Carvalho Rasteiro, Maria Manuel Mendes, Maria Manuel Mouzinho Int J Surg Case Rep. 2019;60:345-347. doi: 10.1016/j.ijscr.2019.06.029. Epub 2019 Jun 20.
4. Marjolin's ulcer: a rare entity with a call for early diagnosis Fahad Mujtaba Iqbal, Yashashwi Sinha,Wayne Jaffe BMJ Case Rep Jul 15;2015:bcr2014208176. doi: 10.1136/bcr-2014-208176.
5. Co-occurrence of Malignant Melanoma and Squamous Cell Carcinoma on Burn Scars: A Case Report Naoki Sasaki,Natsuko Saito-Sasaki,Sanehito Haruyama, Yu Sawada Cureus 15(8): e44283. doi:10.7759/cureus.44283

Anahtar Kelimeler: Marjolin ülser, malign melanom, skuamöz hücreli karsinom, yanık

Resim 1

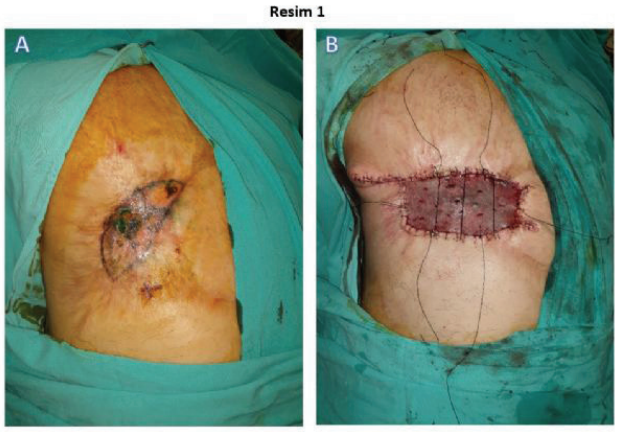

A:Sol infraskapuler bölgede yer alan pigmente nodüler ülsere lezyonun preop görünümü B:Mevcut lezyonun eksizyonu sonrası kısmi kalınlıkta deri grefti ile onarılan defektin son hali

P-058

Bilateral Üst Ekstremitelerde Primer, Senkron ve Simetrik İki Malign Melanom Olgusu

Özge Eren, Merve Terzi,
Abdurrahman Ercan Yurttaşer, Yunus Can Tokgöz,
Adnan Menderes, Haluk Vayvada

Dokuz Eylül Üniversitesi Tıp Fakültesi, Plastik, Rekonstrüktif ve Estetik Cerrahi Anabilim Dalı, İzmir

Giriş: Melanom, epidermisin bazal tabakasında melanosit, melanin (pigment) üreten hücrelerin malignitesidir. Melanositler nöral krest kökenlidir ve bu nedenle malign transformasyondan sonra migrasyon ve metastazı teşvik eden birçok sinyal molekülü ve faktörü ifade eder. Cilt kanserlerinin sadece %1'ini oluşturmasına rağmen, melanom cilt kanseri ölümlerinin %80'inden fazlasını oluşturmaktadır. Melanom hastalarının 0.6% -12.7% ' sinde ilerleyen dönemde 1 ya da daha çok multiple malign melanom gelişir. Literatürde az sayıda bilateral uveal veya koroidal melanom vakası tanımlanmış olmasına rağmen bizim olgumuz primer, senkron ve simetrik kutanöz malign melanom özelliğini taşımaktadır. Bu nedenle nadir görülebilecek bir vaka olarak her iki kol ekstansör yüzeyinde yaklaşık olarak aynı yerde yerleşen ve eş zamanlı görülen iki primer melanomu olan 61 yaşında bir kadın hastayı sunacağız.

Olgu: 61 yaşında kadın hasta eş zamanlı olarak sağ ve sol kolda ekstansör yüzlerde 2 adet düzensiz sınırlı pigmente lezyonun dış merkezde eksizyon sonucunun malign melanom olarak raporlanması üzerine hasta tarafımıza yönlendirildi. Hasta Fitzpatrick tip 3 cilt tipindeydi. Eksizyonel biyopsi patoloji sonuçlarında sağ kolda Clark evre 3, Breslow 0,8mm; sol kolda Clark evre 4, Breslow 0,9mm melanom saptandı. Bunun sonucu olarak sınır genişletme cerrahisi ve sentinel lenf nodu biyopsisi (SLNB) yapıldı. SLNB sonuçlarında metastatik lenf nodları saptanması üzerine hastaya önce sol sonra sağ taraflı olarak iki aşamada bilateral aksiller diseksiyon operasyonu yapıldı.

Tartışma: Melanom hastalarında yeni lezyonların bulunması halinde bu lezyonun primer bir melanom mu ya da melanoma ait bir metastaz mı sorusunun yanıtlanması oldukça önemlidir. Öyle ki primer melanom metastazı ile multiple primer melanom arasında biyolojik ve patolojik davranış farklılıkları vardır. Açıkça görülmektedir ki CDKN2A mutasyonu multiple malign melanom ile ilişkilidir bu nedenle malign melanomda CDKN2A mutasyonu saptanan hastalar ve aileleri daha kısa aralıklarla prekürsör lezyonlar için daha düzenli olarak taranabilir ve erken evrede yakalanabilir. Bu çalışmada dermatologların, genetik uzmanların, onkologların ve biz plastik cerrahların multiple malign melaoma multidispliner yaklaşması önemi görülmektedir. Bu da bizim çalışmamızdaki gibi vakalara yönelik ileride yapılabilecek CDKN2A mutasyonu çalışmasıyla hem ailesel riskleri belirlemede hem de kişinin bireysel risklerini belirlemede önemli rol oynayabilir.

Sonuç: Sonuç olarak bizim sunduğumuz vakadaki gibi hastaların multiple malign melanom tanısı alabileceği göz önünde bulundurularak vücuttaki tüm lezyonları taranmalıdır. Riskli lezyonlar eksize edilerek multiple malign melanom tanısı dışlanmalıdır. Buna yönelik olarak eksizyon materyallerinin deneyimli bir patolog elinde incelenmesi hastanın tanısını koymada oldukça önemli yer tutmaktadır. Melanom tanısı alan kişi ve 1.derece akrabalarının CDNK2A mutasyonu açısından genetik taramayla düzenli takiplerin sıklığı, risk altındaki bireylerin belirlenmesi ve erken tanı ile mortilitenin düşürülmesi açısından önemli bir yaklaşım olabilir. Bütün bunlar gösteriyor ki melanom hastaları ve aileleri detaylıca ve multidispliner yaklaşım ile değerlendirilmelidir.

Anahtar Kelimeler: Cilt kanseri, CDNKN2A mutasyonu, malign melanom, senkron melanomlar, simetrik melanomlar

Görsel 1

Malign melanom saptanan lezyonların eksizyonel biyopsi sonrası görünümü.

P-059

Uylukta Paraneoplastik Sendroma Yol Açan Dev Merkel Hücreli Kanser Metastazı

Mustafa Akyurek, Anıl Bolca

Çanakkale Onsekiz Mart Üniversitesi, Plastik Rekonstrüktif ve Estetik Cerrahi Kliniği

Giriş: Merkel Hücreli Karsinom (MHK) agresif bir nöroendokrin cilt kanseridir. Bu tümörler ACTH gibi peptitler salgılayarak hiponatremi ile giden paraneoplastik sendromlara neden olabilirler. MHK tedaviye rağmen lokal nüks, lenf düğümü yayılımı ve uzak metastazlar yapmaya meyillidir.(1)

Olgu: 88 yaşında kadın hasta sol inguinal bölgede pozisyonla femoral artere bası yapan 18x22 cm boyutunda mobil, yüzeyinde ülserasyon olmayan nodüler kitle şikayetiyle kliniğimize başvurdu. Öncesinde aynı ekstremitede Merkel hücreli kanser eksizyonu yapıldığı öğrenilen hastanın kütlesinden yapılan ultrason eşliğinde insizyonel biyopsi ile Merkel hücreli kanser tespit edildi. Hastanın biyokimyasal analizinde kan sodyum miktarının 120 g/dL düşük olduğu ve bu miktarı artırmak için yapılan medikal tedavilere dirençli olduğu görüldü. Uygun önlemler altında hasta operasyona alındı, tümör eksize edildi. İnguinal diseksiyon tamamlandıktan sonra cilt FTSG ile kapatıldı. Post-op 10. saatte yükselmeye başlayan sodyum 5 gün içerisinde 130 g/dL civarlarına geldi. Post-op 21. günde hasta onkolojiye devredildi.

Tartışma: Merkel hücreli kanser agresif olmasına rağmen makroskopik görüntüsü non-spesifik olduğu için sıklıkla rastlantısal olarak tanı alır(2). Lokal seyreden Merkel hücreli karsinomda 5 yıllık sağ kalım %51 iken nükslerde sağ kalım %14'tir(1). Tümör yükünün cerrahi olarak azaltılmasıyla tümörün yol açtığı paraneoplastik sendromun etkileri azaltılabilirken, postoperatif dönemde de hiponatremiyle gidebilen tablolar görülebilmektedir.

(1)Coggshall K, Tello TL, North JP, Yu SS. Merkel cell carcinoma: An update and review: Pathogenesis, diagnosis, and staging. J Am Acad Dermatol 2018: 78: 433-42.

(2)Verzi AE, Amin SM, Guitart J, Micali G. Merkel cell carcinoma: a review. G Ital Dermatol Venereol 2015: 150: 419-28.

Anahtar Kelimeler: merkel hucreli karsinom, metastaz, paraneoplastik sendrom

Resim 1

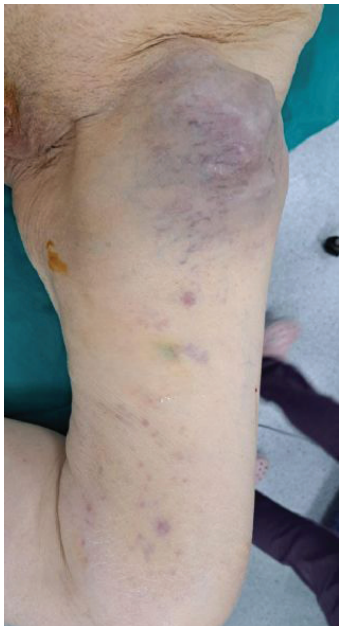

Dev merkel hucreli karsinom metastazi

P-060

Perianal bölgede Bazal Hücreli Karsinom: Nadir Bir Olgu

İlker Uyar[1], İsmail Arda Tufan[1], Meltem Ayhan Oral[2]

1İzmir Katip Çelebi Üniversitesi Tıp Fakültesi, Plastik, Rekonstrüktif ve Estetik Cerrahi Ana Bilim Dalı
2İzmir Atatürk Eğitim ve Araştırma Hastanesi, Plastik, Rekonstrüktif ve Estetik Cerrahi Kliniği, İzmir

Giriş: Bazal hücreli karsinom (BCC) en sık görülen kutanöz malignitedir ve tüm melanom olmayan cilt kanserlerinin yaklaşık %80'ini oluşturur [1].

Bu tümörler tipik olarak güneşe maruz kalan bölgelerde ortaya çıkar; nadiren maruz olmayan bölgelerde ortaya çıkarlar ve gövdede, cinsel organlarda, tırnaklarda, aksillada, meme ucunda veya ayak tabanında bulunurlar [3, 4].

Bu çalışmada nadir yerleşimli bir BCC olgusunun sunulması amaçlanmıştır.

Olgu Sunumu: Hastanemizde puch biyopsi örneklemesi yapılan ve patoloji sonucu BCC olarak raporlanan 69 yaşındaki kadın hasta tarafımıza perianal bölgedeki son 6 aydır kanayan kitlesel lezyonu nedeniyle başvurdu. Kişisel veya aile öyküsünde anlamlı bir özellik yoktu, detaylı anamnezde özellikle anogenital siğiller, cinsel yolla bulaşan hastalık, malignite, inflamatuar dermatoz veya arsenik maruziyeti öyküsü yoktu. Laboratuvar test değerleri normaldi ve HIV, HSV ve frengi serolojisi sonuçları negatifti.

Hastanın perianal bölgedeki lezyonun invazyon açısından değerlendirilmesi için peroperatif genel cerrahi görüşüne başvuruldu. Kitle 5 mm sağlam sınır ile süpersifisyal sfinkter üzerinden total eksize edildi. İntraoperatif katılım sağlayan genel cerrahi hekimi ile sfinkterlerin korunduğu teyit edildi. Sağ uyluk posterolateralden alınan kısmi kalınlıklı deri grefti ile defekt alanı onarılarak tie-over pansuman yapıldı. Postoperatif 5. günde pansuman açıldı, süperolateral alanda minimal greft dehissansı izlendi. Geri kalan alanda greft infakt izlendi. Dehisse alan yağlı pansuman ile takibe bırakıldı. Patoloji sonucu sınırları salim yüzüyle tip BCC olarak raporlarlandı.

Tartışma ve Sonuç: Perianal deri bazal hücreli karsinom, en sık bireysel vaka raporları veya vaka serileri tarafından bildirilen nadir bir varlıktır. Erkek baskınlığı vardır ve ortalama başlangıç yaşı 67'dir [4]. Klinik sunumunda eritematöz papüllerden ve yamalardan kanama, ağrı, kaşıntı ve mukoid akıntı ile ortaya çıkabilir ve nodüllere, plaklara, ülserlere dönüşebilir[1, 5]. Bu lezyonların çoğunluğu 2 cm'den küçüktür ve anal eşiğin dışında bulunur [4].

Perianal BCC'nin etiyolojisi bilinmemektedir; ancak kronik tahriş, travma, immünosüpresif ilaçlar ve radyasyon nedensel faktörler olarak öne sürülmüştür [1]. Skuamöz hücreli karsinomun aksine perianal BCC vakaları HPV pozitifliği göstermez(5).

Genellikle hastalığın nüksü olmadığı için lokal eksizyonun son derece başarılı olduğu kanıtlanmıştır [1, 4].

Bu vakada total eksizyon ve greftleme ile tedavi sağlandı ve takiplerde herhangi bir komplikasyon veya nüksle karşılaşılmadı.

1) H. W. Rogers, M. A. Weinstock, S. R. Feldman, and B. M. Coldiron, "Incidence estimate of nonmelanoma skin cancer (keratinocyte carcinomas) in the US population, 2012," JAMA Dermatology, vol. 151, no. 10, pp. 1081–1086, 2015.

2) M. J. Roth, J. B. Stern, H. M. Haupt, R. R. L. Smith, and S. J. Berlin, "Basal cell carcinoma of the sole," Journal of Cutaneous Pathology, vol. 22, no. 4, pp. 349–353, 1995.
3) A. M. Salih, F. H. Kakamad, and G. M. Rauf, "Basal cell carcinoma mimicking pilonidal sinus: a case report with literature review," International Journal of Surgery Case Reports, vol. 28, pp. 121–123, 2016.
4) Ş. Yaşar, B. Yaşar, T. Doruk, E. Abut, and Z. Aşiran Serdar, "Giant perianal basal cell carcinoma: an uncommon localization: case report," Turkiye Klinikleri Journal of Medical Sciences, vol. 32, no. 6, pp. 1710–1713, 2012.
5) Ş. Yaşar, B. Yaşar, T. Doruk, E. Abut, and Z. Aşiran Serdar, "Giant perianal basal cell carcinoma: an uncommon localization: case report," Turkiye Klinikleri Journal of Medical Sciences, vol. 32, no. 6, pp. 1710–1713, 2012.

Anahtar Kelimeler: bazal hücreli karsinom, greft, perianal

Figür

P-061

Ayakta Malign Melanoma Eksizyonu Sonrası Defektin Reverse FDMA Flebi ile Rekonstrüksiyonu

Berk Tahhan, Mehmet Fatih Akkoç, Mehmet Bayram, Yusuf İnan Nakipoğlu, Volkan Özel, Ahmet Tuncer Taşçı

Dicle Üniversitesi Plastik,Rekonstruktif ve Estetik Cerrahi Anabilim Dalı, Diyarbakır

Giriş: Melanom, melanositlerin malignitesinden kaynaklanan bir deri kanseridir. Melanom insidansı dünya çapında hızla artmakta ve mortalite oranı en yüksek olan cilt kanseridir Ultraviyole ışığa maruz kalma, açık tenli olmak, displastik nevüs varlığı ve genetik yatkınlık melanomda risk faktörleri olarak sayılabilir. Erkeklerde en sık görülen beşinci, kadınlarda ise altıncı kanser türüdür. Melanom tanısı, klinik olarak şüpheli lezyonlardan biyopsi yapılması ve histopatolojik inceleme ile konur Breslow kalınlığı, ülserasyon varlığı, yaş, primer lezyonun lokalizasyonu, mitoz sayısı ve bölgesel lenf nodlarının değerlendirilmesi prognostik faktörlerdir. Bölgesel lenf nodlarının metastazının değerlendirilmesinde sentinel lenf nodu örneklemesi başarılı bir şekilde kullanılmaktadır. Sentinel lenf nodu metastatik tümör hücrelerinin yayıldığı ilk lenf nodudur. Önleyici tedbirler arasında UV ışığına ve güneşe maruz kalmanın azaltılması yer almaktadır. Cilt kanserinin erken teşhisi hem kısa hem de uzun vadeli morbidite ve mortaliteyi büyük ölçüde azaltır.Vakamızda ayakta malign melanomu olan hastamızda cerrahi sonrası oluşan defekt için flep ihtiyacı doğmuştur. Ayak distali ve başparmak yaralarını kapatmak için vaskülarize bir doku ihtiyacı olduğu durumlarda flep seçenekleri açısından zor bir bölgedir. Web aralığında bulunan dorsal metatarsal arter ve plantar metatarsal arter arasındaki damarların anastomozlarına dayanarak distal tabanlı bir adipofasiyal flep daha da distale taşımak amacıyla kullanılabilir.

Olgu: 71 yaşında kadın hasta son 2 aydır sol ayak 5. parmakta fark ettiği lezyonun giderek büyümesi sebebiyle kliniğimize başvurdu. Muayenede sol ayak 5. parmakta 2*2 boyutlarında düzensiz şekilli lezyon izlendi, inguinal alanda palpe edilebilen LAP saptanmadı. Esmer cilt yapısına sahip olan hastanın özgeçmiş ve soy geçmişinde herhangi bir özellik saptanmadı. Lezyondan yapılan biyopsi sonrası patoloji raporuna göre akral tip malign melanom olması nedeniyle hastaya lezyondan 2 cm marj koyularak 4. ve 5. metatarsofalengeal ekleme uzanacak şekilde amputasyon ve inguinal sentinel lenf nodu biyopsisi planlandı. Hastaya yapılan amputasyon sonrası 4. ve 5. parmaklarda gelişen 6*4 cmlik kemik açıklığı da içeren defekt nedeniyle hastaya 6*5 cmlik first dorsal metatarsal arter tabanlı propellar flep kaldırıldı. Flep 90 derece döndürülerek ayak 4. ve 5. parmaktaki kemik açıklığı olan yara yerine inserte edildi. Flep donör alanı sol uyluktan alınan kısmi kalınlıklı deri greftiyle kapatıldı. Hastaya aynı seansta inguinal sentinel lenf nodu biyopsisi yapıldı. Patoloji sonucuna göre tümör cerrahi sınıra en yakın 2 cm uzaklıkta izlendi. Sentinel lenf nodu biyopsisi sonucunda reaksiyonel lenf nodları izlendi. Operasyon sonrası poliklinik takiplerinde hastada cerrahi olarak bir sorun saptanmadı. Nüks gözlenmedi hastanın plastik cerrahi, onkoloji, ve dermataloji poliklinik takipleri multidisipliner şekilde yapılmaktadır.

Tartışma: Rekonstrüktif asansörde yukarı çıkarken lokal seçenekler her zaman göz önünde bulundurulmalıdır, çünkü iyi uygulandıklarında nispeten daha basittirler. Greft ve flepler seçenekler arasındadır. Uygulama kolaylığı nedeniyle yara kapatmada sık kullanılan greftler bu bölge yaralarında çok tercih edilmez. Greftin tendon, kemik gibi yapıları kapatamaması ve greftlenerek iyileşen alanların basınca dayanıksız olması sebepler arasında sayılabilir.

Flepler dayanıklı ve vaskülarize bir doku sağlayabilmeleri nedeniyle tercih edilmektedir. Serbest fleplerle geniş doku defektleri tek seansta kapatılabilir. Fakat uzun ameliyat süreleri, hassas özel ekipman gerektirmesi ve alıcı bölgede renk ve kalınlık olarak yeterli uyum gösterememesi dezavantajlarındandır. Son yıllarda alt ekstremite travmalarında perforatör fleplerin kullanım sıklığı artmıştır. Ayak distal kısımların rekonstrüksiyonunda da etkili bir seçenek olarak günümüzde kullanılmaktadır.

FDMA dorsalis pedis'ten köken alıp 1 ve 2. metatarslar arasında seyreder. Distal kominikan dallarıyla plantar pediküllle bağlantı kurar. FDMA bazlı perforator propellar flepler ayak distal kısımdaki küçük yaraları kapatmada rahatlıkla kullanılmaktadır. Daha kısa ameliyat süreleri, cerrahi için özel ekipmana ihtiyaç duymaması ve doku uyumu açısından iyi bir tedavi seçeneğidir.

Sonuç: FDMA perforator propellar flebin ayak distali ve parmaklardaki doku defektlerinin rekonstrüksiyonunu sağlaması ve cerrahi kolaylığı nedeniyle iyi bir flep seçeneği olarak düşünülebilir. Flep donör alanına greft ihtiyacı gibi bir dezavantajı olsa da serbest flep ihtiyacını ortadan kaldırması kullanımını avantajlı kılmaktadır.

Anahtar Kelimeler: first dorsal metatarsal flap, malign melanom, doku defekti

FDMA

P-062

Prefabrike Serbest Radial Önkol Flebi İle Total Burun Rekonstrüksiyonu

Hüseyin Emre Ulukaya, Büşra Güçlü, Aleyna Bulat, Sabri Öztürk

Şişli Hamidiye Etfal Eğitim ve Araştırma Hastanesi, İstanbul

Giriş: En sık görülen cilt kanseri bazal hücreli karsinomdur. Bazal hücreli karsinomun (BCC) tedavisinde cerrahi halen altın standart olarak yerini korumaktadır ve cerrahi sınır temiz ise tam iyileşme oranı %99'a ulaşmaktadır.[1] Özellikle yüz bölgesi gibi estetik kaygının yüksek olduğu bölgelerde geniş lokal eksizyon sonrasında hastanın ve cerrahın beklentisi doğala yakın sonuç elde etmektir fakat özellikle total veya geniş defektlerde doğala yakın bir rekonstrüksiyon sağlamak zorlayıcıdır. Bu olgumuzda riskli bir bölge olan sol alar kanat BCC'yi ve eksizyonu sonrası oluşan hastada estetik, psikolojik ve fonksiyonel sıkıntı oluşturan nazal doku defektinde tercih ettiğimiz, cerrrahi olarak kısıtlayıcı ve zorlayıcı bir yöntem olan total burun rekonstrüksiyonunu tartışmayı amaçlandı.

Olgu Sunumu: 71 yaş erkek hasta, dört senedir sol alar kanatta başlayan ve zaman içinde büyüme gösteren yara ile dış merkeze başvurdu. Hastanın dış merkezde yapılan eksizyonel biyopsi sonucunun BCC gelmesi üzerine hastaya wedge eksizyon uygulandı. Hasta,tarafımıza Mayıs 2022'de sol nasal alar kanattan nasal dorsuma uzanan yaklaşık 3x4 cm boyutlarında nasal kıkırdakların ve septumun eksize edildiği doku defekti ile başvurdu. Hastanın detaylı fizik muayenesinde ele gelen ek kitle izlenmedi. Hastaya total burun rekonstrüksiyonu iki aşamada yapıldı. Operasyon genel anestezi altında preoperatif planlanan nasal ölçülere göre kıkırdak greftinin adapte edileceği sol ön kol bölgesine nasal dorsum, columella, alar kanatları içeren çizimler yapıldı. Kostal greft preoperatif belirlenen ölçülere göre şekillendirildi ve sol ön subkutan dokuya adapte edildi. Hastanın postoperatif beşinci günde taburculuğu sağlandı. İkinci seans bir ay sonra yapıldı. Ameliyat esnasından sol ön kol volar yüzde seans 1 operasyonunda prefabrike edilen kıkırdak greftler etrafından peroperatif yapılan planlamayla burunda columella, alar kanatlar, nasal dorsumu oluşturacak şekilde uygun ölçülerde çizim yapıldı. Peroperatif tasarlanan sınırlardan girilerek kas fasyasına kadar inildi, insizyon Z plasti şeklinde ilerletildi.Radial arterin flepteki proksimal ve distal uçları belirlendikten sonra flep dolaşımı kontrol edildi. Serbest sol radial ön kol flebi bir arter veiki konkomitan veni, sefalik veni ve palmaris longus tendonu ile beraber serbestlendi. Flep defekte uygun olucak şekilde sütür yardımıyla şekillendirildi ve yeni columella, alar kanatlar ve nasal dorsum oluşturuldu. Flep orta hat kıkırdağı nasal kemiğe vida ile adapte edildi. Fasyal ven ve fasyal artere ulaşıldı. Radial arter ve fasyal arter anastomozu yapıldı. Akım salim izlendi. Sefalik venin adaptasyonu sırasında oluşan gapi kapatmak için eksizyon alanından alınan ven grefti kullanılarak ameliyat sonlandırıldı. Hastaya trentalin 500 mg, ecopirin 100 mg ve oksapar 0.4x1 şeklinde medikal tedavi uygulandı. Postoperatif sekizinci günde hasta taburcu edildi. Hastanın takiplerinde erken dönem ve geç dönemde herhangi bir komplikasyon izlenmedi.

Tartışma: BCC tedavisinin ana hedefleri; tümörü tamamen eksize etmek, nüksünü önlemek ve hastaya en iyi kozmetik sonucu vermektir. BCC'nin tedavisi genellikle cerrahidir, Çeşitli tedavi türleri arasında Mohs mikrografik cerrahi (MMS), standart cerrahi eksizyon, radyasyon, fotodinamik terapi, kriyocerrahi, topikal tedaviler ve Vismodegib gibi sistemik ilaçlar yer alır. Tam ve parsiyel burun defektleri, plastik ve rekonstrüktif cerrah için ciddi bir zorluk oluşturur. Bu tür defektlerde lokal fleplerin kullanımının uygun olmadığı durumlarda, nasal çerçeveyi oluşturabilmek için mikrovasküler serbest flepler, gerektirdiği görülmektedir. Burun desteği oluşturmak için vaskülarizasyonu olmayan kemik veya kıkırdak greftleri kullanılır.[2] Koruyucu hücresel canlılığa sahip olması nedeniyle, vaskülarize kemik transferinin geleneksel kemik greftlemeye göre önemli avantajları olduğu belirtilmektedir.[3] Rekonstrüksiyonu yapılan vaskülerize kemiğin, daha hızlı adaptasyonu olur, bu da uzun vadeli stabilite sağlar. [4] [5] Radyal ön kol flebi bunlar arasından en güvenilir olanlardan biridir. Osteokutanöz flepler arasında, radius burun çerçevesi rekonstrüksiyonu için mükemmel bir seçenektir çünkü ince bir kemik yapısına sahiptir ve doğru şekillendirilebilir. İnce, canlı bir kemik, kolumella için destek sağlamak için gereklidir.

Sonuç: Tümör cerrahisi, travma vs. sebeplerden dolayı insan için kozmetik önemi yüksek olan burunda çeşitli defektler meydana gelebilir. Oluşan defektler fonksiyonellik, psikolojik ve estetik açıdan ciddi problemler oluşturabilir. Bu olgu sunumuzda hastada psikolojik, fonksiyonel ve estetik açıdan hastanın yaşımını olumlu yönde etkileyen bir sonuç elde edildi. Postoperatif dönemde hastanın toplum yaşamına hızlı adapte olması, burnunu kapatmak zorunda kalmaması bunu destekler niteliktedir.

Kaynakça

1. Madan V, Lear JT: Szeimies RM. Non-melanoma skin cancer. Lancet 2010;375:673-851
2. Sinha M, Scott JR, Watson SB. Prelaminated free radial forearm flap for a total nasal reconstruction. J Plast Reconstructive Aesthet Surg JPRAS. 2008;61:953–957.
3. Muramatsu K, Hashimoto T, Tominaga Y, et al. Vascularized bone graft for oncological reconstruction of the extremities: review of the biological advantages. Anticancer Res. 2014;34:2701–2707
4. Cherubino M, Battaglia P, Turri-Zanoni M, et al. Medial femoral condyle free flap for nasal reconstruction: new technique for full-thickness nasal defects. Plast Reconstructive Surg Global Open. 2016;4:e855.
5. Fujioka M, Hayashida K, Murakami C, et al. Reconstruction of total nasal defect including skin, bone, and lining, using a single free radial forearm osteocutaneous perforator flap. Plast Reconstructive Surg. 2012;129:854e–857e.
6. Hsiao YC, Huang JJ, Zelken JA, et al. The folded ulnar forearm flap for nasal reconstruction. Plast Reconstructive Surg. 2016;137:630–635.,

Anahtar Kelimeler: bazal hücreli kanser, burun rekonstrüksiyonu, cilt kanseri, kıkırdak grefti, radyal ön kol flebi

P-063

Çoklu Deri Kanseri Hastasında Sentinel Lenf Nodu Biyopsisi İle İnsidental Tanı Konan Kronik Lenfositik Lösemi/Küçük Lenfositik Lenfoma Tanısı

Berkan Can Bilen[1], Mehmet Fatih Özçiler[1], Buğra Demirbaş[1], Mehmet Sühan Ayhan[1], Merve Turan[2]

[1]Gazi Üniversitesi Tıp Fakültesi Plastik,Rekonstrüktif Ve Estetik Cerrahi A.B.D.
[2]Gazi Üniversitesi Tıp Fakültesi Patoloji A.B.D

Giriş: Cilt kanserleri insanlarda en sık karşılaşılan malignitedir. Gelişimi birden çok faktöre bağlıdır. Bu faktörler arasında ileri yaş, UV maruziyeti, deri tipi, genetik, immünsüpresyon, virüsler ve çevresel faktörler gibi etkenler rol oynamaktadır.

İmmünsupresyonun içerisinde solid organ transplantasyonları, non-hodgkin lenfomalar, kronik lenfositer lösemi, virüsler ve otoimmün bozukluklar örnek verilebilir. İmmünsupresyon bozuklukları hem humoral hem hücre aracılı bozuklukları içermektedir[1]. Literatürde bu sistemlerdeki bozuklukların deri kanserlerinin ortaya çıkmasında temel faktör olduğu düşünülmektedir.

Vaka: 66 yaşında kadın hasta tarafımıza üç yıldır sağ kulak lobülünde bulunan 1cm çapında düzensiz kenarlı, heterojen hiperpigmentasyon gösteren lezyon (Fig.1) ve iki yıldır burun dorsumunda bulunan 1,5cm çapında ülsere kurutlu lezyon (Fig.2) şikayetiyle kliniğimize başvurdu. Hastanın anamnezinde hipertansiyon dışında kronik hastalığı, ailede malignite öyküsü, sigara kullanımı olmadığı öğrenildi.

Eksizyonel biyopsi yapılan hastanın burun dorsumundaki lezyonunun patolojisinde infiltratif ve nodüler tip bazal hücreli karsinom, sağ kulak lobülünden eksizyonu yapılan lezyonunun patolojisinde ise superfisyal yayılan tip invaziv malign melanom tanısı konuldu.

Bazal hücreli karsinom eksizyonel biyopsisinin patoloji sonucunda cerrahi sınır negatifliği saptanan ve invaziv malign melanom eksizyonel biyopsisinin patolojisinde, vertikal ve radial büyüme fazı(+), evrelemesi PT2a ve Breslow'a göre tümör kalınlığı 1,1mm saptanan hastada, sağ kulak lobülü için reeksizyonla eş zamanlı tc99 radyonükleid ile işaretli sentinel lenf nodu biyopsisi yapıldı. Reeksizyon materyalinin incelemesinde lobül çevresinde malign melanom için cerrahi negatiflik sağlandığı görülen hastanın, sentinel lenf nodu biyopsisinde cd5,cd20,c23(+) siklin d1(-) kronik lenfositİK lösemi/küçük lenfositik lenfoma tanısı konuldu.

Tarafımızca sentinel lenf nodu patolojisiyle Hematolojiye/ Medikal Onkoloji yönlendirilen hastanın küçük lenfosit lenfoma/kronik lenfositer lösemi tanısı, yapılan kemik iliği biyopsisi ile doğrulandı. Hasta için medikal tedavi gerek görülmedi ve Hematoloji/Medikal Onkoloji tarafından üç ay aralıklarla izleme alındı.

Tartışma: Lenfomalar/lösemilerle ilişkili deri kanseri, bu malignitelere sahip hastalarda yaygın olarak karşımıza çıkan bir olgudur. Lenfoma ve deri kanserleri her biri diğerinin en sık görülen sekonder malignitesidir. Bir çok çalışma NHL/KLL hastalarında deri kanseri riskinin 5-8 kat arttığını göstermiştir[2]. Ayrıca deri kanseri sonrasında artan NHL/KLL riski, deri kanseri olmayan hastalara göre 1,1-2,6 kat daha yüksektir[3].

UV ışığın ve ileri yaşın immüsupresyona neden olduğundan hem lenfoma hem de cilt kanseri gelişimi ile ilişkili bir faktör olduğu düşünülmektedir[4].

Bu hastalarda patoloji değerlendirilirken tümör çevresinde toplanmaya meyilli lösemik B hücrelerin (Fig.3), hem tümöre karşı immünolojik cevabı immünsupresan faktörlerle önlediğinden hem de cerrahi sınırın doğru değerlendirilmesini engellediğinden yüksek rekürrens ve metastaz ihtimaliyle ilişkili olabileceği akılda tutulmalı buna göre değerlendirilmelidir[5].

Sonuç: Literatürdeki olgularda çoğunlukla, tanısı daha önceden konulmuş malignitelere sekonder görülen deri kanserleri üzerinde durulmuştur. Bu olgu bildirisinin amacı, sentinel lenf nodu biyopsisi sonrası insidental KLL tanısı alan bu hastanın üzerinden birden fazla deri kanseri ve KLL'nin, herhangi bir semptom olmaksızın birlikte olabileceğine dikkat çekmektir. Bu hastalarda tanı konulduktan sonra etyolojiye uygun incelemeler yapılmalı, medikal tedaviler ve cerrahi buna göre planlanmalıdır.

Referanslar

1 Aslakson CJ, Lee G, Boomer JS, et al. Expression of regeneration and tolerance factor on B cell chronic lymphocytic leukemias: a possible mechanism for escaping immune surveillance. Am J Hematol 1999; 61: 46–52.

2 Greene MH, Hoover RN, Fraumeni JF Jr. Subsequent cancer in patients with chronic lymphocytic leukemia: a possible immunologic mechanism. J Natl Cancer Inst 1978; 61: 337–340 Levi F, Randimbison L, Te VC, et al. Non-Hodgkins lymphomas, chronic lymphocytic leukaemias and skin cancers. Br J Cancer 1996; 74: 1847–1850

3 Adami J, Frisch M, Yuen J, et al. Evidence of an association between non-Hodgkins lymphoma and skin cancer. BMJ 1995; 310: 1491–1495 Levi F, Randimbison L, Te VC, et al. Non-Hodgkins lymphomas, chronic lymphocytic leukaemias and skin cancers. Br J Cancer 1996; 74: 1847–1850 McKenna DB, Stockton D, Brewster DH, et al. Evidence for an association between cutaneous

malignant melanoma and lymphoid malignancy: a population-based retrospective cohort study in Scotland. Br J Cancer 2003; 88: 74–78

4 Adami J, Gridley G, Nyren O, et al. Sunlight and non-Hodgkins lymphoma: a population-based cohort study in Sweden. Int J Cancer 1999; 80: 641–645

5 Mehrany K, Weenig RH, Pittelkow MR, et al. High recurrence rates of basal cell carcinoma after Mohs surgery in patients with chronic lymphocytic leukemia. Arch Dermatol 2004; 140: 985–988 Mehrany K, Weenig RH, Pittelkow MR, et al. High recurrence rates of squamous cell carcinoma after Mohs surgery in patients with chronic lymphocytic leukemia. Dermatol Surg 2005; 31:38–42. Davidovitz Y, Ballin A, Meytes D. Flare-up of squamous cell carcinoma of the skin following fludarabine therapy for chronic lymphocytic leukemia. Acta Haematol 1997;98: 44–46

Anahtar Kelimeler: bcc, kll, mm, sekonder malignite

(Fig.3) Malign melanom çevresinde biriken lenfositler

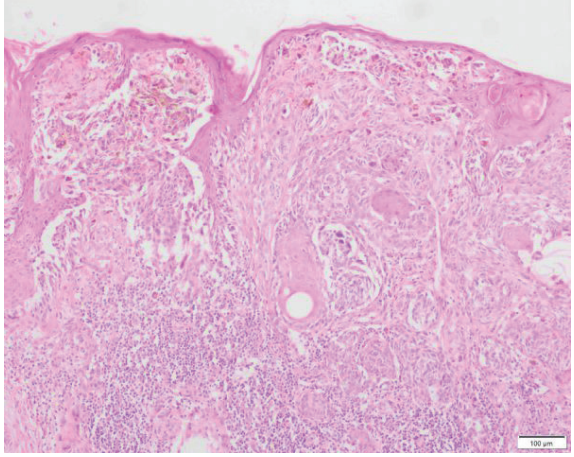

P-064

Elde Nadir Görülen Merkel Hücreli Karsinom

Cem Öz[1], Merter Yalçınkaya[2], Eman Elmenyar[3], Abdallah Wafi[3]

[1]Bahçeşehir Üniversitesi Tıp Fakültesi Plastik, Rekonstrüktif ve Estetik Cerrahi Ana Bilim Dalı, İstanbul
[2]Bahçeşehir Üniversitesi Tıp Fakültesi Ortopedi ve Travmatoloji Ana Bilim Dalı, İstanbul
[3]Bahçeşehir Üniversitesi Tıp Fakültesi, İstanbul

Giriş: Merkel hücreli karsinom yüksek oranda lokal nüks, uzak metastaz, bölgesel nodal metastaz ve yüksek mortalite ile karakterize, nispeten nadir görülen ve agresif bir kutanöz nöroendokrin malignitedir. Klinik olarak Merkel hücreli karsinom, kalıcı asemptomatik kırmızı/pembe şekilli, genellikle 2 cm'den küçük, hassas olmayan intrakutanöz şişlikle birlikte, uzak metastazlardan önce lenf nodu metastazları ile hızla büyüyen lokalize hastalıkla birlikte görülür.

Hasta ve Metod: Hastanemizin 14/03/2023 tarihinde genel cerrahi kliniğine sol el 5. parmakta kitle ile başvuran, prostat kanseri nedeniyle bikalutamid tedavisi almakta olan 88 yaşında erkek hastanın sol el 5. parmak dorsali yerleşimli yumuşak doku kitlesi lokal anestezi altında eksize edilmiş ve patoloji sonucu 01/04/2023 tarihinde merkel hücreli karsinom, bir cerrahi sınırda tümör devamlılığı mevcut olarak raporlanmıştır. Hasta bunun üzerine 06/04/2023 tarihinde İstanbul Onkoloji Hastanesinde medikal onkolojiye başvurmuş. 24/04/2023 tarihinde PET-CT ve 09/05/2023 tarihinde yeni el MR tetkikleri yapılmış. Hastanın durumu 11/05/2023 tarihinde İstanbul Onkoloji Hastanesi'nin heyetinde değerlendirilmiş ve hastaya sol el 5. parmak amputasyonu önerilmiş. Hasta ortopedi kliniğine başvurmuş, durumu onkoloji heyetinde değerlendirilmiş ve hastaya cerrahi geniş tümör reeksizyonu ve sentinel lenf nodu biyopsisi yapılması kararı verilmiştir. Hastaya sol el 5. parmağındaki insizyon bölgesine geniş sınırlar ile yatak rezeksiyonu, oluşacak doku defektinin tam kalınlıkta deri grefti ile rekonstrüksiyonu, preoperatif lenfosintigrafi yapılarak sentinel lenf nodu araştırması, pozitiflik durumunda aksiller lenf nodu diseksiyonu yapılmasına karar verildi.

Sonuçlar: Preoperatif PET-CT tetkikinde "sol el 5. parmak distalinde yerleşmli primer malign lezyonda minimal metabolizma saptanmıştır. Sol aksilla yerleşimli milimetrik-subsantimetrik boyutlu kayda değer aktivite tutulumu içermeyen lenf nodları öncelikle reaktif prosesler lehine değerlendirilmiş olup takip önerilir. Sağ akciğer orta lobda yerleşimli milimetrik-subsantimetrik boyutlu kayda değer aktivite tutulumu içermeyen lineer lezyonlar saptanmıştır; preoperatif sol el MR tetkikinde "5. parmakta proksimal falanks düzeyinde dorsumda ciltaltı yağlı dokuda yaklaşık 2x05 cm'lik alanda yumuşak dokuda kalınlık artışı mevcuttur. Posttravmatik veya enfektif süreçlere ait olabilir. Klinik bulgular ile birlikte değerlendirilmesi önerilir". Şeklinde raporlanmıştır.

Hastaya ameliyat öncesi lenfosintigrafi tetkiki ve sentinel lenf nodlarının işaretlemesi yapıldı. Ameliyatta sol el 5. parmaktaki tümör eksizyon sahasına metilen mavisi ile işaretleme yapıldı. Sonrasında sentinel lenf nodları için sol aksillaya insizyonla grildi. Gama prob ile çok sayıda lenf nodudan sayım alınması üzerine sol aksilladaki level I-II lenf nodları eksize edilerek aksiller lenf nodu disekisyonu tamamlandı. Sol el 5. parmak proksimal falangial bölgenin proksimalinde dorsal yerleşimli eski insizyon skar alanının her bölgesinden 1 cm uzağında geniş rezeksiyon sahası belirlendi. Ekstansör tendon kılıfına kadar ulaşıldı. Ekstansör tendon kılıfı korundu. Oluşan defekt tam kalınlıkta deri grefti ile onarıldı.

Hastanın patoloji raporunda sol el 5. parmak tümör rezeksiyon spesmeninde tümör rezidüsüne rastlanmamıştır. Sol aksilla lenf nodlarında 11 lenf nodu eksizyonu yapıldığı, 2 lenf nodunda Merkel hücreli karsinom metastazı saptanmıştır, immunohistokimyasal olarak sitokeratin 20 noktasal pozitif olup Merkel cell polyama virüs antikorları (CMB4, AB3) ile yaygın reaksiyon alınmıştır.

Hastanın cerrahi takiplerinde tümör eksizyon sahasında ve sol aksiller bölgede komplikasyon görülmedi. Tümör nüksü görülmedi. Hastanın patoloji sonucu onkoloji heyetinde tartışıldı. Sol aksiller bölgeye radyoterapi uygulanması kararı verildi. Kemoterapi açısından da ileri yaşta adjuvan kemoterapinin etkinliği tartışmalı olduğu için hastaya 3 -6 ay da bir kontrol önerildi. Nüks olması durumunda immünoterapi açısından değerlendirilmesi önerildi. Hasta sol aksilla alanına radyoterapi tedavisi 25.07.2023 tarihinde başlamış olup 07.09.2023 tarihinde 25 fraksiyon toplam 50 Gy tedavi almış olup tedavisi halen devam etmektedir. Hastanın tedavisinin 60 Gy'e tamamlanması planlanmaktadır.

Tartışma: Merkel hücreli karsinom(MHK) ekstremitelerde (vakaların %38'inde) ve baş ve boyunda (%29) ortaya çıkar ve bu da ultraviyole B radyasyonu veya güneşe maruz kalma ile bir korelasyon olduğunu düşündürür. MHK ile ilişkili başka birçok risk faktörü daha vardır: immünsüpresyon, organ nakli öyküsü ve Merkel hücreli polyomavirüs enfeksiyonudur. Ayrıca, erkekler için ortalama ilk tanı yaşı 73 kadınlarda ise 76 yaş olduğundan ileri yaşlarda görünmektedir.

Cerrahi eksizyon ve sentinel lenf nodu biyopsisi (SLNB) ardından bölgeye spesifik ışınlama, bakım standardı olmaya devam etmektedir. MHK'da görülen en yaygın olarak beş klinik özellik; Asemptomatik, Hızla genişleme (<=3 ay), İmmünsüpresyon, 50 yaş üstü, ultraviyole (UV) maruz kalan bölgedir,5

Nöroendokrin karsinom, trabeküler karsinom, derinin primer küçük hücreli karsinomu ve derinin anaplastik karsinomu olarak da adlandırılan MHK, nadir görülen, oldukça agresif bir malignite olarak karakterizedir. Hastaların büyük çoğunluğu (%72) 70 yaşın üzerinde ve yalnızca %4'ü 49 yaş veya altında görülmektedir. Kadınlarda (%38,5) erkelerde (%61,5)oranında görülür.

MHK'NIN standart tedavi yöntemi geniş cerrahi eksizyon ve SLNB'dir. Tümör çevresinden 1-2 cm sınırla geniş eksizyon önerilmektedir. 5823 vakanın retrospektif analizi, vakaların %27'sinin nodal hastalıkla başvurduğunu göstermektedir. Tümörün geniş eksizyonunda tümör negatif sınırlar (1-2 cm), uzun vadeli sağ kalımda olumlu katkı sağlamaktadır. Pozitif SLN ile başvuran bireyler için multidisipliner bir tümör kurulu değerlendirmesi ve ardından bölgesel lenf nod diseksiyonu ve/veya tümör metastazı olan lenf nodu bölgelerine yönelik radyoterepi de uygulanmalıdır. SLNB önemli bir evreleme aracı olmasına rağmen genel sağ kalımdaki önemi belirsizliğini korumaktadır. Lenf nodlarının tedavisine ilişkin kesinliğin olmayışı, lenf nodu diseksiyonunun endike olduğu diğer birçok maligniteye ilişkin güncel tedavi kılavuzlarından farklılık göstermektedir.

Aksiller veya inguinal bölgedeki klinik olarak belirgin lenfadenopati için lenf nodu diseksiyonunu ve ardından radyasyon tedavisinin uygulanması önerilmektedir. Uzak metastazların belirlenmesi durumunda, etoposid ile birlikte veya etoposid olmadan sisplatin veya karboplatin ile adjuvan kemoterapi önerilmektedir.

Bu hastadaki cerrahi yaklaşımda sol el 5. parmak dorsalindeki rezidü tümör sahasının çevresinden 1 cm lik cerrahi sınır ile tam kat rezeksiyon yapıldı, altta yatan tendona yapışma olmadığından epitenon sağlam bırakıldı. Nüks oranının yüksek olması nedeniyle ameliyat sonrası sol aksiller bölgeye radyoterapi uygulandı. Radyoterapide 45 ila 60 Gy'lik bir dozun faydalı olduğu gösterilmiştir.

Geniş lokal insizyondan sonra tümör defektini kapatırken birçok faktör göz önünde bulundurulmalıdır. Bu durumda dikkate alınan hususlar arasında yaş, eşlik eden hastalıklar, tıbbi öykü ve radyasyon tedavisi ihtiyacı yer alıyordu. Göreceli olarak kısa işlem süresi, göz önüne alındığında, hasta için tam kalınlıkta deri greftinin uygun olduğu düşünülmüştür. Çoğunlukla daha karmaşık seçenekler arasında çapraz kol flebi, dorsal metakarpal arter pedikül flebi veya ön koldan venöz flep dahil olmak üzere serbest doku transferleri yer almaktadır.

Sonuç: Elin Merkel hücreli karsinomu nadir görülmektedir. Tanısı patolojik ve immünohistokimyasal yöntemlerle olmaktadır. İmmünoterapinin rezeke edilemeyen/ileri/metastatik aşamalarda yararlı etkileri olduğu gösterilmiştir. Merkel hücreli polyomavirüse (MCPyV) karşı antikorların ölçülmesi prognoz ve takip açısından yararlı olabilir. Cerrahi tedavide geniş cerrahi eksizyon, sentinel lenf nodu biyopsisi ve gerekli durumlarda bölgesel lenf nodu diseksiyonu gerekmektedir. Cerrahi sonrasında radyoterapi de tedavinin tamamlayıcı unsurudur.

Anahtar Kelimeler: merkel hücreli karsinom, deri kanseri, el tümörü

P-065

Primeri Bilinmeyen Malign Melanom: Olgu Sunumu

Mehmet Alperen Bay, Gökçe Yıldıran, Zekeriya Tosun

Selçuk Üniversitesi Tıp Fakültesi Plastik, Rekonstrüktif ve Estetik Cerrahi Ana Bilimdalı, Konya

Giriş: Malign melanom, potansiyel olarak mortal seyirli bir cilt neoplazmdır ve önemli bir halk sağlığı sorunudur. Kutanöz melanom insidansı son otuz yılda önemli ölçüde artarken 1 kutanöz melanom gelişimi için yaşam boyu risk 40 erkekte bir ve 60 kadında birdir.1

Melanomların %90'ından fazlasının deri kökenli olmasına rağmen, bazen belirgin bir birincil bölge olmaksızın ikincil odak lenf nodu veya visseral organ olarak keşfedilir. Bu primeri bilinmeyen melanom varlığı (MUP) ilk olarak 1963'te MUP kriterlerini ilk tanımlayan Das Gupta tarafından karakterize edilmiştir.3

Bu çalışmada klasik malign melanom klinik prezentasyonunun aksine; kliniğimize primeri bilinmeyen metastatik malign melanom nedeniyle başvuran hastanın olgu sunumu amaçlandı.

Olgu: 62 yaşında erkek hasta sağ aksiller bölgede cilt altı şişlik şikayeti nedeniyle dış merkeze başvurusu sonrası aksiller bölgeye yapılan yüzeyel doku ultrasonografisiside sonrası 49*23 mm ve 10*7 mm 2 adet boyutunda hilusu seçilemeyen hipoekoik atipik lenf nodu tespit edilmiş. Hasta mevcut görüntüleme sonucu ile bir üst merkeze yönlendirilmiş olup burada yapılan toraks bilgisayarlı tomografisi raporunda sağ aksiller bölgede 40*25 mm boyutunda konglomere lenfadenopati ile uyumlu görünüm izlenmiş olarak raporlanmış. Hastaya aynı merkezde sağ aksiller bölgeden histopatolojik inceleme için ilgili lenf nodu eksize edilmiş.

Eksize lenf nodu patoloji raporunda malign melanom metastazı olarak değerlendirilmesi üzerine hasta kliniğimize yönlendirildi.

Hastanın fizik muayenesi yapıldı. Dermatoskopik incelemesi ve toraks ve batın bilgisayarlı tomografi ile sistemik tarama sonucunda primer odak tespit edilemedi. Sistemik tutulum değerlendirilmesi için PET bilgisayarlı tomografi çekildi. Hastanın PET tomografisinde sağ aksiller bölgede postoperatif değişikliğe bağlı tutulum ve toraks sağ orta-altposterolateral kesimde cilt altı dokuda nodüler tutulum olarak raporlandı. Hastanın toraks duvarındaki cilt altı nodüler lezyon eksize edilerek patolojik incelemesi yapıldı. Lezyonun patoloji incelemesi sonrası malign melanom metastazı olarak değerlendirildi. Hastanın mevcut sonuçlar ışığında medikal onkoloji tarafından metastatik malign melanom tanısı ile tedavi planlaması yapıldı.

Tartışma: Melanomların %90'ından fazlasının deri kökenli olmasına rağmen, bazen belirgin bir birincil bölge olmaksızın ikincil bir birikim, lenf nodu veya visseral olarak keşfedilir. Bu primeri bilinmeyen melanom varlığı (MUP) ilk olarak 1963'te MUP kriterlerini ilk tanımlayan Das Gupta tarafından karakterize edilmiştir. MUP insidansı farklı çalışmalar arasında önemli ölçüde farklılık göstermekle beraber MÜP görülme sıklığı ise %3.2 olarak saptanmıştır. Erkeklerde

kadınlara oranla 2 kat sık görülmekle birlikte MUP görülme sıklığının 4. ve 5. dekatlarda zirve yaptığı bilinmektedir.2 Primeri bilinmeyen melanom bölgesel lenf düğümlerine metastazı erkeklerde kadınlara göre daha yaygındır. Ayrıca kasık veya servikal havza yerine koltuk altı bölgesini içerme olasılığı daha yüksektir. Öte yandan kadınlarda kasık düğümlerinin tutulmuş olması, kadınlarda anogenital melanom görülme sıklığının daha yüksek olmasıyla ilişkilidir.4 Bu durumun primer melanomun erkeklerde ve kadınlarda farklı dağılımı neden olabilir olgumuzda da literatürle uyumlu olarak ilk tanıda aksiller lenfadenopati ile prezente olmuştur.

Primer melanomların %9-46'sında kısmi gerileme rapor edilmiştir. Metastatik melanomun tamamen spontan gerilemesi çok nadirdir ve tahmini insidansı %0,22-0,27'dir. Primeri bilinmeyen melanomda patogenezde en olası açıklama immün yanıta bağlı primer tümörde spontan regresyon görülmesi olarak değerlendirilmiş olup7 Mauer ve ark. gerileyen melanomda lenfositik sitotoksisiteyi güçlendiren dolaşımdaki bir faktörü tanımladı. 52bu çalışma sonrasında spontan regresyon gösteren melanomlarda lenfositik infiltrasyonların arttığı gösterilmiştir.5 Melanomla ilişkili antijenlere hücresel immün tanıma ve yanıtın, sitotoksik lenfositlerin aracılık ettiği spontan regresyonu indüklediği düşünülmektedir. Olguda yapılan sistemik dermatoskopik bakı ve görüntüleme yöntemleri ile primer tümöre ait odak tespit edilmemesi literatürdeki patogeneze ait teorileri destekler niteliktedir.

Bu hastalarda takip ve tedavi sürecinde literatürde farklı görüşte çalışmalar olmasına rağmen hastalığın metastatik malign melanom olarak değerlendirilip bu doğrultuda evreleme ile uyumlu olarak primer malign melanom tedavi protokolleri uygulanmasını vurgulamaktadır.

Sonuç: Özellikle lenf düğümleri veya kutanöz metastazlar birincil başvuru bölgesi olduğunda, kaynağı bilinmeyen bir malignite ile başvuran tüm hastaların ayırıcı tanısında metastatik melanom akılda tutulmalıdır. Primer odak tespiti için detaylı fizik muayene ve görüntüleme sistemik tarama yapılmalıdır.6

Kaynakça:

1-Jemal A, Siegel R, Ward E, et al. Cancer statistics. CA Cancer J Clin 2008;58(March–April (2)):71–96.

2- Chang AE, Karnell LH, Menck HR. The National Cancer Data Base report on cutaneous and noncutaneous melanoma: a summary of 84,836 cases from the past decade. Cancer 1998;83:1664–78.

3- Das Gupta T, Bowden L, Berg JW. Malignant melanoma of unknown primary origin. Surg Gynecol Obstet 1963;117:341–5.

4- Lee CC, Faries MB, Wanek LA, Morton DL. Improved survival after lymphadenectomy for nodal metastasis from an unknown primary melanoma. J Clin Oncol 2008;26(February (4)):535–41.

5- Maurer H, McIntyre OR, Rueckert F. Spontaneous regression of malig- nant melanoma: pathologic and immunologic study in a ten year survivor. Am J Surg 1974;127:397–403.

6- Plaza JA, Torres-Cabala C, Evans H, Diwan HA, Suster S, Prieto VG. Cutaneous metastases of malignant melanoma: a clinicopatho- logic study of 192 cases with emphasis on the morphologic spectrum. Am J Dermatopathol 2009 [December 14; Epub ahead of print].

7- Tefany FJ, Barnetson RS, Halliday GM, et al. Immunocytochemical analysis of the cellular infiltrate in primary regressing and non- regressing malignant melanoma. J Invest Dermatol 1991;97:197– 202.

Anahtar Kelimeler: *Malign Melanom, Metastatik, Primeri Bilinmeyen*

P-066

Saçlı Deride Nadir Görülen Malign Mezenkimal Mikst Tümör Vakası

Kaan Derindere, Necmettin Karasu, Salih Kavuncu

Afyonkarahisar Sağlık Bilimleri üniversitesi,Plastik,Rekons trükstif ve Estetik Cerrahi Ana Bilim Dalı, Afyon

Yumuşak doku sarkomları erişkin yaşta nadir görülen tümörlerdir. Kaynakları mezenşimal bağ dokusudur. Sıklıkla yerleşim yerleri ekstremiteler %60, gövde %20 ve retroperitoneal bölgedir. Bununla birlikte nadir yerleşim gösteren yerlerden biri de saçlı deridir. Saçlı deride atlanabilen hatta başka histolojik olarak lokalizasyonu itibariyle başka tanılarla karışabilmektedir. Kliniğimizde 38 yaş erkek hastada daha önce yapılan biyopsi sonucu melanom olarak tanımlanan sonrasında akciğer metastazı sonrasında malign mezenkimal tümör olduğu saptanan bir vakayı sizinle paylaşmayı amaçladık.

38 yaş erkek hasta, daha önce saçlı deride şişlik, kızarıklık şikayeti ile genel cerrahiye başvuruyor. Alınan eksizyonel biyopsi önemsenmeyip patolojiye gönderilmiyor. Hasta sonrasında kliniğimize başvuruyor alınan eksizyonel biyopsi sonucunda malign melanom tanısı ile Radyasyon Onkoloji ve Nükleer Tıp a yönlendirildi. Hastaya 20 seans radyoterapi uygulaması yapıldı. Tedavi öncesi yapılan PET/CT değerlendirmesinde herhangi bir lokalizasyonda metastaza rastlanmamıştı. Hasta radyoterapi tedavisi sonrası öksürük şikayeti ile göğüs hastalıklarına başvuruyor ve çekilen bilgisayarlı tomografi de akciğer sağ alt lobda şüpheli kitle nedeniyle opere ediliyor. Hastanın akciğerden gönderilen kitle patoloji sonucu malign mezenkimal tümör olarak sonuçlanıyor. Bu sırada saçlı deride daha önce 2 kez opere olan yerden aynı şekilde bir şişlik fark ediliyor. Gönderilen biyopsi daha önce melanom olarak sonuçlanmasına rağmen malign mezenkimal tümör olarak değerlendiriliyor. Hastanın tekrarlayan periyotlarla aynı lokalizasyonda şişmesi devam ediyor ve kitlenin yapılan kontroller sırasında Occipital kemik invazyonu olduğu dikkat çekiyor. Hastaya Beyin Sinir Cerrahisi ile ortak yapılan operasyonda parietal kemik eksizyonu kraniopalsti ve scalpten rotasyon Flebi ile efekt onarılıyor. Yapılan takiplerde hastanın kitle olan bölgede kitlenin tekrarladığı ve ekstradural invazyonu olduğu saptanıyor. Hasta tekrar opere edildi ve dura eksizyonu kranioplasti genişletilmesi ve rotasyon Flebi ilerletildi. Hastanın gönderilen 2 farklı patolojisi de farklı tanımlandı. İlk gönderilen biyopsi malign melanom lehine iken ikinci patoloji sonucu malign mezenkimal tümör lehine sonuçlandı.

Bu vakadan klinik olarak çıkarımımız malign mezenkimal tümörler beklenmeyen lokalizasyonlarda olabilir ve farklı lokalizasyonlarda diğer tanılarla karışabilmektedir.

Anahtar Kelimeler: malign mezenkimal tümör, saçlı deri, nadir, melanom

P-067

Scalpte Trikilemmal Karsinom Olgu Sunumu

Sabri Öztürk, Murat Seven, Yunus Emre Atmaca, Hüseyin Emre Ulukaya

Sağlık Bilimleri Üniversitesi, Şişli Hamidiye Etfal Eğitim ve Araştırma Hastanesi, Plastik, Rekonstrüktif ve Estetik Cerrahi Kliniği, İstanbul

Giriş ve Amaç: İlk olarak 1976'da Headington tarafından tanımlanan trikilemmal karsinom, malign kutanöz adneksiyal neoplazmlardandır. Kıl foliküllerinin dış kök kılıfından meydana gelir ve nadir görülür. Tümör genellikle klinik olarak yavaş ilerler. Sıklıkla yaşamın 4. ve 9. dekatları arasında meydana gelmektedir. 1 Dünyada sadece 65 belgelenmiş malign proliferasyon gösteren trikilemmal tümör vakası mevcuttur 2.Daha çok yaşlılarda ve güneşle temas eden bölgeler olan yüz, saçlı deri, boyun ve üst ekstremitelerde görülür. 3 Bu çalışmadaki amacımız; skalpte karşılaştığımız nadir bir tümörün daha sık görülen tümörlere arasında farkındalığını oluşturmak ve bu nadir görülen tümörün yönetimini ortaya koymaktır.

Olgu Sunumu: Hasta 1,5 senedir sol temporoparyetal alanda yaklaşık 5x3 cm boyutlarında, ciltten protrüde, hiperemik görünümlü, sınırları düzenli, palpasyonla sert, ağrısız, fikse kitle ile kliniğimize başvurdu.

Mayıs 2023 tarihinde kitle periost üzerinden eksize edildi. Oluşan doku defekti tam kalınlıkta deri grefti ile kapatıldı. Eksizyon materyali patolojiye gönderildi. Patoloji materyali prolifere trikilemmal karsinom olarak raporlandı. Tümör boyutu 5x4cm, cerrahi sınırları superoanterior 0,6 cm, taban cerrahi sınır 0,3 cm, anterior cerrahi sınır 0,4, posterior cerrahi sınır 1,5 cm, inferior cerrahi sınır 1,5 cm olarak belirlendi. Lenfovasküler invazyon görülürken, perinöral invazyon görülmedi.

Hastada ek komorbit hastalık saptanmadı. Aile öyküsü izlenmedi. Hastaya beyin, boyun ve toraks BT taramaları yapıldı. BT taramalarında metastaz lehine bulgu saptanmadı. Hastaya Haziran 2023 tarihinde 1 cm güvenli cerrahi sınır bırakılarak reeksizyon ve kısmi kalınlıkta deri grefti ile rekonstrüksiyon yapıldı. Reeksizyon materyali tekrar patolojiye gönderilmiş olup rapor malignite lehine bulgu saptanmadı olarak sonuçlandı.

Hasta birinci ve ikinci operasyondan sonra postoperatif birinci günde taburcu oldu. Hasta yakın klinik takibe alındı.

Tartışma: Trikilemmal karsinoma tanı koymak için Hematoksilen-Eozin ile boyanmalı ve immünohistokimyasal inceleme yapılmalıdır. 4 Asemptomatik ekzofit veya polipoid kitle olarak karşımıza çıkmaktadır. Nadir görülmesinden dolayı tümörün davranışını ve prognozunu tahmin etmek zordur. Düşük bir metastaz potansiyeli olması ve genellikle tekrarlamaması nedeniyle, bu neoplazmı olan hastalarda uzun süreli takiplerle ilgili veri toplanamamıştır. Metastatik trikilemmal karsinom için standart tedavi konusunda görüş birliği yoktur ve tıbbi literatürde metastaz yapan olgulara göre standart kemoterapi rejimi bildirilmemiştir. Bu nedenle, metastaz ortaya çıktığında tümörün prognozu kötü seyirlidir. Rekürrens ve lenf nodu metastazı ihtimali skuamöz hücreli karsinoma(SCC) benzer olabilir, ancak bu görüşü destekleyen veri sayısı çok azdır. 5 Düşük malignite potansiyeli, sessiz seyri ve nadir metastaz yapma ihtimalinden dolayı, takip ile birlikte geniş lokal eksizyon uygulanan tedavi yöntemidir. 6 Asıl tedavi olarak cerrahi önerilsede hasta cerrahi tedaviyi reddediyorsa, yeterince tümörsüz sınır elde edilemiyorsa ve cerrahi sonrası nüks mevcutsa radyoterapi iyi bir seçenektir. Ancak nüks ve metastaz açısından yorum yapmak için daha fazla çalışmaya ihtiyaç vardır. 7

Sonuç: Trikilemmal karsinom dünyada nadir olarak tanımlanmaktadır. Tüm cilt kanserlerinin %0,1'inden azını oluşturan nadir bir adneksiyel tümördür 8.Tam tümörsüz eksizyon marjı, lokal nüks ve metastazı azaltmak için önemlidir. 9 Mevcut tümörün ayırıcı tanıları arasına SCC' nin de girmesi yönünden dikkatli olunmalıdır.

Anahtar Kelimeler: adneksiyal neoplazm, skalp, trikilemmal karsinom, tümör

P-068

Kaposi Sarkomunun Nadir Prezentasyonu: Glans Penis Tutulumu

Mehmet Alperen Bay, Gökçe Yıldıran, Zekeriya Tosun

Selçuk Üniversitesi Tıp Fakültesi Plastik, Rekonstrüktif ve Estetik Cerrahi Ana Bilimdalı, Konya

Giriş: Kaposi sarkomu, sıklıkla immünsüprese hastalarda öncelikle ekstremitelerde ortaya çıkan multifokal kökenli görülen inflamatuvar vasküler bir tümördür. Peniste birincil görünüm nadirdir ve genellikle agresif bir form geliştiren AIDS hastalarında daha sık görülür.1 Vakaların yaklaşık %2-3'ünde hastalığın ilk belirtisi olarak penil kaposi sarkom lezyonları görülebilir.2 HIV ile ilişkili olmayan primer penis kaposi sarkom vakaları literatürde nadiren rapor edilmiş olup, yalnızca birkaç çalışmada yeterli klinik bilgi verilmiştir. Bu çalışmada insan immünyetmezlik virüsü (HIV) negatif, immünsüpresif tedavi almayan bir hastada glans penis tutulumlu kaposi sarkomu olgusu sunuldu.

Olgu: 67 yaş sağlıklı insan immünyetmezlik virüsü(HIV) negatif, immünsupresif tedavi almayan erkek hastada glans peniste birkaç aydır seyireden kırmızı-mor renkli, etrafı eritematöz vasıfta vasıfta nodüler lezyon ile tarafımıza üroloji kliniğinden yönlendirildi. Hastanın yapılan fizik muayene ve dermatoloji tarafından yapılan dermatoskopik bakı sonrası kapsoi sarkom, bowen hastalığı ön tanıları ile eksizyonu planlandı. Eksize edilen materyalin immünohsitokimyasal incelemesinde Human Herpes Virüs(HVV) 8 pozitif kaposi sarkomu tanısı doğrulandı. Hasta takip ve tedavi planlaması için dermatoloji kliniği ile birlikte yakın klinik takibe alındı.

Tartışma: Kaposi sarkomu klinik seyrinde sıklıkla immnüsuprese hastalarda ekstretimite ve iç organ tutulumu ile giden borderline vasküler tümördür. Primer penis tutulumu immünsupresyonu olmayan hastalarda nadir olup literatürde bu formla ilgili çok az hasta bildirilmiştir. Yapılan çalışmalarda primer penil tutulum sıklıkla genç erişkin hastalarda HIV ile ilişkili olmakla birlikte yaşlı popülasyon immünsuprese olmayan hasta gruplarında çok nadir olarak görüldüğü bildirilmiştir. Çalışmada bildirilen olguda bu son gruba dahil olmaktadır. Literatürde yapılan çalışmalarda penil tutulumda en sık glans penis tutulumu bildirilmiş olup lezyonların genellikle tek kırmızımsı-mor ila mavimsi nodüller şeklinde ortaya çıktığı gösterilmiş olup; çoklu papüller, maküler ve siğil benzeri formda da görülebilmektedir.3 Hastanın penis lezyonunun eksizyonunu takiben 5 ay sonra her iki ayak bileğinde ve penis şaftında kaposi sarkomu ile uyumlu yeni

lezyonlar gelişmiş olup bu lezyonların eksizyonu sonrası yapılan immünohistokimyasal inceleme ile kaposi sarkomu tanısı doğrulandı. Literatüre bakıldığında yeterli eksizyon sonrası lokal nükslerin nadir olduğu belirtilmesine karşın ortalama 1 yıllık periyodda uzak yeni lezyonların oluştuğu bildirilmiştir. 4 Primer penil kaposi sarkomu tedavisi ilgili literatüre bakıldığında küçük soliter lezyonların eksizyonu önerilmekle beraber tedavide radyoterapi ve sistemik tutulumlu ileri vakalarda kemoterapi kullanılabileceği bildirilmektedir.2, 5

Sonuç: HIV negatif genç ve İmmünsupresyonu olmayan yaşlı hasta gruplarında primer penil tutulumlu kaposi sarkomu nadir görülmekle penisin non spesifik lezyonlarının ayırıcı tanısında akılda tutulmalıdır.

Kaynaklar:

1-Bayne D, Wise GJ. Kaposi sarcoma of penis and genitalia: A disease of our times. Urology 1988; 31: 22–25.

2-Lowe FC, Lattimer DG, Metroka CE. Kaposi's sarcoma of the penis in patients with acquired immunodeficiency syndrome. J Urol 1989; 142: 1475 –1477.

3-Kavak A, Akman RY, Alper M, Buyukbabani N. Penile Kaposi's sarcoma in a human immunodeficiency virus-seronegative patient. Br J Dermatol 2001; 144: 207–208.

4-Grunwald MH, Amichai B, Halevy S. Purplish penile papule as a presenting sign of Kaposi's sarcoma. Br J Urol 1994; 74: 517.

5-Ruszczack Z, Stadler R, Schwartz RA. Kaposi's sarcoma limited to the penis treated with cobalt-60 radiotherapy. J Med 1996; 27: 211–220.

Anahtar Kelimeler: Glans penis, Nadir Prezentasyon, Kaposi Sarkom

P-069
Gözde Sebase Karsinom

Yunus Emre Atmaca, Alper Taşan, Sabri Öztürk, Kamuran Zeynep Sevim

Şişli Hamidiye Etfal Eğitim Araştırma Hastanesi, Plastik Rekonstrüktif Ve Estetik Cerrahi Ana Bilim Dalı, İstanbul

Giriş: Sebase Karsinom, sebase bezlerinin mortalite potansiyeli oldukça yüksek olan karsinomdur. İlk olarak 1891'de Allaire tarafından açıklanmıştır.(1) Sebase karsinom göz kapağının çeşitli yağ bezlerinden ortaya çıkabilir. Bu hastalığın nadir görülmesi ve diğer perioküler lezyonlardan ayrılması zor olduğundan teşhisi gecikebilir. (2). Klinik prezentasyon üst göz kapağında kalınlaşma ile gelebilir. Şalazyon ve keratokonjuktivit gibi benign patolojileri taklit edebilir.(3) En sık klinik yanlış tanı, şalazyondur. Alt ve üst göz kapaklarının tarsilerinde bulunan Meibomian ve tarsal bezler göz kapağının modifiye yağ bezleridir. Bu bezler göz kapağının eversiyonu ile görülebilirler. Meibomian bezleri üst göz kapağında alt göz kapağına göre göre daha fazla bulunur. Bu sebeple sebase karsinom üst göz kapağında daha sık görülür (4). Tümör geç tanı almasıyla cerrahi güvenli sınırda rezeksiyonu geniş tabanlı olmaktadır ve bunun sonucunda seçeceğimiz rekonstrüksiyon metodu fonksiyonel ve estetik açıdan hayati önem taşımaktadır.

Olgu Sunumu: 57 yaşında erkek, bilinen ek hastalığı olmayan hasta üst göz kapağında görselde görüldüğü gibi (a) yaklaşık iki senedir mevcut olan 0,2 x 0,2 cm boyutlarında ağrısız, sert ve fikse kitle şikayeti nedeniyle tarafımıza başvurdu. Hastanın dış merkezde göz hastalıkları tarafından yapılan insizyonel biyopsi raporunun sebase karsinom olması üzerine tarafımıza yönlendirildi. Dış merkezde yapılan boyun ve yüz manyetik rezonans görüntüleme raporunda metastaza yönelik bir bulgu saptanmadı. Operasyonda mevcut kitle preop belirlenen sınırlardan 0.5 cm cerrahi sınır bırakılarak tam kat eksize edildi (b). Eksizyon materyali fronzena gönderildi. Frozenda temiz cerrahi sınır gelmesinin ardından perop Tenzel flep çizimi yapıldı. Göz kapağındaki defekt büyüklüğü belirlendikten sonra suborbiküler fasya planı izlenerek ciltaltı dokular ayrıştırıldı ve orbiculus oculi kası dahil edilerek semirsirküler flep hazırlandı. Lateral kantolizis yapıldı ve flep mediale doğru ilerletildi. Hastaya iki gün serviste sefazolin grubu antibiyotik ve non-steroid antiinflamatuar ilaç ile takip edildi. İki günün sonunda taburcu edilen hasta 10 gün ve ardından 1 ay (c) sonra poliklinik takibine alındı. Erken ve geç dönem komplikasyon görülmedi.

Tartışma: Sebase karsinom çok nadir bir tümör olmakla beraber en sık üst göz kapağında olması operasyonu estetik görünüm açısından oldukça fazla risk taşımaktadır. Geniş tabanlı eksizyonlar göz kapağının fonksiyonu ve estetiği açısından yüksek risk taşımaktadır. Operasyonda uygun rekonstrüksiyon yöntemini seçmek estetik sonuç açısından hayati önem taşımaktadır. Göz kapağı rekonstrüksiyonu seçenekleri bölgelere göre ayrılmaktadır. Spinelli ve Jelks periorbital bölgeler ayrılmıştır. Üst göz kapağı bölge 1, alt göz kapağı bölge 2, medial kantus bölge 3, lateral kantus bölge 4, çevre doku ise bölge 5'tir. Bölge 1 (Üst göz kapağı) defektlerde, defekt sadece anterior lameli kapsıyorsa defektin horizontal uzunluğu %50'ye göre ikiye ayrılır. Eğer %50'nin altında bir defektse lokal doku ilerletme ve primer onarım ile onarılabilir, %50'nin üzerinde olan defeklerde ise tam kalınlıkta deri grefti kullanılır. Bölge 1 tam kat defektlerde ise sınırlar %25 ve %75'tir. Büyüklüğü %25'ten düşük defektlerde defektin beşgen şekline dönüştürülmesi şartıyla primer onarım kullanılabilir. Üst göz kapağının %25 ile %75 arasında yer kaplayan defektlerde ise kaydırıcı tarsokonjuktival flep, Cutler –Beard köprü flebi ve Tenzel semisirküler flebi kullanılabilir. %75'ten büyük defektlerde ise alt göz kapağından rotasyon flebi uygulanabilir (Alt göz kapağı Mustarde flebi). Cutler-Beard köprü flebi alt göz kapağından tam kalınlıkta bir ilerletme flebidir. 2 aşamalı bir tekniktir. İlk aşamada alt göz kapağından ilerletilen flep üst göz kapağı konjunktivası ve levator palpebra aponevrozuna sabitlenir, 6 hafta sonra insizyonla alt göz kapağı üst göz kapağından ayrılır. Tenzel Felbi anterior ve posterior lamele doku sağlayabilir. Üst göz kapağının %40 ile %60'ını kaplayan defektlerde idealdir. Tenzel flebinde kantotomi veya kantolizis gereklidir. İyi huylu lezyonları taklit edebilen bir tümör olan SGC, sıklıkla tanısında gecikmeler görülmektedir. Erken dönemde kronik konjonktivit, posterior blefarit veya Meibomian kist ön tanısıyla asıl tanısı gecikebilir. Lokal tedaviye veya cerrahi drenaja direnç gösterdiğinde tümör ileri evre olup. BCC, SCC ve lenfoma ön tanı kabul edilebilir. Lateral kantotomi flebin rotasyonu için yapılır.

Sonuç: Sebase karsinom yüksek mortalite ve morbiditesi olan derinin %1'inden az görülen bir cilt malignitedir. Bu cilt kanserine yaklaşımda her zaman temkinli olunmalıdır. Tedavi yöntemlerinde belli bir standartizasyon olamayıp hastanın genel özellikleri, tümörün histopatolojisine ve yayılımına göre değişim göstermektedir. Geniş rezeksiyon fonksiyonel ve estetik açıdan rekonstrüktif tedavinin temelini oluşturan cerrahidir. Biz hastamızda Tenzel flebini uygun görerek post op 10. gün, üçüncü hafta ve birinci ay

(c) kontrollerinde görüldüğü üzere operasyondan estetik ve fonksiyonel olarak tatmin edici sonuç alındı.

Kaynakça:

1. Cicinelli MV, Kaliki S. Ocular sebaceous gland carcinoma: an update of the literature. Int Ophthalmol. 2019 May;39(5):1187-1197. doi: 10.1007/s10792-018-0925-z. Epub 2018 Apr 25. PMID: 29696467.
2. Sebaceous carcinoma of the eyelid: A clinicopathological study. (n.d.).
3. Vissers G, Corthouts J, Van Haverbeke C, Declercq S, Mertens M. Misdiagnosis of sebaceous carcinoma. Acta Chir Belg. 2022 Apr;122(2):127-132. doi: 10.1080/00015458.2020.1765674. Epub 2020 May 19. PMID: 32375578.
4. Nelson, B. R., Hamlet, K., Gillard, M., Railan, D., & Johnson, T. M. (1995). Sebaceous carcinoma. Journal of the American Academy of DERMATOLOGY, 33(1), 1–15. https://doi.org/10.1016/0190-9622(95)90001-2
5. Espinoza GM, Prost AM. Upper Eyelid Reconstruction. Facial Plast Surg Clin North Am. 2016 May;24(2):173-82. doi: 10.1016/j.fsc.2015.12.007. PMID: 27105803.

Anahtar Kelimeler: Sebase karsinom, Şalazyon, Tenzel Flebi

a

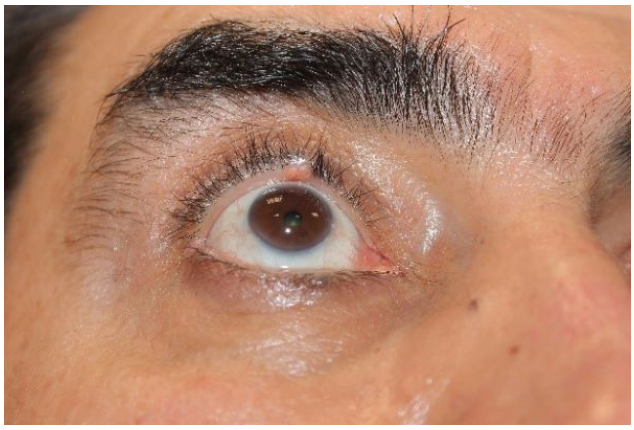

P-070

Yüz Bölgesinde Görülen Semptomatik Steatokistoma Multipleks Hastasına Cerrahi Yaklaşım

Ali Veli, Uğur Kılıç, Mehmet Ercan, Burak Kaya

Ankara Üniversitesi Tıp Fakültesi, Plastik Rekonstrüktif ve Estetik Cerrahi Ana Bilim Dalı, Ankara

Giriş: Steatokistoma multipleks, otozomal dominant aktarılan subkütan multipl kistlerin neden olduğu nadir bir hastalıktır. Steatokistoma multipleks, sıklıkla gövde, yüz, boyun ve üst ekstremitelerde görülen bir kistik lezyonlar olarak bilinir. Kistler genellikle ağrısızdır ancak büyüklükleri arttıkça estetik kaygılar ve kompresyon semptomlarına neden olabilir. Yüz bölgesinde görülen bu kistik lezyonlar, hastaların psikososyal yaşam kalitesini etkileyebilir ve cerrahi müdahale gerektirebilir.

Bu vaka sunumu, tarafımıza estetik kaygı ile başvuran yüzde steatokistoma multipleks hastasına uygulanan cerrahi yaklaşımın değerini ve etkinliğini incelemektedir. Bu vaka sunumu, plastik cerrahi pratiğinde bu tür kistik lezyonlara yaklaşımın önemini vurgulamaktadır.

Vaka: 40 yaşında erkek hasta kliniğimize yüzünde ve göğüs ön duvarındaki multipl kistik lezyonlar nedeniyle başvurdu. Hastanın lezyonları 10 yılı aşkın bir süredir var olup büyüme eğilimindeydi. Hastanın yüzünde yaklaşık 10 adet, göğüs ön duvarında yaklaşık 10 adet kistik lezyon mevcuttu. Hastanın sistemik muayenesi doğaldı, ek bir hastalığı yoktu. Hastanın aile öyküsünde annesinde benzer lezyonların olduğu, eksize edildiği ve patoloji sonucunun steatokistoma olduğu öğrenildi. Hasta yüzündeki lezyonların 3 adetinin diğerlerine kıyasla daha büyük olmasından dolayı estetik açıdan şikâyetçiydi. Hastanın şikâyetçi olduğu lezyonları eksize edilip primer onarıldı. Patoloji sonucu steatokistoma olarak sonuçlandı. Cilt muayenesinde kistik lezyonlara ek olarak boyun bölgesinde 4x2 cm2 boyutunda polipoid lezyon mevcuttu. Bu lezyon hastanın isteği doğrultusunda eksize edilip primer onarıldı, patolojisi nevüs sebaseus olarak sonuçlandı. Hasta postoperatif 1.ayda estetik açıdan memnundu.

Tartışma: Yüz bölgesinde görülen steatokistoma mültipleks nadir bir durumdur. Bu vaka bildirisi, yüz bölgesinde görülen semptomatik bir steatokistoma multipleks hastasına uygulanan cerrahi yaklaşımın sonuçlarını değerlendirmeyi amaçlamaktadır. Bu hastanın semptomları, yüz estetiğini ve psikososyal yaşam kalitesini etkilemekteydi. Cerrahi yaklaşımın seçilmesinin temel nedeni, hastanın semptomlarını hafifletmek ve estetik kaygıları gidermektir. Cerrahi sonrası dönemde hastanın semptomlarının düzelmesi ve estetik sonuçların tatmin edici olması, cerrahi yaklaşımın etkisini destekler niteliktedir. Literatürde, steatokistoma multipleks hastalarında cerrahi müdahalenin etkinliği ve sonuçlarına dair sınırlı veri bulunmaktadır. Bir başka çalışmada yalnızca medikal tedavi ile hasta yönetilmiş, cerrahi sonrası oluşacak skar hasta tarafından kabul edilmemiştir.

Cerrahi yaklaşımın tercih edilmesi, hastanın yaşam kalitesini artırabilir ancak cerrahi riskleri ve skar gibi olası sonuçları ve kötü iyileşme gibi komplikasyonları da içerir. Daha fazla hasta serisi ve uzun dönem izlem verileriyle desteklenmiş çalışmaların, cerrahi tedavi seçeneklerinin yönetim stratejilerine entegrasyonunu daha iyi anlamamıza yardımcı olacağını düşünmekteyiz.

Sonuç: Bu vaka bildirisi, yüz bölgesinde görülen steatokistoma multipleks hastasına uygulanan cerrahi yaklaşımın başarılı sonuçlarını yansıtmaktadır. Hastanın estetik kaygıları giderilmiştir ve herhangi bir komplikasyon gözlemlenmemiştir. Yüz bölgesindeki bu tür kistik lezyonlarla başa çıkmak adına plastik cerrahi yaklaşımlarının önemi vurgulanmıştır. Sonuç olarak, bu vaka bildirisi, yüz bölgesinde görülen steatokistoma multipleks hastalarının tedavisinde cerrahi yöntemlerin başarılı sonuçlar elde etmek için etkili bir yol olduğunu göstermektedir.

Anahtar Kelimeler: steatokistoma multpleks, deri kistleri, benign deri lezyonları

preop-postop

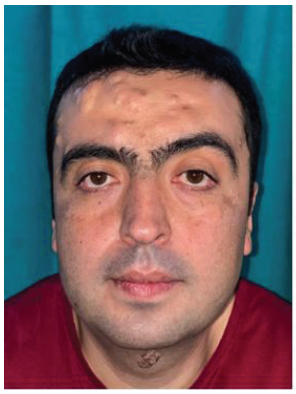

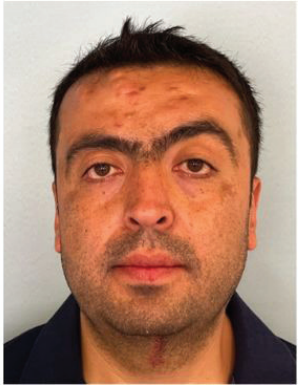

P-071

Vulvada Skuamöz Hücreli Karsinom Tanılı Hastaya Onkolojik Girişim Sonrası Diep Flep ile Vulva Rekonstrüksiyonu

Göktekin Tenekeci[1], Yunus Emre Gökçe[1], Ege Sak[1], Tolga Tuyan İlhan[2]

[1]Mersin Üniversitesi Tıp Fakültesi, Plastik Rekonstrüktif ve Estetik Cerrahi ABD,Mersin
[2]Mersin Üniversitesi Tıp Fakültesi, Kadın Hastalıkları ve Doğum ABD,Mersin

Giriş: Onkolojik operasyonlar sonrasında özellikle radikal vulvektomi cerrahisini takiben meydana gelen doku defektlerinin öncelikli olarak rekonstrüksiyonu gerekmektedir. Lokal doku fleplerinden grasilis, alt,diep gibi kas fleplerine ve serbest doku aktarımına uzanan seçenekler kullanılabilmektedir. Defektin büyüklüğüne ve hastanın özelliklerine göre uygun rekonstrüksiyon seçeneği belirlenmelidir.

Olgu Sunumu: 76 yaşında kadın hasta vulvada scc tanısıyla daha önce radikal vulvektomi ve inguinal lenf nodu diseksiyonu yapılmış sonrasında kemoterapi ve radyoterapi tedavisi alan hastanın operasyon bölgesinde yeni lezyon izlenmesi sonrası jinekolojik onkoloji kliniğince total pelvik rezeksiyon yapılan hastanın vulva rekonstrüksiyonu amacıyla operasyona kliniğimizce dahil olundu. Vakamızda operasyon sonrası meydana gelen 10X12cmlik defektin rekonstrüksiyonu amacıyla diep flep çizimi yapıldı. Çizime uygun olarak flep eleve edildikten sonra defekt üzerine inset edildi. Flep donör alanı kapatılması için superiorda ksifoid seviyesine kadar abdominoplasti flebi eleve edildi ve flebin donör alan inferior sınırına süturasyonuyla donör alan kapatıldı.

Tartışma ve Sonuç: Onkolojik girişimler sonrası meydana gelen vulvar doku defektlerinde etkilenen anatomik birime, defekt boyutuna, hasta yaşına ve mevcut komorbiditelere göre farklı rekonstrüksiyon seçenekleri kullanılabilmektedir. Vakamızda diep flep ile rekonstrüksiyon tercih edilmiştir. Ekzenterasyon öncesi kemoterapi ve radyoterapi uygulanması başarı şansını düşürmektedir. Vulvar defekt restorasyonlarında temel amaç koitus, miksiyon ve defekasyon fonksiyonlarını korumaktır.

Kaynaklar:

1- Julian CG, Callison J, Woodruff JD. Plastic management of extensive vulvar defects. Obstet Gynecol. 1971;38:193–198

2- Hockel M, Dornhofer N. Vulvovaginal reconstruction for neoplastic disease. Lancet Oncol. 2008;9:559–568.

Anahtar Kelimeler: vulva, diep, onkoloji

poster

P-072

Alt Dudakta Skuamöz Hücreli Karsinom Eksizyonu Ve Staircase(Johansen Step Ladder Flap) İle Rekonstrüksiyon.olgu Sunumu

Yusuf İnan Nakipoğlu, Mahmut Can Karatoprak, İbrahim Uğur Budak, Mehmet Fatih Akkoç

Dicle Üniversitesi,Plastik, Rekonstrüktif Ve Estetik Cerrahi Ana Bilim Dalı

Giriş: Dudaklar duyguların ifadesi,yutkunma ve çiğneme gibi çeşitli karmaşık işlevlerde rol oynayan dinamik ve estetik bir subünitedir. Skuamoz hücreli karsinomun yüzde en sık görüldüğü nokta ise alt dudak çevresini oluşturmaktadır. Bu sebeble perioral bölgede en sık alt dudak defektleri gözlenmektedir.Malignite eksizyonu sonrası oluşan dudak defekti rekonstrüksiyonlarında, estetik olarak tatmin edici bir sonuç amaçlanıp aynı zamanda dudak fonksiyonlarını koruma ihtiyacı nedeniyle komplike operasyonlardır.. Bu çalışmada alt orta hatta dudak defektinin Stair-case(Johansen step ladder flap) ilerletme flebi ile onarımı yapılan hastanın sunulması amaçlanmaktadır.

Olgu:59 yaşındaki erkek hasta,alt dudak orta hatta yaklaşık 8 aydır bulunan ve son 2 aydır kanama,büyüme gösteren ülseratif lezyon nedeniyle tarafımıza başvurdu.Yapılan fizik muayenede 2χ2 cmlik kitleden alınan insizyonel biyopsinin SCC olarak raporlanması üzerine tarafımızca operasyon hazırlıklarına başlandı.İnvazyon derinliği ve baş-boyun tutulumu açısında;

Boyun Ultrasonografisi ve Tüm vücut PET-CT istendi. Yapılan tetkiklerde herhangi bir şüpheli lezyon ve tutulum gözlenmedi.Hastaya kitle eksizyonu ve bilateral staircase ilerletme flepi ile alt dudak rekonstrüksiyonu amacı ile operasyona alındı.Alt dudak dinamik ve estetik

ünitelere uygun olarak kitle eksizyonu sonrası,eleve edilen flepler ilerletilerek anatomik pozisyona uygun olarak mukoza,orbicularis oris ve cilt aşamalı olarak onarıldı. Histopatolojik olarak SCC tanı alan tümörün tüm cerrahi sınırları negatif raporlandı.Vasküler ve Perinöral invazyon izlenmedi.Hastaya post-op dönemde 1,3,6 ve 12 düzenli poliklink takipleri sağlandı.Hastanın kontrol takiplerinde bir problem gözlenmedi.Hastanın 3 yıllık takiplerinde nüks gözlenmedi.

Tartışma: Alt dudak defektleri başta tümör cerrahisi sonrası gelişen defektler başta olmak üzere Travma,Yanık,Enfekisyon gibi çeşitli nedenler ile oluşabilmektedir.Alt dudakta tümör eksizyonu sonrası dudakta oluşan doku defektlerinin uygun onarılmaması durumunda motor, estetik ve sensöral fonksiyonlarında bozulma gözlenebilmektedir.

Dudak defektlerinin rekonstrüksüyonu bazı vakalarda kama eksizyon basit bir prosedürle mümkün olabilirken, bazı vakalar zor ve zahmetli rekonstrüksiyon prosedürleri içerebilir.

Mevcut alt dudak defektinin çeşitli cerrahi iteratürde çeşitli teknikler tanımlanmış olup, bu prosedürlerin tümü özenli ve titiz cerrahi planlama gerektirmektedir [2,3].

Cerrahi teknik seçimi esas olarak defektin boyutuna, defektin bulunuğu yere (üst ya da alt dudak,medial veya lateral sınır) ve cerrahın tecrübesine bağlıdır. Ancak ideal onarım halen tartışmalıdır.

Anahtar Kelimeler: Alt dudak rekostrüksiyonu, skuamöz hücreli, karsinom, Baş-Boyun Maligniteleri

Vaka Takibi

a) Kitlenin Pre-operatif Görüntüsü b)Flep çizimi ve kitle eksizyonu c)Eleve edilmiş Flep d)Hazırlanan Flebin İlerletilmesi e) Postoperatif 12. Ay

P-073

Silindroma sonrası gelişen Trikoblastik Karsinom

Mehmet Fatih Çamlı[1], Fatih Osman Demir[1], Melin Özgün Geçer[2], Ertuğrul Tekçe[3], Kemalettin Yıldız[1]

[1]Bezmialem Vakıf Üniversitesi Tıp Fakültesi, Plastik,Rekonstrüktif ve Estetik Cerrahi Anabilim Dalı, İstanbul
[2]Bezmialem Vakıf Üniversitesi Tıp Fakültesi, Tıbbi Patoloji Anabilim Dalı, İstanbul
[3]Bezmialem Vakıf Üniversitesi Tıp Fakültesi, Radyasyon Onkolojisi Anabilim Dalı, İstanbul

Giriş: Trikoblastik karsinom (TK), cilt adneksiyal yapılarından biri olan saç folikülünün germinatif hücrelerinden köken alan nadir bir deri tümörüdür. Nadir görülmesi nedeniyle literatürde genel yaklaşım ve tedavi konusunda bir konsensus bulunmamaktadır. 2000-2020 yılları arasında yalnızca 93 TK vakası literatürde bildirilmiştir.1 Benzer şekilde, benign deri eklentisi tümörü olan silindromanın malign transformasyonu da nadir gözlenir.2 Bu çalışmada, silindromadan malign transformasyon sonucu ortaya çıkan trikoblastik karsinoma vakası sunulmaktadır.

Vaka Sunumu: 64 yaşında erkek hasta, son beş yıldır sağ burun kanadında var olan, son üç ayda boyutu artan ve en büyük nodülün 2x2 cm olduğu multinodüler bir lezyon ile tarafımıza başvurdu. Hipertansiyon dışında sistemik hastalığı yoktu ve sol kasık fıtığı ameliyatı öyküsü vardı. Hipertansiyon için ACE inhibitörü, tiazid tipi diüretik ve kalsiyum kanal blokörü kullanmaktaydı. On yıl önce aynı bölgeden çıkarılan bir lezyon silindrom olarak rapor edilmişti.

Multinodüler kitle, klinik olarak benign lezyon (silindrom) nüksü olarak değerlendirildi. 1 mm cerrahi sınır ile eksizyonu yapıldı ve tam kalınlıkta bir deri grefti ile onarıldı.

Lezyonun patolojik incelemesinde dermisde epidermisle ilişkisi izlenmeyen irregüler lobüller, nestler ve kribriform oluşturan, yer yer palizadlanan bazaloid epitelyal hücreler, bu hücrelerde artmış mitoz ve apopitotik cisimcikler, keratin kistleri, arada fibrotik stroma, fibroblastik aktivite artışı, papiller mezenkimal body benzeri oluşumlar ve kalsifikasyon gözlendi. CK14, CK7, Ber-P4, SMA, P53, p40 immünohistokimyasal pozitiflikleri de göz önünde bulundurarak trikoblastik karsinom tanısı konuldu.

Uzak metastazları tespit etmek için PET-BT görüntüleme yapıldı. Görüntülemede sağ parotis bezinde hipermetabolik lenf nodu tespit edildi. Sağ parotis bezinden yapılan ince iğne aspirasyon biyopsisi (İİAB) sonucu malign olarak değerlendirilmedi.

Mevcut literatür gözden geçirilerek 7 mm cerrahi sınır ile geniş lokal re-eksizyon kararı alındı. Hastanın tıbbi durumu göz önünde bulundurularak paramedian alın flebi ile iki aşamalı rekonstrüksiyon planlandı.

Eksizyon ve flep adaptasyonu sonrası donör alan primer olarak kapatıldı. Defektin sefalik ucunda primer kapanmayan bölgeye tam kalınlıkta deri grefti yerleştirildi. Flep üç hafta sonra ayrıldı. Klinik ve patolojik herhangi bir tümör kalıntısı tespit edilmedi.

Re-eksizyon patoloji raporunda inferior cerrahi sınırın 0.3 cm olarak raporlanması üzerine hasta radyasyon onkolojisine danışıldı. Cerrahi sınırın yakın olması ve lezyonun daha önce benign raporlanan bir kitleye sekonder gelişmesi nedeniyle radyasyon onkolojisi ile birlikte hastanın radyoterapi (RT) almasına karar verildi. Hastaya lineer akseleratörle burun cildi üzerine (6 MeV, 25x200 cGy) eksternal radyoterapi uygulandı. Bir ay RT tedavisi ardından iyileşme sorunsuz izlendi. (Şekil 1)

Tartışma: Trikojenik adneksiyal tümörler, çoğunlukla benign neoplazmlardan oluşan son derece nadir bir deri tümörü grubudur. Ackerman ve ark., bu tümörleri epitelyal ve mezankimal bileşenlerine göre kategorize etmeye çalışsalar da, bu sınıflandırma geniş çapta kullanılmamıştır.3,4 Günümüzde saç kökü foliküllerinden köken alan ve foliküler germinal farklılaşma gösteren neoplazmlar TK olarak adlandırılmaktadır.3

TK'nın etiyolojisi tam olarak aydınlatılamamış olmasına rağmen, Boettler ve ark. tarafından yapılan meta-analiz çalışmasında, vakaların %87,1'inin de novo olarak ortaya çıktığı bildirilmiştir.1 Ayrıca, uzun süre var olan trikoblastomların TK'ya dönüştüğü literatürdeki vakalar da bulunmaktadır.4,5

Silindromaların malign transformasyonu oldukça nadir olmasına rağmen literatürde gözlemlenmiştir. Silindromaların hızlı büyüme, ülserasyon, renk değişikliği, lokal invazyon ve lenfatik metastaz gibi malign özellikler sergilediği gösterilmiştir.2 Ancak, bu vakada olduğu gibi silindromdan gelişen TK daha önce tarif edilmemiştir.

TK genellikle orta yaşlı hastalarda görülür ve erkeklerde kadınlara göre iki kat daha sık görülür. İlk olarak 2000'lerde skalpte daha sık görüldüğü düşünülse de, bugün vakaların çoğunluğu baş ve boyun bölgesinde bildirilmektedir.1

Trikoblastik karsinomlar genellikle diğer adneksiyal tümörlerle benzer fiziksel özellikleri paylaştığı için makroskopik karakteristik özellikleri yoktur. Klinisyenler genellikle TK ile simetrik, düzensiz sınırlı, nodüler ve pigment içermeyen kitleler olarak karşılaşırlar.6

Bu tip malignitelerin genellikle dermal ve subkutanöz yağ dokusuna doğru büyümesine rağmen, lenf nodu metastazı ve hematojen yayılımı olan agresif vakalar da literatürde bildirilmiştir.7 Bu tür tümörlerin nadirliği, uzak metastaz ve lenf nodu tutulumunun nadir görülmesi, metastazı tespit etmek için standart bir yaklaşım oluşturmayı zorlaştırır. Literatürde metastaz taraması için BT, PET-BT, dinamik kontrastlı ultrason, MRI ve kemik sintigrafisi kullanılmış olsa da, bunlardan hiçbirinin üstünlüğü gösterilmemiştir.

Çoğu güncel vakada temel yaklaşım geniş cerrahi sınırlarla eksizyondur. Literatürde cerrahi eksizyon sınırları 0.5 ila 3 cm arasında değişen vakalar bulunmaktadır. Bu vakaların çoğunda lezyonlar 1 cm cerrahi sınır ile eksizyon edilmiştir. Geniş cerrahi eksizyon uygulanan 84 vakadan sadece %10'unda nüks görülmüştür.1 Bazı vaka raporları, Mohs mikrografik cerrahinin geniş cerrahi eksizyona göre daha iyi sonuçlar verebileceğini savunsa da, bu her klinikte uygulanabilir değildir.6

Sonuç: Trikoblastik karsinoma nadir bir adneksiyal cilt tümörüdür bu nedenle literatürdeki vaka raporları sayısı sınırlıdır. Az sayıda vaka ve bilimsel konsensusun eksikliği, bir tedavi planı oluşturmayı zorlaştırmaktadır. Farkındalığın artırılması ve bilimsel deneyimin biriktirilmesi, bu zorlu malignite için bir tedavi algoritması oluşturmayı mümkün kılacaktır.

Referanslar

1. Boettler MA, Shahwan KT, Abidi NY, Carr DR. Trichoblastic carcinoma: a comprehensive review of the literature. Archives of Dermatological Research. 2022;314(5):399-403.
2. Bansal C, Batra M, Lal N, Srivastava A. Solitary cylindroma with malignant transformation. Indian Journal of Dermatology. 2012;57(2):141.
3. Ackerman A, Reddy V, Soyer H. Anatomic, histologic, and biological aspects. Neoplasms with Follicular Differentiation: Ackerman's Histologic Diagnosis of Neoplastic Skin Diseases: A Method by Pattern Analysis. 1993;2:29-90.
4. Regauer S, Beham-Schmid C, Okcu M, Hartner E, Mannweiler S. Trichoblastic carcinoma ("malignant trichoblastoma") with lymphatic and hematogenous metastases. Modern Pathology. 2000;13(6):673-678.
5. Schulz T, Proske S, Hartschuh W, Kurzen H, Paul E, Wünsch PH. High-grade trichoblastic carcinoma arising in trichoblastoma: a rare adnexal neoplasm often showing metastatic spread. The American journal of dermatopathology. 2005;27(1):9-16.
6. Garcia A, Nguyen JM, Stetson CL, Tarbox MB. Facial trichoblastic carcinoma treated with Mohs micrographic surgery: A new indication for Mohs? JAAD Case Reports. 2020;6(6):561-562.
7. Triaridis S, Papadopoulos S, Tsitlakidis D, Printza A, Grosshans E, Cribier B. Trichoblastic carcinoma of the pinna. A rare case. Hippokratia. 2007;11(2):89.

Anahtar Kelimeler: Burun Rekonstrüksiyonu, Cilt Tümörü, Paramedian Alın Flebi, Trikoblastik Karsinom

Şekil 1

Şekil 1. a.) Eksizyon sınırları işaretlenmiş primer lezyon b.) Geniş re-eksizyon sınırları ve flep tasarımı c.) Re-eksizyon sonrası defekt ve hazırlanan flep d.) Ameliyat sonrası birinci ay

P-074

Saçlı Deride Nadir Görülen Tümör:Malign Mezenkimal Tümör

Kaan Derindere, Necmettin Karasu, Salih Kavuncu

Afyonkarahisar Sağlık Bilimleri üniversitesi,Plastik,Rekonstrükstif ve Estetik Cerrahi Ana Bilim Dalı, Afyon

Malign mezenkimal tümörler mezenşimal bağ dokusunun olduğu her yerde görülebilmekle beraber daha çok gövde (%60), ekstremiteler(%20), ve retroperitoneal bölgeler ağırlıklı olarak görülebilmektedir. Bunlar dışında nadir görülen lokalizsayonlardan biride saçlı deridir.

38 yaş erkek hasta occiptial bölgede şişlik şikayeti nedeniyle tarafımıza başvuruyor. Sert, nodül formasyonunda olan kitle eksizyonel biyopsi yapılıyor ve sonucu malign melanom olarak değerlendiriliyor. Hastanın yapılan pet/ct tramasında herhangi bir metastaza rastlanılmıyor. Hasta 20 kür radyoterapi tedavisi alıyor. Tedavi sırasında öksürük ve Occipital bölgede aynı lokalizasyonda şişlik şikayeti ile tarafımıza başvuruyor. Yapılan CT taramasında hastanın akciğer sağ alt lobunda kitle günümü fark ediliyor. Göğüs cerrahine konsülde edilen hasta lobektomi yapılıyor ve gönderilen biyopsi de kitle malign mezenkimal tümör lehine raporlanıyor. Hastanın saçlı derideki kitle lezyonundan tekrar biyopsi gönderiliyor ve bu sefer patoloji sonucu malign mezenkimal tümör lehine yorumlanıyor. Hasta 6 ay sonrasında tarafımıza tekrar başvuruyor ve bu sefer Occipital kemik tutulumu görülen hastaya Occipital kemik eksizyonu,kranioplasti ve rotasyon Flep operasyonu planlanıyor. Hastanın patoloji sonucu malign melanom

lehine değerlendiriliyor. hastanın yine 6 ay sonrasında aynı lokalizsayondan tekrar şişlik şikayeti mevcut olup hastanın çekilen CT de ekstradural invazyonu fark ediliyor. Kemik eksizyonu genişletip ekstradura eksizyonu yapılıyor. Hastanın bu seferki patoloji sonucu malign mezenkimal mikst tümör lehine yorumlandı.

Kliniğimizce cerrahi tedavi protokolü çok farklı modalite içermese de malign mezenkimal tümörün saçlı deride görülebildiği ve şüphe uyandıran durumlarda kesin tanı konulabilmesi ve nadir lokalizasyon sebebiyle gözden kaçırmamak amacıyla deneyimli bir ekip çalışması gerektirdiğidir.

Anahtar Kelimeler: malign mezenkimal tümör, saçlı deri, nadir

Şekil1

İntraop görüntü

P-075

Nadir Bir Vaka Sunumu: Ekrin Porokarsinom

Selahattin Galyan, Büşra Güçlü, İbrahim Akpınar, Ömer Faruk Dilek

Şişi Hamidiye Etfal Eğitim Araştırma Hastanesi, Plastik, Rekonstrüktif ve Estetik Cerrahi, İstanbul

Giriş: Ekrin porokarsinoma (EPC) nadir adneksiyal bir tümördür. Ekrin bezlerinin intraepidermal bölümlerinden kaynaklanır. Tüm kutanöz malignitelerin %0,005-0,01 ini teşkil eder. Ekrin poroma zemininden gelişebileceği gibi de novo olarak da meydana gelebilir. Spesifik olmayan ve oldukça değişken klinik özellikleri nedeniyle tanı zor olabilmekle beraber sıklıkla da gecikmektedir. EPC prognozu kötü olarak nitelendirilebilir. Sistematik derlemeler yaklaşık %20 lokal nüks, %20 rejyonel lenf nodu tutulumu ve %10 uzak metastaz riski belirtmektedir. [1] Bununla birlikte; cerrahi yönetim, lenf nodu örneklemesi veya sistemik tedavilere ilişkin bir konsensüs da bulunmamaktadır. Geniş lokal eksizyon (GLE) ve Mohs mikrografik cerrahisi ilk tercih yöntemler olup GLE için önerilen sınırlar 0.2-3 cm gibi geniş ve değişken bir aralıkta karşımıza çıkmaktadır[1].

Biz burada oldukça genç bir hastada ekrin poroma zemininde gelişen ekrin porokarsinomlu bir hastanın yönetimini ve bir senelik takip sonuçlarını paylaşmaktayız.

Olgu: 27 yaş bilinen ek hastalığı olmayan kadın hasta yaklaşık 9 seneden beri olan sol temporal bölgesindeki kitleye 2 yıl önce dış merkezde eksizyon yapılmış. Ekrin poroma tanısı alan hastanın 4 ay sonra aynı bölgede nüks lezyonu olmuş. Bu bölgeden tekrar biyopsi yapılan hasta, bu sefer ekrin porokarsinoma tanısı alması üzerine tarafımıza başvurdu. Yapılan fizik muayenede sol preauriküler alanda yaklaşık 2x2 cm boyutlarında, egzofitik, hiperpigmente, sınırları düzensiz, palpasyonla sert, üzeri krutlu, hiperkeratotik, ağrısız, fikse kitle mevcut gözlendi. Baş-boyun muayenesinde palpe edilebilen lenf nodu saptanmadı. Hastanın dış merkezde çekilen PET-CT sonucunda sol temporal ve preauriküler alanda artmış FDG tutulumu haricinde ek bir bulgu yoktu. Lezyonun cerrahi sınırları periferde 1,5 cm, tabanda ise derin temporal fasya olacak şekilde belirlenerek eksize edildi. Belirlenen sınırlarda fasiyal sinir dalları ile karşılaşılmadı. Defekt tam kalınlıkta deri grefti ile onarıldı. Patoloji sonucu porokarsinom olarak teyit edilen hastanın perifer sınırları en yakın 2 mm olarak rapor edildi. Lenfovasküler ve perinöral tutulum izlenmedi ancak örnekte nekroz izlendiği belirtildi. Hasta aylık klinik muayene ve 3 aylık bölgesel lenf nodu ultrason taraması ile takip edildi.

Tartışma: Genellikle 6-7. dekatlarda görülen EPC oldukça genç bir yaşta karşımıza çıkmıştır. Bu EPC daha önceki ekrin poroma edilen bölgeden nüks etmiş ve malignleşmiştir. EPC yalnızca bir ülserasyon veya nodüler bir lezyon olarak karşımıza çıkabileceği gibi papüler, egzofitik, keratotik gibi çok daha farklı tanımlamalar da almaktadır[2].EPC için standardize edilmiş bir tedavi ve takip algoritması yoktur. GLE için önerilen cerrahi sınırlar 0.2 ila 3 cm arasında değişmektedir. Bununla birlikte bir meta analizde GLE sonrası 1 yıllık sağkalım %95 ve 3 yıllık sağkalım %65 olarak bildirilmişken; lokal nüks %15, rejyonel yayılım %25 ve uzak metastaz %8 oranında bildirilmiştir[2]. Bununla birlikte, erken tanı sonrası yapılan eksizyonlarda %70-80 oranında küratif sonuç elde edildiği de bildirilmiştir[3]. Biz bu olguda, düzenli sınırları olan lezyonu 1.5 cm cerrahi sınırlarla ve derin temporal fasyaya kadar olan derinlikte eksize etmeyi tercih ettik. Deri grefti ile yaptığımız rekonstrüksiyon sayesinde olası lokal nüksleri en erken şekilde tespit edebilmeyi hedefledik. Aylık klinik muayene ve 3 aylık ultrason taramaları ile yakın takibe aldığımız hastada lokal nüks veya bölgesel bir yayılım hadisesine 13. ay sonunda rastlamadık.

Sonuç: EPC lokal nüks, rejyonel veya uzak metastaz olasılığı bulunan agresif bir tümördür. GLE için cerrahi sınır aralığı lokalizasyona ve lezyon tipine bağlı olarak değişmekle birlikte, kötü özellikli yassı hücreli karsinoma benzer şekilde en az 1 cm olmalıdır. Temiz ve güvenli bir cerrahi sınır prognozda oldukça önemli olup, rekonstrüksiyonda deri grefti kullanılması lokal nüks takibini kolaylaştırmaktadır. Postoperatif dönemde hastaların yakın takibi esastır.

Kaynakça:

1.Aikaterini Tsiogka, Dimitra Koumaki, Maria Kyriazopoulou, Konstantinos Liopyris, Alexander Stratigos, Stamatios Gregoriou. Eccrin Porocarcinoma: A Review of the Literature. Diagnostics (Basel). 2023 Apr 16;13(8):1431.

2.Nguyen-Son Le, Stefan Janik, David T Liu, Stefan Grasl, Muhammad Faisal, Johannes Pammer, Bettina Schickinger-Fischer, Jafar-Sasan Hamzavi, Rudolf Seeman, Boban M Erovic. Eccrin porocarcinoma of the head and neck: Meta-analysis of 120 cases. Head Neck 2020 Sep;42(9):2644-2659.

3.Ameen M, Kwan J, Mortimer PS. Metastatic eccrine porocarcinoma presenting with lymphoedema. Br J Dermatol 2004: 150: 607–609.

Anahtar Kelimeler: deri kanserleri, ekrin poroma, ekrin porokarsinom

Şekil 1

A: Preoperatif fotoğraf B: Postoperatif 6. ay fotoğraf

P-076

Nadir bir yerleşim: Sağ diz Dermotofibrosarkoma Protüberans

Büşra Güçlü, Alper Taşan, Aleyna Bulat, Ömer Faruk Dilek

Şişli Hamidiye Etfal Eğitim ve Araştırma Hastanesi, İstanbul

Giriş: Dermatofibrosarkoma Protuberans (DFSP), seyrek görülen, lokal olarak agresif seyirli, nadiren uzak metastaz yapan, derinin primer, iyi diferansiye mezenkimal tümörüdür. (1,2,3) Çoğunlukla gövdede yerleşen, yavaş büyüyen, üzerinde sert, deri renginde veya kırmızı-kahverengi renkte nodüller bulunan endüre plaklar ile karakterizedir. Genellikle 3. Dekatta görülmektedir. Kadınlarda görülme insidansı erkeklerden daha fazladır. Siyah ırkta görülme insidansı beyaz ırktan daha fazladır. (4-5) Tümör lokal olarak agresiftir, ekzisyon sonrası rekürrens oranı yüksektir, fakat uzak metastaz nadirdir. Bu çalışmada tarafımızca opere edilen, nadir bir bölge olarak dizde lokalize olan dermofibrosarkoma protuberans olgusunu tartışmak amaçlandı.

Olgu: 37 yaş erkek hasta yaklaşık 5 senedir olan sağ dizde kitle tanısı ile dış merkezde yapılan eksizyonel biyopsi sonucunun Dermatofibrosarkoma Protüberans gelmesi ve cerrahi sınır devamlılık göstermesi üzerine kliniğimizi Ekim 2022 tarihinde başvurdu. Fizik muayenede sağ dizde yaklaşık 1,5x4 cm boyutlarında, cilt yerleşimli, hiperpigmente, sınırları düzensiz, palpasyonla sert, ağrısız, fikse kitle mevcut izlendi. Sağ diz üzerinde eski eksizyon alanına ait yaklaşık 1 cm skar mevcut izlendi. Bilateral inguinal muayenede ele gelen ek kitle saptanmadı. Hastanın dış merkezde çekilmiş PET CT raporunda bilateral inguinal alandan artmış FDG tutulumunun izlenmesi sonucu hastaya bilateral inguinal USG planlandı. USG sonucunda ise metastaz lehine bir patoloji saptanmadı. Operasyon esnasında sağ dizdeki mevcut kitle 5 cm sınır bırakılarak perop belirlenen cerrahi sınırlardan girilerek ve çevresindeki nörovasküler yapılardan disseke edilerek subfasyal plandan eksize edildi ve oluşan defekt KKDG ile onarıldı. Atel ve tie-over pansuman ile 5 gün takip edildi. 5. Gün tie-over açıldı. KKDG ve dönor saha salim izlendi. Hastanın patoloji materyalinde CD34 immunohistokimyasal çalışma ile pozitif en yakın cerrahi sınır 0.6 cm olarak yorumlanmıştır. Operasyon sonrası 9 aylık dönemde hastada nüks ve metastazı doğrular nitelikte patoloji saptanmadı.

Tartışma: Yumuşak doku tümörlerinin Dünya Sağlık Örgütü (WHO) sınıflamasında fibrohistiyositik tümörler üç gruba ayrılır. Bening tümörler nadiren nüks gösterirler ve metastaz yapmadığı kabul edilir. Malign fibrohistiositik lezyonlar ise sıklıkla rekürrens ve metastaz yapar. İlginç bir grubu oluşturan 3. Grup ise intermediate malign olarak sınıflandırılmakta olup rekürrenslerle sıklıkla eğilim gösterir fakat nadiren metastaz yapar. Bu grupta Dev hücreli fibroblastoma ve DFSP yer alır. (3) Genellikle küçük boyutlu ve tipik olarak yüzeyel yerleşimli olan bu tümör boyutlarının büyümesi ile subkutan doku, kas ve kemiğe infiltrasyon gösterebilen lokal agresif karakterli bir tümördür. Olgular daha çok klinik bulguya göre tanı olmasına rağmen histopatolojik olarak tanı konur. Tedavisi geniş lokal eksizyondur. İnsidansı 0.8-5/1.000.000'dur. İmmünhistokimyasal analizlerde CD34, S100 boyanma sonucu DFSP tanısı kesinleşebilir. (1) Bizim sunduğumuz olguda CD34 + bulunması DFSP'yi destekler niteliktedir. DFSP hastalarında %20-55 lokal rekürrens izlenmekte olup bu süreç genellikle eksizyonu takiben ilk 3 sene içinde gözlenmektedir. Literatürde uzak metastaz ise %3.3

oranında bildirilmiştir. Uzak metastazda ise 3/4 oranında akciğere hematojen metastaz gözlenirken 1/4 oranında ise lenf nodlarına lenfatik metastaz izlenmiştir. (5) Hastaların 3 yıla kadar takipli olması rekürrensin gözden kaçmaması açısından önemli boyuttadır.

Sonuç: Seyrek görülen cilt tümörlerinden biri olan sağ diz yerleşimli olan DFSP literatürde çok nadir gözlenmekteyken olgumuzun yaşı DFSP'nin en sık izlendiği yaş ile uyumludur. En etkin tedavisi hala 3 cm cerrahi sınır ile subfasyal alandan eksizyonudur. Olgumuzda cerrahi tedavi olarak 5 cm sınır ile subfasyal plandan eksize etmeyi tercih etmemiz literatürdeki bazı vakaları destekler niteliktedir. Özellikle geniş ekzisyon yapılamayan, tümörün cerrahi sınırlara yakın olduğu durumlarda, lokal rekürrens riskini azaltmak için adjuvan radyoterapi verilebilir. Bu hastada patolojide en yakın cerrahi sınır 0.6 olarak yorumlanmasına rağmen onkoloji konsültasyonu sonucu hastanın yakın takibine karar verilmiştir. Tümörün metastazı nadirdir, ancak lokal rekkürensi yüksek oranda olduğundan; yayılım düşünüldüğünde görüntüleme tekniklerine başvurulabilir. Bu olguda PET-CT 'den faydalanıldı.. Hastada metastaz bulgusu mevcut değildi ve bunu kanıtlar nitelikte radyoloji bulgularına rastlanmadı. Nadir görülen ama agresif seyredebilecek potansiyeli olan bu tümör takibinde dermatoloji ve onkoloji ile birlikte multidisipliner yaklaşım gerekebilir. Ve olgulara yaklaşım modalitelerinin paylaşılması DFSP ile karşılaşan hekimlere yol gösterici olabilir.

Kaynakça:

1. Kovarik CL, Hsu MY, Cockerell CJ Neurofibromatous changes in dermatofibrosarcoma protuberans: a potential pitfall in the diagnosis of a serious cutaneous soft tissue neoplasm. J Cutan Pathol 2004;31(7):492-6.
2. Lal P, Sharma R, Mohan H, Sekhon MS. Dermatofibrosarcoma protuberans metastasizing to lymph nodes: a case report and review of literature. J Surg Oncol 1999;72(3): 178-80.
3. D'Andrea F, Vozza A, Brongo S, Di Girolamo F, Vozza G. Dermatofibrosarcoma protuberans: experience with 14 cases. J Eur Ac
4. Pack, G.T.; Tabah, E.J. Dermato-fibrosarcoma protuberans. A report of 39 cases. A.M.A. Arch. Surg. 1951, 62, 391–411. [CrossRef]
5. McPeak, C.J.; Cruz, T.; Nicastri, A.D. Dermatofibrosarcoma protuberans: An analysis of 86 cases-five with metastasis. Ann. Surg. 1967, 166, 803–816. [CrossRef]

Anahtar Kelimeler: cilt kanseri, dermatofibrosarkom, dermatofibrosarkoma protuberans

Şekil 1

Preoperatif fotoğraf

P-077

Skalpte Radyoterapiye Sekonder Çok Odaklı Bazoskuamöz Hücreli Kanserin Eksizyon Sonrası Büyük Anteralateral Uyluk Flebi ile Onarımı

Onur Aksoy[1], Şükrü Yazar[2]

[1]Prof Dr Cemil Taşçıoğlu Şehir Hastanesi Plastik, Rekonstrüktif ve Estetik Cerrahi ABD, İstanbul
[2]Mehmet Ali Aydınlar Acıbadem Üniversitesi Plastik, Rekonstrüktif ve Estetik Cerrahi ABD, İstanbul

Giriş: Tedavilerde düşük dozda iyonlaştırıcı radyasyonun uzun süre uygulanması melanom dışı cilt kanseleri ile, özellikle bazal hücreli karsinom ve daha az olasılıkla skuamöz hücreli karsinom ile ilişkilidir. İlgili tedaviler arasında egzama, sedef hastalığı, akne vulgaris ve tinea kapitis gibi inflamatuar dermatozların radyoterapisi yer alır. Ek olarak BCC riskinin artması guatr, ankilozan spondilit, akut lenfositik lösemi ve astrositomun iyonize radyasyon tedavisiyle ilişkilendirilmiştir.

Kafa derisi defektleri travmatik yaralanmalara, enfeksiyonlara, ışınlamaya veya onkolojik rezeksiyonlara sekonder olarak ortaya çıkabilir. Ancak kafa derisi rekonstrüksiyonu için birçok seçenek vardır. Küçük defektler için primer kapama önerilen yaklaşımdır. Primer kapamanın mümkün olmadığı durumlarda deri grefti, doku genişletme ve lokal veya bölgesel doku fleplerinin kullanımı alternatif yöntemler olarak kullanılabilir. Serbest fleplerin kullanımı, ağır travma, osteoradyonekroz, osteomyelit ve daha önce lokal flep başarısızlığı gibi çevre dokuların canlılığını bozan büyük kafa derisi defektleri için tek tedavi seçeneğidir.

Vaka: 62 yaş erkek hasta kliniğe skalp bölgesindeki tekrarlayan lezyonları için başvurdu. Hastanın geçmişinden anlışıldığı kadarı ile gençliğinde tinea capitis benzeri bir cilt hastalığından dolayı kafa derisi bölgesine radyoterapi uygulanmış. Ardından kafa derisi ekzaması nedeni ile tedavi görmüş ve uzun yıllar dermatoloji ve plastik cerrahi kliniklerince takip edilmiş. 2013 yılında bazal hücreli karsinom nedeni ile eksizyon ve greft tedavisi görmüş. Özgeçmişte başka bir rahatsızlığı görülmedi. Takip eden yıllarda da en sonuncu patolojisinde oksipital ve parietal bölgelerden çıkarılan lezyonlarda skuamöz diferansiyon gösteren bazoskuamöz karsinom ve kemik içinde skuamöz hücreli karsinom infiltrasyonları görülmüş. Hastanın bize müracaat ettiğinde sol kulak arkasına uzanan parietal ve oksipital bölgelerde çok odaklı ülsere, hiperemik lezyonları ve daha önceki operasyonlardan kalan skarları mevcut idi. Yapılan preop tetkiklerde boyun tutulumu görülmedi ancak özellikle mastoid ve oksipital bölgede kemik tutulumları mevcut idi.

Operasyona mastoidektomi için kbb ve oksipital kemik eksizyonu için beyin cerrahisi ile birlikte girildi. Tümörlü cilt bölgesi periostu ile birlikte eksize edilerek diğer ekiplere baş bölgesi devridildi. Oluşan 30x20 cmlik defekti kapatmak için sol uyluktan 32x25 cmlik anterolateral uyluk flebi planlandı. Oluşacak duranın açıkta olduğu kemik defekti alanını doldurmak için flep subfasyal planda lateral kısmından fasya lata ile birlikte kaldırıldı. Pedikül uzunluğunu sağlamak için lateral sirkumfleks femoral arterin profunda femoristen çıktığı noktaya kadar disseke edilerek yaklaşık 11 cmlik pedikül sağlandı. Flep ayrılmadan önce sol boyundan alıcı saha için uygun alıcı damarlar hazırlandı. Bu hastada karotis eksterna ve juguler eksterna alıcı olarak seçildi. Flep inseti yapıldı ve dura bölgesi fasya lata ile örtüldü. Uç-uca anastomozlar yapıldı ve flep dolaşımı sağlandı. Donör saha kısmi kalınlıklı deri grefti ile kapatıldı.

Postop takipte flepte dolaşım sıkıntısı ve herhangi bir komplikasyon görülmedi. Saatlik doppler ile akım kontrolü ve klinik flep takibi yapıldı. Anastomoz sonrası ve post op ilk 3 gün dekstran kullanıldı.

Tartışma: Saçlı deri rekonstrüksiyonunda, küçük saçlı deri defektlerinde primer kapama tercih edilen tedavi yaklaşımı olup, sekonder iyileşme daha az sıklıkla tercih edilmektedir. Birincil kapatmanın bir seçenek olmadığı daha büyük defektler için, yeterli vaskülarize doku mevcutsa deri grefti yaranın kapatılması için güvenilir bir yöntemdir.

Doku genişletmeye uygun aday olmayan ancak yaranın acilen kapatılması gereken hastalar için lokal flepler güvenilir bir seçenektir. Saçlı deri dokusunun elastik olmayan özelliği nedeniyle, lokal fleplerle sadece küçük ve orta büyüklükteki komplikasyonsuz saçlı deri defektleri kapatılabilir. Saçlı deri dokusunun lokal flep olarak kullanıma uygun olmadığı durumlarda bölgesel flepler bir sonraki seçenektir.

Defekt boyutu çok büyükse ve lokorejyonel fleplerle kapatılamıyorsa, daha önce uygulanan radyoterapi veya başarısız cerrahi girişimler nedeniyle defektler komplike hale gelmişse serbest doku transferi tek cerrahi seçenektir.

Anterolateral uyluk flebi ilk olarak 1984 yılında tanımlandı ve daha sonra giderek yaygınlaştı. Bu çalışmada tüm olgularda anterolateral uyluk serbest flebi kullandık. Donör alanının primer kapatılması 10 cm genişliğe kadar flepler için kullanılabilir; Daha büyük flepler için greftleme gereklidir. İnen dal lateral sirkumfleks arterden çıktığı yerde diseke edilirse pedikül uzunluğu yaklaşık 10-12 cm olur.

Anahtar Kelimeler: Anterolateral uyluk flebi, radyoterapi, skalp rekonstrüksiyonu, skuamöz hücreli karsinom

Postop 2. haftada flebin görünümü

Alıcı Damarlar

Alıcı arter	Karotis eksterna
Alıcı ven	Juguler eksterna

P-078

Alt Dudakta Skuamöz Hücreli Karsinomu Olan Bir Olgunun Rekonstrüksiyonu: Bernard-Webster ve Abbe Flebi

Fatih Alp Öztürk, Emre Kömürcü

Katip Çelebi Üniversitesi Tıp Fakültesi Atatürk Eğitim ve Araştırma Hastanesi, Plastik, Rekonstrüktif ve Estetik Cerrahi Ana Bilim Dalı, İzmir

Giriş: Dudak kanserleri baş ve boyun bölgesinin en sık görülen malignitelerinden olup alt dudak kanserlerinin çoğunluğunu (>%95) skuamöz hücreli karsinom oluşturur. Bu çalışmada amacımız alt dudakta skuamöz hücreli karsinom eksizyonu sonrası rekonstrüksiyon yapılan hastamızın preop ve postop takiplerini paylaşmak, uzun dönem sonuçlarını paylaşmak,alt dudakta benign ve malign neoplazmların eksizyonu sonrası Bernard-Webster Flep ve Abbe Flep uygulamaları üzerine klinik tecrübemizi paylaşmaktır.

Olgu: 53 yaş erkek hasta plastik cerrahi kliniğine, alt dudakta yaklaşık 6 aydır olan üzeri yaş nekroze 3x2 cm boyutlarında tanısız kitlesi sebebiyle başvurdu. Hastanın mevcut kitlesine yönelik tanı konulması amacıyla insizyonel biyopsi yapıldı. Yaklaşık 1 hafta sonra biyopsi sonucu Fokal Skuamoz Hücreli Karsinom olarak raporlandı. Hastanın kitlesine yönelik Bernard-Webster Flebi planlandı. Mevcut kitle 1 cm sınır ile eksize edildi1 ve ağız içerisinden bilateral mukoza flepleri eleve edildi. Eleve edilen flepler mevcut defekt alanına ilerletildi2.Hastaya yapılan preop

tetkiklerinde boyun bölgesinde malign şüpheli lenf nodu saptanması üzerine hem lenf nodu diseksiyonunun yapılması hem de hastanın alt dudağının uzatılması ve alt dudağın daha estetik görünmesi amacıyla üst dudaktan alt dudağa abbe flebi tasarlanıp eş zamanlı operasyon planı yapıldı3. Alt dudaktaki eski insizyon hattı açılarak üst dudaktan eleve edilen flep supeior labial arter korunarak alt dudak orta hatta adapte edildi. Daha sonra poliklinik şartlarında üst dudak superior bazlı flep pedikülinden ayrıldı. Hastanın takiplerinde herhangi bir komplikasyona rastlanmadı.

Tartışma ve Sonuç: Skuamöz hücreli karsinom(SCC) insidansı artmakta olan mortalitesi yüksek bir kanserdir. Tanı şüpheli lezyonların histopatolojik incelemesiyle konulur. Tümörün büyük boyutlara ulaşabilmesi, atipik lokalizasyonu bizleri çeşitli rekonstrüktif araştırmalar yapmaya sürüklemektedir. Dudaktaki defektlerin zor rekonstrüksiyonu sebebiyle Bernard-Webster ve Abbe Flep diğer seçenekler arasında düşünülmelidir.

Kaynakça:

1. Vukadinovic M., Jezdic Z., Petrovic M., Medenica L.M., Lens M. Surgical management of squamous cell carcinoma of the lip: analysis of a 10-year experience in 223 patients.J Oral Maxillofac Surg. 2007; 65: 675-679
2. Rafael Denadai, Cassio Eduardo Raposo,AmaralCelso Luiz Buzzo Cesar Augusto Raposo, Amaral. Functional lower lip reconstruction with the modified Bernard–Webster flap. British Association of Plastic, Reconstructive and Aesthetic Surgeons. 2015
3. Baumann D., Robb G. Lip reconstruction. Semin Plast Surg. 2008; 22: 269-280

Anahtar Kelimeler: Skuamoz Hücreli Karsinom, Dudak Rekonstrüksiyonu, Bernard-Webster Flebi, Abbe Flebi

Olgumuzun Fotoğrafları

Preop ve Postop 5.Ay Görünümleri

P-079

Alt Dudak Kanserinde Serbest Radial Önkol Flebi Rekonstrüksiyonu Olgusu

Büşra Moğul, İlker Altundağ, Mustafa Sertaç Ocak, Ceren Çemberci, Kamil Yıldırım

Ondokuz Mayıs Üniversitesi Tıp Fakültesi, Plastik, Rekonstrüktif ve Estetik Cerrahi Ana Bilim Dalı, Samsun

Dudak kanserleri oral kavite kanserlerinin %25-30'unu oluşturur ve %95'i alt dudakta görülür.*1 Tedavi kitle eksizyonu ve eş zamanlı onarım yapılmasıdır. Alt dudak defektlerinde onarımın hedefi; maksimum oral açıklığın, dudak hareketlerinin, sensasyonun ve en iyi estetik görünümün sağlanması olmalıdır. Dudak rekonstrüksiyonunda benzer dokunun benzeriyle değiştirilmesi en uygun olanıdır. Dudak rekonstrüksiyonunda kalan dudağın kullanımı defektin boyutu arttıkça daha da zorlaşmaktadır. Subtotal/total alt dudak kaybı için lokal flep kullanımı mikrostomi, yüz ve komissur distorsiyonu gibi istenmeyen sonuçlara yol açabilir. Serbest doku transferinin kullanımı, dudağa ek olarak diğer estetik birimlerinin rekonstrüksiyonunda da özellikle cazip bir seçenek haline gelmektedir.*2 Radial önkol serbest flebi en popüler seçimdir çünkü iyi bir renk uyumu sağlar, incedir ve bu nedenle kolayca katlanabilir. Ayrıca uzun bir pediküle sahiptir, alt dudağın onkolojik rezeksiyonu veya boyun alıcı damarlarının hazırlanması sırasında eş zamanlı olarak hasat edilebilir ve alt dudak rekonstrüksiyonunu askıya almak için statik bir askı olarak palmaris longus tendonu ile hasat edilebilir. 3 Radial önkol serbest flebi (RFFF) ilk olarak 1978 yılında Shen-Yang Askeri Genel Hastanesi'ndeki (Çin'de) plastik cerrahlar tarafından geliştirilmiştir. Bu flebi tanımlayan ilk yayın 1981 yılında bir Çin tıp dergisinde yer almıştır. *4 Ürken ve ark. 1989 yılında baş ve boyun rekonstrüksiyonunda nörofasyokutanöz flebi başarıyla kullanan ilk kişiler olmuştur ve ağız boşluğu rehabilitasyonu için duyu restorasyonu çağını başlatmışlardır.*5

67 yaşında erkek hasta 2002 yılında çenede kitle nedeniyle dış merkezde opere olmuştur. Postoperatif dönemde radyoterapi alan hastanın eksizyon bölgesinde kitlenin nüks etmesi ve progrese olması sebebiyle dış merkezde lezyondan insizyonel biyopsi alınmıştır. Patoloji sonucu iyi diferansiye skuamöz hücreli karsinom gelmesi üzerine hasta tarafımıza başvurmuştur.

Poliklinik şartlarında alt dudak orta hat vermillondan başlayan,inferiorda labiomental sulkusu –mentum seviyesinde, kabarık,üzeri krutlu- ülsere, 5x4 cm cmlik kitle değerlendirilmiş, hastadan boyun BT ve KBB konsültasyonu istenmiştir. Ardından KBB tarafından hastaya mevcut kitle açısından operasyon planlanmış ve tarafımızca vakaya intraoperatif rekonstrüksiyon amacıyla dahil olunmuştur.

KBB tarafından alt dudaktan yeterli emniyet marjı bırakılarak kitle eksizyonu + bilateral suprahiyoid (Seviye 1-2) boyun diseksiyonu yapılmıştır.

Her iki komissürü korunacak şekilde mentum alt sınırı, gingivobukkal sulkus total eksize halde görülmüştür.Dil tabanı, ağız tabanı intakt olarak görülmüştür. 8x6 cm'lik defekt için sağ ön koldan 9x7.5 cm'lik serbest radial ön kol flebi dizayn edilmiştir. Radial ön kol serbest flebi radial arter, sefalik ven ve radial arterin iki adet konkomitan veni ile birlikte serbestleştirilmiştir.

Flep ağız içine 3-0, 4-0 polyglactin ile adapte edildikten sonra hastanın palmaris longusu olmaması nedeniyle sağ uyluk lateralinden tensor fasya latadan 9 cm'lik tendon grefti alınmıştır. Greft şekil verilerek dudak comissurları arasında modiolusa sütüre edilerek flep askılanmıştır. Boyunda süperior tiroid arter diseke edilmiş, eksternal juguler ven ve sağ taraflı common fasial ven diseksiyonu sonrasında radial arter, superior tiroid artere 8-0 propilen

sütür ile, sefalik ven eksternal juguler vene 9-0 propilen ile, konkomitan ven common fasial vene 9-0 propilen ile mikroskop eşliğinde anastomoz yapılmıştır.

Hasta kalp yetmezliği, koah, dm, ht gibi ek hastalıkları nedeni ile postoperatif dönemde yoğun bakımda günlük pansuman ile takip edilmiştir. Hastanın postoperatif dönemde genel durum bozukluğu nedeniyle flep sütür hatlarında nekroz ve ilerleyen süreçte pürülan akıntılı lokal enfeksiyon olmuştur. Flep mentum hizasında kemik ekspoze açık yarası Rifampisin ile pansuman yapılarak takip edilmiştir. Postoperatif 5. ayda herhangi bir flep kaybı yaşanmadan hasta takip edilmektedir.

Subtotal/Total alt dudak kaybı olan hastalarda iyi bir estetik ve fonksiyonel sonuç almak için Radial Ön kol serbest flebi en iyi seçeneklerden biri olup serbest flepler arasında baş boyun rekonstrüksiyonu için güvenilirliğini korumaktadır. Oral kompetansı önlemek amacıyla Palmaris Longus tendonu olmayan hastalarda Fleksör Carpi Radialis slipi veya Tensor Fasya Lata askı olarak kullanılabilir. Tümör eksizyonuyla eş zamanlı olarak flebin kaldırılması komorbiditesi olan hastalarda dahi Radial ön kol serbest flebi ile dudak rekonstrüksiyonununu mümkün kılmaktadır.

Anahtar Kelimeler: Dudak Rekonstrüksiyonu, Radial Ön kol Flebi, Serbest Flep

Preoperatif, intraoperatif, postoperatif takip

P-080

El Dorsumundaki Malign Cilt Tümörü Rezeksiyonu Sonrası Oluşan Defektin Onarımı

Servan Dağ, Mahmut Can Karatoprak, İbrahim Uğur Budak, Ali Haydar Cinbaş, Berk Tahhan, Mehmet Bayram, Mehmet Fatih Akkoç

Dicle Üniversitesi Tıp Fakültesi, Plastik Rekonstrüktif ve Estetik Cerrahi Anabilim Dalı

Giriş: El dorsumu, tendon ve kemik yapılarının kolayca ekspoze olabilmesi, ödeme yatkınlık nedeniyle rekonstrüksiyonu zorlu alanlardandır. El dorsumu ve ayak dorsumu gibi defektlerde bu gibi sebeplerle deri grefti ile onarım yerine genellikle çeşitli flepler aracılığıyla onarım tercih edilir. Başarılı bir operasyon ile flepler aracılığıyla defekt onarımı gerçekleştirildiğinde hasta takiplerinde fonksiyonel ve kozmetik olarak tatmin edici sonuçlar elde edilir.

Olgu: 73 yaş erkek hasta sol el dorsali zon6-7 bileşkesinde ülsere görünümlü 2x2 cmlik lezyon nedeniyle polikliniğimize başvurdu. Hastadan alınan detaylı anamnezde hastanın tarım işçisi olduğu ve lezyonun son 2 yıl içinde geliştiği öğrenildi. Alınan insizyonel biyopsi sonucunun SCC olarak sonuçlanıp klinik şüphenin doğrulanması ve yapılan PET-CT görüntülemede başka bir odak saptanmaması üzerine operasyon hazırlıklarına başlandı. Genel anestezi altında yapılan operasyon ile lezyon 2cm marj ile eksize edildi. Lezyonun d2-3-4 edc ve edm tendonlarına invaze olduğu izlendiğinden bu tendonların eksizyonu da sağlandı. Oluşan 6x6cmlik defekt için sol ön kol volar yüzden uygun çizimler sonrası reverse radyal ön kol flebi, radyal arter ve komminikan venler korunacak şekilde eleve edildi. Daha sonrasında eleve edilen flep mikroskop altında defekt alanına inserte edildi. Flep ve el dolaşımı iyi gözlendi. Donör saha sol uyluktan alınan 5x5 cmlik STSG ile onarıldı. Yapılan patolojik incelemede cerrahi sınırlarda tümöral doku izlenmedi. Lokal yara bakımı amacıyla 6 gün servisimizde takip edilen hastamız daha sonrasında taburcu edildi. Hastanın post-op kontrollerinde flep ve donör alanda herhangi bir sorunla karşılaşılmadı, hastaya sonraki aşamalarda tendon protezi uygulanması planlanması yapıldı.

Tartışma ve Sonuç: Radyal ön kol flebi rekonstrüktif cerrahide pek çok bölgenin rekonstrüksiyonunda da rahatça kullanılabilen fasyokutan bir fleptir. Radyal ön kol flebi mevcut defekt alana göre dizayn edilebilmekte serbest flep olarak, ters akımlı radyal ön kol ada flebi olarak, kemik segment eklenerek osteokutanöz flep olarak veya flebe tendon eklenerek tendinokütanöz flep olarak planlanabilmektedir. Radyal ön kol flebinin bir dezavantajı donör sahanın primer kapanmaması ve ön kolda greft ile rekonstrükte edilmiş skar alan oluşturmasıdır. Radyal ön kol flebi kılsız bir alan olması ve flebin ince olması özellikle elde bulky doku oluşturmaması nedeniyle iyi sonuç vermiştir.

Anahtar Kelimeler: Radyal önkol flebi, elde doku defekti, fasiyokutan flep

Lezyonun eksizyon sonrası reverse radyal ön kol flebi ile rekonstrüksiyonu

P-081

Spiradenom Ve Spiradenokarsinom Aynı Hastada

Yunus Başar, Baran Can İnce, Büşra Gedik Toprak, Bahriye İnci Gökalan Kara

Pamukkale Üniversitesi Tıp Fakültesi,Plastik rekonstrüktif ve estetik cerrahi ana bilim dalı,Denizli

Giriş: Spiradenoma ve spiradenokarsinom ekrin glandüler bezden kaynaklanan nadir adneksiyal tümörlerdendir. Teşhis ve tedavi yöntemleri bildirilen vaka sunumlarına dayanmaktadır. Bu nedenle her vaka dikkatle incelendi. Kliniğimizde karşılaştığımız bu olguyu da bu amaçla sunuyoruz.

Amaç: Bu çalışmada spiradenom ve spiradenokarsinom için kliniğimizde uygulanan tanı ve tedavi prosedürlerini sunduk.

Gereç-Yöntem: Bu araştırma 2023 yılı Mart ayında kliniğimizde gördüğümüz vaka sunumudur.

Bulgular: Spiradenoma ve spiradenokarsinom orta yaş ve üzeri kişilerde görülen lezyonlardır. Lokal geniş cerrahi eksiyon bu lezyonların tedavisinde temel stratejidir. Bildirilen sık nüks oranı nedeniyle ayaktan yakın takip önerilir.

Sonuç: Spiradenoma ve spiradenokarsinom vakaları hem plastik cerrahi hem de dermatoloji alanında kendine yer bulmaktadır. Nadir görülen bu olgular hakkındaki bilgiler son yıllarda tanı konması ve benzer lezyonlardan ayrılması ile artmaktadır. Bu araştırma ile tanı ve tedavi yöntemlerine klinik yaklaşımımızı sunuyoruz.

Anahtar Kelimeler: Spiradenom, Spiradenokarsinom, Ekrin tümör

P-082

Dev Genital Kondiloma Akuminata Olgularında Cerrahi Deneyimlerimiz

Kasım İlker Sandıkçı, Hasan Basri Çağlı, Fatih Berk Ateşşahin, Esra Aydın, Cenk Demirdöver, Adnan Menderes

Dokuz Eylül Üniversitesi Tıp Fakültesi, Plastik, Rekonstrüktif ve Estetik Cerrahi Anabilim Dalı, İzmir

Giriş: Anogenital siğiller olarak da bilinen HPV enfeksiyonundan kaynaklanan Dev kondiloma akuminata, anogenital bölge cildinde değişken büyüklükte ve şekilde yumuşak papüller veya plaklar olarak ortaya çıkar. Komşu dokuları infiltre etme eğilimi, yüksek rekürrens oranı ve malign transformasyon potansiyeli, ekzofitik karnabahar benzeri büyüme paterni ile karakterize nadir bir antitedir. Genel olarak, dev kondiloma akuminata lezyonlarında %100'e yakın kür oranı sadece cerrahi eksizyonla sağlanmaktadır. Ancak çok büyük boyutlara ulaşabilen bu kitlelerin eksizyonu sonrasında defektlerin onarımı cerrahlara zorluk yaratabilmektedir. Bu çalışmamızda kliniğimize başvuran iki erkek hastadaki dev kondilom eksizyonu ve rekonstrüksiyonu tecrübelerimizi paylaşmaktayız.

Materyal-Metod: Dokuz Eylül Üniversitesi Hastanesi'nde 2018 ve 2023 tarihlerinde 2 adet Dev Kondiloma Akuminata tanılı hastaya ekzisyon ve lokal flep ile onarım yapıldı. Hastalar uzun dönemde miksiyon, erektil disfonksiyon gelişimi, idrar yolu enfeksiyonu sıklığı ve estetik görünüm açısından değerlendirildi. Elde edilen verilere göre operasyon sonrası uzun dönemde hastaların şikayetlerinde meydana gelen değişiklik ve nüks varlığı ortaya kondu.

Cerrahi teknik:

Olgu-1: Hastada mevcut penis şaftının totaline yayılan lezyon sirkümferensiyal şekilde monoblok eksize edildi. Penis kökü sağ lateralinden superior bazlı, distalde skrotuma kadar uzanım gösteren fasiyokütan flep eleve edildi. Testislerin superiora hareketini engellemek için 2 adet tespit sütüru penis radiksinin inferioruna yerleştirildi. Skrotum cildi testisler korunarak disseke edildi. Kanama kontrollerinin sağlanmasının ardından skrotal doku superiora doğru ilerletilerek donör alan onarıldı. Fasiyokütan flep penis çevresine sirküler bir şekilde adapte edildi. (Görsel 1)

Olgu-2: Hastanın suprapubik bölgesinde, skrotumunda ve penis şaftında bulunan kondilomlar eksize edildi. Suprapubik bölgede bulunan defekti kapatmak için yara dudaklarından bilateral fasiyokutan flepler eleve edilerek orta hatta birleştirildi. Ardından kalan defekti kapatmak için skrotumun sağ ve sol tarafından 2 adet fasiyokütan flep eleve edilerek defekte adapte edildi. (Görsel 1)

Bulgular: Dev Kondiloma Akuminata vakalarında topikal sitotoksik (podofilin, 5-Florourasil), immünoterapötik (imiquimod,interferon), elektrokoter, lazer gibi çeşitli tedavi modaliteleri sonucu %30-%70 oranında geniş spektrumda nüks bildirilmiştir. %100'e varan kür şansı ancak cerrahi eksizyonla mümkün olmakla birlikte hastalarımızda uzun dönemde nüks izlenmedi. Miksiyonda güçlük, erektil disfonksiyon, idrar yolu enfeksiyonu ve estetik görünümden rahatsızlık duyma şikayetlerinde belirgin regresyon saptandı.

Tartışma: Kondiloma akuminata lezyonlarına sahip bireylerde tedavi yöntemlerinin birbirine üstünlüğü gösterilememiş olup %30-%70 oranında nüks bildirilmiştir. Yeni başlangıçlı ve küçük boyuttaki lezyonlarda topikal tedaviler daha ön planda tercih edilmekle beraber Dev Kondiloma Akuminata olgularında kür sağlanması ancak geniş cerrahi eksizyonla mümkün olmaktadır. Primer onarım bu lezyonların oluşturduğu defektlerin genişliği nedeniyle genelde mümkün olmamaktadır, ancak daha küçük boyuttaki lezyonlarda ilk seçenek olarak düşünülebilir. Büyük defekt alanlarında daha fonksiyonel bir sonuç elde etmek ve genital bölgedeki estetik kaygıyı daha iyi gidermek adına lokal flepler ile onarım, greft ile onarıma nazaran daha fazla tercih edilmektedir. Dev kondiloma akuminata olgularında, lezyonların bulundukları lokalizasyona göre rekonstrüksiyon planı değişmekle birlikte, eksizyon ve sonrasında lokal fleplerle onarımın sonuçları gayet yüz güldürücü olabilmektedir.

Anahtar Kelimeler: Anogenital siğil, dev kondiloma kuminata, Human Papilloma Virus, genital rekonstrüksiyon

Görsel 1

A) Birinci olgunun pre-, intra-, postoperatif görünümü, B) İkinci olgunun pre-, postoperatif görünümü.

P-083

İskial Bası Yaralarının Rekonstrüksiyonunda Biceps Femoris Kas ve Fasyokütan Hatchet Flep Kullanımı

İlker Uyar, Emrah Patat

İzmir Katip Çelebi Üniversitesi Tıp Fakültesi, Plastik, Rekonstrüktif ve Estetik Cerrahi Ana Bilim Dalı

Giriş: Dekübitüs ülseri; basınç, sürtünme, yırtılma ve diğer faktörlerin etkisiyle, genellikle kemik çıkıntılarının olduğu deri ve deri altındaki dokularda meydana gelen lokalize doku zedelenmesidir. Dekübit ülserleri önlenebilir bir sorun olmasına rağmen meydana geldiği durumlarda hasta, hastane ve sağlık çalışanı açısından pek çok olumsuz sonuçları yol açmaktadır. Bu sonuçlara hasta açısından bakıldığında yara yeri enfeksiyonu, kötü koku, akıntı, sosyal izolasyon gibi psikolojik problemler de ortaya çıkmaktadır. Diğer yandan dekübit ülser gelişen hasta yara bakımı, debridman ve rekonstrüksiyon gibi süreçler nedeniyle hastanede uzun süre yatmakta, sağlık sistemine ekstra maliyetler oluşturmaktadır.

Bu çalışmada iskial bölge dekübit ülserlerinde biceps femoris kas flebi ve uyluk posteriorundan tasarlanan fasyokutan hatchet flep yöntemi kullanılarak rekonstrükte edilen hastalarla ilgili klinik deneyimlerimizin paylaşılması amaçlanmıştır.

Gereç ve Yöntem: 2020-2022 yılları arasında kliniğimiz dekübitüs ülseri ile başvuran hastalar dosyalar üzerinden tarandı. İskial bölgesinde bası yarası olan, paraplejik olan, biceps femoris kas flebi ve hatched flep ile onarım yapılan hastalar çalışmaya dahil edildi. Bası yarası başka vücut bölgesinde olan, diğer yaklaşımlarla takip edilen (konservatif yöntemler, diğer operasyonel teknikler), operasyon sonrası önerilere uyum sağlamayan (sigara. İçmeme, uygun yara bakımı gibi) hastalar çalışma dışında bırakıldı.

Operatif Teknik: Ameliyat öncesi debride edilecek alan belirlendi ve planlanan flep çizildi, en distalde popliteal fossanın 10 cm proksimaline kadar uzanacak şekilde tasarlanan hatchet flep çizimi yapıldı, Hasta prone pozisyondayken operasyona başlandı. İskial ülser tabanda yeni kanama odakları görülene kadar debride edildi, sonrasında flep çizimine uygun biçimde insizyona başlandı, fasyokutan flep subfasial planda hamstring kasları üzerinden eleve edildi. Tüber isciumdan fibulaya uzanan biceps femoris belirlendi, iskial defektin boyutuna uygun biçimde 1 operasyonda biceps femoris kasının proksimal 2/3 ü, diğer 11 operasyonda biceps kasının kısa ve uzun başının her ikisi fibuladan serbestlendi, kas flebi defekti örtmek için transpoze edildi ve defekt duvarına 2-0 emilebilir sutür ile sutüre edildi, bu sayede defektte boşluk ve gerilim olmaması sağlandı. Kanama kontrolü yapıldıktan sonra, dren yerleştirildi. Kas üzeri fasyokütan hatchet flep ile onarıldı. Flep donör alanı primer onarıldı, pansuman yapıldıktan sonra operasyona son verildi.

Bulgular: 2020-2022 yılları arasında kliniğimize 179 hasta dekübit ülser nedeniyle başvurdu, toplamda 12 hasta çalışmaya dahil edildi. Hastaların ortalama yaşı 46,3 idi. Hastaların 9'u erkek, 3'ü kadındı. 3 hasta sedasyon altında,6 hasta genel anestezi altında, 3 hasta spinal anestezi altında opere edildi. Hastalar hastanede ortalama 12.6 gün yattı. 8 hastada ameliyat sonrası erken dönemde dehisens gelişti, resütürasyon uygulandı. 2 hastada flep distal kısımda kısmi nekroz oluştu, yara bakımı ile iyileşme sağlandı. 1 hastada operasyon sonrası sütüre edilen alanda pürülan sızıntı oldu, medikal tedavi ile tam iyileşme sağlandı.

Tartışma ve Sonuç: Dekübit ülserlerinde deri greftleri özellikle düşük dereceli yüzeysel kusurlar için bir seçimdir, dayanıklılık ve hacim eksikliği dezavantajıdır, kısa sürede yüksek tekrarlama oranlarına sahiptir. Fasiyokütanöz flepler, kas flepleri ve kas-deri flepleri iskiyal defektlerin onarımında en çok tercih edilen yöntemlerdir. Fasiyokütanöz flepler basınca daha dirençli olmasına rağmen kas içeren fleplerle karşılaştırıldığında ölü alanları tamamen yok etme ve enfeksiyonu yenme yeteneğinden yoksundur. İskiyal bölgede hamstring flepleri ve gluteus maximus flepleri gibi kas flepleri ve kas-deri flepleri yaygın olarak kullanılmaktadır. Tekrarlayan vakalarda ve olası sakral ülserlerde gluteal bölge korunmalıdır. Lokal dokuların yeterli olmadığı durumlarda serbest flepler kullanılabilir.

İskial defektlerde hem ölü boşluğu doldurmak hem de cilt örtüsünü sağlamak için iki katmanlı bu teknik alternatif bir onarım tekniği olarak paraplejik hastalarda akılda bulundurulmalıdır.

Kaynaklar:

1. European Pressure Ulcer Advisory Panel and National Pressure Ulcer Advisory Panel. Treatment of pressure ulcers: Quick Reference Guide [online] 2009. Elektronik adresi: http://www.epuap.org/ guidelines/Final_Quick_ Treatment.pdf [Erişim Tarihi: 6 Haziran 2014].
2. Rastinehad D. Pressure ulcer pain. J Wound Ostomy Continence Nurs 2006; 33:252-7.
3. Gorecki C, Brown JM, Nelson EA, Briggs M, Schoonhoven L, Dealey C, et al. Impact of pressure ulcers on quality of life in older patients: a systematic review. J AmGeriatrSoc, 2009;57:1175-83.
4. Feuchtinger J, de Bie R, Dassen T, Halfens RA. 4-cm thermo active visco elastic foam pad on the operating room table to prevent pressure ulcer during cardiac surgery. J ClinNurs 2006;15:162-7.
5. Clinical Experience With the Combination of a Biceps Femoris Muscle Turnover Flap and a Posterior Thigh Fasciocutaneous Hatchet Flap for the Reconstruction of Ischial Pressure Ulcers2014 (Ann Plast Surg 2016;77: 93Y96)
6. Dini V, Bertone M, Romanelli M. Prevention and management of pressure ulcers. Dermatol Ther. 2006; 19:356Y364.
7. Bertheuil N, Aillet S, Heusse JL, et al. Ischial pressure ulcers: long-term outcome of 2 surgical techniques. Ann Plast Surg. 2014; 73:686Y691.
8. Tchanque-Fossuo CN, Kuzon WM Jr. An evidence-based approach to pressure sores. Plast Reconstr Surg. 2011; 127:932Y939.
9. Lemaire V, Boulanger K, Heymans O. Free flaps for pressure sore coverage. Ann Plast Surg. 2008; 60:631Y634.

Anahtar Kelimeler: bası yarası, dekübitüs ülser, hatched flep

Figür

P-085

Evre III Bilateral Aksiller ve İnguinal Hidradenitis Süpürativa için Tek Aşamalı Rekonstrüksiyon Teknikleri: TDAP ve SCIP Flepleri Üzerine Bir Olgu Sunumu

Burak Özkan, Elif Koçak, Abdullah Kızmaz, Uğur Bak, Çağrı A. Uysal

Başkent Üniversitesi Tıp Fakültesi, Plastik Rekonstrüktif ve Estetik Cerrahi Anabilim Dalı

Giriş: Hidradenitis süpürativa (HS), apokrin bezlerin kronik inflamatuar bir hastalığıdır. Popülasyonun yaklaşık 1-4%'ünü etkilediği tahmin edilmekle beraber, yaşamın ikinci veya üçüncü dekatlarında ağırlıklı olarak kadınlarda görülmektedir. Genellikle aksiler, inguinal, perineal, gluteal veya inframamaryen bölgelerde nodüler lezyonlar, apseler, fistüller veya sinüs traktları ile kendini gösterir. HS, hastaların yaşam kalitesini önemli ölçüde düşürmektedir; ağrı, utanç duyguları, özgüven problemleri, depresyon veya sosyal yaşamda ve iş hayatında yaşanan sıkıntılar ile ilişkilidir. Tıbbi tedaviler veya lazer uygulamaları hastalığın erken evrelerinde (Hurley evreleme sistemine göre evre I) ilk tedavi basamakları olarak kabul edilirken, daha sonraki aşamalarda (evre II-III) cerrahi (basit eksizyon veya lokal eksizyon ve ardından deri greftleri) tercih edilir. Bununla birlikte, cerrahi müdahaleye rağmen nüks çok yaygındır ve etkilenen bölgelerin geniş rezeksiyonu genellikle gereklidir. Geniş eksizyonu takiben büyük defektler genellikle cilt greftleri veya flepleri ile kapatılır, ancak bu daha yüksek komplikasyon riski, uzun süren iyileşme ve skar oluşumu ile sonuçlanır. Farklı cerrahi yöntemlerin etkinliği ile ilgili mevcut literatürde yeteri kadar çalışma bulunmamaktadır.

Amaç: Bu olgu sunumunda, bilateral aksiller, inguinal ve perineal evre III HS'li, geç tanı konmuş ve yeterli tedavi alamamış bir hastaya cerrahi yaklaşımımızı sunmayı amaçladık.

Olgu: Ek komorbiditesi olmayan 48 yaşında kadın hasta, kötü kokulu pürülan akıntı, ağrı, ateş, depresyon ve sosyal izolasyon dahil yaşam kalitesinde azalma ile bilateral aksiller, inguinal ve perineal lezyonlar ile kliniğimize başvurdu. Hastanın semptomları 11 yıl önce başlamış ve tıbbi tedaviye yanıt vermemiş. Fizik muayenesinde bilateral aksiller, inguinal ve perineal bölgelerde enfekte nodüller, apseler, drene sinüsler ve fistüller ile karakterize evre III HS mevcuttu. Hastaneye yatırılan hasta ameliyat öncesi ikili antibiyotik tedavisi aldı. Ameliyatta lezyonların geniş eksizyonu yapıldı. Aksilladaki defekt boyutu 8x15 cm idi ve her iki taraf aksilla bilateral pediküllü TDAP fleplerle kapatıldı. Kasık ve perineal bölgedeki defekt boyutu her iki tarafta 10x25 cm boyutlarındaydı ve deri defektleri pediküllü SCIP flepleri ile bilateral olarak kapatıldı. Donör alanlar primer sütürasyon ile kapatıldı. Postoperatif dönemde herhangi bir komplikasyon gözlenmedi ve hasta postoperatif 5. günde taburcu edildi. Hasta 3 ay takip edildi. Kasık bölgesinin her iki tarafında 2x1,5cm genişliğinde iki adet yara ayrışması gözlendi ve bunlar sekonder iyileşmeye bırakıldı ve standart yara bakımı ile tamamen iyileşti. Hasta yaşam kalitesinin arttığını ve semptomların tamamen ortadan kalktığını bildirdi. Rekürrensi önlemek için daha ileri takip ve gerekirse medikal tedavi için hasta dermatolojiye yönlendirildi.

Sonuç: Bilateral aksiller, inguinal, perineal evre III HS'li hastanın pediküllü bilateral TDAP ve SCIP flepleri ile cerrahi tedavisi, lezyonların geniş rezeksiyonu sonrası oluşan defektlerin başarılı bir şekilde kapanmasını sağlamış

ve postoperatif 3 ayda nüks olmaksızın iyi estetik ve fonksiyonel sonuçlar vermiştir.

Anahtar Kelimeler: hidradenitis süpürativa, TDAP flebi, SCIP flebi, aksiller rekonstrüksiyon, inguinal rekonstrüksiyon

Vakanın pre- ve postoperatif görüntüleri.

Resim 1: Vakanın pre- ve postoperatif görüntüleri. A. Preop inguinal ve perineal bölge. B. Preop sağ aksilla. C. Preop sol aksilla. D. Geniş rezeksiyon sonrası bilateral SCIP flebi ile onarım, erken postop. E ve F. Postop 2. ay

A. Preop inguinal ve perineal bölge. B. Preop sağ aksilla. C. Preop sol aksilla. D. Geniş rezeksiyon sonrası bilateral SCIP flebi ile onarım, erken postop. E ve F. Postop 2. ay

P-086

IV İlaç Bağımlılığında Plastik,Rekonstrüktif ve Estetik Cerrahinin Yeri

Ömer Faruk Dilek, Furkan Çeştepe, Büşra Güçlü, Mutlu Deng Alvaç

Şişli Hamidiye Etfal Eğitim ve Araştırma Hastanesi, İstanbul

Giriş: Madde bağımlılığı insanlık tarihinin başlangıcından bu yana varolan bir gerçektir. Tarihsel sürecte, ilkel toplumlarda dinsel törenlerde ve tıbbi amaçla kullanılmış, sonra keyif verici özellikleri nedeniyle önemli miktarlarda talep ortaya çıkmıştır. Günümüzde kullanan insan sayısı giderek artmaktadır. Giderek artan ilaç kullanımı ve ilaçların oluşturduğu yan etkilerin artması bu konuyu halk sağlığı sorunu hâline getirmiştir. İlaç kullanımının komplikasyonları çok çeşitlidir. Madde kullanımın bir alt başlığı olarak iv madde kullanımı plastik cerrahlar için büyük önem arz etmektedir. Enjeksiyon için kullanılan en sık bölgelerin antekübital fossa ve eldir. Sürekli enjeksiyona bağlı yumuşak doku enfeksiyonlarının görülebilir ve cerrahi debridman veya drenaj ihtiyacı doğabilir. Nadiren de olsa nekrotizan fasit veya akut kompartman sendromu gibi önemli mortalite ve morbidite nedeni olan durumlarla karşılaşmamız iv madde kullanımının plastik cerrahlar için önemini artırmaktadır. İv madde kullanan hastaların komplikasyonlarıyla, sadece plastik cerrahi girişimleri veya non- invaziv tedavi modaliteleriyle başa çıkmak oldukça zordur. Enfeksiyon, madde kullanımına bağlı ortaya çıkan psikiyatrik sorunlar ve bunun yol açtığı tedaviye uyumsuzluk, bu hastaları tedavisi zor ve multidisipliner yaklaşım gerektiren bir grup olarak ele almamızı gerektirir. (1)

Materyal ve Metod: Bu çalışma Seyrantepe Hamidiye Etfal Hastanesine Ocak 2022-Haziran 2023 tarihleri arasında başvuran 3 erkek 1 kadın olmak üzere 4 IV ilaç bağımlılık öyküsü olan hastayı ele almaktadır.

Bulgular: Madde bağımlılığının alt başlığı olarak iv ilaç bağımlılığını ele aldığımız bu çalışmada iki hastada rekonstrüksiyon merdiveni basamağının basit olarak nitelendirilen kısmı olan pansuman ile takip yapılırken, bir hastada Kısmı Kalınlıkta Deri Grefti (KKDG) ile onarım, bir Hastada ise kas flebi ile onarım yapmayı tercih ettik. Bu dört hastadan biri eks olurken, ikisi önerilen tedaviyi kabul etmeyip hastaneyi terk etmiş, yalnızca biri tarafımızca ve diğer branşlar tarafından önerilen tedavilere uyum sağlayıp taburcu olmuştur.

Olgu 1: 23 yaş erkek hasta dört gün önce iv oxopane kullanımı sonrası sol kolda şişlik, parmak uçlarında his kaybı ve morarma şikayetiyle acil servise başvurdu. Fizik muayenede; sol kol distal 1/3 seviyesinden başlayan tüm ön kol ve elin tüm parmaklarını kapsayan yaygın ödem, kızarıklık ve sertlik mevcut izlendi. Sol el tüm parmaklarda paralizi, parestezi, ağrı mevcuttu. Ayrıca sol el radial nabız derinde ve zayıf izlenmesi üzerine kompartman sendromu tanısıyla acil fasyatomi operasyonuna alındı. Operasyon sonrası Aspirin(ASA) 100 mg ve Clexane 2x0.6 IU Piperasilin Tazobaktam 3X4.5 gr ve Daptomisin 1x500 mg uygulandı. Hiperbarik oksijen tedavisine başlandı. Hastanın sol el D1-3-4-5 DIP eklem distalinden itibaren nekroze olmaya başladı. Postoperatif 14. günde sol koldaki nekrotik dokulara yönelik debridman ve KKDG ile onarım yapıldı. Sol el D1-3-4-5 DIP eklem distalinde gelişen nekroz nedeniyle tarafımızca amputasyon önerilen hasta tedaviyi kabul etmeyip servisimizden kendi isteğiyle ayrıldı. Hastaya el bileği hareketleri için Fizik Tedavi ve Rehabilitasyon önerisi yapıldı.

Olgu 2: Bilinen iv madde bağımlısı olan hasta acil servise giderek artan sol bacakta şişlik, ağrı, sol inguinal bölgede akıntı, üşüme ve titreme şikayetiyle başvurdu. Fizik muayenesinde sol inguinal bölge ön yüzde yaklaşık 3x1 cm'lik doku defekti, ve sol bacak tamamen ödemli izlendi. Nabızlar palpable izlendi, hastanın BT Anjiografisinde arteryel defekt saptanmadı. Bacaktaki çap artışı mevcut bir absenin basısı sonucu venöz basıya uygun bir Derin ven trombozu (DVT) ile uyumlu şeklinde yorumlandı. Hastaya clexane 2x0.6 IU ve coumadin 5 mg 1x1 başlanması önerildi. Hastanın mevcut kliniği nekrotizan fasit ile uyumlu olmayıp, tarafımızca ekspanse olan selülit düşünüldü. Hastanın iv ilaç bağımlısı olması, femoral veninin total oklüde olması ve buna bağlı yoğun lenfödem, selülitin yayılmasını kolaylaştırmaktadır ve nekrotizan fasite dönüşebilme ihtimalini barındırmaktadır. Günlük değerlendirilen hastanın takiplerinde nekrotizan fasit lehine ilerleme görülmemiştir. Günlük pansumanları tarafımızca yapılan ve CRP değerleri antibiyoterapiyle gerileyen hastanın Enfeksiyon Hastalıkları tarafından taburculuğu gerçekleştirilmiştir.

Olgu 3: 54 yaş erkek hasta acil servise sol kasıkta akıntılı yara nedeniyle başvurdu. Özgeçmişte Hepatit C öyküsü ve IV ilaç bağımlılığı mevcuttu. Fizik muayenesinde sol uyluk lateral bölgede yaklaşık 5x10 cm boyutlarında

üzeri nekrotik plakla kaplı akıntılı doku defekt alanı mevcut izlendi. Hastaya oksapar 2x0.6 IU başlanması önerildi. Tarafımızca tekrar debridman+VAC uygulaması operasyonu gerçekleştirildi. Sonrasında arter-ven paketini örtmeye yönelik gracilis kas flebi distal bazlı eleve edildi ve yeni yerine adapte edildi. Post op 3. Günde takipleri sırasında inguinal bölgede ikinci kez aktif kanama bulguları gözlenen hastada inguinal ligamanın 2-3 cm altında aktif kanamanın femoral arter yırtığından olduğu görüldü. KVC'nin onarımından sonra önceki sartorius flebi revize edilerek ve tensor fasya lata muskulokütan rotasyon flebi tasarlanarak, defekt alanına adapte edildi. Hasta enfeksiyon hastalıkları ve KVC görüşleri alınarak taburcu edildi. Taburculuk sonrası 1. ayda acil servise ıv madde kullanımı sonrasında inguinal bölgede aktif kanama şikayetiyle tekrar başvurdu. BT Anjiografisinde aktif kanaması olan hasta acil operasyona alındı. Eski operasyona ait adapte flebin eleve edilmesini takiben KVC tarafından kontralateral bacaktan alınan safen ven ile yama yapılan hastanın mevcut cilt flebi tekrar adapte edildi. İnsizyon yerlerinde akıntı, enfeksiyon ve ayrışma gerçekleşmesi üzerine postoperatif 15. Günde tekrar operasyona alınan hastaya vertikal rektus abdominis muskulokutan flebi (VRAM) ile defekt onarımı yapıldı. Operasyon sonrası 6. Günde kardiyak yetmezliğe bağlı eks oldu.

Olgu 4: 31 yaşında kadın hasta acile yürüyememe şikayeti ile başvuruyor. Hastanın özgeçmişinde, IV eroin bağımlılığı ve Hepatit C öyküsü, soygeçmişinde ise karaciğer transplantasyon operasyonu mevcuttu. Fizik muayenede sol gluteal bölgede yaklaşık 3x3 cm ortası akıntılı etrafı hiperemik, abdomen sol lateralinde yaklaşık 3x2 cm, sol uyluk posteriorunda ve lateralinde yaklaşık 1 cm akıntılı etrafı hiperemik fistül mevcut izlendi. Hastanın akut faz reaktanlarının yüksek olmasından ötürü enfeksiyon hastalıkları servisinde daptomisin ve meropenem altında takip edildi. LRINEC skoru 6 olan hastanın klinik muayenesinde nekrotizan fasit lehine bulgu saptanmadı. Hastada acil cerrahi girişim düşünülmeyip, sol uyluk lateralindeki fistülden apse drenajı yapıldı. Yumuşak doku enfeksiyonu lehine hasta değerlendirildi; drenaj, antibiyotik ve uygun pansuman ile takipleri sağlandı. Hastanın antibiyotik tedavisinin 16. gününde klinikte gerileme mevcut izlenerek antibiyotik tedavisi altında taburcu edildi.

Sonuç: Madde bağımlılığı son zamanlarda giderek artan bir halk sağlığı sorunu haline gelmiştir. Vakalardan da anlayabileceğimiz üzere, iv ilaç bağımlısı hastalar multidisipliner yaklaşım gerektiren, psikiyatrik problemleri nedeniyle tedaviye uyumsuz hastalar olduğu için tedavisi zor bir grup olarak tanımlanabilir. Bu hastaların takiplerinde plastik rekonstrüktif ve estetik cerrahi ise oldukça büyük bir rol oynamaktadır. Çünkü hastaların büyük kısmında fonksiyonel bozukluklar gözlenmekte olup rekonstrüksiyon ihtiyacı ön plandadır.

Kaynakça:

1.Ahmet Metin, Şule Subaşı, Kültegin Öge, Mevlüt Güzelodlu. Uçucu ve uyuşturucu madde bağımlılarında deri bulguları. T Klin J Dermatol 2001;11:61-67

Anahtar Kelimeler: ıv ilaç bağımlılığı, fasyotomi, rekonstrüksiyon merdiveni

P-087
Kardiyak Pacemaker Ekspozisyonu

Muhammed Yasin Babacan, Perçin Karakol, Ömer Büyükkaya, Onur Zengin

Başakşehir Çam ve Sakura Hastanesi

Giriş: Bir kardiyak pacemaker, kalbin ritmini düzenlemeye yardımcı olan ve elektrik sinyallerini kalp kaslarına ileten tıbbi bir cihazdır. Kardiyak pacemaker yanlış yerleşimi, hastanın vücudu içinde kardiyak pacemaker'ın uygun olmayan bir şekilde konumlandırılması veya yerleştirilmesini ifade eder. Uygun yerleşim, pacemaker'ın etkili bir şekilde çalışması ve kalbe gerekli olan ritmi sağlaması açısından önemlidir.

Ülkemizde ve dünyada her yıl yüzlerce kalıcı kalp pili implante edilmektedir. Gelişen teknoloji ile kalp pillerinin tasarımı ve boyutları her ne kadar uygun hale gelmiş olsa da vücut için yabancı bir maddedir ve dola- yısıyla enfeksiyon, ağrı, dokunma ile hissedilebilme ve ekspoze olma gibi sorunlara açıktır.

Kalp pilleri kardiyologlar ve kalp damar cerrahları tarafından genellikle subkutan bölgeye implante edilir. Kalıcı pillerin ekspozisyonu sık karşılan bir durum değildir ve birçok hasta tarafından çok iyi tolere edilir. Zaman zaman cihaza bağlı mekanik kuvvetler ve altta yatan enfeksiyon cihaz ekspozisyonuna neden olmaktadır. Enfeksiyon oranları literatürde %1 ila %20 arasında iken, ekspozisyon %0 ila %12.6 oranında bildirilmiştir. Bu gibi durumlarda cihazın yerinin değiştirilmesi ve ciltte meydana gelmiş olan defektlerin düzeltilmesi için hastalar plastik cerrahlar tarafından konsülte edilir. Çoğu yazar enfeksiyon durumunda endokarditi önlemek amacıyla cihazın ve kablolarının yerlerinin değiştirilmesini önermektedir. Ekspoze pillerin cerrahisinde birçok teknik tanımlanmakla birlikte en iyi tekniğin hangisi olduğuna dair net bir fikir birliği yoktur.Bu çalışmada kliniğimizce kalp pili ekspozisyonu nedeniyle ameliyat edilen hastaların retrospektif olarak değerlendirilmesi ve nadir karşılaşılan fakat ciddi morbiditeye neden olabilen bu sorunun tedavisine dikkat çekilmesi amaçlandı.

Pacemaker'ın yanlış yerleşimi çeşitli nedenlerle meydana gelebilir, bunlar arasında:

1) Cerrahi Hata
2) Lead Çıkması
3) Lead Göçü
4) Vücut Değişiklikler
5) Anatomik Değişkenlikler
6) Doku Büyümesi
7) Cihaz Arızası

Yanlış yerleşim gösteren bir kardiyak pacemaker'ın çeşitli sonuçları olabilir, bunlar arasında:

Etkisiz Pacing: Eğer kardiyak pacemaker telleri doğru bir şekilde yerleştirilmezse, kalp odacıklarını uygun şekilde uyarılamayabilir ve yetersiz kalp hızı düzenlemesine yol açabilir.

Aritmiler: Kardiyak pacemaker'ın uygun olmayan konumlandırılması, bradikardi (yavaş kalp hızı) veya taşikardi (hızlı kalp hızı) dahil olmak üzere anormal kalp ritimlerine neden olabilir.

Azalmış Pil Ömrü: Yanlış yerleşim, kardiyak pacemaker'ın gereğinden fazla çalışmasına neden olabilir ve cihazın pil ömrünü potansiyel olarak azaltabilir.

Artan Komplikasyonlar: Yanlış yerleşim, enfeksiyon riskini, doku hasarını veya diğer komplikasyonları artırabilir.

Yeniden Konumlandırma İhtiyacı: Önemli yanlış yerleşim durumlarında, pacemaker'ın ve tellerin yerleşimini

düzeltmek için yeniden konumlandırma ameliyatı gerekebilir.

Kardiyologla düzenli takip randevuları, pacemaker'ın işlevini ve konumunu izlemek için son derece önemlidir. X-ray'ler, ekokardiyogramlar ve floroskopi gibi görüntüleme teknikleri, pacemaker tellerinin yerleşimini ve cihazın genel işlevini değerlendirmek için kullanılabilir.

Materyal-Metod: Bu çalışmada kliniğimizde 2023 yılında pacemaker repozisyonu sağlanan 20 olgu retrospektif olarak değerlendirildi.

Bulgular: Pacemaker repozisyonu ile onarım sağlanan hastaların yaşları 55-70 aralığındaydı. Genellikle hastaların bilinen HT, DM, kalp yetmezliği gibi çeşitli kronik hastalıkları mevcut idi. Hastalara Şubat- Ağustos 2023 tarihleri arasında tarafımızca kardiyak pacemaker ekspozisyonu nedeniyle kardiyak pacemaker repozisyon operasyonu yapıldı. Öncelikle mevcut doku defektine yönelik cerrahi ve hidrodebridman uygulandı. Sonrasında mevcut doku defektinin superior'unda pacemaker için uygun bir poş oluşturuldu ve pacemaker ipek sütür ile yeni yerine adapte edildi.Hemostazın sağlanmasını takiben cilt altı ve cilt sütüre edildi.

Opere edilen hastaların servisteki takiplerinde erken ya da geç dönem komplikasyon gelişmedi ve tarafımızca klinik muayene takibine alındı.

Tartışma: Çalışmamızda kullanılan pacemaker repozisyonu için yeni poş oluşturmanın avantajları arasında kardiyak pacemaker için güvenli bir cep oluşturulması ve eskpozisyon ve veya malpozisyonuna engel olmak için üzerini örten cilt altı dokuların sütüre edilmesidir. Yeni oluşturulan poşun göğüs duvarının zayıflamış yerinden farklı bir yerde oluşturulması sayesinde pacemaker'ın aynı defektten ekspozisyonunun da önüne geçilmiş olundu.

Sonuç: Kardiyak pacemaker'ın ve tellerinin pozisyonunu düzeltmek için cerrahi bir işlemi içerir. Hangi yaklaşımın benimsendiği, belirli duruma ve yanlış yerleşimin derecesine bağlı olacaktır. Önemli bir nokta olarak, spesifik cerrahi yaklaşım ve teknikler, bireysel hastaya, yanlış yerleşimin ciddiyetine ve cerrahın uzmanlığına bağlı olarak değişebilir. Kardiyak pacemaker yanlış yerleşimi cerrahisi, böyle vakaları yönetme konusunda deneyimli cerrahlar tarafından gerçekleştirilmelidir. Bazı durumlarda, yanlış yerleşim ciddiyetliyse veya komplikasyonlar varsa, daha kapsamlı cerrahi müdahale gerekebilir.

Hastalar, kardiyak pacemaker yanlış yerleşimi için herhangi bir cerrahi tedaviye girmeden önce sağlık ekibiyle ameliyatlarının ayrıntılarını, potansiyel riskleri ve beklenen sonuçları tartışmalıdır.

Bizler de bu çalışmamızda kardiyak pacemaker ekspozisyonunda pacemaker repozisyonu için yeni bir poş oluşturma yönteminin iyi bir alternatif olabileceğini düşünmekteyiz.

Anahtar Kelimeler: kardiyak, pacemekar, repozisyonu

Ekspoze kardiyak pacemaker

P-088

Aksiller Hidradenit Süpürativanın TDAP flep ile Rekonstrüksiyonu

Abdullah Demirel, Aysel Paşazade, Süleyman Çeçen, Güzin Yeşim Özgenel

Bursa Uludağ Üniversitesi Tıp Fakültesi, Plastik Rekonstrüktif ve Estetik Cerrahi Anabilim Dalı

Amaç: Hidradenitis süpürativa (HS) cildin tekrarlayıcı, kronik inflamatuar bir hastalığıdır. Fiziksel ve emosyonel etkilerinin yanında hastaların hayat kalitesini de oldukça düşüren bir hastalıktır. Apokrin ter bezlerinin kronik enfeksiyonudur. En sık aksilla, perine, meme ve gluteal bölgeyi tutar. HS'li doku eksize edildikten sonra oluşan defekt sekonder iyileşmeye bırakılabildiği gibi greft veya fleplerle de rekonstrükte edilebilir. Biz bu çalışmamızda aksiller hidradeniti bulunan ve torakodorsal arter perforatör (TDAP) flebi ile rekonstrükte ettiğimiz hastalardan bahsedeceğiz.

Yöntem-Gereçler: Çalışmamıza retrospektif olarak kliniğimizde Ocak 2018-Şubat 2023 yılları arasında 11'i hidradenitis supurativa, 1'i yanak ve 1'i tümör olmak üzere farklı nedenlerden dolayı oluşan aksilla doku defekti oluşan 13 hasta çalışmaya dahil edildi. Çalışma anabilim dalı elektronik arşivinden yapılmıştır. Hastalar yaş, cinsiyet, etiyoloji, ek hastalıkları, defektin özellikleri, flep seçenekleri açısından değerlendirildi. Hastalar ameliyat öncesi planlama aşamasında BT anjiyografi ve Doppler USG ile olası flep seçenekleri açısından ve uygun primer tedavisi sonucu oluşan nihai defekte göre uygun flep seçenekleri değerlendirildi.

Hastaların uygun primer tedavisini takiben oluşan doku defektleri, skrotumda, vulvada ve perianal bölgede defekti olan 12 hastaya toracodorsal arter perforatör (TDAP)

flep ve 1 hastaya paraskapular flep ile tedavi edilmiştir. İki hastada bilateral aksiller hidradeniti mevcuttu. Her hastanın bir taraf HS'lı dokusu eksize edilip rekonstrükte edildikten diğer taraf rekonstrükte edildi. Yara kültüründe üremesi olan hastalara uygun geniş spektrumlu İV antibiyotik başlandı. Ameliyat sahasına dren koyuldu. Ameliyattan 12-20 ay süre içinde estetik memnuniyet, gelişen komplikasyon ve iyileşme süresi ile değerlendirildi.

Bulgular: Hastaların hepsi erkekti. Yumuşak doku defekt boyutları 10-12 cm2 arasında değişmekteydi. Yaş ortalaması 35,6. Hiç bir hastada total flep kaybı yaşanmadı. Bir hastanın flep proximal ucunda parsiyel nekroz görüldü. Eksize edilip primer kapatıldı ve sorunsuz iyileşti. Bütün hastalar sonuçtan memnun kaldı.

Sonuç ve Tartışma: Hidradenitis süpürativa tekrarlayan apseler, sinüsler ve skarlar ile karakterize apokrin glandların kronik inflamatuvar bir hastalığıdır. En çok gençlerde ve özellikle koyu tenli bireylerde görülür. Hastalık apokrin ter bezlerinin bulunduğu intertriginöz bölgelerde yerleşir. En sık tutulum bölgeleri aksiller, inguinal ve perineal bölgedir. Etkilenen yumuşak dokuların tamamının eksizyonu gereklidir. Ancak cerrahi tedavi sonrasında da nüks görülebilir. Geniş eksizyon etkili olduğu düşünülen bir yöntem olsa da oluşturabildiği morbiditeler göz önünde bulundurularak yaklaşılmalıdır.

Uygulanan cerrahi sonrası yaranın kapatılması da zamanlama, yöntem ve sonuçları açısından bireysel farklar göstermektedir. Primer onarım, sekonder iyileşme, greft veya flep ile rekonstrüksiyon uygulanan temel yara kapama metotlarıdır; hastaya ve yaraya göre seçimi gerekmektedir.

Öncelikle bu durumun zemininde tekrarlayıcı apse kliniği olduğu unutulmamalıdır, bu sebeple klinik alevlenme dönemlerinde enfeksiyon hastalıkları ve dermatoloji ile koordineli çalışarak, uygun antibiyoterapi verilmeli ve takip edilmelidir. Ardından lezyonun eksizyonu sonrası ilk olarak olası, en basit ve hastaya en faydalı olabilecek yöntem düşünülmelidir.

Fakat uzun süre bu problem ile uğraşmış hasta örneklerinde ise etkilenmiş bölgede yaygın, fibrotik bir yapı ile karşılaşılabilir. Bu durumlarda ise agresif davranılarak tüm ilişkili yapıların geniş eksizyonu tek ve nihai yol olarak karşımıza çıkar. Bunun yanı sıra uzun süreli bu tip yaraları olan örneklerde eksizyon materyalinin patolojik incelemeye de yollanmalı ve olası malign transformasyon, skuamöz hücreli kanser(scc)oluşması akıldan çıkarılmamalıdır.

Kliniğimizde geniş ve derin eksizyon yapılmış aksiller hidradenitli hastalara ön planda TDAP flep uygulanmaktadır. Uzun dönem sonuçlarında greftleme sonrası görülen kontraktür ve renk değişimleri, TDAP flep operasyonlarından sonra görülmemektedir. Bu nedenle özellikle aksilla gibi eklem bölgelerinin rekonstrüksiyonunda flep ile onarımın daha etkili olduğunu düşünmekteyiz.

Anahtar Kelimeler: hidradenitis süpürativa, TDAP flep, perforatör flep

Resim 1

Aksiller Hidradenit Rekonstrüksiyonunun Geç Dönem Sonucu

P-089

Periareolar Ve Sirkumareolar Çift Çember Cerrahi Tekniği İle Jinekomastiye Yaklaşım

Ramazan Hakan Özcan, Haydar Baran Yılmaz, Büşra Gedik Toprak, Gökhan Akçiçek

Pamukkale Üniversitesi Tıp Fakültesi,Plastik Rekonstrüktif ve Estetik Cerrahi Ana Bilim Dalı,Denizli

Giriş: Jinekomasti erkekte duktal, stromal ve yağ dokusunun büyümesi ile karakterize anormal meme büyümesi durumudur. Erkeklerin %65 ini etkileyen yaygın bir hastalıktır, kadınsı görünüşe yol açan bu hastalık fiziksel görünüm dışında psikolojik tabloyu da beraberinde getirmektedir.(1) Jinekomasti tedavisi sadece liposakşından, farklı cerrahi tekniklere ve her ikisinin kombinasyonuna kadar çeşitlilik göstermektedir. (2) Botta tarafından tanımlanan periareolar insizyonlu teknikte, subdermal pleksustaki meme başı-areolar kompleks (NAC) canlılığını koruyan ve meme dokusunun daha homojen bir şekilde eksizyonuna izin veren süperior tabanlı dermo-glandüler flepler kullanmaktadır.(3,4)

Amaç: Jinekomastisi maksimum eksizyon ve minimum yara izi açısından periareolar ve sirkümareolar çift çember insizyon cerrahi tekniği ve/veya liposuciton kullanılarak tedavi edilen hastaların uzun dönem takiplerini değerlendirmektir.

Yöntem: Hasta ayaktayken, midklaviküler çizgi, IMF ve gerekli liposakşın alanları preoperatif olarak işaretlenmiştir. Yaklaşık 3 cm genişliğinde oval bir NAC, pinch testi ile planlanan cilt eksizyonu alanı ile birlikte işaretlenmiştir. İnsizyon skar görünürlüğünü azaltması açısından periareolar ve sirkümareolar bölgede bırakılıp, çift çember esasına dayanan bir çizim tekniğine uyularak çizilmiştir. Genel anestezi altında liposuction ile yağ aspirasyonu sonrası, çizime sadık kalarak kas fasyasına kadar artan subkütan yağ ve glandüler doku eksizyonu yapıldı. Kanama kontrolü yapılmasını takiben kapalı dren sistemi yerleştirildi. Dermis insizyonu kapatılarak periareolar ve sirkümareolar insizyonlar için ciltaltı ve cilt sütürleri atıldı. Göğüs çevresine jinekomasti korsesi uygulandı. Drenler

2 ile 4. günler arasında çekildi. Korse uygulamasına 1 ay devam edildi. Hastalar 1 yıl boyunca takip edildi.

Bulgular: Takiplerimizde 12 hastaya çift çember insizyon tekniği ile yaklaşarak, skarın periareolar bölgeye gizlenmesi ile sınırlanan minumum skar izlendi. Postoperatif takiplerde yara yeri enfeksiyonu, detaşman, hematom, seroma, meme başı nekrozu ve areolar his kaybı görülmedi. Hastalarda cilt veya meme dokusu fazlalığı nedeniyle revizyon gerekmedi.

Sonuçlar: Bu teknik, tek aşamalı bir düzeltme elde etmek için doğrudan eksizyon ve/veya liposakşın ile birlikte birincil operasyonda uygulanabilecek, postoperatif skarın minimum olması açısından cilt ve doku eksizyonu içeren bir teknik olup, hastaları normal bir yaşantıya geri döndürebilir.

Referanslar:

1. Johnson RE, Murad MH. Gynecomastia: pathophysiology, evaluation, and management. Mayo Clin Proc. 2009 Nov;84(11):1010-5. doi: 10.1016/S0025-6196(11)60671-X. PMID: 19880691; PMCID: PMC2770912.
2. Botta S A. Alternatives for the surgical correction of severe gynecomastia. Aesthetic Plast Surg. 1998;22(1):65–70.
3. Haddad Filho D, Arruda R G, Alonso N. Treatment of severe gynecomastia (Grade III) by resection of periareolar skin. Aesthet Surg J. 2006;26(6):669–673.
4. Kasielska A, Antoszewski B. Surgical management of gynecomastia: an outcome analysis. Ann Plast Surg. 2013 Nov;71(5):471-5. DOI: 10.1097/SAP.0b013e31824e296a

Anahtar Kelimeler: Jinekomasti, Periareolar, Sirkumareolar

P-090

Yeni Keystone Flep Modifikasyonunun Çeşitli Anatomik Bölgelerde Kullanımı

Burak Özkan, Orkhan Shahbazov, Süleyman Savran, Abbas Albayati, Ahmet Çağrı Uysal

Başkent Üniversitesi Tıp Fakültesi, Plastik, Rekonstrüktif ve Estetik Cerrahi Ana Bilim Dalı, Ankara

Giriş: Keystone Flep tekniği, kapsamlı doku disseksiyonu ihtiyacını en aza indirecek şekilde tasarlanmış olup, yakındaki sağlıklı dokuları korumayı ve prosedürün genel invazifliğini azaltmayı amaçlar, böylece potansiyel olarak daha hızlı iyileşmeye ve ameliyat sonrası komplikasyonların azalmasına yol açar. Keystone Flep, flep ve çevre dokular arasındaki gerilimi yeniden dağıtmak için özel olarak tasarlanmıştır. V-Y ilerletme flebi tasarımını kullanarak, gerilim kuvvetlerini primer kapatma hattından uzaklaştırarak yaranın açılması riskini azaltabilir ve yaranın daha iyi iyileşmesini sağlayabilir. Flebi üç yönden ilerletmek için başka bir V-Y İlerleme ekleyerek geleneksel Keystone flep tasarımını değiştirdik.

Materyal-Yöntem: 2020-2023 yılları arasında alt ekstremitede 6, gövdede 5, üst ekstremitede 3 ve boyun rekonstrüksiyonunda 1 vaka olmak üzere 15 adet modifiye Keystone flep uygulandı.

Sonuçlar: Hastaların yaş ortalaması 58 (18-77) idi. Ortalama takip süresi 14 aydı (6-24). Tüm flepler hayatta kaldı. Erken veya geç komplikasyonla karşılaşılmadı.

Çözüm: Modifiye Keystone flep tasarımımızın gerilimsiz, minimal disseksiyon ve benzer doku rekonstrüksiyonu gibi avantajlara sahip olduğuna inanıyoruz. Modifiye flebin vücudun farklı bölgelerindeki orta ve büyük çaplı defektlerde kullanılabileceğini düşünüyoruz.

Anahtar Kelimeler: keystone flap, lokal flap, rekonstrüksiyon

P-091

Depremzedelerde Yara Yeri Enfeksiyonlarının Mikrobiyolojik Sonuçları ve Antibiyoterapi Tedavisi Sonuçları Arasındaki İlişkinin Değerlendirilmesi

Kağan Berk Yüksel, Servet Elçin Alpat, Burak Kaya, Savaş Serel, Zeki Can

Ankara Üniversitesi Tıp Fakültesi Plastik,Rekonstrüktif ve Estetik Cerrahi Ana Bilim Dalı, Ankara

Giriş: Bu çalışma 06.02.2023 tarihinde meydana gelen Maraş merkezli doğal afette depremzede popülasyonunda görülen yara yeri enfeksiyonlarının mikrobiyolojik dağılımı ve bu enfeksiyonların antibiyotik tedavisi sonuçları arasındaki ilişkiyi aydınlatmayı amaçlamaktadır. Yara yeri enfeksiyonları, deprem sonrası dönemde sık karşılaşılan bir komplikasyon olup, hastaların tedavi sürecinin uzatmaktadır bu nedenle etkili tedavi stratejilerinin geliştirilmesi önemlidir.

Yöntem: Bu çalışmaya, servisimizde tedavi alan 17 hasta ve tarafımıza konsülte edilen 25 hasta olmak üzere toplam 42 yara yeri enfeksiyonu tanılı depremzede dahil edildi. Enfeksiyonlu bölgelerden alınan örnekler, mikrobiyolojik analiz için laboratuvara gönderildi. İzolatların türleri tanımlandı ve antibiyotik duyarlılık profilleri belirlendi. Hastaların antibiyotik tedavisi, tedavi süresi, klinik sonuçları ve akut faz reaktanlarındaki değişim kaydedildi.

Bulgular: Çalışmada yer alan 42 yara yeri enfeksiyonu tanısı mevcut olan ve açık yarası bulunan depremzedelerin mikrobiyolojik analizlerinin sonucunda en sık Acinetobacter Baumannii (%42) ve bunu izleyen Klebsiella Pneumoniae(%38), Pseudomonas Aeruginosa (%20) izolasyonlarını ortaya çıkardı. Hastalardan alınan örneklerde genellikle tek bir etken üremeyiş olup birden fazla mikroorganizmanın üremesiyle sonuçlandı. Antibiyoterapi sonucunda, hastaların %65'inin akut faz reaktanlarında gerileme görüldü. Ancak, bazı vakalarda tedaviye dirençli enfeksiyonlar görüldü ve bu durum tedavi sürelerinin uzamasına yol açtı.

Sonuç: Depremzedelerde yara yeri enfeksiyonları, çeşitli mikroorganizmaların neden olduğu karmaşık bir sorundur. Antibiyotik tedavisi, çoğu hastada olumlu

sonuçlar vermekle birlikte, dirençli enfeksiyonlar da hala önemli bir sorun olarak görünmektedir. Bu çalışmanın sonuçları, deprem doğal afeti sonrasında ortaya çıkan enfeksiyonların mikrobiyolojik spektrumunu ve uygun tedaviyle hasta popülasyonundaki iyileşme sürecinin önemini vurgulamaktadır.

Anahtar Kelimeler: Deprem, Yara Yeri Enfeksiyonları, Antibiyotik Duyarlılığı

P-092

Santral Pedikül Tekniği İle Mastopekside Subpektoral Meme Protezi

Ramazan Hakan Özcan, Büşra Gedik Toprak, Fethihan Özer

Pamukkale Üniversitesi Tıp Fakültesi,Plastik Rekonstrüktif ve Estetik Cerrahi Ana Bilim Dalı,Denizli

Giriş: Santral pedikül tekniği, güçlü perfüzyona sahip olması nedeniyle, mastopeksi için güvenle kullanılabilir. (1) Meme başı areola kompleksinin dolaşımı göğüs duvarının santralinden ve parankimden geçerek ulaşmakta, dolayısıyla parankimi korumak bu teknikte önem arz etmektedir.

Amaç: Meme pitozisi, hipoplazisi ve asimetrisi olan hastalarda mastopeksi için kullanılan santral pedikül tekniğini subpektoral meme implantı ile desteklediğimiz deneyimlerimizi sunmak için yapılmıştır.

Yöntem: Operasyon öncesi hasta ayaktayken santral pedikül tekniğine uygun olarak hastanın çizimleri tamamlandı. Santral pedikül tekniğine uygun olarak mastopeksi sağlandıktan sonra parankim dolaşımını etkilememek adına subpektoral alanda meme implantı için cep oluşturuldu.Meme implantının yerleştirilmesi sonrasında cilt flepleri çizime uygun olarak eksize edildi. Her bir memeye 2 ile 3 gün arasında kapalı drenaj sistemi uygulandı. Çalışmaya toplamda 14 hasta dahil edildi. Hastaların 2'sine meme asimetrisi nedeniyle bu teknik tek taraflı uygulanmıştır. 2 hastaya meme kanseri nedeniyle tek taraflı mastektomi sonrası meme rekonstrüksiyonu yapılmış olup, meme simetrisini sağlamak amacıyla diğer memeye tek taraflı olarak uygulandı. 10 hastaya ise meme pitozisi ve hipoplazisi nedeniyle çift taraflı olarak uygulandı. Hastalara operasyon sonrası 6 hafta sütyen korse kullandırıldı. Hastalar operasyon sonrası ortalama 1 yıl takip edildi.

Bulgular: Santral pedikül tekniği ile mastopeksi yapılan hastalarda meme başı dolaşımının etkilenmesi göz önünde bulundurularak, subpektoral planda uygulanan meme implantı yerleştirdiğimiz hastalardaki sonuçlara bakıldığında meme başı dolaşımının ve duyusunun etkilenmediği görüldü. Takipleri sırasında hematom, seroma ve yara yeri enfeksiyonu görülmedi. 1 hastada ters t birleşme bölgesinde minimal detaşman görülmesi nedeniyle lokal anestezi altında onarım yapıldı.

Sonuç: Bu çalışma, subpektoral implantlı santral pedikül tekniği uygulanan mastopeksinin düşük komplikasyon oranı ile güvenle kullanılabileceğini göstermektedir.

Referanslar:

1. Orloff, George M.D., FACS1,2. "Safety and efficacy of a central pedicle technique for mastopexy and mastopexy with implant augmentation". Plastic and Reconstructive Surgery ():10.1097/PRS.0000000000011016, August 25, 2023. | DOI: 10.1097/PRS.0000000000011016

Anahtar Kelimeler: Mastopeksi, Meme protezi, Santral Pedikül

P-093

Deprem Döneminde Klinik Tecrübelerimiz

Göktekin Tenekeci, Şakir Ünal, Zeynel Tulgar, Yunus Emre Gökçe, Erdi Kaya

Mersin Üniversitesi Tıp Fakültesi,Plastik, Rekonstrüktif ve Estetik Cerrahi Ana Bilim Dalı, Mersin

Giriş: 6 Şubat 2023 Kahramanmaraş merkezli tüm yurdu derinden etkileyen depremlerde bu illerde sağlık hizmetlerinin yoğun ve kısıtlı kalması sebebiyle çevre iller ve en başında da Mersin sağlık yükü açısından önemli bir rol üstlendi.Bu süre zarfında hastanemiz ve plastik cerrahi kliniğimizde depremzede hastalara akut ve kronik sağlık sorunları açısından sağlık hizmetleri sağlandı.

Materyal-Metod: Kliniğimize acil servis üzerinden kendi imkanları ve Sağlık Bakanlığının sağladığı imkanlar doğrultusunda 77 hasta başvurdu.48 erkek hasta 29 kadın hasta acil serviste değerlendirildi.Maksillofasiyal travma ve ekstremite travmaları olan hastaların değerlendirilmesi amacıyla bilgisayarlı tomografi,doppler usg ve el doppleri kullanıldı.

Bulgular: 77 hastanın 17 tanesi multiple maksillofasiyal fraktürler;8 hasta panfasiyal,4 hasta Lefort 3,3 hasta Leforte 1,2 hasta izole mandibula fraktürü ile başvurdu.6 hastada ilk muayenede diplopi,3 hastada openbite,2 hastada crossbite deformitesi saptandı.Maksillofasiyal fraktürleri olan hastalar açık redüksiyon (plak vida) ve intermaksiller fiksasyon yöntemine uygun olarak opere edildi.Orbita taban defekti ve buna bağlı diplopi şikayeti olan 6 hastanın orbita taban defektleri subsiliyer insizyon tekniğine uygun olarak yapılan girişim ile 4 hastada orbital mesh,2 hastada konkal kartilaj ile onarıldı.Postop takiplerinde diplopi şikayeti geriledi.İnsizyon yerlerinde yara iyileşme problemi saptanmadı.Oklüzyon bozukluğu olan 5 hastanın postop oklüzyonları tekrar normal hale getirildi.

3'ü üst ekstremitede olmak üzere 7 hasta kompartman sendromu,14 hasta crush sendromu ile başvurdu. Hastaların triyaj sistemine göre ilk ve acil müdahaleleri acil ve ameliyathane şartlarında uygulandı.Takip ve tedavileri sağlandı.Tarafımıza başvuran 7 kompartman sendromu tanılı hastaya acil fasiyotomi uygulandı.Yara bakım takipleri vac pansumanı yapılarak sağlandı.Son aşamada uygun defekler lokal flepler ve kısmi kalınlıkta deri grefti ile rekonstrükte edildi.Doku defekti ile tarafımızca acil serviste değerlendirilen 60 hastadan 46 hasta alt ekstremite defekti,6 hasta skalp cilt defekti,8 hasta üst ekstremite defekti ile tarafımıza başvurdu.Defekt boyutları 4*2 cm ile 43*15 cm arasında değişmekteydi. 12 hastaya travma ilişkili bölümler tarafından amputasyon uygulandı. Tarafımızca 8 hastaya primer sütürasyon,1 hastaya free flep cerrahisi,29 hastaya yataklı serviste yara bakım takibi

uygulandı.10 hasta ise acil müdahaleleri yapıldıktan sonra takip ve tedavi sağlanabilmesi için başka merkezlere yoğunluğun azaltılması ve triyaja katkı sağlamak amacıyla sevk edildi. Maksillofasiyal fraktürler sebebiyle opere edilen 17 hastanın postop 3 aylık takiplerinde patolojik bulgu saptanmadı.Yataklı serviste yara bakımı uygulanan 29 hastanın mevcut yaraları lokal flepler ve kısmi kalınlıkta deri grefti ile onarıldı.Postop 4 aylık takiplerinde 6 hastada dehisens meydana geldi.Free Flep uygulanan 1 hastada postop 1.haftada kısmi flep nekrozu meydana geldi. Revizyon cerrahisi uygulanarak iyileşme sağlandı.

Tartışma ve Sonuç: Deprem sonrasında meydana gelen travmalar neticesinde oluşan doku hasarına bağlı hastalarda crush sendromu görülme sıklığı azımsanmamalıdır.Bu hastalar sadece doku defektleri için değil sistemik açıdan da genel takip altında bulundurulmalı renal ve hepatik fonksiyon bozuklukları için teyakkuzda olunmalı ve dahili bölümler ile ortak bir paydada nihai çözüm aranmalıdır.

Deprem süreci elbette ulusal anlamda etkisini kısa sürede yitirmeyecek,Mersin Üniversitesi Plastik,Rekonstrüktif ve Estetik Cerrahi olarak hastaların fiziksel ve sosyolojik açıdan rehabilitasyonunun sağlanması amacıyla 6 Şubat 2023 gününden itibaren depremzede hastalarımıza özveri ile hizmet etmekteyiz.

Anahtar Kelimeler: Crush, Deprem, Kompartman

P-094
Bromelain ve Plastik Cerrahi

Perçin Karakol, Yasin Canbaz, Ömer Büyükkaya, Furkan Uysal

Başakşehir Çam ve Sakura Şehir Hastanesi,Plastik Rekonstrüktif ve Estetik Cerrahi,İstanbul

Giriş: Bromelain, Bromeliaceae familyasından olup, Ananas comosus'un elde edilen endopeptidazlarla ilişkili sulfidril proteolitik bir enzimdir. Yapılan araştırmalarda anti-inflamatuar, antimikrobiyal, anti-tumoral,antitrombotik ve antikoagulan etkileri başta olmak uzere geniş bir farmakolojik etki profiline sahip olduğu bulunmuştur. İnsanlarda kullanımında toksisite doz aralıkları ile ilgili yeterli calışma bulunmamasına rağmen, deneysel olarak yapılan calışmalarda 10 g/kg ve uzeri dozlarda uygulandığında minimal toksik etkiler gosterdiği bildirilmiştir. Kullanım kolaylığının yanı sıra geniş etki profili sergilemesi, terapotik penceresinin geniş olması ve ciddi yan etkiler gostermemesi nedeniyle fitoterapotik bir ajan olarak tıp, eczacılık, kozmetik ve gıda endustrilerinde kullanıma girmiştir.

Materyal ve Metodlar: Bromelainin fizyopatolojik etkileri şöyledir. Anti-inflamatuar etki; Bromelainin en belirgin terapötik etkisi anti-inflamatuar aktivitesinden kaynaklanmaktadır. Klinik olarak cerrahiye bağlı iltihaplanma ve derin yanıklarının debridmanında kullanımı onaylanmıştır. Anti-inflamatuar aktivite-si nonsteroid anti-inflamatuar ilaçlara benzer olmakla birlikte yan etkilerinin daha az olması bakımından üstünlük sağlamaktadır. Etki mekanizmasının ise bradikinin ve prostaglandin seviyelerindeki azalmaya bağlı vazokonstriksiyon olduğu düşünülmektedir. Bakteriyel enterotoksin üretimini inhibe etmesi, prostaglandin E2 (PGE-2) ve siklooksijenaz-2 (COX-2) sentezini azaltması da anti-inflamatuar aktivitesini desteklemektedir. Bromelainin topikal olarak yara ve yanıklarda kullanımı nekrotik doku debridmanı için güvenli ve etkili bir yöntem olarak cerrahi debridmana alternatif oluşturmaktadır Ayrıca rinoplasti sonrasında ekimoz ve ödemi azalttığı bildirilmiştir. Anti-Tümoral etki; Bromelain farklı kanser hücre hatlarında doza bağlı sitotoksik ve antiproliferatif etkilidir. Anti-kanser etki mekanizması tam olarak bilinmemekle birlikte, kaspaz aktivasyonu ve sitokrom-c salınımını indükleyerek apoptotik hücre ölümüne neden olduğu bildirilmiştir. Bromelainin, tümör boyutunu azaltması ve kemoterapötik ajan etkinliğindeki iyileştirmeler açısından potansiyel etkileri melanom ve lenfoma dahil olmak üzere çeşitli kanser hücre hatları üzerinde yürütülen birçok çalışmada da gösterilmiştir. Antimikrobiyal Etki; Bromelain anti-adezyon özelliği nedeniyle bakterilerin yüzeylere tutunmasını engelleyerek antibakteriyel etkiye neden olmaktadır. Antikoagülan etki; Bromelain, doz bağımlı olarak, pıhtı oluşumu sürecinde yer alan faktör X ve protrombin gibi ara maddelerin seviyesini azaltarak ve fibrogenezi hızlandırarak fibrin üretimi ile trombüs oluşumunu engellemektedir.

Kliniğimizde yapılan rinoplasti vakalarında postop bromelain kullanan hastalarda kullanmayan gruba göre daha az ödem,hematom,ekimoz ve konjesyon görülmüş olup postop normal yaşamlarına daha kısa sürede dönmelerini sağladığı görülmüştür. Yine kliniğimizde yapılan redüksiyon mamoplasti ameliyetları sonrası bromelain kullanımının ödem,hematom ve ekimoz oluşumunu azalttığı, hasta konforunu artırdığı ve normal yaşamlarına dönme sürelerini kısalttığı gözlemlenmiştir.

Sonuç ve Tartışma: Estetik cerrahide besin takviyelerinin kullanımı artmaktadır. Gıda tüketimi araştırmaları, mevcut beslenme düzenlerinde temel vitamin ve minerallerin yetersiz miktarda alındığını, Amerika Birleşik Devletleri'ndeki yetişkinlerin %70'e varan kısmının günlük besin gereksinimlerini karşılamadığını ortaya koymaktadır. Beslenme danışmanlığını cerrahi pratiğimize dahil etmek çok önemlidir, çünkü kötü beslenme, kötü yara iyileşmesine yol açan birkaç değiştirilebilir risk faktöründen biridir. Besin takviyesinin cerrahi sonuçlar üzerindeki diğer önemli faydaları arasında oksidatif stresin azaltılması, bağışıklık fonksiyonu üzerindeki etkisi ve ekimoz ve ödemin azalması yer alır. 1960'ların sonlarında bromelain hakkında yapılan çalışmalar, iyileşmenin arttığını ve ameliyat sonrası ödem, ağrı ve hematomun azaldığını göstermiştir.Sezltzer, rinoplasti geçiren hastalarda bromelain kullanımını araştırdı ve plasebo grubunda uzun süreli ekimoz ve ödem buldu (7'ye karşı 2 gün). Ayrıca çalışması hematomların emilim oranını artırdığını göstermesi nedeniyle cerrahların ilgisini de artırdı. Kozmetik kaygıları olan yüz plastik cerrahisi hastaları kendilerine yatırım yapmaya ve mümkün olan en iyi iyileşmeyi elde etmelerini sağlamaya isteklidir. Cerrahi sonuçları optimize etmek için bu hastalara net beslenme rehberliği sağlamak bizim sorumluluğumuzdadır.

Anahtar Kelimeler: Bromelain, Ekimoz, Estetik Cerrahi, Ödem

P-095

Skrotal Lenfödemde Eksizyon Yönteminin Uzun Dönemli Sonuçları

Savaş Serel, Çağrı Can Altuntaş, Ali Veli, Ali Osman Tuncer, Servet Elçin Alpat

Ankara Üniversitesi Tıp Fakültesi Plastik Rekonstrüktif ve Estetik Cerrahi Anabilim Dalı, Ankara

Giriş: Lenfatik sistem hastalıkları, hastaların yaşam kalitesini olumsuz etkileyebilen ve uzun vadeli tedavi stratejileri gerektiren ciddi sağlık sorunlarından birini oluşturmaktadır. Skrotal lenfödem, lenfatik drenaj sisteminin bozulması sonucu skrotum bölgesinde sıvı birikimi ile karakterize edilen bir hastalıktır. Geleneksel tedavi yöntemleri genellikle semptomları hafifletmeye yönelik olup cerrahi müdahale gerektirmemektedir. Ancak, bazı olgularda semptomların hafifletilmesi yetersiz kalabilir ve hastaların yaşam kalitesini olumsuz etkileyebilir. Bu noktada, eksizyon gibi cerrahi yöntemlerin uzun dönemli sonuçları önem kazanmaktadır. Bu çalışmanın amacı, genel olarak lenfödem tedavisinde kullanılan cerrahi eksizyon yöntemlerinin uzun dönemli kalıcı sonuçları olmamasına rağmen, skrotal lenfödem tedavisinde uzun dönemli kalıcı sonuçlar sağlayıp sağlamadığını araştırmak ve bu yöntemin hastaların yaşam kalitesine olan etkisini değerlendirmektir. Bu değerlendirme uzun vadeli tedavi stratejilerinin geliştirilmesine katkı sağlayabilir.

Hastalar ve Yöntem: Bu çalışmada Ankara Üniversitesi Tıp Fakültesi Plastik, Rekonstrüktif ve Estetik Cerrahi anabilim dalına 2017-2023 yıllarına arasında başvuran toplam 4 hasta değerlendirilmiştir. Bu çalışmada hastaların operasyon öncesindeki şikayetleri, önceden skrotuma yönelik cerrahi tedavi geçirip geçirmediği, operasyonun nasıl yapıldığı, eksizyon sonrasında defektin nasıl kapatıldığı, skrotal lenfödem dışında başka bir anatomik lokalizasyonda lenfödem bulunup bulunmadığı, kısa ve uzun dönem komplikasyonlar ve operasyondan sonraki dönemde yaşam kalitesinin nasıl değiştiği sorgulanmıştır.

Bulgular: Çalışmada yer alan hastaların operasyon sırasındaki ortalama yaşı 32.5(12-43) olarak bulunmuştur. Hastaların hepsinin operasyon öncesi ortak şikayeti skrotal ödem ve minimal ağrı şeklindeydi ve bu şikayetler hastalarda 12 yıl(doğumdan itibaren), 20 yıl, 28 yıl ve 30 yıl öncesine dayanmaktaydı. 1 hastada geçirilmiş hidrosel operasyonu öyküsü bulunmaktaydı, diğer 3 hastada herhangi bir geçirilmiş skrotal veya inguinal cerrahi öyküsü bulunmamaktaydı. Skrotal lenfödem cerrahisi öncesi 1 hastada sağ kol ve bacakta, 1 hastada unilateral bacakta, 1 hastada bilateral bacaklarda lenfödem saptanmış, 1 hastada ise ek lenfödem varlığı saptanmamıştır. Hastaların 4'üne de Thompson operasyonu yapılmıştır. 2 hastada lenfödemli dokular eksize edilip sonrasında primer olarak onarılmıştır, 2 hastada ise skrotumda etkilenmemiş kısımlardan elde edilen bilateral flep ile onarım yapılmıştır. Hastanede kalış süresi ise ortalama 6 gündür. Lenfödem cerrahisi sonrası 2 hastanın şikayetleri tamamen gerilemiş, 1 hastada erken dönemde dehissans gelişmiş olup, sekonder sütürasyon ve pansumanla tedavi edilmiştir. Hastaların şikayetleri bu operasyon sonrası tamamen gerilemiş. Daha önceden hidrosel cerrahisi öyküsü olan hastada Thompson operasyonu sonrası lenfosakşın ihtiyacı gelişmiş olup tarafımızca lenfosakşın yapılmış ve şikayetlerinin gerilememesi üzerine tekrardan Thompson operasyonu yapılmıştır. Bunun üzerine hastanın şikayetleri büyük oranda azalmıştır. En uzun süre takip edilen hasta 6 yıl, en kısa süre takip edilen hasta 1 yıl boyunca takip edilmiş ve bu dönemler boyunca hepsinin yaşam kalitesi artış göstermiştir. Skrotal lenfödem kaynaklı ağrı ve hacimsel artışın yarattığı rahatsızlık hissi azalmıştır. Yürüyüşlerindeki, egzersizlerindeki ve günlük hayattaki hareketlerindeki kısıtlılık azalmıştır. Sadece skrotal lenfödemi olan 1 hasta ameliyat sonrası herhangi bir özel bası kıyafeti kullanmamış ve hastanın fizyoterapi ihtiyacı olmamıştır. Diğer hastalar ise skrotal lenfödem dışında, vücudun başka bölgelerinde de lenfödem olduğu için hem ameliyat öncesi dönemde hem de sonrasında o bölgelere yönelik çeşitli özel bası kıyafetleri (bası çorabı, eldiveni, kolluğu vs.) kullanmış ve hastalar skrotal lenfödem için yapılan operasyondan bağımsız olarak fizyoterapi yapmış.

Sonuç: Bu çalışma, skrotal lenfödemde eksizyonel yöntemlerin uzun dönemli sonuçlarını incelemeyi amaçlayan bir araştırmayı sunmaktadır. Elde edilen bulgular, eksizyonel yöntemlerin skrotal lenfödemli hastaların yaşam kalitesini önemli ölçüde artırabileceğini ve semptomlarını uzun dönemde belirgin şekilde hafifletebileceğini göstermektedir. Çalışmamızda, eksizyonel yöntemle tedavi edilen hastalarda belirgin semptom rahatlaması ve lenfödemde gözle görülür bir azalma kaydedilmiştir. Postoperatif dönemdeki izlemler, hastaların cerrahi sonrası dönemde minimal komplikasyon yaşadığını ortaya koymuştur. Elde ettiğimiz bulgular değerlendirildiğinde, skrotal lenfödemde eksizyonel yöntemlerin diğer anatomik bölgelere kıyasla daha düşük komplikasyon oranına ve uzun dönemde daha iyi sonuçlara sahip olduğunu görüyoruz. Sonuç olarak, hastaların büyük bir kısmının fizyolojik lenfödem ameliyatlarına uygun olmadığı da göz önüne alındığında, skrotal lenfödemli hastaların tedavisinde, eksizyonel yöntemler ilk sırada düşünülmesi gereken güvenli yöntemler arasındadır.

Anahtar Kelimeler: Lenfödem cerrahisi, Skrotal lenfödem, lenfosakşın

Skrotal Lenfödem preop/postop fotoğrafları

P-096

Travmaya Bağlı Fasial Sinir Dalları Hasarı Sonrası Opere Edilen Hastalarda Postop Sonuçlar

Burak Hüseyin Uçar, Emre Günenç, Osman Yılmaz, İlker Üsçetin

Prof Dr Cemil Taşçıoğlu Şehir Hastanesi, Plastik Cerrahi Kliniği, İstanbul

Giriş: Fasial sinir, 12 çift olan kranial sinirlerin yedincisidir. Beyin sapında pons ile bulbus arasından çıkar. Somatomotor, duyusal ve parasempatik lifler içerir.

İntrakranial, intratemporal ve ekstratemporal olmak üzere 3 segmentten oluşur.

Periferik dallar ekstratemporal segmentte bulunmakta olup n. facialis foramen stylomastoideum'dan çıkar çıkmaz n. auricularis posterior dalını verir. Sinirin kendisi anteriora doğru devam ederek glandula parotidea içerisine girer. İlk önce truncus temporofacialis ve truncus cervicofacialis olmak üzere iki ana dala ayrılır. Daha sonra ise bu dallardan sinirin beş uç dalı olan rr. temporales, rr. zygomatici, rr. buccales, r. marginalis mandibularis ve r. cervicalis dalları ayrılır. Fasial sinir gövdesi, tragal noktanın 1 cm derininde hemen inferomedialinde bulunmakta olup uç dallar SMAS tabakasının hemen derinindedir.

Fasial paralizi, fasial sinir hasarına bağlı mimik kaslarında hareket kaybı gelişmesidir. Etiyolojisinde idiopatik, travma, malignite, enfeksiyon vb nedenler bulunurken en sık idiopatik (bell paralizisi) nedenlerle oluşmaktadır. Travma, en sık 2. nedenidir. Sıklıkla temporal kemik fraktürü; penetran yaralanmalar; orta kulak, mastoid, parotis cerrahisi ve doğum yaralanması kaynaklıdır.

Amaç: Travmaya bağlı fasial sinir dalları hasarı sonrası opere edilen hastaların postop dönemdeki iyileşmesi ve kas fonksiyonlarının geri dönüşünü incelemektir.

Yöntemler: 2021 yılından günümüze Prof Dr Cemil Taşçıoğlu Şehir Hastanesi'ne başvuran travmaya bağlı fasial paralizili hastaların ameliyat sonrası iyileşmeleri, yaralanma çeşidi, preop muayene bulguları, perop onarım tekniği, postop bemiks ve sigara kullanımı değerlendirildi.

Olgular

Olgu 1: Cam ile kesi sonucu acil servise başvuran 20 yaş erkek hasta. Sol preauriküler bölgeden sol superior labiale doğru yaklaşık 8 cm kesisi mevcut olup fizik muayenede sol kaş elevasyonu ve göz kapaması kısıtlı izlendi. Operasyonda kas kesileri, frontal dal ve 2 adet zigomatik dal onarımı yapılan hasta belli periyotlarla kontrole çağırıldı. Postop 2. yılındaki muayenesinde sol kaş elevasyonu ve göz kapamada minimal kas kontraksiyonları izlendi. Postop dönemde 2 paket/yıl sigara kullanımı mevcut olup, 1 ay toplam 30 tablet kompleks b vitamini kullanmış.

Olgu 2: Bıçak ile kesi sonucu acil servise başvuran 48 yaş erkek hasta. Sol preauriküler bölgede kesisi mevcut olup fizik muayenede sol kaş elevasyonu, göz kapama ve gülümsemede kısıtlılık izlendi. Operasyonda parsiyel bukkal dal ve total zigomatik dal onarımı yapılan hasta belli periyotlarla kontrole çağırıldı. Postop 7. ayındaki muayenesinde sol kaş elevasyonu, göz kapama ve gülümsemede kas kontraksiyonları preop döneme göre artmış izlendi. Postop dönemde sigara kullanımı devam etmekte olup, 1 ay toplam 30 tablet kompleks b vitamini kullanmış.

Olgu 3: Bıçak ile kesi sonucu acil servise başvuran 50 yaş erkek hasta. Sol angulus seviyesinde 4 cm kesisi mevcut olup fizik muayenede sol yanak şişirme, gülümseme, dişleri gösterme kısıtlı izlendi. Operasyonda marjinal mandibular sinir onarımı yapılan hasta belli periyotlarla kontrole çağırıldı. Postop 10. ayındaki muayenesinde güçlü kas kontraksiyonları izlendi. Postop dönemde 10/24 paket/yıl sigara kullanımı mevcut olup, 1 ay toplam 30 tablet kompleks b vitamini kullanmış.

Olgu 4: Kapı çarpması sonucu acil servise başvuran 7 yaş erkek hasta. Sol frontotemporal bölgede yaklaşık 5 cm kesisi mevcut olup muayenede sol kaş elevasyonunda kısıtlılık izlendi. Operasyonu üsye bulgularından dolayı 3 hafta ertelenen hastada sol frontal sinir ven grefti ile onarıldı. Belli periyotlarla kontrole çağırılan hastanın postop 6. ayındaki muayenesinde kaş elevasyonunda güçlü kas kontraksiyonları izlendi. Sigara kullanımı olmayan hastanın postop dönemde düzenli günde 1 ölçek multivitamin şurup kullanımı devam ediyor.

Olgu 5: Trafik kazası sonucu acil servise başvuran 21 yaş erkek hasta. Sol supraorbital bölgeden sol parietal bölgeye uzanan kesisi mevcut olup fizik muayenede sol kaş elevasyonunda kısıtlılık izlendi. Operasyonda sol frontal siniri ven grefti ile onarılan hasta belli periyotlarla kontrole çağırıldı. Postop 6. ayındaki muayenesinde minimal kas kontraksiyonları izlendi. Sigara kullanımı olmayan hasta, postop dönemde 1 ay toplam 30 tablet kompleks b vitamini kullanmış.

Olgu 6: Bisikletten düşme sonucu acil servise başvuran 41 yaş erkek hasta. Sol frontal bölgede 5 cm kesisi mevcut olup muayenede sol kaş elevasyonunda kısıtlılık izlendi. Operasyonda sol frontal sinir onarımı yapılan hasta belli periyotlarla kontrole çağırıldı. Postop 6. ayındaki muayenesinde kaş elevasyonunda güçlü kas kontraksiyonları izlendi. Sigara kullanımı olmayan hasta, postop dönemde 1 ay toplam 30 tablet kompleks b vitamini kullanmış.

Olgu 7: Trafik kazası sonucu acil servise başvuran 32 yaş erkek hasta. Yüzde yaygın ödem ve sol frontal bölgede kesisi mevcut olup fizik muayenede sol kaş elevasyonunda kısıtlılık izlendi. Operasyonda sol frontal sinir onarımı yapılan hasta belli periyotlarla kontrole çağırıldı. Postop 2. ayındaki muayenesinde kaş elevasyonunda güçlü kas kontraksiyonları izlendi. Sigara kullanımı olmayan hasta, postop dönemde 1 ay toplam 30 tablet kompleks b vitamini kullanmış.

Tartışma: Postop dönemdeki sinir iyileşmesini sigara kullanımı olumsuz etkilerken, b vitamini kullanımı olumlu etkilemektedir. Sigara, sinir hücrelerini besleyen kapillerlerin daralmasına ve iskemiye neden olarak sinir hasarını artırır. Nörotropik B vitaminleri olarak adlandırılan B1, B6 ve B12 vitaminlerinin, nöronların ve glia hücrelerinin enerji metabolizması, DNA ve RNA sentezi/onarımı, metilasyon, nörokimyasal ve dopaminerjik ve serotonerjik nörotransmitterlerin sentezine katılarak nöronal işlev üzerinde doğrudan bir etkiye sahip olduğu bilinmektedir. Literatüre göre; B1 vitamini, glikoz metabolizmasında, nöronların membran fonksiyonunun sürdürülmesinde, miyelin ve çeşitli nörotransmitterlerin (özellikle asetilkolin ve serotonin) sentezinde rol oynayarak beyin fonksiyonuna etki eder. B6 vitamini, özellikle L- DOPA'dan dopamin, 5-Hidroksitriptofandan serotonin ve glutamattan gama aminobutirik asit (GABA) gibi nörotransmiterlerin sentezindeki önemli işlevi ile bilinmektedir. B12 vitamini ise özellikle miyelinin sentezinde ve B6 vitamini ile birlikte metionin döngüsünde önemli işleve sahiptir. Ancak bazı hastalarımızda sigara kullanımı olmamasına ve postop b vitamini kullanımına rağmen, sigara kullanan hastalara göre iyileşme önemli ölçüde kısıtlı izlendi. Bunun yaş, bireysel faktörler ve onarım tekniği ile büyük ölçüde ilişkili olduğu düşünülmektedir.

Sonuç: Travmaya bağlı fasial sinir dalları hasarına bağlı opere edilen hastalarda postop dönemde hasta uyumu ile tama yakın kas kontraksiyonu elde etmek mümkündür. Yaş ve onarım tekniği, iyileşmede en az sigara ve b vitamini kullanımı kadar etkilidir.

Anahtar Kelimeler: Fasial, Sigara, Travma, Vitamin

P-097

Benign Cilt Lezyonlarının Eksizyonunda Yeni Bir Teknik 'NORTH STAR' Prosedürü

Ceyhun Yazgan, Ahmet Biçer

Ege Üniversitesi Plastik,Rekonstrüktif ve Estetik Cerrahi Anabilim Dalı

Giriş: Dairesel veya ovoid şekilli büyük lezyonların eksizyonu için seri eksizyon, doku ekspansiyonu, eksizyon ve aşamalı rekonstrüksiyon gibi sayısız prosedür tanımlanmış olsa da lezyonların boyut,şekil ve patolojik özelliklerinin birden fazla çeşidi olduğu için alternatif yöntemlere ihtiyaç duyulmaktadır.En yaygın olarak kullanılan yöntem seri eksizyon yöntemidir.Bu yöntem, komşu normal cildin eksizyon sonrası oluşacak defektin tamirinde aşamalı olarak kullanılması prensibine dayanmaktadır. Seri eksizyon tekniği, pediatrik popülasyon üzerinde sıklıkla konjenital melanositik nevüslerin eksizyonunda uygulanmaktadır. Seri eksizyon tekniği, çocuklarda yetişkinlerden farklı cilt özellikleri ve öngörülmesi zor skar dokusu paternlerinden dolayı estetik sonuçlar farklılık gösterebilir.

Dairesel defektlerin onarımında ideal bir prosedür; cildi gergin olmadan kapatılmasına ve minimal skar oluşumuna sebep olmalıdır.Benign lezyonların eksizyon ve onarım sırasındaki estetik kaygılar hasta ve cerrah için önemlidir. Benign lezyonların eksizyonu sonrası oluşabilecek büyük skarlardan ve deformiteden kaçınmak için büyük bir özveri gösterilir.

Küçük lezyonların eksizyonlarında,cilt gerginliği oluşturmadan kapatılabilen elipsoid defektler oluşturulur. Cilt esnekliğini,plastisitesini ve bölgelere göre, cilt yapısına uygun sütur tekniklerini bilmek oluşacak skarları en aza indirmeyi ve skarın gizlenmesini sağlar.Eksizyon sonrası defekt büyüdükçe tedavide greft ve çeşitli flep tekniklerini içeren rekonstrüksiyon basamakları kullanılır.Hastaların fonksiyonel ve estetik ihtiyaçlarına uyum sağlamak için rekonstrüksiyon basamaklarını sırasıyla izlemeyen istisnai uygulamalar yapmak mümkündür.Biz, benign cilt lezyonlarının eksizyonlarında ''North Star'' tekniğinin estetik sonuçları açısından kullanılışlı olduğunu ortaya koymaktayız.

Yöntem: Bu teknik, basit bir geometrik manipülasyon ile yapılan seri eksizyon yöntemine dayanmaktdır.Teknik, lezyonun içindeki alanda çizilebilecek en büyük hayali çemberi belirlemek ile başlar. ''North Star'' (Kuzey Yıldızı) genellikle etrafında bir halka bulunan dört kollu bir yıldız şekline benzetilir.Bu şekil aynı zamanda her ok bir yönü gösterecek şekilde(kuzey,doğu,güney,batı) dört uçlu bir pusula tabanı şekli olarak tanımlanabilir.

Lezyonun içindeki hayali çember olacak şekilde dört kollu yıldız şekilli insizyon planlanır.North Star tekniğinde dört kollu yıldız rezeksiyon alanını belirler,kolların merkezi ise çembersel alanın merkezine denk gelir.Çember ise,cilt altından diseke edilecek alanı ifade eder.

Verteks açısı (Her bir okun kollarının açısı), cildin esneklik derecesine bağlı olarak 90 dereceden küçük herhangi bir açı olacak şekilde tasarlanır.North Star şeklinin eksizyonu ve cilt altı diseksiyon sonrası geriye kalan 4 cilt flebinin orta noktaları,defektin ortasında birbirlerine süture edilir. Böylece ortaya haç şeklinde simetrik bir görüntü ortaya çıkar.Bu şekilde defekt kapatılır.Diğer seanslarda lezyon aynı teknik ile küçültülmeye devam edilebilir.

Tüm seanslardan sonra lezyon istenilen genişliğe geldiği zaman cerrahın iki seçeneği vardır: Kalan lezyonu eliptik eksizyonla çıkarıp yarayı primer olarak kapatmak veya yeni bir North Star eksizyonunu planlamaktır.Yeni bir yıldız şekli planlanırken bu sefer lezyonun içindeki alanda çizilebilecek en büyük çemberi kullanmaz.Bu kez cerrah lezyonun etrafında çizilebilecek en küçük çember kullanılır.Bu teknik ile lezyon ciltte tek bir noktaya kadar indirgenebilir ve bölgede skar oluşmaz.Klinik olarak sonucu etkileyecek parametreler,planlarken seçilen verteks açısı,cilt esnekliği ve uygunluğudur.

Sonuçlar: Biz klinik pratiğimizde bu yöntemi 2 hastaya uyguladık.Birinci hasta, 18 yaş kız hasta sol bacakta konjenital nevüs mevcuttu.Diğer hasta ise 15 yaş erkek hasta sol yanak bölgesinde konjenital nevüs mevcuttu. Birinci hastanın lezyon boyutu yaklaşık 15x9 cm boyutlarındaydı.Diğer hastanın lezyon boyutu ise yaklaşık 5x4cm boyutlarındaydı.Bacağındaki lezyon olan hasta North Star yöntemine uygun perop çizimler dahilinde bir seans ve yüzünde lezyon olan hastaya ise 2 seans eksizyon uygulandı.Sol bacakta yer alan konjenital nevüsün tekniğe uygun eksizyon sonrası boyutları 14x7 cm olarak ölçüldü. Sol yanak bölgesinde konjenital nevüsün tekniğe uygun 1.seans eksizyon sonrası 4.5x3 cm,2.seans eksizyon sonrası boyutları ise 3x3 cm olarak ölçüldü.Yanağında nevüs olan hastaya 3. Seans ile total eksizyon edildi. Eksizyon sonrası oluşan defekt her iki hastada da primer kapatıldı.Her iki hastada da ameliyat sonrası belirgin skar ve cilt deformitesi izlenmedi.

Tartışma: Ciltte çok büyük alan içeren benign cilt lezyonları tek bir eksizyon üzerine primer kapama ile yok edilemezler.Bu vakalarda rekonstrüktif merdivenin sırasıyla kullanılması,primer bölgede veya kullanılır ise donör bölgede büyük skarlara neden olabilir.Özellikle büyük çembersel veya ovoid lezyonlarda daha büyük skara neden olabilir.Eğer tek aşamalı bir operasyon planlanıyor ise lokal flepler,defektin primer bölgeye uygun bir cilt dokusu ile rekonstrükte edilme şansını sağlayabilir.

Çembersel cilt defektlerinin tamiri için birçok lokal flep tanımlanmıştır. Z-plasti Dufourmental, Limberg, Double-Z Rhomboid, Double Opposing Rhomboid Flap, W-W-Z Rhomboid, Bilateral Advancement ve Reading Man Flap, bu fleplerden bazılarıdır. Operasyon sonrası cildin dokusu ve karakteri, bu fleplerin hepsinde kabul edilebilir düzeylerdedir fakat bu teknikler cilt gerilim çizgilerini kaçınılmaz olarak bozarak kötü skarlara sebep olmaktadır.

Bu fleplere 2 major alternatif, doku ekspansiyonu ve seri eksizyondur.Bu iki teknik ile ana sorun çok aşamalı olmalarıdır.Hasta doku ekspansiyonunu yaşına,sosyal veya medikal durumuna bağlı tolere edemeyebilir.

Büyük nevüslerin ve dövmelerin tedavisi, seri eksizyon ile güvenle yapılabilir çünkü beklenmedik kanama ve cilt paterninde tahmin edilemeyen değişiklikler oluşma riski düşüktür. Seri eksizyon, sonuç olarak cilt gerilim çizgileri üzerinde bir adet düz skar yaratmayı amaçlar. Tekniğin çok aşamalı olmasının yanında bir başka sorun, oluşacak son skarın boyunun, lezyon üzerinde seçilen eksene bağlı olmasıdır. Seri eksizyonlar tek bir vektör üzerinde yapıldığında (lezyon üstünde yatay, dikey veya oblik) oluşan son skarın boyutlarını küçültmek mümkün değildir. North Star tekniği, aynı anda dikey ve yatay düzlemlere tek aşamada müdahale etme imkanı sağlar.

Pigmente lezyonların seri eksizyonları için duyulan bir endişe, sütur hattı üzerinde nevüsün taşınması ve bu sebepten devam eden aşamalarda gerekecek birkaç milimetrelik fazladan eksizyonlardır. Bu belirsiz durum, fazladan skar dokusunun oluşmasına, kritik bölgelerde potansiyel olarak bozulmalara sebep olabilir.Bizim tekniğimizde sütur hattı lezyonun merkezinde olduğu için böyle bir durum söz konusu değildir.

Sonuç: Sonuç olarak, cilt lezyonlarını North Star gibi aynı seansta iki vektör üzerinde küçültme sağlayan çok düzlemli seri eksizyon tekniklerini kullanarak minimal skar oluşacak şekilde küçültmek mümkündür.Biz ciltte North

Star tekniğinin herhangi bir boyuttaki, bölgedeki, şekildeki ve patolojik özellikteki benign lezyonların eksizyonunda başarıyla kullanılabileceğini gösterdik. Skarın doğru planlanması ve cilt fleplerinin kalınlıklarının istenen konturları oluşturmak amacıyla düzenlenmesi ile beraber bu teknik, anatomik bölgenin estetik özelliklerine uyum sağlandığı takdirde mükemmel sonuçlar verebilir.

North Star tekniği, ‘’doku ekspansiyonu’’na karşıt olarak ‘’lezyon kontraksiyonu’’ olarak kabaca tariflenebilecek yeni bir konseptin öncülüğünü yapabilir.

Anahtar Kelimeler: Konjenital Nevüs, North Star, Parsiyel Eksizyon

North Star Tekniği

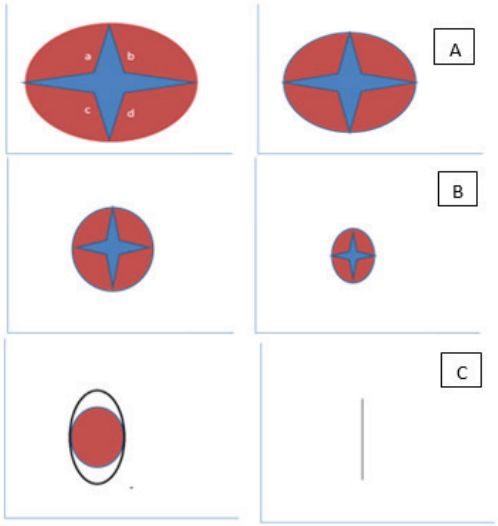

Şekil A:Lezyonun North Star tekniğine göre eksizyon tasarlanması Şekil B:North Star tekniğine göre eksizyon aşamaları Şekil C:Aşamalı eksizyon uygulandıktan sonra kalan lezyonun eliptik eksizyonu ve eksizyon sonrası skar görünümü

P-098

Nadir Görülen Meme Başı Tümörlerinden Meme Başı Siringomatöz Adenomu

Mustafa Akyürek, Gökay Karaemir, Anıl Bolca

Çanakkale Onsekiz Mart Üniversitesi Tıp Fakültesi, Plastik, Rekonstrüktif ve Estetik Cerrahi Anabilim Dalı, Çanakkale

Giriş: Siringomatöz adenom ter bezlerinden köken alan nadir görülen iyi huylu bir deri tümörüdür. Bu kitle meme başı ekzeması ya da meme başının eroziv adenomu ile kolayca karışabilen bu sebeplerle topikal tedaviler verilip geçmeyen ağrılı,beyaz akıntılı kitle şeklinde karşımıza çıkan mammografide maligniteyle karışabilen ama lokal infiltratif bir bening tümördür. Özelliklerini ve potansiyel etkisini anlamak çok önemlidir.

Olgu Sunumu: Hastamız 44 yaşında 12 yıldır meme başında ağrılı, akıntılı ve küçük kitle olarak başlayan ve yıllar içerisinde dış merkezlerde bir çok kez egzema düşünülüp topikal tedaviler verilen hasta tarafımıza kötü koku, beyaz akıntı, ağrı ve ele gelen kitle şikayetiyle başvurdu. Fizik muayenesinde her iki memede ve aksillada ele gelen başka kitle saptanmadı. Mamografide subareolar bölgenin sol tarafta sağa göre daha yoğun olduğu görüldü. USGde belirgin bir kitle saptanamadı. Manyetik rezonans görüntülemede sağ meme başının subareolar bölgesinde düzensiz sınırlı olduğu görülen kitle saptandı. Tüm bu tetkikler kitlenin bening ya da malign olduğunu tam olarak saptamadığı için tarafımızca insizyonel biyopsi planlandı.

Yapılan insizyonel biyopsinin histopatalojik incelemesinde dermiste meme başı siringomatöz adenomu ile uyumlu, çift katlı epitelle döşeli gözyaşı damlası - tear-drop” ve virgül şeklinde - comma-like duktal proliferasyon görüldü. P63 +, sitokeratin +, pansitokeratin + olduğu görüldü.

Tartışma: Meme başının siringomatöz adenomu (SAN), ilk kez 1983’te Rosen tarafından bildirilen çok nadir görülen, lokal agresif iyi huylu bir tümörüdür (1) Bu tümörler sıklıkla tek taraflı memenin subareolar, meme başı bölgesi ve meme parankiminde soliter sert kitleler olarak ortaya çıkabilir ve metaztaz beklenmez(2). Çoğu vakada siringomatöz adenom tanısının klinik olarak konulması zordur ve patolojik inceleme şarttır. Histolojik olarak lezyon, çevredeki derinin dermisine ve meme başı stromasına infiltre olan tübüller, duktuslar, genellikle bazofilik hücrelerden oluşur. Tek veya birden fazla metaplastik skuamöz hücre katmanıyla kaplı proliferasyon kanalları mevcut olabilir. (2,3,4) Bu çift katmanlı hücre yuvaları, spesifik bir gözyaşı damlası, virgül şeklinde görünümüne sahiptir ve tümör hücreleri, düz kas lifleri arasındaki stromaya ve hatta perinöral bölgeye sızabilir(4). Bizim vakamızda 12 yıldır şikayetleri olan 44 yaşındaki hastamızın subareolar bölgeye uzanan insizyonel biyopsiyle tanısı konmuş olup tanı kondüktan sonra kitleyi cerrahi sınırlar negatif olacak şekilde eksize edip kalan nac dokusuyla meme başı rekonstrüksiyonu gerçekleştirip areola dokusu için labium minörden greft alındı.

Anahtar Kelimeler: Meme, Meme başı, Siringomatöz adenom

Resim 1: Önden görünüm

P-099

Modifiye Tip Rotasyon Süturunun Tip Projeksiyonu Ve Rotasyonuna Katkısı

Ramazan Hakan Özcan, Büşra Gedik Toprak, Yunus Başar

Pamukkale Üniversitesi Tıp Fakültesi,Plastik rekonstrüktif ve estetik cerrahi anabilim dalı,Denizl

Giriş: Burun ucu projeksiyon ve burun ucu rotasyonu gibi temel faktörler, tutarlı ve titiz bir değerlendirme gerektirir. Tip kompleksi belki de burun yapılarının en karmaşık olanıdır ve alt lateral kıkırdakların manipülasyonlarına ince ama belirgin tepkiler gösterir.(1) Birçok hasta burun ucu özelliklerini korumak ister ve cerrahın görevi bu beklentiyi güvenilir bir şekilde karşılamak ve uzun vadeli sonuçlar sağlamaktır. Sütur teknikleri alar rim şeridini kırmaya veya kesmeye gerek kalmadan ucu yeniden şekillendirmek için güvenilir bir yöntem sunar.(2)

Amaç: Bu çalışmanın amacı, daha iyi bir burun ucu projeksiyonu ve rotasyonunu sağlamak için modifiye tip rotasyon süturu kullanarak rinoplastide yeni bir sütür tekniğini tanımlamak ve sonuçlarını değerlendirmektir.

Yöntem: Çalışmamızda retrospektif olarak 80 hasta değerlendirildi. Anterior septal açıya yakın, dorsal septuma bir sütur yerleştirilerek düğümlendikten sonra uzun olarak bırakıldı. Kolumellar retraksiyonun istenenden fazla olmasını engellemek için strut greft koyularak, medial krus ve greftin sefalik kenarından sütur geçildi. Geçirilen sütur medial krusların posteriorunda düğümlenerek, dorsal septumda uzun olarak bırakılan sütur ile birleştirildi. Tip projeksiyonu ve rotasyonu preoperatif ve postoperatif 12. ay ile 36. ay arasında elde edilen fotoğraflarla karşılaştırıldı.

Bulgular: Modifiye tip rotasyon sütürü, orta krurayı septal açının hemen üzerindeki septum üzerine ilerleterek tip rotasyon açısını ve tip projeksiyonunu artırmak için tasarlanmıştır. Strut greft kullanılması ve medial kruslardan geçirilen süturların sefalik olarak yer almasının, kolumellanın düzleşmesini ve medial krusların arasındaki açısının daralmasını önlediği tespit edilmiştir. İki ayrı sütur ile yapılan modifiye tip rotasyon süturu, tüm noktalardan geçen tek bir süturun yol açabileceği kolumellanın orta hattan kaymasını engelleyerek, istenen optimal pozisyonu koruduğu gözlenmiştir.

Sonuç: Uzun süreli takipler bu modifiye yeni süturun burun ucu projeksiyonu ve rotasyonunun optimal pozisyonunu koruyabildiğini göstermiş ve tatmin edici sonuçlar elde edilmiştir.

1. Guyuron B, and Behmand RA. Nasal tip sutures part II: The interplays. Plast Reconstr Surg 112:1130–1145; discussion 1146–1149, 2003
2. Sadrollah M, Hamidreza AO, Feizollah N, Seyed MM, Babak M, Adnan T. Introducing a Favourite Tip Definition and Projection with Tripod Suture in Rhinoplasty.J Clin Diagn Res.11(1):PC05-PC07.doi: 10.7860/JCDR/2017/19235.9297, 2017

Anahtar Kelimeler: burun ucu rotasyonu, burun ucu projeksiyonu, modifiye tip rotasyon süturu

Modifiye tip rotasyon süturu çizimi



P-100

Deprem Felaketi Sonrası Erken Dönemde Plastik Rekonstrüktif ve Estetik Cerrahi Saha Ekibinin Deneyimleri

Ömer Faruk Akpınar, Hüseyin Can Yücel, Mehmet Can Nergizoğulları, Erol Kozanoğlu

İstanbul Üniversitesi, İstanbul Tıp Fakültesi Plastik, Rekonstrüktif ve Estetik Cerrahi Ana Bilim Dalı, İstanbul

Giriş: Ülkemizde yaşanan 6 Şubat 2023 Kahramanmaraş merkezli deprem felaketinde görüldüğü üzere Plastik Rekonstrüktif ve Estetik Cerrahi, deprem gibi kitlesel felaketlerde çok büyük rol üstlenmektedir. Bu çalışmada, kurumumuz tarafından görevlendirilmiş olan 4 kişilik Plastik Rekonstrüktif ve Estetik Cerrahi ekibinin deprem sonrası erken dönemde sahada yaptığı etkinlikleri paylaşma amaçlanmıştır.

Hastalar ve Yöntem: Altı Şubat 2023 Kahramanmaraş depremi ardından, depremin üçüncü günü başlayan 8 Şubat -11 Şubat günleri arasında Hatay Mustafa Kemal Üniversitesi Tıp Fakültesi Hastanesi'nde ve Hatay Sahra Hastanesi'nde ekip tarafından yapılan ameliyatlar ve girişimler çalışmaya dahil edildi.Hastanın kayıtları ve fotoğrafları değerlendirildi.Demografik inceleme yapıldı.

Bulgular: Afet sonrası yaklaşık 3 günlük süre boyunca ekip tarafından afetin 3 gününden sonra kurtarılan basıya bağlı canlılığı olmayan 2 hastaya tek taraflı ön kol seviyesinden amputasyon, aynı bölgede bulunan ortopedi hekimleri ile birlikte yaklaşık 30 hastaya alt ekstremite amputasyonu yapıldı. Bulunulan süre içinde enkaz bölgesinde çıkarılan 15 hastaya üst ekstremiteye yönelik fasyotomi yapıldı. Depremin erken döneminde yapılmış ve ekstremitenin rahatlamadığı görülen 3 hastaya fasyotomi işlemi yenilendi. Yapılan işlemlerin ardından hastaların güvenli hastanelere sevk edilmesine kadar yaklaşık 60 hastaya servis ve pansuman hizmeti verildi.

Sonuç: Yapılan girişimler ve hizmetler gözönüne alınarak Plastik, Rekonstrüktif ve Estetik Cerrahi deprem gibi toplumun büyük kısmını etkileyen afetlerde ön sırada yer alması gereken bir anadaldır. Bu farkındalıkla gelecek felaketlere yönelik hazırlıklarımızın artırılması gerektiği düşünülmektedir.

Anahtar Kelimeler: Amputasyon, Deprem, Doğal afet, Fasyotomi, Plastik Rekonstrüktif ve Estetik Cerrahi

P-101

Nazofarenks Kanseri Geçmişi Olan Bir Hastada Metisiline Dirençli Staphylococcus aureus'a (MRSA) Bağlı Hızla İlerleyen Klostridial Olmayan Gazlı Gangren Vaka Sunumu

Semih Güner, Şeyda Güray, Ömer Saraç

Marmara Üniversitesi Tıp Fakültesi, Plastik Rekonstrüktif ve Estetik Cerrahi Ana Bilim Dalı, İstanbul

Giriş: Gazlı gangren nadir görülen, hayatı tehdit eden yumuşak doku enfeksiyonudur çünkü nadirdir ve klasik semptomları enfeksiyon ilerleyene kadar ortaya çıkmaz, hızlı tanı için şüphelenmek gerekir. Gazlı kangrenin iki ana sebebi vardır:Ttravmatik ve spontan. Travmatik gazlı kangrene en sık Clostridium perfringens (C. perfringens) neden olur. Gazlı kangren vakalarının yaklaşık %70'ini travmatik yaralanma oluşturur ve bunların yaklaşık %80'ine C. perfringens neden olur. Ama MRSA nadir olarak sebep oluyor.

Klostridial olmayan gazlı kangren, sıklıkla altta yatan bir hastalıkla ilişkili olan ve yüksek mortalite oranına sahip olan başka bir nadir nekrotizan antitedir.

Bu vaka raporunda malignite öyküsü olan bir hastada sırt ve lomber bölgeyi tutan fulminan gazlı gangrenin tanı, tedavi ve takibini sunduk.

Vaka: 41 yaşında erkek hasta 1 hafta önce sağ kulak arkasında başlayan ağrı ile acil servise başvurmuş. Antibiyotik tedavisi verilmiş. Şikayetleri geçmeyen hasta, genel durumunun kötüleşmesi üzerine hastanemiz acil servisinee başvurdu. Ventriküloperitonel şantlı primer hidrosefali ve nazofarenks kanserine bağlı kemoterapi ve radyoterapi almış. Kan tahlili sonuçlarına göre prokalsitonin 4,31 µg/L idi. CRP 289 mg/L idi. Hemoglobin 9,9 g/dL idi. WBC 5,8 x10³/µl idi. Bilgisayarlı tomografi ile radyolojik değerlendirme sonrasında mastoid bölgeden lomber bölgesine kadar cilt altı dokuda hava yoğunlukları görüldü. Acil cerrahi debridmanını yaptık ve kulak burun boğaz bölümü mastoidektomi, beyin cerrahisi bölümü ise şantın çıkarılmasını yaptı. Daha sonra negatif basınçlı yara tedavisi ile takip ettik. Hastanın cerrahi sırasında alınan kültür sonucu MRSA sonuçlanması üzerine vankomisin + meropenem tedavisi verildi. Hastayı 37 gün yoğun bakımda takip ettik ve postop 20. ve 24. günlerde cerrahi debridman ve negatif basınçlı yara tedavisi ile takibine devam ettik. 30. günde yarayı primer olarak sütüre ettik. Ardından hastayı şifa ile taburcu ettik.

Tartışma: Nekrotizan yumuşak doku enfeksiyonları, küresel insidansı yılda yaklaşık 0,4/100.000 olan nadir bir klinik durumdur. Spontan gazlı gangrenin tedavisi, etkilenen bölgenin tamamının acil cerrahi debridmanı ve parenteral antimikrobiyal tedaviden oluşur.

Antibiyotik tedavisi yalnızca Clostridium türlerini değil, geniş spektrumlu antimikrobiyal ajanları da içermelidir Gazlı gangren gelişimi için risk faktörleri arasında immünsüpresyon, diyabet, kanser ve vaskülere hastalıklar bulunur. Mevcut vakada paraspinal gazlı gangrenin konumu diğer yaygın gazlı kangren bölgelerinden farklıydı. Gazlı gangren fasia düzlemlerini istila eder ve spinal fasyal düzlem boyunca yayılır. Torakolomber fasyanın entegre sistemi, gazlı kangrenin hızla yayılmasına katkıda bulundu. Yaklaştırma süturları ve NBYT tedavisi ile biriken enfeksiyöz sıvının akmasını sağladık. Nekrotizan fasiit de dahil olmak üzere enfekte yaralar için negatif basınçlı yara tedavisinin yararlı olduğu birçok çalışmada rapor edilmiştir. Çalışmamızda acil ve tekrarlayan cerrahi debridmanın tedavide kilit nokta olduğunu gördük. Tedavinin başarılı olabilmesi için mümkün olan en kısa sürede yapılması gerekmektedir. Gazlı gangren dahil nekrotizan yumuşak doku enfeksiyonlarından şüpheleniliyorsa, klinik sonucu iyileştirmek için zamanında cerrahi debridman ve geniş spektrumlu antimikrobiyal tedavi ile uygun tedavi sağlanmalıdır.

Anahtar Kelimeler: masa, negatif basınçlı yara tedavisi, non klostridial gazlı gangren

Perop fotograf

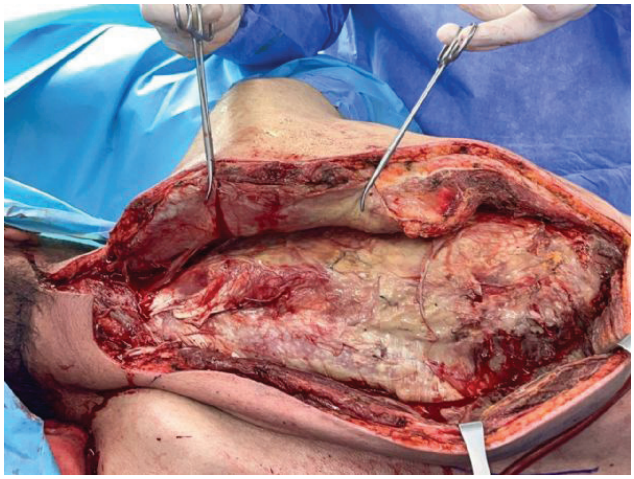

P-103

Alt Ekstremitede Nadir Bir Tanı, Miyoperisitoma

Agit Sulhan, Berkan Şanlı, Serhat İnan, Perçin Karakol, Yasin Canbaz

Başakşehir Çam ve Sakura Şehir Hastanesi, Plastik, Rekonstrüktif ve Estetik Cerrahi Ana Bilim Dalı, İstanbul

Giriş: Miyoperisitoma; perivasküler perisitlerden köken alan, sıklıkla benign karakterde olup çok düşük ihtimalle de olsa malign patern gösterebilen, baş-boyun, ekstremiteler ve iç organlarda yerleşimine göre semptomlara neden olabilen ve nadir görülen bir tanıdır. Ayırıcı tanı, cerrahi eksizyonu takiben histopatoloji ve immünohistokimya ile birlikte yapılmaktadır.

Materyal ve Metod: Bu çalışmada; Mart 2023'te kliniğimizde sağ kruris posteriorunda 16x15x15 cm boyutlarında kitle nedeniyle opere edilen ve patoloji sonucu miyoperisitoma olarak raporlanan bir vaka sunuldu.

Bulgular

Vaka; 49 yaşında erkek, sağ bacak arkasında, yaklaşık 5 yıl önce başlayan ve gittikçe büyüyen kitle şikayeti ile polikliniğimize başvurdu. Fizik muayenesinde; sağ kruris orta 1/3 posteriorunda 16x15x15 cm boyutlarında, ciltaltı yerleşimli ve üzerindeki ciltte yer yer hiperpigmentasyon, granülasyon ve ülserasyon gösteren, bazı kısımları krutlu, cildi protrüde eden ve orta sertlikte soliter kitle saptandı.

Yapılan alt ekstremite muayenesinde ek kitle, lenfadenopati veya nörovaskülotendinöz patoloji saptanmadı. Olgunun kitleye yönelik yapılan görüntülemesinde MR' da hiperintens yoğun içerikli kistik kitle olarak ve BT anjiyografide ise içerisinde arteriyal vasküler yapılar barındıran, solid komponenti olan kist olarak raporlandı. Vakaya cerrahi olarak total eksizyon planlandı. Kitle cerrahi olarak suprafasyal plandan total olarak eşlik eden cilt ile birlikte eksize edildi, materyal 1360 gr olarak ölçüldü. Defekti örtüm amacıyla bilateral fasyokutan flepleri ile onarım sağlandı. Vakada yakın ve uzun dönemde komplikasyona rastlanmadı.

Tartışma: Miyoperisitom, miyoperisit adı verilen perivasküler miyoid hücrelerden köken alan, çok sıklıkla benign yapıda olan ve nadir görülen mezankimal bir tümordür. Ancak çok düşük sıklıkla malign olabilmesi, iç organ yerleşimli olabilmesi ve ayırıcı tanısının yapılması gerektiğinden cerrahi açıdan önem taşır.

Ayırıcı tanıda hemanjiyoperisitom, anjiyoleiomyoma, soliter fibröz tümör, miyofibroma, miyoepitelyoma, glomus tümörü, epidermal kist, pilomatriksoma, kalsinozis kutis, skuamöz hücreli karsinom, dermatofibrosarkoma protuberans düşünülmelidir ve cerrahi buna göre planlanmalıdır. Ayırıcı tanı histopatolojik ve immünohistokimyasal olarak yapılabilmektedir. Miyoperisitoma histopatolojik olarak genelde ince vasküler yapılar ile ilişki halinde konsantrik iğsi miyoid hücrelerden oluşan bir patern sergilerken immünohistokimyasal olaraksa genelde ASMA ve h-kaldesmon pozitif; desmin, S-100, HMB-45, Melan-A, kromogranin ve EMA negatiftir.

Yerleşim yeri sıklık sırasıyla alt ekstremite, üst ekstremite, baş boyun ve gövde olmakla beraber plan olarak dermiste, subkutan dokuda veya derin yumuşak dokuda yerleşebilir. Ancak literatürde intravasküler, akciğer parankimi ve mesane trigonu gibi daha da ender yerleşimleri de bildirilmiştir. Rekürrens genellikle nadir olmakla birlikte literatürde 6 aylık takip önerilmektedir.

Sonuç: Literatürde nadir bir tanı olarak bildirilen miyoperisitomanın; alt ekstremitede yerleşimli olması, genellikle benign patern göstermesi ancak lokal rekürrens riski veya nadir de olsa malignite riski olması sebebiyle cerrahi olarak total eksizyonu, tedavide ön planda olmalıdır. Literatürde önerildiği üzere bu hasta da 6 aylık takiplere alınmıştır.

Anahtar Kelimeler: mezenkimal tümörler, miyoperisitoma, perisit

miyoperisitoma

P-104

Yüzde Kanlanması Yetersiz Pediküllе Beslenen Subtotal Amputasyonlarda Onarım

Mehmet Ercan, Kağan Berk Yüksel, Serhat Katı, Servet Elçin Alpat, Zeki Can

Ankara Üniversitesi Tıp Fakültesi Plastik Rekonstrüktif ve Estetik Cerrahi Anabilim Dalı, Ankara

Yüzde kulak ve burun yaralanmaları sıklıkla görülür. Total amputasyonların tedavisi genellikle mikrocerrahi operasyonlar gerektirir. Fakat zayıf bir pedikülden beslenen burun ve kulağın subtotal amputasyonları nadiren bildirilmiştir. Burnun ve kulağın kısmi amputasyonunda dokunun viabilitesi doku içindeki vaskülarizasyonla ilişkilidir. Bu çalışmada biri kulak subtotal amputasyonu, diğeri burun subtotal amputasyonu olan iki olgu sunulmuştur.

Olgu-1: 58 yaşında erkek hasta sol kulak üstüne raf düşmesi sonrası acil servisimize başvuran hasta sağ kulakta kısmı ampütasyon nedeniyle tarafımıza yönlendirildi. Hastanın ilk muayenesinde sağ kulaktaki sadece kulak lobül ile cilt bağlantısı ve kulak dolaşımın normal olduğu gözlendi. Kısmı ampüte olan kulağın dolaşımı sağlam olarak görüldü. Kulak yara yeri temizliği ve hemostaz sonrası kıkırdak, cilt altı ve cilt dokusu primer süture edildi. Hasta acil şartlarda operasyona alındı.

Postoperatif hasta 1 gün gözlendi. Antibiyoterapi dışında ek medikasyon uygulanmadı. Takipleri sırasında dolaşımı normal olduğu gözlenerek hasta taburcu edildi. Replante edilen kulakta herhangi bir nekroz ve doku kaybı gözlenmedi.

Olgu-2: 4 yaşında erkek cam sehpaya burnunu çarpması sonucu acil servisimize başvuran hasta tarafımıza yönlendirildi. Fizik muayenesinde nazal kemiklerden itibaren alar kanatları da içerecek şekilde sadece kolumellanın intakt olduğu apertura piriformisin tamamen açıkta olduğu gözlendi. Yapılan görüntülemelerde Nazal kemiklerde ve maxillada herhangi bir fraktür gözlenmedi. Hastanın septumu ve üst yan kıkırdakları total ampüte olduğu görüldü.

Bilateral anguler arter kesisi olduğu gözlemlendi. Minimal debridmanın ardından burun mukoza, kıkırdak, cilt altı-cilt suturlarıyla replante edildi.

Postoperatif hasta 1 gün gözlendi. Antibiyoterapi dışında ek medikasyon uygulanmadı. Takipleri sırasında dolaşımı normal olduğu gözlenerek hasta taburcu edildi. Replante edilen burunda herhangi bir nekroz ve doku kaybı gözlenmedi.

Sonuç: Yüz bölgesindeki subtotal amputasyonların onarımı, hasta özelliği, yaralanma tipi ve amputasyon seviyesine bağlı olarak değişkenlik gösterir. Mikrocerrahi replantasyon, serbest doku transferi ve geleneksel onarım teknikleri gibi farklı yöntemler, yüzün estetik ve fonksiyonel iyileşmesini sağlamak için kullanılır. Kulak ve burnun vasküler ağının zengin olması sebebiyle bu bölgedelerdeki ince pediküllü subtotal ampütasyonların mikrocerrahi olmayan onarımı başarıyla sonuçlanabilmektedir. Yüzde subtotal amputasyonların onarımı karmaşık ve bireyselleştirilmiş yaklaşım gerektirir. Mikrocerrahi tabanlı rekonstrüksiyonlar deneyim ve kaynak gerektiren yöntemler olmaklar beraber geleneksel onarım teknikleri de kolay ulaşılabilir, etkili çözümler arasında yer alabilmektedir.

Anahtar Kelimeler: Kulak ve burun subtotal amputasyonu, replantasyon, Vaskülarite

Kulak ve burun subtotal amputasyonlarına onarım

P-105

Depremzedelerde Kraniyal Travmalardaki Deneyimlerimiz

Ali Veli, Serhat Katı, Servet Elçin Alpat, Burak Kaya, Savaş Serel, Zeki Can

Ankara Üniversitesi Tıp Fakültesi, Plastik Rekonstrüktif ve Estetik Cerrahi Ana Bilim Dalı, Ankara

Giriş: Günümüzde dünya genelinde yaşanan doğal afetler, acil tıbbi müdahale ve kriz yönetimi alanlarında ciddi zorluklar ve gereksinimler ortaya çıkarmaktadır. Ülkemizde 6 Şubat 2023 tarihinde meydana gelen ve 10 ilimizi etkiylen deprem sonucu meydana gelen travmatik yaralanmalar, özellikle kraniyal travmalar, acil tıbbi hizmetlerin odak noktasını oluşturmuş, oluşan doku defektleri plastik, rekonstrüktif ve estetik cerrahide ele alınması gereken bir konu haline gelmiştir. Bu bildiri, depremzedelerde kraniyal travma hastalarının tıbbi bakımı ve tedavi süreçlerine odaklanarak, uygun rekonstrüktif yöntem seçimini ve elde edilen önemli sonuçları paylaşmayı amaçlamaktadır. Çalışmamızda depremzedelerde kraniyal travma hastalarına yönelik yapılan cerrahi deneyimlerin detaylandırılması amaçlanmaktadır.

Hastalar ve Yöntem: 6 Şubat 2023'te ülkemizde yaşanan deprem sonrası kliniğimizde yatışı yapılan 18 depremzede hasta, kliniğimize konsülte edilen 29, toplam 47 hastadan kraniyal travması olan toplam 12 hasta çalışmaya dahil edilmiştir. Hastaların anamnezleri, yara yeri fotoğrafları retrospektif olarak incelenmiştir.

Bulgular: Kraniyal travmalı toplam 12 hastanın yaş aralığı 3 ile 37 yaş arasında olup ortalama yaşı 14,7 olarak bulunmuştur. Hastaların 5'i (%41,6) erkek, 7'si (%58,3) kadındır. Kliniğimizde yatışı olan hastaların yatış süresi 31-150 gün aralığında olup ortama 89 gündür. Kliniğimize konsülte edilen toplam 7 hastanın 2'sinin halen fiziksel tıp ve rehabilitasyon bölümünde tedavisi devam etmektedir, diğer 5 hastanın ortalama yatış süresi 65 gündür. Bu 5 hastanın 3'ü Çocuk Sağlığı ve Hastalıkları, 1'i Çocuk Cerrahisi, 1'i Ortopedi ve Travmatoloji bölümünden tarafımıza danışılmıştır. 12 hastanın 11'inde multipl doku defekti mevcut olup, bu defektler diğer bölümler ve tarafımızca takip edilmiştir. Çalışmaya dahil edilen hastaların hiçbirinde travmatik beyin hasarına rastlanmamıştır.

6 hastada skalpte doku defetki mevcuttu, 3 hasta pansumanla ve primer onarımla tedavi edildi. 1 hastaya kısmi kalınlıkta deri grefti ve lokal flep uygulaması yapıldı. 2 hastaya skalpte %40 doku defekti olması nedeniyle latissimus serbest flebi ile onarım yapıldı, bu hastalara aynı zamanda serbest flebe ek olarak kısmi kalınlıkta deri grefti uygulandı. Bu 2 hastadan 1'ine, greft uygulamasına bağlı saç yokluğu nedeniyle doku genişleticisi yerleştirildi, hasta halen takip ediliyor. Hiçbir hastada komplikasyon gelişmedi.

6 hastada kulakta doku defekti mevcuttu, 4 hasta pansumanla ve primer onarımla tedavi edildi. 1 hastada tek taraflı total kulak nekrozuna bağlı dış kulak debride edildi. 1 hastada bilateral kulak nekrozuna bağlı iki dış kulak debride edildi. Hiçbir hastada komplikasyon gelişmedi.

6 hastada frontalde doku defekti mevcuttu, 3 hasta primer onarıldı, 1 hasta pansumanla tedavi edildi. 2 hastaya tam kalınlıkta deri grefti uygulaması yapıldı. Hiçbir hastada komplikasyon gelişmedi.

3 hastada malar bölgede ve burunda doku defekti mevcuttu. 1 hastanın mala bölgesine tam kalınlıkta deri grefti uygulaması yapıldı, diğer hastalar pansumanla takip edildi. Hiçbir hastada komplikasyon gelişmedi

Sonuç: Çalışmamız, depremzedelerde kraniyal travma hastalarının tıbbi yönetimi konusunda önemli bulgular sunmaktadır. Doğru rekonstrüktif yöntem seçiminin kraniyal travma hastalarının iyileşme süreçlerine olumlu katkı sağlayabileceği sonucuna varılmıştır. Bu çalışma, gelecekteki depremler ve diğer doğal afetlerle başa çıkma stratejilerinin geliştirilmesine katkı sağlayabilecektir

Anahtar Kelimeler: Depremzede, Kraniyal, Travma

Kraniyal Travmalar

P-106

Bir İlerleyici Ölümcül Tromboz Vakası: Phlegmasia Cerulea Dolens

Khalid Zeynalov, Burak Özkan, Abbas Albayati, Çağrı Ahmet Uysal

Başkent Üniversitesi Tıp Fakültesi, Plastik, Rekonstruktif ve Estetik Cerrahi Anabilim Dalı, Ankara

Giriş: Phegmasia cerulea dolens, akut, büyük venöz tromboemboli ile ilişkilendirilen çok nadir görülen bir dizi durumdur. Tedavide tıbbi ve cerrahi seçenekler bir araya getirilebilir. Hastalar ani başlangıçlı ve şiddetli bacak ağrısı, ödem, siyanoz, kompartman sendromu, venöz gangren sonrası amputasyon ve ölüm yaşayabilirler. Tıbbi ve cerrahi tedaviler tedavi olarak bir araya getirilebilir. Antikoagülanlar, trombektomi, perkütan işlemler ve amputasyonlar tedavi seçenekleri arasındadır. Biz, diyabet mellitus tanısı almış 60 yaşındaki bir kadın hastayı sunuyoruz. Sol alt ekstremitede şişme, ağrı ve renk değişikliği belirtileri gösteren bu hasta, çeşitli tedavi yöntemlerine rağmen ilerleyici venöz tromboza bağlı olarak öldü. Yara debridmanı ve trombektomi uygulandı. Hastanın hastaneye yatışının 10. gününde dirençli düşük oksijen doygunluğunu tedavi etmek için entübe edildi. Müdahalelere rağmen hasta, hastaneye yatışının 10. gününde kardiopulmoner arrest nedeniyle öldü. Erken teşhis ve tedavi büyük önem taşır. Sunduğumuz vakada olduğu gibi, bazen farklı tıbbi ve cerrahi tedaviler kullanılsa bile hastalar hızlı klinik ilerleme ve yan etkiler sonucunda ölebilirler.

Olgu: 60 yaşında, diyabet mellitus tanısı almış bir kadın hasta, sol ayağında kötü kokulu ve iltihaplı bir yara nedeniyle hastanemize başvurdu. Fiziksel muayenede sol bacakta önemli derecede ağrı vardı (Şekil 1). Sol ayak ve bacak belirgin şekilde ödemli görünüyordu. Sol alt ekstremite distal nabızları hissedilemiyordu. Dış merkezde vena cava inferior filtresi takılmış, mekanik trombektomiler uygulanmıştı.

Hastanın plastik cerrahi servisine yatışı yapıldı. Medikal tedavileri düzenlendi. Hastaneye kabulün ardından üç gün sonra sağ ayakta renk değişikliği ve bullalar belirgin hale geldi. Sağ bacağı için yapılan Doppler ultrasonografide sağ alt erktremite venlerinde yaygın tromboz saptandı. Yatışın 9. gününde her iki alt ekstremitede kompartman sendromunun gelişmesi nedeniyle popliteal venin içine girilerek mekanik trombektomi yapıldı. Venotomi kapatıldı, fasiyotomi açıldı.

Hasta yoğun bakım ünitesine alındı. Hipotansif seyrinden dolayı 10 µg/dak noradrenalin intravenöz infüzyon tedavisi başlatıldı. Hastanın yatışının 10. gününde dirençli düşük oksijen doygunluğunu tedavi etmek için entübe edildi. Müdahalelere rağmen, hastanın yatışının 10. gününde kardiopulmoner arrest nedeniyle öldüğü bildirildi.

Tartışma: Phlegmasia alba dolens ve phlegmasia cerulea dolens, yüksek morbidite ve mortalite ile ilişkilendirilen, akut ve büyük venöz tromboemboli ile ilişkili durumlardır. Phlegmasia cerulea dolens, ekstremite büyük venöz sistemi yanı sıra mikrovasküler yan damarlarla da ilişkilendirildiğinden, venöz gangren, arteriyel tıkanma ve hipovolemik şok gibi durumlar görülebilir. Tedavi için belirlenmiş algoritmalar bulunmamaktadır ve tedavi planları tedaviyi uygulayan klinisyenin uzmanlığına dayanır. Alt ekstremitede venöz gangren gelişirse amputasyon gereklidir.

Hastamız, hastanemize başvurduğunda alt ekstremite venlerinde yaygın tromboz nedeniyle ve hastanede yatarken venöz gangren ve kompartman sendromu gelişmesi nedeniyle kardiopulmoner arrest sonucu ölmüştür.

Sonuç: Phlegmasia cerulea dolens, ciddi morbidite ve mortaliteye sahip nadir bir hastalıktır. Erken teşhis ve tedavi büyük önem taşır. Sunduğumuz vakada olduğu gibi, bazen hastalar hızlı klinik ilerleme ve yan etkiler sonucu farklı tıbbi ve cerrahi tedavilere rağmen ölebilirler.

Anahtar Kelimeler: phlegmasia, tromboz, venöz

Bir İlerleyici Ölümcül Tromboz Vakası: Phlegmasia Cerulea Dolens

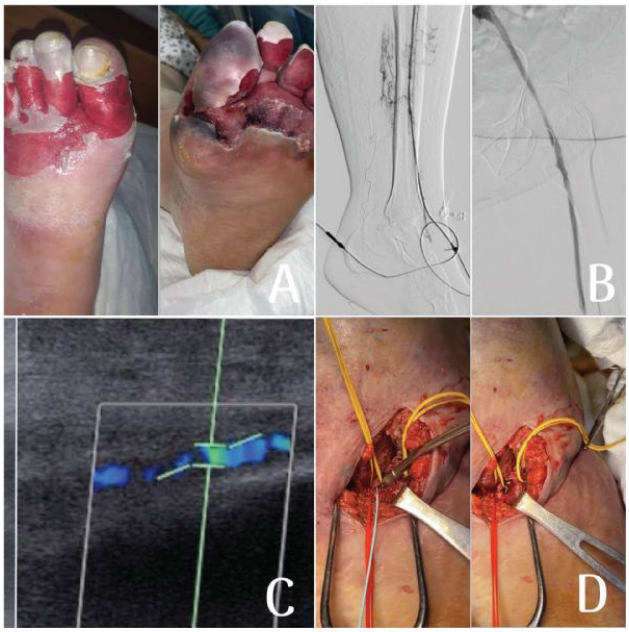

A: Hastanın başvuru anındaki sol ayağının klinik görünümü B: Sol alt ekstremiteye girişimsel radyoloji tarafından femoral seviyesinde mekanik trombektomi ve trombolitik tedavi uygulandı C: Doppler ultrasonografi ile femoral venin bifurkasyonunda ve popliteal venin kavşağında trombus oluşumu tespit edildi D: Popliteal venden perkütan trombektomi uygulandı

P-107

Multipl Skleroz Tanılı Hastada Kronik Travmaya Sekoınder Sol Ayak Topuğunda Gelişen Elastofibroma Olgu Sunumu

Khalid Zeynalov, Abbas Albayati, Burak Özkan, Çağrı Ahmet Uysal

Başkent Üniversitesi Tıp Fakültesi, Plastik, Rekonstruktif ve Estetik Cerrahi Ana bilim Dalı, Ankara

Lastofibroma genelde subskapüler bölgede gözüken, benign fibroproliferatif bir tümördür. Literatürde deltoid kasta, toraks duvarında, gluteal ve inguinal bölgede, aksilla, ayak, el, dirsek, göz ve mide, omentum, rektum gibi karın içi organlarda yerleşim gösteren nadir elastofibroma vakaları mevcut olup, yerleşim yerine göre değişken klinik bulgular göstermektedir. Bu olgu sunumunda, 57 yaşında sol topuk ağrısı şikayetiyle kliniğimize başvuran Multipl Skleroz tanılı hastada elastofibromanın sadece subskapüler bölgede değil, kronik travmaya bağlı olarak vücudun farklı bölgelerinde ortaya çıkabileceğini gösterdik.

Olgu: 57 yaşında kadın hasta sol ayak topuğunda ağrı nedeniyle polikliniğimize başvurdu. İki gün önce aynı şikayetle hastanemizin acil servisine başvurduğu, selülit ön tanısıyla tarafımıza yönlendirildiği öğrenildi. Ağrılarının birkaç gün önce başladığını belirten hastanın topuğa yönelik her hangi bir travma öyküsü yoktu. Hasta ağrıkesici kullanmasına rağmen dinlenmekle ağrılarının geçmediği belirtti. Yirmi beş yıldır Multipl Skleroz öyküsü olan hastanın sağ bacağında güçsüzlük olduğu için ağırlıklı olarak sol ayağa basarak yürüme hikayesi mevcuttu.

Hastanın vital değerleri normaldi. Nörolojik muayenede spastik yürüme, bilateral Babinski (+), bilateral serebellar testlerde bozukluk tespit edildi. Fizik muayenede sol topuğunda palpasyonda hassasiyet mevcuttu. Sol topukta palpasyonda yumuşak kıvamda, mobil kitle lezyonu palpe edildi. Bu bölgede kızarıklık, açık yara, ödem tespit edilmedi. Popliteal ve inguinal bölgede lenf nodu palpe edilemedi.

Acil serviste çekilen sol ayak grafisinde topuk çevresinde yumuşak dokuda opasite gözlendi. Kemik defekti veya erozyonu gözlenmedi. Çekilen topuk ultrasonografisinde sol topukta cilt altında, hafif düzensiz sınırlı, hipoekoik-heterojen yapıda, santralinde vaskülarite elde olunan kitle lezyonu görüldü ve biyopsi ile doku tanısı önerildi.

Lezyon ipom, liposarkom, elastofibrom, sarkom ön tanıları ile eksize edildi. Patoloji sonucu Fibroelstom olarak sonuçlandı.

Multip Skleroz tanılı hastanın sol topuğunda izlenen Elastofibroma vakası

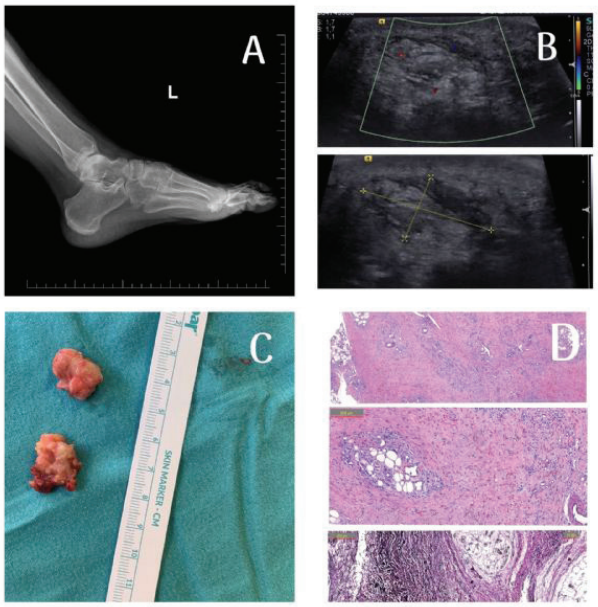

A: Çekilen ayak grafisinde sol topukta opasite izlendi B: Ultrasonografide sol topukta cilt altında, hafif düzensiz sınırlı, hipoekoik-heterojen yapıda, santralinde vaskülarite elde olunan kitle lezyonu görüldü C: Lezyon çevre dokulardan serbestleştirilerek eksize edildi. D: Elastik lifleri siyah renkte boyayan Verhoef-van Gieson boyası ile kordonlar veya düğümler yapan, çoğunlukla belirgin bir organizasyon göstermeyen kırık elastik lifler vurgulanmaktadır (Verhoef-van Gieson özel boyası, x100).

Tartışma: Elastofibroma genelde subskapüler bölgede gözüken, benign fibroproliferatif bir tümördür. Literatürde deltoid kasta, toraks duvarında, gluteal ve inguinal bölgede, aksilla, ayak, el, dirsek, göz, ve mide, omentum, rektum gibi karın içi organlarda yerleşim gösteren nadir elastofibroma vakaları mevcut olup, yerleşim yerine göre değişken klinik bulgular göstermektedir.2

Şimdiye kadar ayak tutulumu olan 4 olgu sunumu bulunmaktadır. Bunlardan üç tanesi ayak sırtında, 1 tanesi ayak plantar bölgeden kaynaklanmaktadır. 1,3,4,5 Pirak J. Ve arkadaşları sağ topukta ağrılı kitle şikayetiyle başvuran elastofibrom vakasını sunmuştur.

Elastofibromanın fizyopatolojinde travmanın rol aldığını biliyoruz. Bizim hastamızın 25 yıllık Multipl Skleroz ve sağ bacakta güçsüzlük şikayeti vardı. Genelde sol ayağa basarak yürüyen hastanın sol topuğunda gelişen lezyonu travma ile ilişkisini açıklamaktadır. Sırt bölgesinde yerleşim gösteren elastofibroma dorsi vakalarında haraketle tetiklenen omuz ağrılarına rastlanılmıştır. Fakat bizim hastamızda olduğu gibi ayak bölgesinde yerleşim gösteren lezyonlarda gelişen ağrı hastanın yürümesini zorlaştırdığı için hayat kalitesini belirgin bir şekilde bozmaktadır.

Cerrahi olarak Fibroelastomanın tamamen çıkarılması önerilen tedavi yöntemidir. Bununla birlikte, lezyonlar asemptomatik ve 5 cm'den küçükse özellikle cerrahiden kaçınılması önerilir.

Hastanemizde çekilen USG de eksizyon önerildiği için ve sol topukta lezyonun sebep olduğu ağrı hastanın hayat kalitesini etkilediği için lezyonun cerrahi eksizyon yapıldı.

Sonuç: Elastofibroma genelde yaşlı kadınlarda, subskapüler bölgede görülen, yavaş büyüme patterni göstererek bulunduğu lokalizasyonda ağrıya sebep olmaktadır. Bu vaka sunumunda elastofibromanın sadece subskapüler bölgede değil, kronik travmaya bağlı olarak vücudun farklı bölgelerinde ortaya çıkabileceğini gösterdik. Ayrıca kronik travma zemininde ayakta kitle şikayeti ile başvuran hastalarda elastofibroma ayırıcı tanılar arasında yer almalıdır. Tanı için radyolojik tetkikler yardımcı olmaktadır ve bu vakalarda cerrahi eksizyon terapötik olacaktır.

Anahtar Kelimeler: Elastofibroma, Multipl Skleroz, Topuk

P-108

Eski Trendlerin Beklenmeyen Sonuçları: Poli İmplant Protezi(PİP) ve Aquafilling Dolgu Uygulanan İki Farklı Hastanın Detaylı Analizleri

Batuhan Özmen, Yunus Çınar, Uğur Koçer

Ankara Eğitim ve Araştırma Hastanesi

Giriş: Poli İmplant Protez (PIP) meme implantı (Mİmplants olarak da pazarlanmaktadır) 2001'den 2010'da durdurulana kadar Fransa'da üretilmiştir. [1]. 2007 yılında, hekimlerin PIP markalı implantlarla tedavi edilen hastalarda daha yüksek rüptür oranları bildirmeye başlamasıyla, PIP meme implantlarının kalitesi sorgulanmaya başlandı [2]. Fransız araştırma kurulu,implantların düşük kaliteli silikon jel ve kabuklar içerdiğini buldu. İlave olarak PIP implantları kullanılarak meme ameliyatı geçiren hastalarda implantın rüptür riski daha yüksek olarak bulundu [3]. 2012'de bir İngiliz sağlık kurulu tarafından yürütülen ek testler, PIP silikonda yüksek seviyelerde düşük moleküler ağırlıklı siklik siloksanlar belirledi. Buna karşın siloksanların vücut üzerinde sitotoksik veya genotoksik etkileri olmadığını buldu [4]. Diğer çalışmalar, implant rüptürünü önlemesi gereken kabuk bariyerinin eksik olduğunu göstermiştir [5, 6].

2005'de geliştirilen Aquafilling dolgu maddesi (Biomedica,Çek Cumhuriyeti) günümüzde, Türkiye, Sırbistan ve Kore gibi ülkelerde kullanılmaktadır. İçeriği %98 sodyum klorür çözeltisi (%0,9) ve %2 katyon poliamidden

oluşan ve insan dokuları ile biyouyumlu olarak tanımlanan hidrofilik bir jeldir [7]. Aquafilling dolgusu Kore Gıda ve İlaç İdaresi (KFDA) tarafından 2013'de dermal dolgu maddesi olarak onaylanmıştır. Günümüzde vücut dolgusu olarak, meme ve kalça büyütme cerrahilerinde popüler bir seçenek haline gelmiştir [7]. Bununla birlikte, kliniklerde kullanımı artmasına paralel, ilişkili komplikasyonların sayısı da artmıştır. 2018'den beri memede Aquafilling dolgu maddesi kullanımından sonra komplikasyonlar yaşayan hastaları açıklayan üç vaka raporu yayınlanmıştır [8-10].

Kliniğimize dış merkezlerde PIP ve Aquafilling implantlar ile meme büyütme cerrahisi geçirmiş iki ayrı hasta başvurmuştur. Temel olarak memede ağrı ile başvuran bu hastalara yönelik tarafımızca tahliye cerrahileri planlandı.Eski bir trend olan fakat hala günümüzde komplikasyonlarının ortaya çıkardığı sonuçları detaylı bir şekilde değerlendirmek üzere PİP implantına yakın bir bakış sunmak ve de aynı zamanda Aquafilling dolgu materyalinin literatürde yeterli çalışmasının olmaması üzerine Aquafilling dolgu materyalinin ortaya çıkardığı komplikasyonlara ve etkilerininin sonuçlarını bu çalışmada detaylı bir şekilde analiz etme amacı taşınmaktadır. Aquafill için uygulama kolaylığı, hayata hızlı geri dönüş ve costeffectivite gibi nedenler öne sürülerek popülerize edilen bir yöntemin sonuçları beklenmedik olabilmektedir.Bu amaçlarla bu iki hastanın vaka sunumu yapılarak literatüre bu durumların yönetimi açısından katkı yapılacaktır.

Olgu Sunumu-1: 55 yaşında kadın hasta, Şubat 2023 tarihinde kliniğimize bilateral memede ağrı, inferior polde kızarıklık ve bilateral memede büyüklük ve asimetri şikayetleri ile başvurmuştur (Resim-1).Hastanın anamnezinde, 20 yıl önce dış merkezde mastopeksi operasyonu ve 12 yıl önce dış merkezde bilateral memeye Aquafilling dolgu enjeksiyonu uygulandığı öğrenilmiştir. Hastanın fizik muayenesinin ardından bilateral memeye yönelik Meme Ultrasonografisi (USG) tetkiki istenmiştir. USG sonucu; bilateral memede koleksiyonlar dikkati çektiği belirtildi.Her iki meme üst dış kadranlarda pektoral kas planları içerisinde milimetrik kalsifikasyonlar/ekojeniteler seçilen birbiri ile ilintili tübüler yapılar izlenmekteydi. USG'deki bulgular sekonder dolgu materyalleri olarak değerlendirildi.

Bilateral memelere yönelik superomedial ters-t skar tekniğine uygun olucak şekilde insizyon uygunlanmıştır. İnsizyonların yapılması sonrası subkutan dokular geçilince meme yapısının tamamen bozulduğu izlendi. Memenin tüm pollerine dağılmış şekilde hem kas altı hem de kas üstündeki planlara kadar yayılmış şekilde aksillaya kadar devam eden sarı renkte yapışkan doku malzemeleri görüldü. Memede birçok farklı alanlarda poşlar oluştuğu ve bu boşların etrafındaki dokuların, doğal yapılarının bozulduğu görüldü. Doku ile materyal arasında ileri derecede yapışmalar mevcuttu.(Resim-2).Uygun yöntemle küret yardımıyla dokulara yapışık halde olan dolgu materyali mümkün olduğu kadarıyla temizlenmiştir. Her iki memeden toplamda 350cc kadar dolgu materyali tahliye edilmiştir.Dolgu tahliyesinin tamamlanmasının ardından,bilateral memeye yönelik bol serum fizyolojik ve batikon ile yıkama yapılmıştır. Son olarak memede eksizyon planlanan cilt bölgelerinin çıkartılması ve sütürasyon ile operasyon sonlandırılmıştır.Hasta servisimizde 3 gün takip edilmesinin ardından taburcu edilmiştir. Operasyon sonrası birinci hafta, ikinci hafta, birinci ayda ve dördüncü ayda,altınca ayda kontrollere gelen hastada ek sıkıntı izlenmemiştir(Resim-3,4).

Olgu Sunumu-2: 49 yaşında kadın hasta, Nisan 2023 tarihinde kliniğimize meme kıvamında yumşama,ağrı şikayetleri ve protez tahliyesi isteği ile başvurdu(Resim-5). Hastanın anamnezinde 20 yıl önce dış merkezde meme büyütme yapıldığı,PİP implantı yerleştirildiği öğrenilmiştir. Hastanın Manyetik-Rozanans (MR) incelenmesinde; implant dejenerasyonu, rüptür ve kontraktür ile uyumlu bulgular mevcuttu.

Bilateral memeye yönelik eski skar hattından insiyon yapılmıştır. İnsizonun ardından protezin içeriği olan sarı renkte sıvı tahliye edilmiştir(Resim-6).Subpektoral alana daha önce yerleştirilmiş olan PİP implantları bilateral tahliye edilmiştir. Tahliye sırasında implanta bağlı etraf dokuda enfektif görünüm izlenmesi üzerine aspirasyon kültürü ve patolojiye parça gönderilmiştir. İlaveten her iki implantın da rüptüre olduğu görülmüştür(Resim-7). Tahliye sonrası bilateral protez yerleştirilmeden önce, her iki memede serum fizyolojik ve batikonla yıkanmasının ardından uygun yöntemle operasyon sonlandırılmıştır. Hasta bir hafta serviste takip edilmesinin ardından taburcu edilmiştir. Hastanın operasyon sonrası ikinci hafta,birinci ay kontrollerinde ek sıkıntı izlenmemiştir.

Tartışma: Bu vaka raporları ile kullanımı durdurulan PIP implantların, kötü sonuçları doğurduğu tekrar gösterilmiştir. Üretimi 13 yıl önce durdurulan bu implantlar halen bu implantları tahliye ettirmemiş hastalarda komplikasyonlara neden olmaktadır. Pıp implant kullanıldığı dönemde cost effectivitesiyle ön plana çıkmış birçok ülkede kullanımı hızlı bir şekilde yayılmıştır. İmplant cerrahisinde uygulanan implant operasyonun maliyetini arttırdığı için düşük implant maliyeti hem cerrah hem de hasta için cazip görünmüştür. Fakat uzun dönemde implant rüptür oranının diğer implantlara göre daha sık rastlanması hem komorbiditelere hem de sekonder cerrahi ihtiyacına sebep olmuştur.

Fakat Aquafilling dolgusu 'Kore Gıda ve İlaç İdaresi (KFDA) tarafından 2013 yılında dermal dolgu maddesi olarak onaylanmış ve halen kullanımı bulunmaktadır [7]. Augmentasyon için kullanılan materyal sıvı temelli olduğu için tüm memeye yayılmakta ve tamamen tahliyesi mümkün olmamaktadır. Bizim opere ettiğimiz olguda hastanın mevcut anatomisi korunacak şekilde yabancı cisim ve granülasyon dokusu tamamen olmasa da tahliye edilmiştir.Aquafilling dolgunun literatürde üzerine az çalışma yapılmış olması dolayısıyla işlem sonrası sonuçlarına yönelik detaylı bir bilgi literatüde yeterince mevcut değildir. Fakat, Aquafilling dolgu maddesi aldıktan sonra komplikasyonlar yaşayan hastaları açıklayan üç vaka raporu yayınlanmıştır [8-10]. Bütün meme dokularına yayılması ve birçok poş oluşturması gibi komplikasyonları sebebiyle güvenliğine olan bakış açımızda sorgulamalar yaratmıştır. Özellikle meme ve kalça gibi çok yüksek miktarda dolgu ihtiyacı olacağı durumlarda yıkımın daha fazla olacağını düşünmekteyiz.

Sonuç: PİP implant için; sorunlara karşı farklı çözümler sunan plastik cerrahi her zaman yeni yöntem ve teknikleri uygulamaya istekli bir alandır. Fakat bu istek uzun dönem sonuçları yayınlanmayan çalışma partnerlerimiz olan firmalar tarafından promote edilen yeni ürünleri kullanmadan önce ihtiyatlı davranmalı hasta istekleri yerine tıbbi öngörüler ön planda tutulmalıdır. Aquafilling dolgu materyali kullanımının ise gerek literatürdeki çalışma sayısı azlığı gerek ender ülkelerdeki kullanım oranları yetersizdir. Vaka örneğimizde karşımıza çıkan sonuçları da göz önüne alarak bu dolgu materyalinin kullanımında dikkatli olunması gerektiği anlaşılmaktadır.

Anahtar Kelimeler: Aquafilling, Meme, PİP

Resim-1

P-109

Deprem Sonrası Görülen Pediatrik Ezilme Yaralanmasında Hiperbarik Oksijen Tedavisinin Ampütasyon Önleyici Rolü

Muhittin Döndü, Buğra Demirbaş, Nurullah Gündüz, Ayhan Işık Erdal, Mehmet Sühan Ayhan

Gazi Üniversitesi Tıp Fakültesi, Plastik, Rekonstrüktif ve Estetik Cerrahi Anabilim Dalı, Ankara

Giriş: Hiperbarik oksijen tedavisi (HBOT), özel olarak tasarlanmış yüksek basınçlı kabinler içeresinde yüzde 100 derişimli oksijenin inhalasyonu ile dokulara hiperoksemik ortam sağlanan bir tedavi yöntemidir. Atmosfer basıncından daha yüksek basınçlarda, oksijenin kan ve vücut sıvılarında çözünürlüğü artar. Artmış arteriyel oksijen basıncı, kapiller oksijen gradiyentini artırır ve doku oksijen basıncı yükselir. Oksijen endotel hücrelerinde nitrik oksit (NO) sentezini baskılar ve vazokonstriksiyona neden olur, ekstravazasyon ve sonucunda gelişen doku ödemi azalır. Yapılan çalışmalarda HBOT'nin büyüme faktörlerini uyararak, fibroblast proliferasyonunu, migrasyonu, granülasyonu ve anjiyogenezi artırdığı ve yara iyileşmesini hızlandırdığı gösterilmiştir (1). Nötrofil ve makrofajlar, oksijen bağımlı antibakteriyel etkilere sahiptir. Aynı zamanda oksijen direkt olarak reaktif oksijen partikülleri aracılığıyla da antibakteriyel etki gösterir. HBOT'nin kullanılmaya başlandığı günden bu yana endikasyonları giderek artmaktadır. İlk olarak dekompresyon hastalığı ve karbonmonoksit zehirlenmesinde kullanılan HBOT günümüzde yumuşak doku enfeksiyonları, kronik yaralar, arteriyel emboli, kompartman sendromu, travmatik iskemi gibi durumların tedavisinde de rol almaktadır. Kullanımı erişkinler kadar yaygın olmasa da HBOT, pediatrik popülasyonda da benzer endikasyonlarla kullanılmaktadır. Pediatrik hastalar, yaşlarına uygun ekipman ve yardımcı kişiler eşliğinde kabinler içerisinde HBOT alabilmektedir. Bu olgu sunumunda travmatik üst ekstremite ezilme yaralanması olan çocuk hastada HBOT'nin uygulanması sunulmuştur.

Olgu Sunumu: Şubat 2023 Kahramanmaraş depreminde 48 saat enkaz altında kalan 3 yaşındaki yabancı uyruklu hastaya, enkazdan çıktıktan sonra sağ üst ekstremitede ezilme yaralanması ve kompartman sendromu tanısı ile başka bir merkezde fasyotomi uygulanmış. Hasta önkol ve el dolaşımının bozulması nedeniyle ampütasyon endikasyonu ile tarafımıza sevk edildi. Çocuk Yoğun Bakım servisine kabul edilen hastanın muayenesinde, sağ el ve önkolda fasyotomi uygulandığı ve sağ önkolda yaygın ekimoz ve büllerin olduğu, 3. 4. ve 5. parmakların siyanotik olduğu görüldü (Resim1A-B). Hastanın antibiyoterapisine başlanıp, ampütasyon açısından değerlendirildikten sonra doppler ile radyal ve ulnar arterde akım tespit edilmesi üzerine ampütasyondan önce HBOT denenmesine karar verildi. Hasta bir ay boyunca 21 seans HBOT aldı. HBOT seanslarından fayda görmeye başlayan hastanın parmaklarında siyanozun giderek azaldığı, önkolda kan dolaşımın arttığı görüldü. Hastanın ampütasyon planından vazgeçildi. HBOT devam ederken, hastaya 10 seans nekrotik dokuların debridmanı ve 8 seans negatif basınçlı yara tedavisi uygulandı. Yeterli granülasyon elde edildikten sonra kısmi kat deri grefti uygulanarak hastanın yaraları kapatıldı (Resim1C). Hasta başvurusundan 3 ay sonra şifa ile taburcu edildi.

Tartışma: HBOT'nin sağladığı hiperoksijenizasyon ve vazokonstrüksiyon, travma sonucu oluşan hipoksi ve ödem etkilerini minimalize eder. Hiperoksi fibroblast proliferasyonu ve neovaskülarizasyonu tetikler. Yapılan çalışmalarda, hiperbarik oksijenin reperfüzyon hasarını önlediği ve immün sistem hücrelerini etkileyerek anti-enfektif etki gösterdiği ortaya koyulmuştur. Bu etkiler ve bu olgudaki etkinlik bir arada düşünüldüğünde ezilme sendromu gelişen bir olguda HBOT'nin hasta yönetiminde etkili olacağı söylenebilir. Literatürde HBOT ile ezilme sendromu gelişen olgularda amputasyon oranlarının düştüğü, yara iyileşmesinin hızlandığı, ek cerrahi prosedür ihtiyacının azaldığı görülmektedir (2). Fakat pediatrik yaş grubu ezilme yaralanmalarında kullanımına dair çalışmalar sınırlıdır. Bu olgu sunumunda amputasyon ihtiyacıyla hastanemize sevk edilen ve tedavisinde HBOT kullanılarak ampute edilmeden yönetilen bir pediatrik hasta sunulmuştur. Hiperbarik oksijenin sağladığı anti-mikrobiyal etki ve artmış granülasyon hızından faydalanarak, negatif basınçlı yara tedavisinin de yardımıyla hastanın tedavisi beklenenden kısa sürede tamamlanmıştır.

Travmatik yaralanması olan pediatrik hasta grubunda hiperbarik oksijen kullanımı rutin bir uygulama değildir. HBOT'nin faydalarının ortaya konması, endikasyonlarının çeşitlendirilmesi, maliyet etkinliğinin değerlendirilmesi ve tedavi sürecinde rutin kullanıma girmesi için pediatrik yaş grubunda klinik çalışmalara ihtiyaç vardır. Bu sayede HBOT'nin travma yönetiminde kullanımı yaygınlaşabilir.

Sonuç: HBOT, ezilme yaralanması nedeniyle ekstremitelerinde yaygın hasar oluşmuş pediatrik yaş grubu hastalarında güvenli ve etkin bir şekilde kullanılabilir.

Anahtar Kelimeler: pediatrik hiperbarik oksijen tedavisi, ezilme yaralanması, kompartman sendromu

Resim1 Hastanın başvuru ve tedavi sürcindeki fotoğrafları

1A: Başvuru anındaki görünüm 1B: Başvuru anındaki görünüm 1C: Yeterli granülasyona erişen bölgelerin seanslar halinde kısmi kalınlıkta deri grefti ile onarımı

P-110

Perforatör Flep İle Meningomyelosel Cilt Defekti Onarımı

Zeynel Tulgar, Yunus Emre Gökçe, Göktekin Tenekeci, Alper Sarı

Mersin Üniversitesi Tıp Fakültesi, Plastik,Rekonstrüktif ve Estetik Cerrahi Ana Bilim Dalı,Mersin

Giriş: Meningomyelosel anne karnındaki bebeğin omurilik kanalı adı verilen bölgesinin açıkta kaldığı bir rahatsızlıktır. Nedenleri arasında folik asit eksikliğinin olabileceği düşünülse de pek çok başka nedenden ötürü de gelişebilir. Belirtileri çok değişken olmakla beraber rahatsızlığın ciddiyeti, omurganın durumu ve konumu söz konusu bulguları belirler. Hafif düzeydeki anormallikler herhangi olumsuz bir durum yaşatmazken ciddi boyuttaki sorunlar mesane kontrolünün yitirilmesi, kas zayıflığı hatta felç gibi birçok ciddi probleme yol açması muhtemeldir.Menigomyelosel tanılı yenidoğan hastanın cilt defektinin interkostal perforatör bazlı propellar flep ile rekonstrüksiyonunu içeren vaka sunumunu aktaracağız

Olgu Sunumu: Hidrosefali ve lumbosakral bölgede meningomyelosel tanılı hastaya beyin cerrahi tarafından menigomyelosel kese onarımı sonrasında oluşan cilt defekti için rekonstrüksiyon planlandı.6*4 cm duramater ekspoze cilt defektinin onarımı için defektin sağ lateralinden rotasyon flebi tasarlandı defekt üzerine rotate edilerek sütüre edildi.Geri kalan defektin onarılabilmesi için defekt sol lateralinden el doppleri yardımı ile belirlenen interkostal perforatör arter bazlı propellar flep tasarlanarak eleve edildi.Defekt üzerine inset edilerek sütüre edildi.Flep donör alanı kısmi kalınlıkta deri grefti ile rekonstrükte edildi.

Tartışma ve Sonuç: Meningomyeloselin erken müdahele ile onarılması hastanın prognozunu önemli derecede etkilemektedir.Meningomyelosel cilt defektleri onarımında lokal rotasyon flepleri sıklıkla kullanılmaktadır. Random paternli bilateral rotasyon fleplerinin genellikle distallerinde, defekt orta hattında gerginlik sebebiyle yara iyileşme problemleri ve revizyon ihtiyacı doğmakta. Bu sebeple komplikasyon ve revizyon riskini azaltmak için perforatör flep ile rekonstrüksiyon tercihi akılda tutulmalı. Uygun hastalarda rotasyon flepleri yerine tercih edilmelidir.

Anahtar Kelimeler: Meningomyelosel, Perforatör Flep, Spina Bifida

Preop, perop ve postop fotoğraflar

Preop, perop ve postop 2. Ay fotoğrafla

P-111

Hibernom Olgu Sunumu

Murat Seven, Saruhan Mahmutoğlu, Murat Doğuş Çerikan, Ömer Faruk Dilek

Sağlık Bilimleri Üniversitesi, Şişli Hamidiye Etfal Eğitim ve Araştırma Hastanesi, Plastik, Rekonstrüktif ve Estetik Cerrahi Kliniği, İstanbul

Giriş ve Amaç: Hibernom fetal kahverengi yağ dokusunun az izlenen benign neoplazmalarıdır. Bu tümörün malign transformasyonu yoktur. Daha çok yetişkinlerde, en çok da üçüncü dekatta görülür. Sıklıkla uyluk, omuz ve sırt bölgesinde yerleşim gösterir. Kadınlarda daha baskındır.(1)

Bu çalışmayı yapmaktaki amacımız çok nadir bir tümör olan hibernomu ayırıcı tanılar arasında gözden kaçırmamaktır.

Materyal ve Metod: Bizim sunacağımız vakada hasta 46 yaşında kadındır. Bilinen kronik hastalık öyküsü ve aile hikayesi yoktur. Hastanın yapılan fizik muayenesinde mevcut kitlenin sınırları düzenli, palpasyonla sert, ağrısız ve fiksedir.

Hastanın yaklaşık 2 yıldır sol skapula medialinde USG' ye göre 7x7x2 cm boyutlarında ciltaltı solid lezyon vardır.

Operasyon lokal anestezi altında mevcut kitleye yönelik lazy – s insizyondan girilerek yapılmıştır. Kitle çevre yumuşak dokulardan diseke edilerek eksize edilmiştir.

Cilt altı kitlenin patoloji sonucu hibernom ile uyumlu gelmiştir. Tümörün makroskobik patolojisi 8,5x7,5x2,5 cm boyutlarında elastik kıvamlı tamamıyla kapsüle sarı – kahverengi görünümdedir. Kesit yapıldığında kesit yüzü yer yer kanamalı kahve ve pembe renkli izlenmiştir. 2x0,5 cm' lik bir alanda kistik komponenti görülmüştür. Primer eksize edilen benign tümörün sınır genişletmeye ihtiyacı olmamıştır. Cilt primer olarak kapatılmıştır.

Hasta operasyon ile aynı gün taburcu edilmiştir ve düzenli aralıklarla poliklinik kontrolüne çağırılmıştır.

Tartışma: Makroskopik olarak hibernom yumuşak ve genellikle hareketlidir. Lipid konsantrasyonuna bağlı olarak ince kapsüllü ve açık kahverengiden griye değişen renktedir. Mikroskobik olarak tümör bol miktarda olgun yağ hücresi, birkaç kapiller ve önemli bir adipositik atipi içermeyen büyük multi-vakuollü hücreler ile karakterizedir. (2)

Hibernom ile MEN tip 1 arasında bir ilişki vardır. Tüm adipositik tümörlerin %1.1'ini oluşturmaktadır. İmmunofenotipik olarak, hibernom genellikle S-100 için pozitif sonuçlar verir.. Hibernom tipik, lipom benzeri, miksoid ve iğsi hücre varyantlarının histolojik alt tiplerine bağlı olarak farklı histopatolojik bileşime sahip olabilirler. Tipik alt tip, vakaların %82'sini oluşturmaktadır.(3)

Bu dört varyantın ortak özellikleri küçük santral yerleşimli çekirdek ve çok vakuollü yağ hücrelerine sahip olmalarıdır. Tipik varyant, çok vakuollü soluk hücrelerden, değişen oranlarda eozinofilik granüler sitoplazmaya sahip hücrelere kadar değişim gösteren hücrelerden oluşmaktadır. Lipom benzeri varyant, baskın olarak tek vakuollü yağ hücresi içerirken az miktarda da dağınık çok vakuollü soluk veya eozinofilik hücreler içermektedir. Miksoid varyant, miksoid stroma ile ayrılmış çok vakuollü hibernoma hücrelerinden oluşur. İğsi hücre varyantı, karışık çok vakuollü hücrelerle birlikte iğ hücreli lipomun (yumuşak iğ hücreleri, kollajen, serpiştirilmiş mast hücreleri ve olgun yağ hücreleri) benzer histolojik özelliklerine sahiptir ve CD 34 belirtecine sahiptir. Atipi ve mitotik figür göstermezler. Hibernomalar lipomlara göre çok daha baskın damarlanma göstermektedirler.(4)

Kontrastsız Bilgisayarlı Tomografi (BT)'de, hibernom iyi sınırlı, düşük atenüasyonlu bir kitle olarak ortaya çıkabilir ve yoğunluğu komşu subkutan yağ dokusuna nispeten yakındır. Kontrastlı BT tümör septalarını daha ayrıntılı gösterebilir. Manyetik Rezonans Görüntüleme (MRG) bulguları bir hibernomu basit bir lipomdan ayırmaya yardımcı olur ancak bu, iyi diferansiye bir liposarkomu mutlaka ekarte etmez. Pozitron Emisyon Tomografisi (PET), kahverengi yağ dokusunun yüksek metabolik aktivitesi nedeniyle hibernomda tutulumun arttığını göstermek için kullanılmaktadır.(5)

Sonuç: Hibernomlar iyi huyludur hatta tam eksize edilmediği durumlarda bile agrasif davranış sergilediği veya tekrarladığı bildirilmemiştir.(4)

Semptomatik hibernomların tedavisi cerrahi müdahaledir. Asemptomatik bir lezyonda preoperatif biyopsi uygun olabilir; bununla birlikte, bu yumuşak doku tümörünün cerrahi eksizyonu, mükemmel postoperatif prognoz ile yeterli ve küratif bir tedavidir. (2)

Bizim vakamızda tümör eksize edilmiş ve oluşan doku defekti primer kapatılmıştır.

Anahtar Kelimeler: adipoz, hibernom, kahverengi yağ hücresi, lipom

P-112
Burun Yarığı Onarımında Cerrahi Teknik

Yunus Emre Gökçe, Göktekin Tenekeci, Bayram Berkan Toker

Mersin Üniversitesi Tıp Fakültesi,Plastik,Rekonstrüktif Ve Estetik Cerrahi Ana Bilim Dalı,Mersin

Konjenital burun yarığı nadir görülen fakat rekonstrüksiyonu zor olan bir deformitedir.Erken embriyolojik gelişim sırasında nöral krest hücrelerinin göçünde meydana gelen sorunlar,füzyon problemleri gibi sebepler burun yarığının da diğer kraniyofasiyal anomaliler gibi meydana gelmesine sebep olur. Nasal alayı içeren atipik kraniyofasiyal yarıklar,Tessier sınıflandırılmasında 1 ve 2 sınıfında bulunmaktadır.

1 yaşında kız bebek tarafımıza burun yarığı sebebiyle getirildi.Hastadaki burun yarığı alar girimin orta 1/3' ünde bulunuyor ve bu deformite Tessier sınıflaması için ayırıcı tanıda rol oynuyor.

2 numaralı yarık hastalaraında, ala hipoplaziktir. 1 numaralı yarıktaki gibi, domda belli belirsiz bir çentiklenme vardır. Burnun lateral yüzü yarık tarafta düzleşmiş ve dorsum genişlemiştir. Göz kapakları etkilenmez; yarık palpebral fissürün medialinden geçer. Medial kantus yer değiştirmiş olmasına rağmen; lakrimal kanal genelde etkilenmemiştir. Yarık yukarı doğru 12 numaralı yarık olarak ilerliyorsa, kaş medialinde şekil değişiklikleri görülür.iskelet tutulumunda ise 2 numaralı yarık, lateral kesici ile köpek dişi arasından başlar. Sert ve yumuşak damak yarığı gelişebilir.

Hastamızda Tessier 2 sınıflamasına göre yumuşak doku tutulumu görülmektedir.Rekonstüksiyon işlemi ise şu şekildedir:

Alanın lateral 2/3üne lateral bazlı kompozit rotasyonel alar flebi işaretlenerek tam kat olarak kaldırılır.Üçgen şeklinde medial bazlı bir flep işaretlenir ve tipik olarak defektin bitişiğinde yer alan nazal tip ile median alar kanadın birleşim yerinden bölünür.Bu flebin uygun şekilde aşağı doğru hareketini sağlayabilmek için nazal yan duvar cildinin medial kantus seviyesine kadar serbestleştirilmesi gerekir. Lateral alar flep,medialde yer alan üçgen şekilli flebe doğru saat yönünde döndürülür.Bu iki flebin birleştirilmesi alar kanadı yeniden oluşturur.Bu iki flep arasındaki uyumu en üst düzeye çıkarmak için medialdeki üçgen flebin apeksi, lateral bazlı rotasyonel flebin distal kenarında yapılan ek bir insizyona doğru ilerletilir.Cilt altı ve cilt sütürleri ile rekonstrüksiyon işlemi tamamlanır.

İzole burun yarığı nadir görülür fakat basit bir işlemle rekonstrüksiyonu mevcuttur.Lateral bazlı rotasyonel alar flep, medial tabanlı üçgen flep kullanılarak,mevcut olan deformite rekonstrüksiyonu sağlanabilmektedir.Doğru planlanıp uygulandğı taktirde estetik açıdan hoş bir burun ucu ve alar kanatlar meydana getirilebilmektedir.

Anahtar Kelimeler: congenital nasal cleft, nasal cleft, tessier 2

Burun Yarığı Onarımında Cerrahi Teknik

P-113

Derin Sternal Yara Enfeksiyonlarının Onarımında "Ayakkabı Bağı" Tekniğinin Kullanımı

İlker Uyar, Tunahan Berk Başol, Emrah Patat, Ersin Akşam

İzmir Katip Çelebi Üniversitesi Tıp Fakültesi, Plastik, Rekonstrüktif ve Estetik Cerrahi Ana Bilim Dalı

Giriş: Kardiyovasküler cerrahi sonrası cerrahi saha enfeksiyonu %1-5 oranında görülebilen ve cerrahi sahanın lokalizasyonunun önemi nedeniyle mortalitesi yüksek olan bir komplikasyondur1. Yüzeysel defektler çoğu zaman rekonstrüktif girişimlere ihtiyaç duymadan pansumanlar ve antibiyoterapi ile gerilese de derin sternal yara enfeksiyonlarında (DSYE) sıklıkla rekonstrüksiyona ihtiyaç duyulur. DSYE kültür pozitifliği, mediastinit varlığı, göğüs ağrısı, sternal instabilite, 38 derece üzeri ateş ve mediastinumdan pürülan akıntı olması şeklinde tanımlanmaktadır1.

Bu olgu sunumunda amaç rekonstrüksiyonu zor görünen defektlerin rekonstrüksiyonunda kolay uygulanabilen, pratik yöntemlerin etkisini vurgulamaktır.

Olgu Sunumu: Kalp Damar Cerrahi kliniği tarafından koroner arter hastalığı nedeniyle kardiyak by-pass operasyonu yapılan 69 yaşındaki kadın hasta, operasyon sonrası gelişen sternal dehisens nedeniyle tekrarlayan debridmanların ardından rekonstrüksiyon için tarafımıza danışıldı. Daha önce 3 seans vakum yardımlı pansuman tedavisi alan hasta ameliyat esnasında değerlendirildiğinde derin sternal yarası olduğu, yara dudaklarının her iki tarafında meme dokusuna uzanan nekrotik dokular olduğu izlendi. Uygun debridmanın yapılmasının ardından son dönemde depremzede hastalarda fasiyotomilerinin kapatılmasında tekrar gündeme gelen "ayakkabı bağı" tekniğinden esinlenilerek steril eldivenden elde edilen lastikler ile yaklaştırma tekniği uygulandı. Bu sayede yara dudaklarının yaklaştırılması sağlandı ve mevcut poşlarına vakum yardımlı yara pansumanı uygulandı. Eldiven lastiği ile yaklaştırmanın ardından 2 seans vakum yardımlı yara pansumanı yapılan hastanın defekti primer onarıldı.

Tartışma ve Sonuç: Günümüzde sternum rekonstrüksiyonu için pektoralis majör flebi, omental flep ve rectus abdominis flebi gibi seçenekler sıklıkla kullanılmaktadır. Derin sternal yarası olan hastaların morbiditeleri ve genel durum bozukluğu düşünüldüğünde hastaların uzun süren ve kompleks bir cerrahi geçirmeleri her zaman mümkün olmayabilir. "Ayakkabı bağı" tekniği, çoğu zaman genel anestezi gerektirmemesi, operasyona bağlı mortalite ve morbiditesinin az olması, operasyon süresinin kısalığı nedeniyle sternal defektlerin onarımında alternatif bir teknik olarak düşünülmelidir.

1. Singh K, Anderson E, Harper JG. Overview and management of sternal wound infection. Semin Plast Surg. 2011 Feb;25(1):25-33. doi: 10.1055/s-0031-1275168.

Anahtar Kelimeler: ayakkabı bağı, defekt, sternal yara

Figür

P-114

Van der Woude Sendromu

Ahmet Tuncer Taşçı, Volkan Özel, Mehmet Bayram, Feryal Tunç, Mehmet Fatih Akkoç

Diyarbakır Üniversitesi Tıp Fakültesi,Plastik,rekonstrüktif ve Estetik Cerrahi Ana Bilim Dalı,Diyarbakır

Giriş: Genetik ve otozomal dominant olan Van der Woude Sendromu, yarık dudak-damak ile birliktelik gösteren en sık sendromdur. Bu sendroma interferon düzenleyici faktör 6(IRF6)'daki mutasyonların neden olduğu bildirilmiştir. En sık görülen şekli alt dudak vermilyonunda, orta hattın her iki yanında simetrik ortası ülsere görünümde yara dudakları ciltten eleve sinüslerin olmasıdır.Dudaktaki çukurlanmalar,dudak gelişiminin erken aşamasında dokunun çukur tabanında yapışması veya dudağın embriyonik lateral kısmında tam birleşmemesinden kaynaklandığı düşünülmektedir.Alt dudak tamiri için en uygun zaman 10-12 aylık süreçte gerçekleştirilmektedir. VWS'deki alt dudak fistülleri asemptomatik olup cerrahi tedavi estetik kaygılar yüzünden yapılmaktadır.

Olgu: İki yaşında erkek çocuğu alt dudak orta hattın her iki yanında salya,türkrük artışı mevcut sağ tarafta 0.9x0.6 cm,sol tarafta 0.8x0.7 cm boyutlarında sinüsleri için kliniğimize başvurdu. Muayenede prematüre doğduğu,doğum ağırlığının 2400 gr olduğu ebeveynlerde akrabalık olduğu öğrenildi..Sinüslerde pürülan akıntı,enfeksiyon lehine bulgular gözlenmedi.Dudaktaki

bu sinüslerin dışında yarık dudak veya damak, dişlerde eksiklik, bifid uvula tespit edilmedi. Aile öyküsünde annesinde de tanısı konulmamış aynı lezyonlar gözlendi. Hasta genel anestezi altında ameliyata alındı. Alt dudak paramedial bölgede lokalize 2 adet fistülü bulunan ve fistülize alanlardan tükürük sıvısı gelen hastanın alt dudakta ektopik minör tükürük bezi olduğu düşünüldü. Fistülize alanlara metilen mavisi enjekte edilerek 5 dakika beklendikten sonra uygun insizyonlar ile girildi.metilen mavisi ile işaretli alanların tamamı eliptik eksize edildi. Eksize edilen sinüsler patolojiye gönderildi.Fistülize alana ulaşmak için yapılan insizyonlarda zarar gören orbicularis oris kası dudaktaki hipotonusu düzeltmek amacıyla onarıldı. Patolojik incelemede sağ tarafta 0.7x0.5x0.3 cm,sol tarafta 0.7x0.6x0.4 cm boyutlarında kitleler parakeratoz ve akantoz gösteren çok katlı yassı epitelyum ile örtülü dokuda epitel altında tükürük bezleri içeren fibrokonnektif dokular izlendi.Ameliyat sonrası 1 yıllık takibinde vermilion hattı,eros yayı,ıslak ve kuru mukozanın anatomik pozisyonlarına uygun olduğu,alt dudakta çökme olmadığı gözlendi.Estetik ve fonksiyonel sonuçlar başarılıydı.

Tartışma: Van der Woude sendromu alt dudakta paramedial alanda simetrik bilateral sinüslerin gözlendiği otozomal dominant kalıtım gösteren mevcut tanısı olan ebeveynlerde aktarım oranın %67 'leri bulduğu yarık dudak,yarık damak sendromlarıyla birlikte gözüken bir sendromdur.Olgumuzda ek anomalisinin olmaması vakamızı daha ilgi çekici hale getirmiştir.VWS'li hastalarda gözlenen sinüsler kör bir poş veya içerisinde minör tükrük bezleri barındırabilir.Sinüslerin orbicularis oris kası içerisine uzanlması sonucu kasın liflerinin kasılmasıyla beraber sinüslerden tükrük sıvısı gelmesi beklenen bir sonuçtur. VWS'de 1p32-41'de ikinci bir kromozal lokus tanımlanmıştır. Sorumlu mutasyonun IRF6 geninde olduğu tanımlanmış fakat bu gende mutasyon gözlenmeyen hastalarda da aynı lezyonların olduğu gözlenmişltir.Dudak çukurlarının belirlenmesinde fistülografi kullanılırken bazı otörlere göre ilk aşamada bilgisayarlı tomografi çekilmesi önerilmektedir. Hastaların yaşı göz önünde bulundurulduğunda ilk aşamada daha az radyasyon maruziyeti olan fistülografi çekilmesinin daha uygun olduğu düşünülmektedir.

Sonuç: VWS tanılı hastalarda yaşamları boyunca komorbiditeye neden olmadığı gözlenmiştir.hastaların tek belirtisi alt dudaktaki çukurlar olup kozmetik amaçlı cerrahi müdahale düşünülmektedir.Cerrahi müdahale edilecek hastayı seçerken asıl dikkat edilmesi gereken nokja mukus salgı üretimi olması veya kronikleşen inflamasyonun mevcudiyetidir.Cerrahi tedavide eliptik eksizyon en sık kullanılan tekniktir.Ayrıca split-lip ilerletme tekniği de kullanılmakta olup post-op başarılı sonuçlar elde edilmiştir.Bu hastalarda soygeçmiş mutlaka sorgulanması gerekmekte olup hasta ve yakınları için genetik görüşü alınması gerekmektedir.

Anahtar Kelimeler: Van der woude sendromu, Yarık dudak-damak, Alt dudakta sinüsler, Cleft lip palate, Alt dudağın çukurlaşması, split-lip ilerletme tekniği

Van der Woude Olgu

P-115

Rinofima'nın Tam Kalınlıklı Deri Grefti ile Onarımı

Mahmut Can Karatoprak, Berk Tahhan, İbrahim Uğur Budak, Yusuf İnan Nakipoğlu, Tuba Gürgah, Mehmet Fatih Akkoç

Dicle Üniversitesi Tıp Fakültesi,Plastik,Rekonstruktif ve Estetik Cerrahi Anabilim Dalı,Diyarbakır

Giriş: Rinofima ilk olarak Antik Yunan'da tanımlanmıştır. Latince "rhis" (burun) ve "phyma" (büyüme) sözcüklerinden oluşmaktadır Rinofima, burun cildinin özellikle distal 2/3 kısmındaki sebase yapılarının benign hipertrofisi ile seyreden, yavaş ilerleyerek burnun hem fonksiyonunu hem de görünümünü bozan, etyolojisi bilinmeyen inflamatuar bir hastalıktır. 5-7.dekaddaki beyaz ırktaki erkekler en sık etkilenen gruptur.Rinofimanın nedeni tam olarak bilinmemekle birlikte, akne rosaceanın son aşaması olduğu düşünülür. Çeşitli medikal ve cerrahi tedavi metodları mevcuttur.Medikal tedavinin genelde yetersiz kaldığı rinofima olgularında cerrahi en çok tercih edilen yöntemdir. Bu olgu sunumumuzda kliniğimize başvuran 65 yaşındaki erkek hasta incelenecektir.

Olgu: Kliniğimize başvuran 65 yaşındaki erkek hastanın burun distal 2/3 kısımda ve dorsalinde 3x3 cm boyutunda rinofiması mevcut idi.Hastanın hipertansiyon(15 yıl),Rozasea(15 yıl) haricinde ek bir kronik rahatsızlığı mevcut değildi.Hasta daha önce dermatoloji tarafından uygulanan tedavilerden fayda görmemesi üzerine tarafımıza başvurmuştur.Hastaya genel anestezi altında tanjansiyel eksizyon ve tam kalınlıklı deri grefti uygulanmıştır.Deri grefti sol supraclavicular bölgeden alınıp dönor saha primer sütüre edilmiştir.Hasta operasyondan sonraki gün taburcu olup post-op. 5. gün polikliniğimize kontrole çağrılmıştır. Hastanın burundaki tie-over pansumanı poliklinikte açılmıştır.Hastanın intraop-postop 5. gün ve 1. ay görselleri

aşağıdaki gibidir.Hasta 1 yıl boyunca takip edilmiş olup herhangi bir nüks gözlenmemiştir.

Tartışma: Rinofima tanısı klinik olarak konulmakta olup, biyopsi tanıdan endişe duyulduğunda yararlı olabilir. Ayırıcı tanıda bcc, scc,sebaseous karsinomalar veya burun lenfoması düşünülmesi gereken diğer hastalıklardır. Hastalığın medikal tedavisinde retinoik asitler,spironolakton ve antibiyoterapi önerilebilir.Ancak uygulanan çoğu medikal tedavi hastalığın regresyonunu sağlamadığından dolayı asıl tedavi yöntemi cerrahi eksizyondur.Literatürde cerrahi tedavisi için bistüri ile eksizyon, dermabrazyon, kriyoterapi, lazer, elektrokoter kullanılmıştır.Hastamıza uyguladığımız yöntem hızlı çözüme ulaştırması,kabul edilebilir estetik sonuçları olması ve kitlenin patoloji tarafından optimal değerlendirmeye olanak sağlaması açısından geçerli yöntemdir.Kriyocerrahi ile yapılan tedavide, kanama riski yanında derinlik kontrolü ayarlanamayacağından hipopigmentasyon ve kötü kozmetik sonuçlarla karşılaşmak daha olasıdır.CO2 lazer uygulamaları ise patolojiye giden materyaldeki cerrahi sınırın tam olarak tayin edilememesi ve hipopigmentasyon gelişmesinden dolayı dezavantajlıdır. Literatürde eksizyon sonrası sekonder iyileşmeye bırakılan olgularda mevcuttur.

Sonuç: Özellikle kadınlarda daha sık görülen Akne Rozasea hastalığı, erkeklerde daha sıkıntılı seyretmekte ve tam anlamıyla tedavi edilememektedir. Etyopatogenezin tam anlamıyla açıklanamamış olmasının bu duruma katkısı büyüktür. Burnun 2/3 distal kısmını tutan ve ileri dönemdeki rinofima vakamızda eksizyon ve tam kalınlıklı cilt grefti ile estetik ünitelere dikkat ederek gerçekleştirdiğimiz rekonstrüksiyon ile burunda herhangi bir distorsiyona neden olmaksızın etraf yüz derisi ile de uyumlu olan normal cilt görüntüsü elde ettik.

Anahtar Kelimeler: rinofima, greft, eksizyon, rozasea

Rinofima

P-116

Vertebral Osteomiyelitli Hastada Keystone Flep İle Rekonstrüksiyon

Meltem Ayhan Oral[1], Zafer Avcı[2], İlker Uyar[2]

1İzmir Atatürk Eğitim ve Araştırma Hastanesi, Plastik, Rekonstrüktif ve Estetik Cerrahi Kliniği, İzmir
2İzmir Katip Çelebi Üniversitesi Tıp Fakültesi Plastik, Rekonstrüktif ve Estetik Cerrahi Ana Bilim Dalı, İzmir

Giriş: Sırttaki defektlerin rekonstrüksiyonu oldukça zorlu olmakla beraber altta yatan osseöz patolojiler (osteomiyelit gibi) varlığında ise multidisipliner bir yaklaşım, preoperatif klinik ve kültür takibi yapılmasını zorunlu kılmakla beraber ameliyat öncesi geniş ve kapsamlı bir hazırlık gerektirmektedir. Keystone perforatör flepler, muskulokutanöz veya fasiokutanöz perforatör damarlardan çıkan pediküller üzerinden özel olarak kaldırılır. Keystone flebin başlıca avantajları, flep canlılığının artmasına izin veren perforatör vasküler bölgelerin, perforozomların korunmasından kaynaklanmaktadır[1]. Üstelik keystone flep operatif olarak nispeten kolaydır, bu da daha kısa operasyon sürelerine ve postoperatif izlem süresinin kısa olmasını sağlamaktadır[2]. Bu olguda vertebra cerrahisi geçiren, sonrasında operasyon bölgesinde bir defekt ve zemininde osteomiyelit olan bir hastanın yönetiminin tartışılması amaçlanmıştır.

Olgu: 62 yaşındaki erkek hasta, kırk yıl önce torakal vertebra cerrahisi geçirmiş. Hastanın ameliyat sonrası çok uzun bir süre herhangi bir şikayeti olmamış. 2021 ekim ayında operasyon bölgesinde ağrı ve akıntı başlaması ile birlikte beyin ve sinir cerrahisi polikliniğine başvurmuş. Yapılan tetkikler sonrası hastaya osteomiyelit tanısı konulmuş. Hasta debridman sonrası rekonstrüksiyon için tarafımıza danışıldı. Hastanın torakal bölgede orta hatta yaklaşık 4*20 cm boyutlarında akıntılı ülsere bir yarası mevcuttu, hastanın doku kültüründe pseudomonas aeruginosa üremesi oldu, yara yerinin rekonstrüksiyona uygun hale gelmesi için medikal tedaviye başlandı. Kültür negatifliği ve osteomiyelit tablosunun gerilemesi sonrası operasyon planı yapıldı. Ameliyat esnasında yapılan debridman sonrası hastanın mevcut defektine yönelik sağ sırt bölümünden keystone flep tasarlandı. İnsizyonlar fasyaya kadar düşüldü. Flep, major pedikülü ile yüzeyel sırt kasları ile birlikte ada flebi şeklinde ilerletilerek defekte adapte edildi. Uygun katman süturasyonu ile donör alanı onarıldı ve bir adet dren yerleştirildi. Postoperatif 3. günde dren çekilerek hasta taburcu edildi. Birinci hafta ve birinci ay kontrollerinde hasta herhangi bir şikayet tariflememekle birlikte operasyon bölgesinde ve sütur hattında herhangi bir patolojik durum gözlenmedi. Sutürler ikinci haftada alındı. Flep bu süreç boyunca viable olarak izlendi, herhangi bir nekroz veya dolaşım bozukluğu görülmedi, hastada tam iyileşme sağlandı.

Tartışma ve Sonuç: Kronik yaralar hastanın yaşam konforunu azaltmakla beraber çok ciddi sağlık sorunlarını da beraberinde getirir. Bu tür hastalarda öncelikle ameliyat öncesi etkin pansuman, yara yerinin kontamine olmamasına dikkat etmek, yakın kültür takibi ve geniş bir preoperatif hazırlık yapmak gerekmektedir. Hasta ameliyattan önce yapılacak işlem ile ilgili detaylı şekilde bilgilendirilmelidir. Keystone flep dolaşım açısından nispeten güvenli bir flep olsa bile postoperatif takip yapılmadır.

Sırtta geniş yara ile başvuran hastalarda keystone flep alternatif bir seçenek olarak akılda tutulmalıdır.

Kaynakça:

1-Ann Plast Surg 2019 Aug;83(2):226-231.doi: 10.1097/SAP.0000000000001854.

2-Aesthetic Plast Surg. 2016 Aug;40(4):540-8. doi: 10.1007/s00266-016-0662-5.

Anahtar Kelimeler: Keystone flep, sırt rekonstrüksiyonu, vertebral cerrahi

Figür

P-117

Göğüs Duvarında Nadir Görülen İndiferansiye Pleomorfik Sarkom olgusunda Latissimus Dorsi Flebi ile Rekonstrüksiyon

Cansu Yalçın[1], Ahmet Safa Doğan[1], Lütfi Doğan[2], Sebat Karamürsel[1]

[1]Ankara Etlik Şehir Hastanesi Plastik, Rekonstrüktif ve Estetik Cerrahi Kliniği, Ankara
[2]Ankara Etlik Şehir Hastanesi Cerrahi Onkoloji Kliniği, Ankara

Giriş: Göğüs duvarı tümörleri, göğüs anatomik bölgesindeki tüm tümörlerin sadece %5'ini oluşturan nadir heterojen bir neoplazma grubudur. Torasik yumuşak doku sarkomları ise tüm toraks malignitelerinin sadece %0,1-0,15'ini oluşturur. İndiferansiye pleomorfik sarkom olarak bilinen malign fibröz histiyositoma, mezenkimal kök hücre kökenli olup erişkinlerde en sık görülen yumuşak doku sarkomlarından biridir, hafif bir erkek eğilimi gösterir ve başvuruda ortalama yaş 59'dur. Ekstremitede elle tutulur, ağrısız, yavaşça büyüyen bir kitle olarak kendini gösterir. Azalan sıklık sırasına göre ekstremiteler, gövde, baş ve boyunda yerleşir. Göğüs duvarında nadiren görülür ve göğüs duvarı tümörü ile karşılaşıldığında akla getirilmelidir. Negatif sınırlarla geniş en blok cerrahi rezeksiyon tedavinin temelidir. Bu yazıda, skapuladan aksillaya uzanım gösteren dev indiferansiye pleomorfik sarkom bulunan erkek olgu sunuldu.

Olgu: 67 yaşında erkek hasta cerrahi onkoloji kliniğine sol skapular bölgeden aksiller bölgeye uzanan yaklaşık 4 yıldır giderek büyüyen dev kitle şikayeti ile başvurdu. Kitlenin kanamasının durmadığını belirtti. Özgeçmişinde DM Tip2, Hipertansiyon ve Koroner Arter Hastalığı mevcuttu. Kitle oluşumuna predispozan olabilecek sigara kullanımı mevcuttu. Ek olarak travma, yabancı cisim maruziyeti ve radyoterapi öyküsü yoktu. Fizik muayenesinde sol skapuladan midaksiller hatta kadar uzanan, altta yatan yapılara yapışık yaklaşık 30 cm büyüklüğünde dev kitle saptandı. Kitlenin hemorajik olduğu, yer yer nekroz odakları olduğu görüldü. Kitleden kanama mevcuttu. Palpabl aksiller veya servikal lenfadenopati yoktu

Pozitron emisyon tomografi (PET)-BT taramasında lezyonun maksimum standardize edilmiş alım değeri (SUVmax) 13,4 idi. Toraks BTde belirgin Lap saptanmadı. Tüm bu bulgulara dayanarak kitlenin eksize edilmesi için operasyon planlandı.

Hasta genel anestezi altında, lateral dekübit pozisyonda opere edildi. Kitle 3 cm'lik sağlıklı deri sınırı bırakılarak kitle tabanındaki serratus anterior ve latissimus dorsi kasının bazı lifleri dahil edilerek enbloc eksize edildi. Aksiller alandaki vasküler yapılara yapışıklık izlenmedi. Torakodorsal sistem korundu. Tümörün uzun çapı 27cm olarak ölçüldü. Oluşan 30*30cmlik doku defekti için torakodorsal arter bazlı pediküllü latissimus dorsi flebi planlandı. 20*20cmlik cilt adası ile eleve edilen flep, cilt adası aksiller ve scapular alana getirilerek defekte adapte edildi. Flep donor alandaki 15*20cmlik alan sol uyluktan elde edilen kısmı kalınlıktaki deri greftleri ile onarıldı. Greftler baskılı pansuman ile kapatıldı.

Cerrahi olarak eksize edilen örnek katı ülserli-nekrotik bir kitle olarak görüldü. Sarkom olduğu bilinen kitlenin alt grup ayırıcı tanısı için immünohistokimyal inceleme (IHC) yapıldı. IHCde, diffüz vimentin, SOX10, INI1 pozitif izlendi. Desmin, EMA, S100, düz kas aktin (SMA) ve STAT6 belirteçleri negatifti. Böylece morfolojik bulgulara göre eksize edilen tümör İndifferansiye Pleomorfik Sarkom Grade 3 (FNLCC Sistemi) olarak derecelendirildi.

Postoperatif 3. Günde hastanın drenleri çıkarıldı ve 5. Günde hasta taburcu edildi. 1. Ayda hastanın operasyon alanının iyileştiği görüldü. Kısmı kalınlıktaki deri greftlerinde lizis saptanmadı. Latissimus Dorsi flebinde komplikasyon izlenmedi. Hastanın kol abduksiyonunda kısıtlılık saptanmadı. Hastaya Tıbbi Onkoloji tarafından postoperatif 2. ayında 2 hafta ve postoperatif 3. Ayında 2 hafta olmak üzere toplam 4 haftalık radyoterapi tedavisi planlandı. Kemoterapi düşünülmedi.

Tartışma: Dev neoplazmaların rezeksiyonunu takip eden büyük doku defektlerinin kapatılmasında tercih edilen tekniğin belirlenmesi çok önemlidir. Göğüs duvarı rekonstrüksiyonu, cerrahi sürecin en zorlu prosedürlerinden biridir. Defekti kapatmak için klasik olarak kas ve kas-deri flepleri tercih edilen dokulardır. Göğüs duvar rekonstrüksiyonu için en yaygın olarak latissimus dorsi veya pektoralis major fleplerini kullanır. Sunduğumuz olguda pediküllü latissimus dorsi myokütan flebi kullanılmıştır. Hastanın takiplerinde komplikasyon izlenmemiştir. Sunduğumuz olguda lateral cerrahi marjin 3 cm olarak eksizyon yapıldı. Tümöre ait belirgin bir kapsüle rastlanmadı. Tümörün hem skapula hem de lateral kostalar üzerinde bulunmasından dolayı eksizyon derinliği istenilen düzeyde sağlanamadı. Skapula ve kosta eksizyonu hastanın genel durumu nedeni ile yapılamadı. Hastanın postoperatif 2. ayında 2 hafta ve postoperatif 3. Ayında 2 hafta olmak üzere toplam 4 haftalık radyoterapi öyküsü mevcut olup kemoterapi almamıştır. Hastanın yakın takibinde nüks izlenmemiştir.

Sonuç: İndifferansiye pleomorfik sarkom agresif bir tümördür ve göğüs duvarında nadiren görülür. Eksizyon sonrası lokal nüks sık görüldüğünden geniş cerrahi marjin ile eksizyon birincil tedavidir ve lateral sınırlar gibi eksizyon derinliği de geniş tutulmalıdır. Cerrahi sınırlar yakınsa, negatif olsa bile, lokal nüksü önlemek için adjuvan radyoterapi faydalı olabilir.

Anahtar Kelimeler: Göğüs duvarı, indiferansiye pleomorfik sarkom, latissimus dorsi flebi, malign fibröz histiyositoma

Resim 1

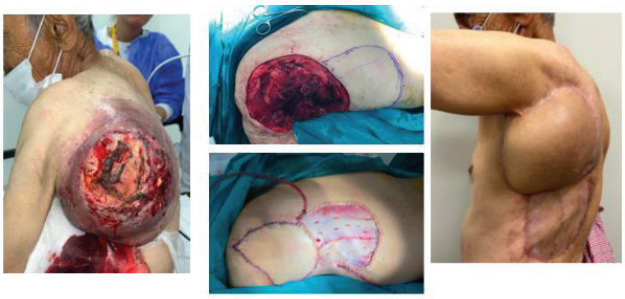

Hastanın preoperatif, intraoperatif ve postoperatif görüntüleri

P-118

Böcek Isırığı Sonrası Alt Ekstremitede Geniş Nekroze Defekt

Fatih Alp Öztürk, Deniz Çavuş

İzmir Atatürk Eğitim Araştirma Hastahanesi

Giriş: Böcek ısırmalarına bağlı acil servis başvuruları özellikle yaz aylarında artar. Akrep, örümcek, arı, kırkayak, karınca gibi pek çok böcek ve eklembacaklı, çeşitli zehirlenmelere ve doku kayıplarına yol açabilirler. Daha nadir olarak böcek zehri hemolitik anemi,konvulsiyon böbrek yetmezliği, Dissemine İntravasküler Koagülasyon (DİK) ve ölüme neden olabilir(1) Bu lezyonların tanısında lezyonun morfolojisi ve hastanın anamnezi dışında herhangi bir özel laboratuvar testi ya da tanısal ipucu yoktur. Bu nedenle, bu gibi lezyonların fizik muayenesinde ve klinik takibinde inspeksiyonun rolü gözardı edilemez. (2)

Olgu Sunumu: 26 yaş kadın hasta, polikliniğimize yaklaşık 2 hafta önce böcek ısırması sonucu oluşan sol bacak medialinde yaklaşık 10x10 cm boyutlarında ekimoz ve superiorunda yaklaşık 4x4 cm boyutlarında kuru nekroze alanı mevcut olan alan ile başvurdu. Kliniğimize başvurmadan yaklaşık 10 gün önce acil servise başvuran hastanın çalışılan hemogram, biyokimya, koagülasyon tetkikleri incelendiğinde KCFT, BFT değerlerinin o dönem için normal aralıkta olduğu görüldü.İncelenen tetkiklerde CRP:6.5 D-DİMER:347 olduğu görüldü.Acil servisin D-Dimer yüksekliği nedeniyle hastayı KardioVaskuler Cerrahisine(KVC) konsülte ettiği görüldü. KVC'nin Derin Ven Trombozu (DVT) şüphesi ile sol alt ekstremite venöz sistem doppler ultrason (USG) çekilmesini istediği görüldü. Çalışılan bu görüntüleme sonucunun"Sol alt ekstremite derin venöz sistemi ana femoral venden distalde trifurkasyon seviyesine kadar patent olarak izlenmektedir. Kompresyona yanıt tamdır. Akut DVT ile uyumlu bulgu saptanmamıştır.'' olarak raporlandırıldığı görüldü. Kliniğimize başvurmadan 5 gün önce dış merkez bir sağlık kuruluşunda 2x1 1000 mg amoksisilin-klavunat tedavisi başlanan hasta defekt bölgesindeki kızarıklığın azaldığını beyan etti. Bu 5 günlük tedavi sürecinde hastanın CRP değerinin 3.1'e gerileyerek tedaviye cevap verdiği görüldü. Tarafımızca enfeksiyon hastalıklarına danışılan hastanın tedavisine 1x1 500mg levofloksasin eklendi. Tarafımızca kontrol amaçlı istenen yüzeyel doku USG'si "Sol kruris üst iç kesimde izlenen lezyon alanında cilt altı dokuda yaygın non-demarke ödem enflamasyon bulguları izlenmiş olup, abse ile uyumlu sıvı koleksiyonu saptanmamıştır. Vena safena magna patent olarak izlenmiştir. Trombüs ayırt edilmedi.'' olarak raporlandığı görüldü. Ardından tarafımızca hastanın servisimize yatışı gerçekleştirildi.2 haftalık antibiyotik tedavisi ardından hasta uygun kanama odakları görülene kadar debride edildi. Ameliyat sırasında debride edilen dokudan alınan örnek incelenmesi için patolojiye gönderildi. Patoloji sonucunun likefaktif nekroz ve yağ nekrozu olarak raporlandığı görüldü. Hasta post operatif 2. günde negatif basınçlı yara bakım ürünü (NBYÜ) tedavisi altına alındı. 1 seans NBYÜ tedavisi ardından hasta post operatif 7.günde 2. kez uygun kanama odakları görülene kadar debride edildi ve defekt sol inguinal bölgeden alınan tam kalınlıklı deri grefti ile onarıldı. Hasta yaklaşık 1 haftalık bir gözlem süresinin ardından taburcu edildi. Polikliniğimizdeki rutin kontrollerde greft intakt olarak değerlendirildi.

Tartışma ve Sonuç: Sonuç olarak böcek ısırıkları nadir de olsa geniş doku kayıplarıyla sonuçlanabilecek inspeksiyon ile tanı konulabilecek lezyonlara neden olabilir. Doku hasarı ısırık anında öngörülemez ve enjekte edilen toksin ile doğru orantılıdır. Bundan dolayı erken debridman gereksizdir çünkü toksinin etkilediği doku alanını önceden tahmin etmek imkansızdır.Kliniğe lokal enfeksiyon da sıklıkla eşlik eder bu nedenle hastanın tedavisine uygun antibiyoterapi eklenmelidir.

Referanslar

1. Madion, Daniel C.; Marshall, Melanie K.; Jenkins, Christopher D.; and Kushner, George M., "Brown Recluse Spider Bite to the Face" (2005). 2. Dişel N.R, Şahan Ö, Açıkalın A. Necrotizing arachnidism: Diagnosing with inspection in insect bites. Gaziantep Med J 2014; 20(4):338-341. 3. Local cutaneous arachnidism: a report of three cases and their management F. Farace*, M. Lissia, A. Mele, D.R. Masia, C. Rubino

Anahtar Kelimeler: Böcek, Nekroz, Debridman

alt ekstremite defekt rekonstruksiyonu

P-119

Liposarkom Eksizyonu Yapılan Toraks Duvarının İntraoperatif Rekonstrüksiyonu: Olgu Sunumu

Aydın Bağdat, Alpagan Mustafa Yıldırım

Afyonkarahisar Sağlık Bilimleri Üniversitesi,Plastik Rekonstrüktif ve Estetik Cerrahi Ana Bilim Dalı

Giriş: Göğüs duvarı; yumuşak doku, kemik iskelet, kıkırdaktan, damar ve sinirlerden meydana gelir ve primer göğüs duvarı tümörleri bu dokulardan köken alan tümörlerdir (1).Yumuşak dokudan kaynaklanan tümörler genelde ağrısız büyüyen kitleler olup çoğu hastada semptomlar nonspesifiktir fakat kemik kaynaklı tümörler ise periost hasarı nedeniyle genellikle ağrı ile kliniğe başvururlar. Ağrı, kötü prognoz göstergesidir (2). Ağrı ve şişlik en sık saptanan semptom olsada; yumuşak doku sarkomlarında olduğu gibi, genellikle hızla büyüyen ağrısız şişlik olabilir.Liposarkom En sık izlenen yumuşak doku sarkomu olup; tüm mezenkimal malignitelerin %20 'sini oluşturan, kapsüllü bir yumuşak doku primer malign tümörüdür (3). Hastalar genellikle yavaş büyüyen ağrısız kitle nedeniyle doktora başvurur. Çoğunlukla, büyük boyutlara ulaşabilen tümörlerdir.BT ve MRG, tümör büyüklüğünü, çevre doku invazyonunu ve buna bağlı olarak cerrahi rezeksiyon genişliğinin planlamasında anlamlı iken; PET-BT, extratorasik metastazların saptanmasında kullanılmaktadır (4).Rezeksiyon genişliği hakkında değişik görüşler olmasına rağmen genel kanaat yüksek dereceli malign lezyonlarda cerrahi sınırdan 4-5 cm, düşük dereceli malign lezyonlarda 2 cm uzaklıkta geniş eksizyon uygulanmalıdır.

Olgu: 33 yaşında erkek hasta 1 yıldır sol göğüs alt orta kadran yan duvarında artan şişlik yakınması ile Göğüs cerrahisi kliniğine başvurmuş sonrasında yapılan bt ile maling mezenkimal tümör lehine ön tanı değerlendirilmiş. İia biyopsisinde liposarkom değerlendirilmesi yapılmış ve cerrahi planlanmıştır. Göğüs cerrahisi tarafından 4*4 cm olan kitle 4 cm temiz cerrahi sınır ile cilt cilt altı kas ve 3 adet kosta tam kat eksiz edilmiş.toraks duvarı üzerine prolen mesh uygulanmış. intraoperatif danışılan ve dahil olduğumuz vakada 12*12 olan defekte latissimus dorsi kas flebi tasarlanarak gerginlik olmadan defekt üzerine prolen meshi kapatacak şekilde kapatıldı. Latissimus flebinin adepte edilmesi ile cilt defekti kontrakte olmuş ve primer suturizasyon ile kapama yapıldı.takiplerinde komplikasyon görülmedi. Hastanın 1 ay sonraki kontrollerinde omuz eklem açıklığı tam olarak değerlendirildi ve hareket kısıtlılığı yoktu.

Resim 1. Pet/Ct liposarkom görüntüsü 2.eksize edilen materyal 2 adet kosta ile tam kat 3.cilt görüntüsü. 4. Hastanın eklem açıklığı ve hareket arkı

Tartışma: Anterior toraks duvarında 5 cm'den küçük, posterior toraks duvarında skapula altında 10 cm'nin altındaki defektlerde rekonstrüksiyon gerek kalmadan kapatılabilir(5). Yara yeri enfeksiyonu ve RT uygulanan bölgelerde otolog greftlerin kullanımı sakıncalıdır (4). Yumuşak doku rekontrüksiyonunda cilt kaydırmaları, pediküllü veya serbest miyokütanöz flepler kullanılır. En sık kullanılan miyokütanöz flepler pectoralis majör, latissumus dorsi, serratus anterior, rectus abdominus dir. Omentum günümüzde sadece parsiyel kat defektlerinde ve başarısız kas fleplerini kurtarmak için kullanılır (6). defektlerin rijit olmayan onarımında; Prolene mesh, Marlex mesh, PTFE (polytetrafluoroethylene) veya Gore-Tex yama, rijit rekonstrüksiyon amacıyla ise; Metil Metakrilat sandwich greft (iki mesh arası kemik sementi), Silikon, Teflon, Akrilik ve Titanyum plak materyaller kullanılır.

Tüm göğüs duvarı rekonstrüksiyonlarının temel hedefleri paradoksal hareket ve yelken göğüs oluşumunu önlemek,ölü alanı yok etmek, göğüs duvarı sertliğini geri kazanmak, pulmoner mekaniği muhafaza etmek, intratorasik organları herniasyon ve kompresyondan korumak ve yumuşak doku ile protezin örtülmesini sağlayarak iyi bir kozmetik sonuç eldemektir (7,8). Paradoksal göğüs duvarı hareketini önlemek için göğüs duvarı stabilizasyonunun teorik bir faydası vardır, böylece solunum fonksiyonları korunur. Ancak göğüs duvarı rekonstrüksiyonunun solunum fonksiyon testleri üzerindeki etkisi gösterilememiştir (9).

resim 5. Göğüs duvarı defektlerinin rekonstrüksiyon algoritması

Demirhan R,Temiz G, Giderlioğlu K et al. Multidisciplinary Approach and Clinical Algorithm in Resection and Reconstruction for Chest Wall Tumor. J Kartal TR 2016;27(2):97-102

Sonuç: Rekonstrüksiyonda kullanılacak malzeme ve tekniğe; rezeksiyon alanının yeri, boyutu, derinliği ve cerrahın deneyimine göre karar verilmektedir. Göğüs duvarı stabilitesinin sağlanması ve defektin rekonstrüksiyonu için, sentetik veya otolog greftler kullanılabilir. Sentetik greftlerin, otolog greftlere göre enfeksiyon ve malpozisyon riskleri mevcut olup; bu durumunda çıkarılmaları gerekebilir. Otolog greftler için ise, pedikülün beslenmemesi ve solid rekonstrüksiyonu sağlamadaki yetersizlik dezavantaj olarak karşımıza çıkmaktadır.Uygun şekilde yapılan rekonstrüksiyon komplikasyonları azaltarak,paradoksik hareketi en aza indirerek solunumsal fonksiyonda düzelme ve tatmin edici kozmetik sonuçlar elde etmemizi sağlar.

Anahtar Kelimeler: latissimus dorsi flebi, liposarkom, toraks duvarı rekonstrüksiyonu

Pet/Ct liposarkom görüntüsü

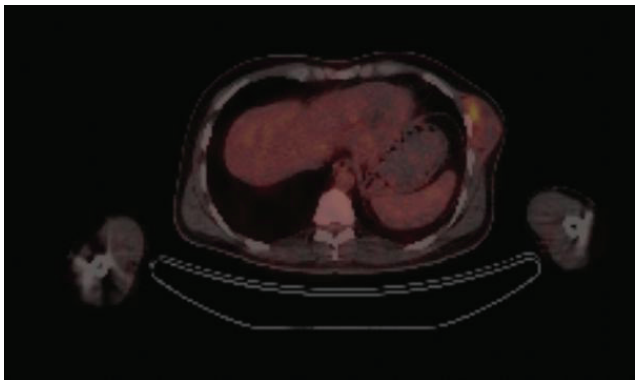

Pet/Ct liposarkom görüntüsü

P-120

Superior Pediküllü SMAS Flebi ile Tip Kontrolü Sağlaması

Sercan Yücel[1], Ömer Taşkın[2]

[1]Memorial Kayseri Hastanesi Plastik Cerrahi Kliniği
[2]Erciyes Üniversitesi Tıp Fakültesi Plastik Cerrahi Ana Bilim Dalı

Rinoplasti ameliyatı yapılan hastalarda Superior pediküllü SMAS flap tekniği uygulanarak tip kontrolünün sağlanması ve tip desteğinin korunması amaçlanmaktadır. Çalışmada superior pediküllü SMAS flebi oluşturularak supratip askılama,tip grefti kamuflajı, tip desteği ve tip projeksiyonu,kolumellar fazla yumuşak dokununun eksizyonunun sağlanması planlanmaktadır.

Burun estetiği cerrahlarının karşılaştığı zorluklardan biri de burun ucu düzensizliklerini ameliyat sonunda gizlemektir. (1,2). Ek olarak, kalın derili hastalarda cilt yumuşak doku zarfı zayıf elastikiyete ve zayıf redraping özelliklerine sahiptir, bu da supratip ve uç bölgesinde daha fazla ödem ve ölü boşluk oluşumuna neden olur.Kıyılmış kıkırdak, temporal fasya ve yumuşak doku greftleri dahil olmak üzere supratip bölgesinde uç düzensizliklerini gizlemek ve ölü boşluk oluşumunu azaltmak için birçok cerrahi teknik tanımlanmıştır.Supratip bölgesinde ölü boşluk oluşumunu azaltmak ve yumuşak doku zarfını yönetmek için cilt-kas flebinin (SMAS [yüzeysel musküloaponörotik sistem] flebi) inceltilmesi ve burun ucunun farklı bağlarının (Pitanguy olarak da adlandırılan dermokartilajinöz bağ ve scroll bağ) yeniden yapılandırılması için dikiş tekniklerinin kullanılması tarif edilmiştir.(3,4,5)

Nazal şekil bozukluğu nedeniyle opere edilen Superior pediküllü SMAS flebi ile tip kontrolü sağlaması tekniği uygulanan hastaların verileri retrospektif olarak taranacaktır.2022-2023 yılları arasındaki hasta verileri toplanacaktır.Hastaların kontrol takiplerinde alınan notlar, hastaların ameliyat öncesi ve sonrası şekil memnuniyetleri sorgulanacak.Hasta memnuniyet skalası ve ameliyat öncesi ve ameliyat sonrası sorgulanacaktır. Hastaların fotoğrafları ölçüm amaçlı kullanılacaktır. Bilgisayar yardımlı programla nazal supratip break açıları hesaplanacaktır. İstatistiksel analizler Statistical Package for the Social Sciences (SPSS) istatistik programı, ile yapılacak.Veriler ortalama (X) ve standart sapma(SD) olarak ifade edilecek. Oluşturulan grupların grup içi değerlendirmeleri bağımsız iki örnek t testi, gruplararası farklılıkları istatistiksel olarak değerlendirmek için ise ANOVA(tekyönlüvaryans) analizi yapılacak. Gruplar arası farklılıkları ortaya koymak için Tukey post-hoc testi kullanılacak. Parametreler arası ilişkiler Pearson korelasyon analizi kullanılarak değerlendirilecek. İstatistiksel anlamlılık düzeyi için $p<0,05$ kabul edilecek. Hastaların öncesi-sonrası fotografları makale aşamasında kullanılacak olup hastalardan bilgilendirilmiş olur formu alınmıştır.Ameliyat tekniği sorumlu araştırmacı tarafından tariflenmiş olup yardımcı araştırmacı da aynı tekniği kendi hastalarında uygulamıştır. Yardımcı araştırmacı makalenin yazım, referansların toplanması ve düzenleme aşamalarında da görev alacaktır.

1. Guyuron B, DeLuca L, Lash R. Supratip deformity: a closer look. Plast Reconstr Surg 2000;105:1140–1151
2. Sheen Jack H. A new look at supratip deformity. Ann Plast Surg 1979;3:498–504
3). Daniel RK, Palhazi P. The nasal ligaments and tip support in rhinoplasty: an anatomical study. Aesthet Surg J. 2018;38(4):357-368. doi:10.1093/asj/sjx192
4) 4. Courson AM, Adamson PA. The intercrural fascia graft in primary rhinoplasty.JAMA Facial Plast Surg. 2018;20(1):76-77. doi:10.1001/jamafacial.2017.1077
5)Chu E, Davis RE. SMAS debulking for management of the thick-skinned nose.JAMA Facial Plast Surg. 2015;17(4):305-306. doi:10.1001 / jamafacial.2015.0361

Anahtar Kelimeler: rinoplasti, SMAS flebi, tip desteği

SMAS flep

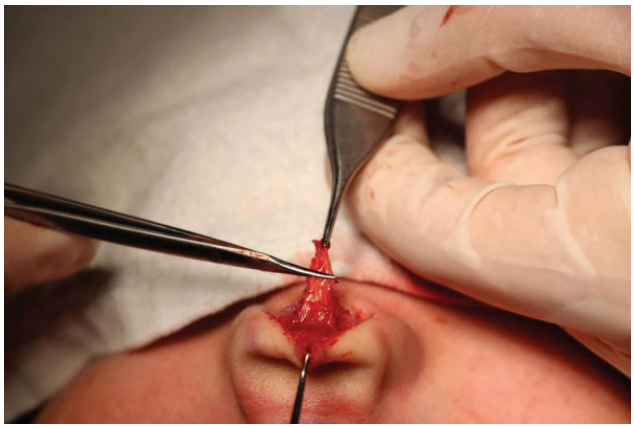

Superior pediküllü SMAS flebinin hazırlanması

P-121

Plastik Cerrahinin Gözünden 6 Şubat 2023; Asrın Felaketi

Murat Doğuş Çerikan, Hüseyin Emre Ulukaya, Burak Arkan, Sabri Öztürk

Seyrantepe Hamidiye Etfal Eğitim ve Araştırma Hastanesi, Plastik Rekonstrüktif ve Estetik Cerrahi Kliniği, İstanbul

Giriş: 6 Şubat 2023'te saat 04.17'de Kahramanmaraş'ın Pazarcık ilçesi merkezli 7,7 büyüklüğündeki ilk deprem; Kahramanmaraş, Gaziantep, Malatya, Diyarbakır, Kilis, Şanlıurfa, Adıyaman, Hatay, Osmaniye ve Adana olmak üzere Türkiye'nin Doğu Anadolu, Güneydoğu Anadolu ve Akdeniz Bölgesi'nde bulunan on şehri etkilemiştir. Artçı depremler olmaya devam ederken aynı gün saat 13.24'te Kahramanmaraş'ın Elbistan ilçesinde meydana gelen 7,6 büyüklüğündeki ikinci deprem ise var olan hasarın daha da artmasına yol açmış, yedi gün süreyle millî yas ve on ilde Olağanüstü Hal (OHAL) ilan edilmesiyle sonuçlanmıştır. Yaşanan bu büyük felaketin ardından özellikle savaş cerrahileri arasında yer alan Plastik, Rekonstrüktif ve Estetik Cerrahi; sahada çok önemli görevler üstlenmiştir.

Depremde en çok crush ekstremite yaralanmaları ve kırıklar görülmektedir. Bunların çoğunda fasyotomiye ihtiyaç duyulmakta ancak acil şartlarda ve yeterli tecrübesi olmayan kişilerce yapılan fasyotomilerin çoğunlukla yetersiz kaldığı görülmektedir. Çalışmamızda Şişli Hamidiye Etfal Eğitim ve Araştırma Hastanesi (EAH) Seyrantepe yerleşkesine gelen yaralılar ve gönüllü ekibimizin görev aldığı Kahramanmaraş Necip Fazıl Şehir Hastanesine gelen yaralılar değerlendirilmiştir.

Bulgular: 6 Şubat 2023 tarihi itibariyle başlayan depremlerde yaralanan hastalar acil serviste öncelikle

genel cerrahi, ortopedi, acil tıp, plastik rekonstrüktif ve estetik cerrahi, anesteziyoloji bölümlerinden uzman ve asistan hekimler arasından oluşturulan ekiplerce karşılandı. Şişli Hamidiye Etfal EAH Seyrantepe Yerleşkesi depremin ilk gününden itibaren 3. Basamak bir hastane olarak depremzede hastaları kabul etmeye başladı. Hastalar yattığı ana servisten bağımsız olarak Plastik, Rekonstrüktif ve Estetik Cerrahi Kliniğince değerlendirildi, gerek görülen tedaviler tarafımızca uygulandı. Hastalar her gün ziyaret edildi ve günlük pansumanları tarafımızca yapıldı.

Kliniğimizde süreç boyunca 12 hastaya yataklı tedavi hizmeti verildi. Deprem sonrası ilk günlerde getirilen hastalar; ağırlıklı olarak fasyotomi ihtiyacı olan veya depremin ilk gününde acil şartlarda dış merkezlerde fasyotomi açılıp takip amaçlı kliniğimize sevk edilenlerden oluşmaktaydı. Depremin ikinci haftasından sonra kliniğimizde depreme sekonder oluşan doku defektli hastaları takip ettik.

Deprem bölgesinde artan ihtiyaç üzerine Kahramanmaraş Necip Fazıl Şehir Hastanesi'nde gönüllü olarak görev alındı. Kahramanmaraş'ta tarafımızca tedavi edilen hastaların çoğunluğunu deprem sonrasındaki kötü çevresel şartlara sekonder gelişen travmalar nedenli doku defektli hastalar oluşturuyordu. Ayrıca tarafımızca yanık (elektrik, kaynar su), bası yarası, yabancı cisim vb. şikayetlerde değerlendirildi ve tedavi edildi.

Tartışma ve Sonuç: Sosyoekonomik olarak az gelişmiş ülkelerde depremlerde yaralanmalar ve ölümler çoğunlukla binaların çökmesine bağlıdır. Ölümlerin ve yaralanmaların diğer nedenleri arasında yüksekten atlama, çevresel faktörlere bağlı travmalar ve yangınlar bulunmaktadır. Hastanemize başvuran yaralanmaların büyük çoğunluğunu binaların çökmesi sonucu enkaz altında gelişen yaralar oluşturmaktadır. Depremin ilerleyen haftalarında ise yaralanmaların daha çok çevresel faktörlere bağlı oluşan travmalar sonucu meydana geldiği gözlemlendi. Hem depremlerin çok şiddetli olması hem de kısa sürede arka arkaya meydana gelmesi yaşanan yıkımı ve kayıpları daha da artırmıştır. Deprem büyüklüğü ve can kayıpları bakımından 20. yüzyılın başından itibaren ülkemizde olan depremler incelendiğinde, 7.9 büyüklüğündeki Erzincan depreminden sonraki ikinci büyük deprem yaşanmıştır.

Deprem toplu ölüm ve yaralanmalara neden olan büyük bir felakettir. Bu nedenle yaralı kişilere kısa zamanda uygun bir biçimde müdahale edilebilmesi gerekmektedir. Hem insani açıdan hem de plastik, rekonstrüktif ve estetik cerrahi olarak bu gibi felaketlerde toplumun omzumuza yüklediği büyük sorumluluğun farkında olarak üzerimize düşen görevi layıkıyla yerine getirmek en büyük gayemiz olmalıdır.

Anahtar Kelimeler: Asrın felaketi, Kahramanmaraş depremi, deprem, plastik cerrahi, savaş cerrahisi

P-122

Aksiller Bölgedeki Crush Yaralanmaya Rekonstrüksiyon Yaklaşımı

İlker Uyar[1], Burak Bilge Kağan Ayna[1], Özgür Turan[1], Meltem Ayhan Oral[2]

[1]*İzmir Katip Çelebi Üniversitesi Tıp Fakültesi, Plastik, Rekonstrüktif ve Estetik Cerrahi Ana Bilim Dalı*
[2]*İzmir Atatürk Eğitim ve Araştırma Hastanesi, Plastik, Rekonstrüktif ve Estetik Cerrahi Kliniği, İzmir*

Giriş: Aksilla yaralanmaları, araç içi ve araç dışı trafik kazaları, deprem gibi doğal afetler, yanık, ateşli silah yaralanmaları gibi sebeplerle meydana gelebilir. Multiple travmalı hastaların tedavisi, bir çok branşın bir araya gelerek ortak bir çalışma yürütülmesini gerektirir. Hastalar, multiple travmaları sonucu meydana gelen sistemik ve lokal pek çok problemi bir arada bulundurur. Crush yaralanmalarda, hastaların öncelikle genel durumları, vital bulguları değerlendirilir ve gerekli müdahalelerde bulunulur. Akut böbrek yetmezliği (ABY), akut kompartman sendromu, kemik fraktürlerine bağlı akut pulmoner emboli sık görülen ve hastanın sağlığını tehdit eden sorunlar arasında yer almaktadır.

Bu çalışmada deprem sonrası sağ aksiller bölgesinde derin ve kirli crush yaralama sonrası defekt ile başvuran bir hasyanın rekonstrüksiyon yönetiminin sunulması amaçlanmıştır.

Olgu: 55 yaşında diyabeti olan erkek hasta, sağ üst ekstremite üzerine beton blok düşmesi sonrası multiple travma sebebiyle hastaneye kaldırılmış. Sağ üst ekstremiteye fasiyotomi uygulanan ve sonrasında fasiyotomi alanı kapatılan, akut böbrek yetmezliği nedeniyle sekiz kez hemodiyaliz tedavisi alan hasta, vital bulgularının stabil olmasının ardından tarafımıza transferi yapıldı. Hasta devir alındıktan sonra, tam bir fizik muayene, laboratuvar ve görüntüleme tetkikleri yapıldı ve ilgili diğer branşlar tarafından önerilen tedaviler uygulandı. Akut pulmoner emboli'nin dışlanması, böbrek fonksiyonları ve genel durumunun düzelmesinin ardından hastanın sağ aksilla bölgesinde bulunan 8x15cm boyutlarındaki yarasına seri debridmanlar yapıldı, negatif basınçlı yara tedavisi(vac) uygulandı. Vac tedavisi sonrası pediküllü latissimus dorsi muskulokutan flebi ile onarım planlandı. Genel anestezi altında sol lateral dekübit pozisyonunda, latissimus dorsi kas-deri flebi diseke edilip eleve edildi, deri altında oluşturulan subkutan tünelden aksilladaki defekte transpoze edildi. Donör alan primer kapatıldı, hem donör alana hem de flebe birer adet hemovac dren yerleştirildi. Flep ve donor alandaki drenler post op 7. gün çekildi. Takiplerde herhangi bir problem saptanmadı.

Tartışma ve Sonuç: Multiple travma hastalarına yaklaşım, birden fazla branşın ortak çalışmasını gerektiren, kompleks tedaviler gerektirir. Tedavide öncelikle hastanın hayati risk içeren sorunları ele alınmalıdır. Akut böbrek yetmezliği ve akut kompartman sendromu, crush yaralanmalarda dikkat edilmesi gereken önemli problemlerdir. Aksilla bölgesinde geniş doku defektleri içeren yaraların rekonstrüksiyonunda pediküllü latissimus dorsi flebi, torakodorsal arter perforatör flebi, paraskapuler flep ve serbest flepler önemli tedavi seçenekleridir.

Pediküllü latissimus dorsi flebinin omuz ve aksilla defekti tamirinde mikrocerrahi gerektirmeden, tek seansta ve nispeten kolay diseksiyon ile istenen doku örtüsünü sağlama gibi avantajları vardır ve uygun bir alternatif sunmaktadır.2

Kaynakça:

1: Turkiye Klinikleri J Plast Surg-Special Topics. 2017;6(1):72-5

2: Türk Plast R ekons trF.st Cer Derg (2 002) Cilt; 10, Sayı:3

Anahtar Kelimeler: aksiller defekt, flep, latissimus dorsi

Figür

P-123

Kliniğimizde Nadir Görülen Olgu Sunumu: Dev Lipom

Zekeriya Aktar, Hayri Ahmet Burak Nurşen, Bilsev İnce

Necmettin Erbakan Üniversitesi Meram Tıp Fakültesi, Plastik Rekonstrüktif ve Estetik Cerrahi Anabilim Dalı, Konya

Giriş: Lipomlar mature yağ dokusundan köken alan, yavaş büyüyen, nadiren 2 cm'den büyük boyutlara ulaşan mezenkimal tümörlerdir. Lokalizasyonlarına göre yüzeysel ve derin olarak sınıflandırılırlar. Lipomlar birçok yerde ortaya çıkabilir, ancak en sık baş, boyun, omuzlar ve sırtın deri altı dokusunda görülür. Dev lipom adı verilen 5 cm'den büyük lezyonlar vücudun herhangi bir yerinde oluşabilir ancak üst ekstremitelerde nadiren bulunur.(1) Diğer yumuşak doku kitle lezyonları gibi, ultrason (US) görüntüleme de şüphesiz ilk değerlendirmede kullanılabilir. (2) Dev lipomlar, komşu dokulara bası etkisi ile bulundukları yerlerde çeşitli semptomlar oluşturabilir. Bu tür kitle etkisi yaratacak büyük olgularda tedavi cerrahi eksizyondur (3).

Olgu: Sağ kol anteriorda lipom ile uyumlu kitlesel lezyonu olan 61 yaşındaki hasta kliniğimize başvurdu. Yapılan USG görüntülemesinde Sağ kol proksimalinde kas ve vasküler yapıları iten, iyi sınırlı yaklaşık 19x15 cm boyutlarında, zayıf kanlanma gösteren, brakial arterle ilişkisi olmayan yumuşak doku kitlesi izlendi. Kitleye kolun anterolateralinden uygun insizyonla girildi. Kitle etraf dokulardan serbestlenerek total eksize edildi.

*Kitlenin patoloji raporu lipom olarak raporlanmıştır.

Tartışma: Dev lipomlar, genellikle vücudun derin planlarında yerleşen, nadir görülen mezenkimal tümörlerdir. Yağ dokusu birikimi erkeklere göre daha fazla olduğu için lipomlar kadınlarda daha sık görülür.(4) Lipomları sadece klinik özellikleri ile diğer yumuşak doku kitlelerinden ayırt etmek zordur. Tanı radyolojik veya histolojik bulgularla desteklenmelidir. Boyutları 5 cm'den büyük yumuşak doku kitlelerinde malignite düşünmek gerekir (5). Çoğu lipomda tedavi edilmeden klinik takip yapılabilir. Tanıda belirsizlik, düzensiz kontur büyük boyun kitlesi (>10cm), hızlı büyüme, kitleyle ilişkili ağrı, derin yerleşim yerleri (kas içi veya kas içi) veya kozmetik durum varsa eksizyon düşünmek gerekir. Dev lipomların tedavisi tam eksizyondur.(6) Bazen liposuction da yararlı olabilir çünkü işlem sonrasında daha az iz kalır ancak eksizyona kıyasla tekrarlama şansı daha yüksektir.(7) Geniş eksizyon, rekürrensin önlenmesinde faydalıdır.(8). Rekürrens genelde nadir görülür ve lipomun tam eksize edilememesinden kaynaklanır (9).

Sonuç: Üst ekstremite gibi atipik yerleşimli lipomlar mezenşimal kökenli, matür yağlı doku içeren ve nadir görülen bir benign tümördür. Ayırıcı tanıda diğer malign kitleler de düşünülmelidir.

Ultrasonografi, seçilmesi gereken ilk tanı yöntemidir. Kesitsel görüntüleme yöntemleri tanıda daha faydalı olmakla birlikte Manyetik rezonans görüntüleme, tipik sinyal özellikleri ve yağ baskılama tekniklerinin yardımıyla tanı koydurucudur. Bu tip olgularda seçilecek tedavi, rekürrensi önlemek ve tam sonuç alabilmek için ayrıntılı bir klinik ve radyolojik değerlendirmeden sonra tam eksizyondur (10).

Referanslar:

1-Allen B, Rader C, Babigian A. Giant lipomas of the upper extremity. Canadian Journal of Plastic Surgery. 2007;15(3):141-144. doi:10.1177/229255030701500308

2-Carmelo Pirri, MD, PT and others, Radiating Upper Limb Pain Due to a Large Subcutaneous Lipoma: Fascial Sono-Palpation, Pain Medicine, Volume 21, Issue 12, December 2020, Pages 3721–3723, https://doi.org/10.1093/pm/pnaa081

3- Elbardouni A, Kharmaz M, Salah Berrada M, Mahfoud M, Elyaacoubi M. Well-circumscribed deep-seated lipomas of the upper extremity. A report of 13 cases. Orthop Traumatol Surg Res. 2011;97(2):152-1

4- Phalen GS, Kendrick JI, Rodriguez JM. Lipomas of the upper extremity: a series of fifteen tumors in the hand and wrist and six tumors causing nerve compression. Am J Surg 1971; 121: 298–306.

5- Weiss Sw, Goldblum JR. Bening Lipomatous tumors. In: Enzinger and Weiss' s soft tissue tumors. 4th edition. St.Louis: Mosby, 2001, 571-6

6-- Higgs PE, Young VL, Schuster R, Weeks PM. Giant lipomas of the hand and forearm. South Med J 1993; 86: 887–90.

7-Calhoun KH, Bradfield JJ, Thompson C. Liposuction-assisted excision of cervicofacial lipomas. Otolaryngol Head Neck Surg 1995;113:401–03

8 - Nishida J, Morita T, Ogose A, et al. Imaging characteristics of deep-seated lipomatous tumors: intramuscular lipoma, intermuscular lipoma, and lipoma-like liposarcoma. J Orthop Sci 2007;12:533-41.

9 - Ramos-Pascua LR, Guerra-Álvarez OA, Sánchez-Herráez S, et al. Intramuscular lipomas: Large and deep benign lumps not to be underestimated. Review of a series of 51 cases. Rev Esp Cir Ortop Traumatol 2013;57:391-7.

10 -Özcan C, Görür K, Talas D, Aydin ö. Intramuscular benign lipoma of the sternocleidomastoid muscle: a rare cause of neck mass. Eur Arch Otorhinolaryngol 2005;262:148–50

Anahtar Kelimeler: Dev lipom, eksizyon, ultrason

Kliniğimizden vakanın preop ve intraop fotoları

P-124

Tek Taraflı Dudak Yarıklarında Fisher Yöntemiyle Onarım Tecrübelerimiz

Emrah Kağan Yasar, Halil Işık, Murat Şahin Alagöz

Kocaeli Üniversitesi Tıp Fakültesi, Plastik Rekonstrüktif ve Estetik Cerrahi AD

Amaç: Yarık dudak cerrahisiyle ilgili yapılan araştırmalar, rotasyon-ilerletme onarımındaki modifikasyonların en yaygın kullanılan teknikler olduğunu ortaya koymaktadır.[1] Dudak yarıklarının cerrahi tedavisinde son yıllarda popülerliği artmakta olan yöntemlerden birisi de Fisher`ın tanımlamış olduğu anatomik alt ünite yöntemidir.[2] Kliniğimizde kullanageldiğimiz bu yöntemle ilgili verilerin araştırılması ve sunumu amaçlanmıştır.

Gereç-Yöntem: 2018-2023 yılları arasında Kocaeli Üniversitesi Tıp Fakültesinde tarafımızca Fisher yöntemi kullanılarak opere edilmiş olan dudak yarıklı hastalar retrospektif olarak tarandı. Hastalarla ilgili olarak yaş, cinsiyet, sendrom varlığı, yarık taraf, yarığın derecesi, operasyon zamanlaması, komplikasyon, ikincil cerrahi ihtiyaç verileri araştırıldı.

Bulgular: Toplamda 15 hastanın opere edildiği, bunların 12 kadarının erkek 3 tanesinin kız olduğu,4 hastada sağ taraflı,11 hastada sol taraflı dudak yarığı olduğu, 7 hastanın komplet ve 8 hastanın inkomplet dudak yarıklı olduğu, hiç bir hastanın sendromik olmadığı, ortalama ilk başvuru zamanlama yaşının 4,3 ay olduğu, operasyon zamanlamasının da 6,2 ay olduğu, hastalardan 8 tanesine Tajimanın ters U insizyonuyla dudak yarığı burnu onarımı yapıldığı görüldü. Hastalarda herhangi bir komplikasyon izlenmedi. Operasyon sonrası YBÜ ihtiyacı olan hasta olmadı. Vermilyon cilt basamaklanması için bir hastaya 6. ayında ikincil cerrahi girişim önerildi fakat aile tarafından girişim zamanlaması ertelendi. Herhangi bir hastaya ikincil bir girişim yapılmadı.Hastaların takiplerinde en uzun süre 5yıl iken, en kısa süre 3 ay idi.

Tartışma-Sonuç: Fisher yönteminin kozmetik sonucunun üstünlüğünü iddia eden yayınların [3] sayısı artmaktadır ve bu da bu yönteme olan ilgiyi artırmaktadır. Dudağın anatomik alt ünitelerinin azami bir şekilde korunması sayesinde olası skarın kabul edilebilirlik düzeyinin yüksek olması, tekniğin öğrenme eğrisinin hızlı olması özellikle dudak yarığıyla ilgilenen cerrahlar açısından Fisher yöntemini değerli kılmaktadır. Yazar Fisher yöntemi uygulanan hastalarda ameliyat sonrası vermiliyonda asimetri ve yarık olmayan tarafta vertikal uzunluğun fazla kaldığını ve bu fazlalık ihtimali nedeniyle buna önlem olarak vermiliyon-mukozal yapı üzerinde mukozal girişimlerle ilgili modifikasyonlara ihtiyaç olabileceğini düşünmektedir.

1. Goodacre T, Swan MC. Cleft lip and palate: Current management. Paediatr Child Health 2008;18:283–292.
2. Fisher, David M. Unilateral cleft lip repair: an anatomical subunit approximation technique. Plastic and reconstructive surgery, 2005, 116.1: 61-71.
3.Patel, Terral A. B.S.; Patel, Krishna G. M.D.. Comparison of the Fisher Anatomical Subunit and Modified Millard Rotation-Advancement Cleft Lip Repairs. Plastic and Reconstructive Surgery 144(2):p 238e-245e, August 2019.

Anahtar Kelimeler: Anatomik alt ünite, dudak, dudak yarığı onarımı, Fisher Yöntemi

Şekil 1

Sol inkomplet dudak yarığı olan 5 aylık erkek bir hastanın ameliyat öncesi (üstte solda), Fisher Yöntemine göre yapılan dijital çizimleri sonrası (üstte sağda), ameliyat sonrası masada (altta solda) ve 3,5 yıl sonra kontrolündeki (altta sağda) görünümleri izlenmektedir.

P-125

Dudak Yarığı Olan Hastalarda Alar Tabanın Yükseltilmesi Amacıyla Dezepitelize Flep Kullanımı

Lütfi Eroğlu[1], Ümit Eyüpoğlu[2], Mehmet Berke Göztepe[2], Yağız Berk Eroğlu[3]

[1]Serbest Hekim, Samsun
[2]Ondokuz Mayıs Üniversitesi, Tıp Fakültesi, Plastik, Rekonstrüktif ve Estetik Cerrahi AD
[3]Cumhuriyet Üniversitesi, Tıp Fakültesi, Plastik, Rekonstrüktif ve Estetik Cerrahi AD

Amaç: Yarık dudak hastalarında alar taban ve nostril tabanının depresyonu ortak görülen özelliklerinden biridir. Bu çalışmada unilateral inkomplet yarık dudak hastalarının primer operasyonlarında ve dudak yarığına bağlı dudak revizyonu yapılan hastaların sekonder operasyonlarında, alar taban ve nostril tabanının depresyonunu dezepitelize edilmiş kas-deri flebi ile gidermek amaçlanmıştır.

Yöntem: 7 primer inkomplet unilateral dudak yarığı hastası (ortalama yaş 3.4 ay) ve 14 sekonder dudak yarığı hastası (ortalama yaş 22.5) olacak şekilde toplamda 21 hasta çalışmaya dahil edilmiştir. Unilateral dudak yarığı hastalarında sağlam kısımdan dezepitelize edilen kas-deri flebi ve sekonder hastalarda skar hattı altından dezepitelize edilen kas-deri flebi nostril tabanı ve alar taban altında görülen depresyon deformitesini önlemek amacıyla cilt altına yerleştirilmiştir. Cerrahinin etkisi klinik muayene ile takip sürecinde değerlendirilmiştir.

Bulgular: Tanımlanan operasyon yönteminin, klinik muayene bulguları ile değerlendirildiğinde; 21 hastada alar taban simetrisini sağlamada ve nostril tabanındaki yükseklik oluşturmada etkili olduğu görülmüştür Klinik muayene ile cerrahinin etkisi operasyon sonrası takip sürecinde gözlemlenmiştir.

Sonuç: Bu çalışmada primer unilateral inkomplet yarık dudak hastalarında ve sekonder yarık dudak hastalarında görülen alar taban ve nostril tabanı depresyonu deformitesinde, dezepitelize edilerek kullanılan kas-deri flebi ile başarılı şekilde ilerleme sağlanmıştır. Nostril tabanındaki yükseklik oluşturmak ve alar taban simetrisini sağlamak için faydalı bir yöntem olduğunu düşünmekteyiz.

Anahtar Kelimeler: alar taban, dezepitelize flep, yarık dudak

Resim 1

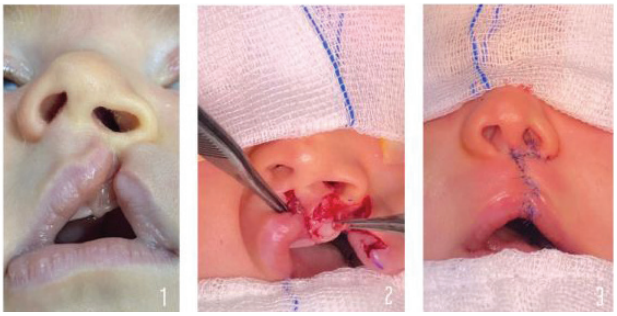

1. Primer inkomplet yarık dudak onarımı yapılan hastanın preoperatif görüntüsü 2. Dudak yarığı onarımı sırasında alar tabanı yükseltmek için hazırlanan dezepitelize flep 3. Hastanın postoperatif görüntüsü

P-126

Damakta Yabancı Cisim: 2 Olgu Sunumu ve Literatürün Gözden Geçirilmesi

Zeynep Nesil Demirli, Murat Kara, Fatma Figen Özgür

Hacettepe Üniversitesi Tıp Fakültesi, Plastik Rekonstrüktif ve Estetik Cerrahi Ana Bilim Dalı, Ankara

Damakta yabancı cisim görülmesi nadir karşılaşılan bir durumdur. Dolayısıyla tanıda gecikme veya yanlış tanı oldukça yaygındır. Bu da birçok gereksiz tetkik, invaziv inceleme ve görüntüleme, tedavi yönteminin uygulanmasına neden olur. En sık rastlanan yanlış tanı tümör olmakla birlikte; enfeksiyon, kistik oluşum ve konjenital damak anomalileri de yanlış tanılar arasında yer almaktadır. Bu vakaların bebeklerde daha sık görülmesinin nedeni, bu yaş grubunun nesneleri ağızlarına götürerek keşfetme eğiliminde olmalarıdır. Bu olgu sunumunda kliniğimizde karşılaştığımız; 11 aylık bir bebek ve 33 aylık bir çocuk olmak üzere sert damakta yabancı cisim tespit edilen iki olgu sunularak ayrıca literatürde tanımlanmış benzer vakalar gözden geçirilerek yabancı cisimlerin damak lezyonlarında ayırıcı tanıda göz önünde bulundurulmasının önemi vurgulanmaktadır.

Damakta yabancı cisim vakasının sunulduğu bu 2 olgu sunumunda temel amacımız tetkik, muayene ve tedavi yöntemlerinin maddi ve manevi yönlerden hasta, hasta yakınları, sağlık çalışanları ve sigorta kurumlarını nasıl etkileyebileceği konusunda farkındalık yaratmaktır. Hızlı tanının yabancı cisim aspirasyonu gibi hayatı tehdit eden komplikasyonları önleyebileceğini, aileler açısından oluşan endişeyi azaltabileceğini, gereksiz görüntüleme ve tetkiklerle ilişkili ek mali yükleri minimalize edebileceğini vurgulamaktır.

Anahtar Kelimeler: Damak, Yabancı cisim, Yarık damak

Damakta Yabancı Cisim

Damakta Yabancı Cisim

P-127

Üçüncü Basamak Sağlık Kuruluşunda Plastik Rekonstrüktif ve Estetik Cerrahi ile Konuşma Terapisi Eşgüdümü Sonuçları

Alirza Jahangirov, Ecem Nur Demirsoy Demirci, Erol Kozanoğlu, Ufuk Emekli

İstanbul Üniversitesi İstanbul Tıp Fakültesi, Plastik Rekonstruktif ve Estetik Cerrahi Ana Bilim Dalı, İstanbul

Giriş: Konuşma terapisti; dil, konuşma, ses, beslenme ve yutma bozukluklarının önlenmesi, değerlendirilmesi ve rehabilitasyonu ile ilgilenen sağlık meslek üyesidir. Bahsi geçen bozukluklar çocukluk döneminden başlayarak yaşlılık dönemine kadar olan süreçteki bireyleri etkileyebilmektedir. Bu alan, kendi mesleksel bağımsızlığına sahip olmakla birlikte belirli durumlarda farklı alanlarla multidisipliner çalışmayı gerektirir. Plastik Rekonstrüktif ve Estetik Cerrahi, Kulak Burun Boğaz Hastalıkları ve Ortodonti bu ana dallardandır. Bu çalışmada, üçüncü basamak bir Plastik Rekonstrüktif ve Estetik Cerrahi merkezinde konuşma terapistinin hangi tedavilere, ne ölçüde katkı sunduğu değerlendirilmiştir.

Gereç-Yöntem: Çalışma geçmişe dönük olarak tasarlandı. Bir Ağustos 2022 – 31 Temmuz 2023 tarihleri arasında konuşma terapistine başvuran hastalar çalışmaya dahil edildi. Elektronik hasta dosyaları değerlendirildi ve hastaların cinsiyet, yaş, başvuru nedeni ve hastalık özellikleri kayıt edildi.

Bulgular: İlgili süre zarfında 93 hasta için konuşma terapisi konsültasyonu yapıldı. Bu hastaların ortalama yaşı 9 yaş 2 ay olarak bulundu. Özellikle, 1 ila 8 yaş arası hastaların hepsi izole damak yarıklı veya dudak ve damak yarıklı hastalardı. Elli hastada izole damak yarığı mevcutken 30 hastada dudak ve damak yarığı mevcuttu. Bir hastada izole dudak yarığı saptandı. Üç yaşın üzerinde olan ve onarılmamış damak yarığı olan hastaların, standart olarak ameliyat öncesinde konuşma terapisine yönlendirilmiş olduğu saptandı. Damak onarımı yapılmış olan tüm hastalar, dil gelişimini tamamlamak amacıyla ameliyat sonrası birinci ayda konuşma terapisine yönlendirildi. On üç hastanın akademik çalışma dahilinde, Angle sınıf 3 dentofasiyal bozukluklarına bağlı artikülasyon farklılılarını değerlendirmek amacıyla konuşma terapisine yönlendirildikleri saptandı.

Sonuç: Birçok hastalığın tedavisinde ve bilimsel bilginin üretiminde konuşma terapisi ile Plastik Rekonstrüktif ve Estetik Cerrahi eşgüdümü gereklidir. Dudak ve damak yarıklı hastaların ve konuşma bozukluğu olan hastaların tanı, tedavi ve takibi ile akademik çalışmaların sürdürülmesi bu eşgüdümün gerekli olduğu alanların bazılarıdır.

Anahtar Kelimeler: Akademik çalışma, damak yarığı, dentofasiyal bozukluk, konuşma terapisi, velofaringeal yetmezlik

P-128

Yarık Damak ile Birlikte Görülen Nadir Bir Sendrom Witteveen-Kolk: Olgu Sunumu ve Literatürün Gözden Geçirilmesi

Yusuf Irmak[1], Etkin Boynuyoğun[2], Murat Kara[1], Fatma Figen Özgür[1]

[1]Hacettepe Üniversitesi Tıp Fakültesi, Plastik Rekonstrüktif ve Estetik Cerrahi Anabilim Dalı, Ankara
[2]Ankara Eğitim Araştırma Hastanesi, Plastik Rekonstrüktif ve Estetik Cerrahi

Witteveen-Kolk sendromu (WITKOS), gelişimsel gecikme, hafif zihinsel engellilik ve kraniyofasiyal dismorfik özelliklerle karakterize, son derece nadir görülen genetik ve nörogelişimsel bir bozukluktur. WITKOS otozomal dominant geçişli bir genetik bozukluktur, ancak hastaların çoğu sporadiktir. Bu sendromun nedeni 15q24 bölgesinde bulunan SIN3A geninde haploinsufficiency olmasıdır. Bu yazıda yarık damaklı bir Witteveen-Kolk sendromu olgusu sunulmuştur. Hasta 2 yaşında erkek olup, yarık damak ve dismorfik klinik bulgularla kliniğimize başvurmuştur. Sağlıklı ve akraba olmayan bir çiftin ilk çocuğu olan hastanın kromozomal mikroarray analizinde 15q24 geninde 3,1Mb delesyon saptandı. Hastamızda zihinsel engellilik ile birlikte nörogelişimsel gecikme ve belirgin alın, geniş burun köprüsü, bilateral epikantus, geniş kaşlar, hipertelorizm, uzun pürüzsüz filtrum, ince üst dudak, fincan şeklinde kulak, retrognati ve yarık damak gibi tipik yüz dismorfizmi vardı. Yarık damak onarımının en uygun zamanlaması 18 aylıktan öncedir. Ancak WITKOS gibi nörogelişim geriliği olan bazı nadir vakalarda komplikasyon oranlarının artması nedeniyle onarım süreci ertelenebilir. Bizim olgumuzda olduğu gibi gecikmiş damak yarığı onarımı başarılı bir şekilde yapılabilmektedir.

Anahtar Kelimeler: Yarık Damak, Witteveen-Kolk Sendromu, nörogelişimsel bozukluk

Damak Onarımı

Furlow Çift karşıt Z palatoplasti yapıldı

P-129

Yarık Damak Defektlerinin Onarılması ve Sonuçlarımız

Rabican Akkanat, Ramazan Erkin Ünlü, Burak Yaşar, Arda Kavas, Merve Demirelli

Ankara Şehir Hastanesi, Plastik, Estetik Ve Rekonstrüktif Cerrahi, Ankara

Giriş: Dudak ve damak yarıkları maksillofasiyal bölgenin en sık görülen doğumsal anomalisidir. Etyolojisinde genetik ve çevresel faktörler ortak olarak rol oynamaktadır. Bu hastaların büyük çoğunluğu izole dudak ve damak yarığı olmakla birlikte sendromik durumlarda eşlik edebilmektedir. Toplumlara göre farklılık göstermekle birlikte insidansı yaklaşık her bin doğumda bir görülür. Damak yarıkları estetik bozukluk dışında beslenme güçlüğü, gelişme geriliği, konuşma ve işitme problemleri meydana getirmektedir.Damak yarıkları tipik olarak dört sınıfa ayrılır. Submüköz yarık veya bifid uvula anlamına gelen derece 1;sadece yumuşak damağı içeren derece 2;hem yumuşak damağı hem de sert damağın üçte birinden azını etkileyen derece 3 ve tam bir damak yarığını temsil eden derece 4. Olarak sınıflandırılmaktadır.

Gereç-Yöntem: Biz bu çalışmada yarık damak defekti onarımı yapılan hastaları retrospektif olarak değerlendirdik. Kliniğimizin kayıtları kullanılarak yarık damak defektine yönelik operasyonu yapılan hastaların verileri elde edildi.14 yarık damak hastası retrospektif olarak tarandı. Damak yarıkları ameliyat teknikleri, hasta yaşı, sekonder operasyon ihtiyacına göre değerlendirldi.

Sonuç: Yarık damak anomalileri tedavilerinde farklı teknikler kullanılmaktadır.Biz yaptığımız ameliyatlarda 7 hastaya Von langenbeck, 3 hastaya Furlow, 4 hastaya v-y pushback ameliyat yöntemlerini kullandık. Bazı hastalarda sekonder operasyon ihtiyacı oluştu.

14 hastadan 6 hastada komplikasyon gelişmedi. 3 hastamız fistül sebebi ile 2. kez operasyon geçirdi. 2 hastada dehissans gelişmesi sebebi ile 2. kez operasyon oldu. 3 hastada minimal dehissans gelişti fakat müdahale edilmedi.Fistül gelişen hastaların birine 1 sene sonra Fasyal arter muskulomukozal flep (FAMM flep) uygulandı.

Anahtar Kelimeler: yarık, damak, konjenital, anomali, von langenbeck, furlow

Von langenbeck ve furlow teknikleri ile yarık damak onarımlarımız

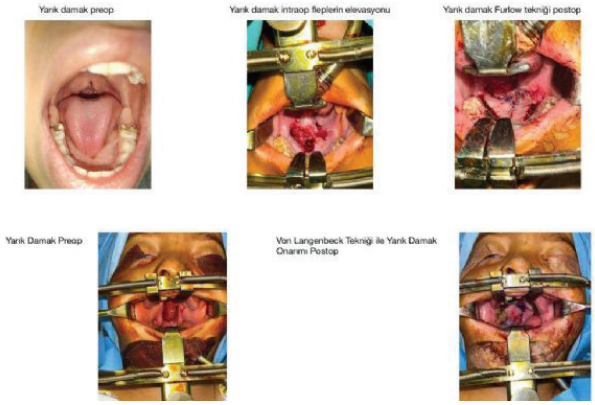

P-130

Sekonder Damak Yarığında Dorrance Deneyimlerimiz

Hüseyin Emre Ulukaya[1], Murat Seven[1], Yunus Emre Atmaca, Sabri Öztürk[1]

[1]Sağlık Bilimleri Üniversitesi Şişli Hamidiye Etfal Eğitim ve Araştırma Hastanesi Plastik Rekonstrüktif ve Estetik Cerrahi Kliniği, İstanbul

Giriş ve Amaç: Damak ve dudak yarığı, kraniyofasiyal gelişim genlerindeki çeşitlilikler nedeniyle meydan gelen yaygın bir konjenital anomalidir. Bir sendromun parçası olabilir veya daha yaygın olarak izole formlarda görülmektedir. Dudak damak yarığının etiyolojisinde, genler, çevresel faktörler (yeme içme alışkanlıkları, hareketsiz yaşam, sosyoekonomik düzey, sigara, alkol) ve farklı bileşenlerin etkileşimiyle multifaktöryel etkenler mevcuttur.(1) Damak ve dudak yarığı beslenme güçlüğü, burun regürjitasyonu, malnütrisyon, östaki borusu patolojileri, konuşma güçlüğü, maloklüzyon ve yüz gelişimsel anomalilerine kadar insan yaşamını çok farklı yönlerden etkilemektedir.(2)

Bu çalışmada, inkomplet yarık damak hastalarında kullandığımız Dorrance tekniği ve sonuçlarını paylaşmayı amaçlamaktayız.

Olgu Sunumu: Ocak 2023 ile Temmuz 2023 tarihleri arasında kliniğimizde opere edilen, sekonder inkomplet damak yarıklı dört hastanın ortalama yaşı 17 aylıktır (14 – 18 ay). Palatum mollede ortalama 2.2 cm uzunluğunda (2 -2,5 cm) kleft mevcut. Kleft en geniş yerinde ortalama 9 mm (7 – 12 mm) genişlikte izlendi. Bir hastada DiGeorge sendromu tanısı vardı.

Hastalara Dorrance tekniği ile palatoplasti operasyonu yapılmıştır. Ameliyatta planlanan insizyonlar ile bipediküllü mukoperiosteal flepler eleve edildi. Primer damak orta hat insize edilmeyerek oronasal fistüllerin sık geliştiği bölge korunmuştur. Flep mobilizasyonunu arttımak için bilateral arteria palatina major pedikülü görüldü ve korundu, çevre dokulardan serbestlendi. Bilateral flepler orta hatta nazal mukoza-kas ve oral mukoza tabakalarına uyacak şekilde süture edildi. Bifid uvula orta hatta süture edildi.

Hastalara ameliyat sonrası dönemde servis takipleri sırasında soğuk buhar uygulaması yapıldı. Ameliyat sonrası 3 veya 4. günde hastalar taburcu edildi. Hastalar düzenli aralıklarla poliklinik kontrolüne çağırıldı ve hastalarda herhangi bir komplikasyon gelişmedi.

Tartışma: Damak yarığını 1556 yılında ilk kez tanımlayan kişi Franco'dur.(2) Yarık damak dudak, yaklaşık 700 canlı doğumda 1'de olan en yaygın kraniofasiyal anomalidir (3)

Embriyolojik olarak, bir çok kraniyofasiyal yapı, gestasyonel yaşın 4 ila 8. Haftaları arasından meydana gelmektedir.Bu zaman dilimindeki gelişimsel patolojiler, orofasiyal yarıkların oluşumunda etkilidirler. Primer yarık damak, lateral palatin prosesler ile median palatin proses arasındaki füzyonun tamamlanamamasından kaynaklanır. Sekonder yarık damak, lateral palatin proses ve nazal septumun kaynaşamamasından meydana gelir.

Primer damak incisiv foramenin önünde, sekonder damak foramenin arkasında yer alacak şekilde ikiye ayrılır. Primer damak, maksiller kesici dişler (premaksilla) ile birlikte alveoler çıkıntının ve sert damağın küçük bir bölümünü içerir. Sekonder damak, dişlerin geri kalanını ve alveoler çıkıntının yanı sıra sert ve yumuşak damakları içerir. İncisive foramenin yeri orta hatta, oral sert damağın kemikli kısmında, merkezi kesici dişlerin hemen arkasındadır ve medial palatin ve kesici sütürlerin birleşme noktasıdır. (4)

Yarık damaklarda erken onarım (12 aydan önce) ve geç onarım (12 aydan sonra) olmak üzeri seçenekler mevcuttur. Normal konuşma sonuçlarının elde edilmesi için erken onarım birçok kişi tarafından desteklenmektedir. (5)

V-Y Pushback ameliyatı sekonder damak yarıklarında en sık kullanılan ameliyat tekniklerinden biridir. Çoğu damak onarımının velofarigeal yetmezliği çözememesinin en önemli sebebi yeterli yumuşak damak hareketinin veya uzunluğunun sağlanamamasıdır. Bu tekniğin Von Langenbeck ameliyatından temel farkı at nalı şekilli mukoperiosteal flebin anteriorda birbirinden ayrılmayıp veluma ilerletilmesidir. Böylece daha az insizyon ile daha kısa operasyon süresinde palatal kapatma gerçekleştirilmektedir. Daha az insizyon, ayrıca kanama, oronasal fistül gibi komplikasyonların da daha az görülmesine sebep olmaktadır.(6)

Sonuç: Günümüzde tek seanslı gerçekleştiren Dorrance tekniği ile yapılan ameliyatın, diğer daha popüler tekniklere göre avantajları arasında operasyon süresinin daha kısa olması, daha az sütur atılması, daha az fistülizasyon oranları sayılabilmektedir. İnkomplet yarık damakta kullanılan Dorrance Ameliyatının amacı mukoperiosteumun U şeklinde ilerletilerek gerekli yumuşak damak uzunluğunun sağlanmasıdır.

Kaynakça:

1- Kohli SS, Kohli VS. A comprehensive review of the genetic basis of cleft lip and palate. J Oral Maxillofac Pathol. 2012 Jan;16(1):64-72. doi: 10.4103/0973-029X.92976. PMID: 22438645; PMCID: PMC3303526.

2- Chauhan, Neelam; Sadhu, Partha 1. Yarık dudak: Bölüm I - Tarihsel perspektif ve anatomik temel. Journal of Cleft Lip Damak and Craniofacial Anomalies 9(2):s 184-188, Temmuz–Aralık 2022. | DOI: 10.4103/jclpca.jclpca_9_22

3- Paiva KBS, Maas CS, Dos Santos PM, Granjeiro JM, Letra A. Extracellular Matrix Composition and Remodeling: Current Perspectives on Secondary Palate Formation,

4- Puente Espel J, Hohman MH, Winters R. Cleft Palate Repair. 2023 Mar 1. In: StatPearls [Internet]. Treasure Island (FL): StatPearls Publishing; 2023 Jan–. PMID: 34033348.

5- Dorf DS, Curtin JW. Early cleft palate repair and speech outcome. Plast Reconstr Surg. 1982 Jul;70(1):74-81. doi: 10.1097/00006534-198207000-00015. PMID: 7089110.

6- Hacettepe Üniversitesi Tıp Fakültesi Plastik ve Rekonstrüktif Cerrahi Anabilim Dalı. (1999). In Dudak ve Damak Yarıkları (pp. 135–135). essay.

Anahtar Kelimeler: Dorrance, Mukoperiosteal flep, Sekonder damak, V-Y pushback, Yarık damak

P-131
İzole Konjenital Yarık Dil

Volkan Özel, Mehmet Bayram, Tuba Gürgah, Mehmet Nesim Güney, Berk Tahhan, Mehmet Fatih Akkoç

Dicle Üniversitesi Plastik,Rekonstrüktif ve Estetik Cerrahi ABD

Giriş: İnsan büyüme ve gelişmesi titizlikle planlanmış ve hassas bir şekilde yürütülen bir süreçtir. Hafif bir rahatsızlık bile daha sonra klinik olarak önemli belirtilere yol açabilir. Bugün bile, eski inançlar ve uygulamalar, hastaların tedavi olma isteğini geçersiz kılmakta veya geciktirmektedir. Bu yüzden erken tanı ve tedavi çok önemlidir. Konjenital bifid dilin çeşitli diğer orofasiyalanomalilerle birlikte görüldüğü bildirilmiştir ve bunların çoğu çeşitli sendromlarla ilişkilendirilmiştir. Ancak diğer orofasiyal anomalilerin yokluğunda ortaya çıkan konjenital bifid dil çok nadirdir. Dil,intrauterin yaşamın dördüncü haftasında, farinksin tabanında medyan bir şişlik olan tüberkülum impar ve bu merkezi yapıya katılan iki lateral lingual şişlikten kaynaklanarak gelişir. Bu lateral lingual yapılar hızla büyüyerek tüberkülüm imparı örter ve dilin ön üçte ikisini oluşturur.Bu süreç bozulduğunda dilin ucu belli bir mesafe boyunca uzunlamasına bölünerek yarık dil/bifid dil ortaya çıkar.

Olgu: 1 yaş erkek hasta tarafımıza ailesi tarafından dilde yarıklık şikayetiyle getirildi. Hastanın yapılan fizik muayenesinde izole yarık dil ön tanısı konuldu. Hasta pediatri ve genetik bölümlerine konsülte edildi. Hastada sendrom yada ek anomali gözlenmedi ve izole konjenital yarık dil tanısı konuldu. Hastanın operasyon öncesi ilgili klinik branş konsültasyonları ve tetkikleri tamamlanıp yarık dil onarımı amacıyla opere edildi.Beslenme ve ağız bakımı açısından yakın takip edilen hastanın klinik takiplerimizde ve 1,2,6. Ay kontrollerinde komplikasyon gözlenmedi.

Tartışma: Aglossi, sendromik mikroglossi, makroglossi, aksesuar dil, uzun dil ve yarık ya da bifid dil sıklık sırasına göre en sık görülen olgulardır. Diğer anomalilerle ilişkili sendromik vakalar ebeveynlerin ve hekimlerin erken dikkatini çekerken, sendromik olmayan vakalar ihmal edilir ve genellikle geç ortaya çıkar.Bizim olgumuzda eşlik eden herhangi bir orofasiyal anomali, genetik yatkınlık veya doğum sonrası travma öyküsü tespit edilemeyip nadir gözlenen izole konjenital yarık dil olarak değerlendirildi.Tat alma,konuşma,çiğneme,yutma gibi birçok fonksiyonu olan dilin konjenital yada edinsel sebeplerle ayrık olmasının yol açalabileceği gerek fonksiyonel gerek estetik gerekçelerle onarımının ve takiplerinin yeri tartışılmazdır.

Sonuç: Plastik,Rekonstrüktif ve Estetik Cerrahi bölümünün temel uğraş alanlarından bir tanesi olan yarık damak ve dudak operasyonları gibi daha nadir görülen yarık dil vakaları da önem arz eder.Ancak yarık dil vakaları da çeşitli problemler nedeniyle farklı uzmanlık alanlarından desteğe ihtiyaç duyabilir.Yapılacak yarık dil onarımının yanı sıra beslenme,konuşma,psikolojik gelişim gibi oluşabilecek ek problemler için çocuk hastalıkları,kulak burun boğaz hastalıkları,konuşma ve işitme uzmanı,genetik danışman,diyetisyen gibi alanlardan takım desteği alınması şarttır.

Anahtar Kelimeler: Yarık Dil, Konjenital, Bifid Tongue

Yarık Dil

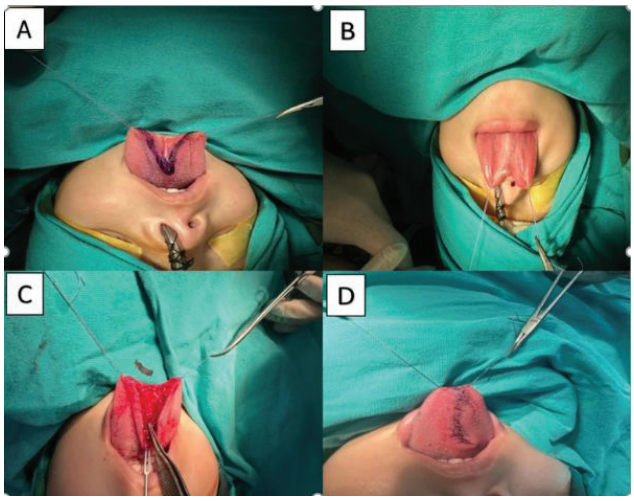

A-B:Operasyon öncesi çizimler ve hazırlık C:Operasyonda uygun lingual fleplerin eleve edilip kas diseksiyonun yapıldığı aşama D:Sütürasyon tamamlandıktan sonraki aşama

P-132

Tessier No:7 Yarığı Onarımı ve İki Vakanın Sunumu

Muhammed Duhan İçel, Süleyman Çeçen, Serhat Özbek

Bursa Uludağ Üniversitesi Tıp Fakültesi, Plastik Rekonstrüktif Ve Estetik Cerrahi Anabilim Dalı, Bursa

Giriş: Kraniyofasiyal yarıklar nadir görülen konjenital anomalilerdir. Bu anomaliler Tessier tarafından 1973 yılında sınıflandırılmıştır. Bu sınıflandırmada yarıklar 0'dan 14'e numaralandırılmış olup zigomatikotemporal sütür üzerinde yer alan 7 numaralı yarık en sık gözlenen yarık tipidir. Bu yarık tipinin görülme sıklığının 3000 – 5642 doğumda 1 olduğu tahmin edilmektedir.

Kliniğimizde 2021-2022 yıllarında Tessier No:7 yarık kliniği mevcut 2 hasta tedavi edilmiştir.

Olgular: Kliniğimizde Tessier No:7 yarık kliniği mevcut 1 ve 3 yaşında 2 hasta tedavi edildi. Hastaların birinde tek taraflı diğerindeyse çift taraflı yarık mevcut idi.

1 yaşındaki olgu sağ ağız kenarında açıklık ve sağ kulak önünde cilt lezyonu şikayeti ile ailesi tarafından kliniğimize getirildi. Hasta hiperfenilalaninemi tanısı ile takip edilmekteydi.

3 yaşındaki olgu her iki ağız kenarında açıklık şikayeti ile ailesi tarafından kliniğimize getirildi. Hastada herhangi bir ek hastalık veya sendromik durum mevcut değildi.

İlk olguda sağ kulak önündeki cilt lezyonu eksize edilip primer onarım gerçekleştirildi. Sağ ağız kenarındaki açıklık oral komissürden yapılan insizyon ile orbikularis oris kas yapıları bir araya getirilirek uygun şekilde onarıldı. İkinci olguda oral kommisürden yapılan insizyon ile eksplorasyon sağlandıktan sonra orbikularis oris kas yapısı bütünlüğü sağlanarak onarım gerçekleştirildi. (Resim 1)

Tartışma: Nadir görülen konjenital anomalilerden olan kraniyofasiyal yarıklar Tessier tarafından klinik gözleme dayalı olarak yapılan sınıflama sistemi ile sınıflandırılmaktadır. 0'dan 14'e kadar olan bu sınıflama sisteminde küçük rakamlar (0-7) yüz yarıklarını büyük rakamlar ise (8-14) kranial uzanımları temsil eder.

Tessier No:7 en sık görülen kraniyofasial yarık olup hemifasiyal mikrozomi olarak da bilinir.

Kraniyofasiyal yarıkların gestasyonun ilk 12 haftasındaki sorunlara bağlı ortaya çıktığı düşünülmekle birlikte patogenezi net olarak açıklanamamıştır. Klinik görünümü oldukça değişken olup mikroform şekilinde sadece deri fazlalığı (skin tag) bulunurken ağır tipinde ağız kenarından kulağa uzanan geniş bir yarık mevcut olabilir. Tessier No:7 yarık ile birlikte zigomatik arkta yokluk,mandibula anomalileri,maksiller alveolde hipoplazi,makrostomi,kulak anomalileri ve preaurükular bölgede saç kaybı gibi çeşitli anomaliler bulunabilir.

Sonuç: Tessier No:7 yarıkların onarımı basitçe genişlemiş ağız kenarının bir araya getirilip dikilmesinden ibaret olmayıp özellikle orbikularis oris kasının halka şeklinde dikilerek devamlılığın sağlanması esastır. Ayrıca cildi Z-plasti tekniği ile kapatmak daha sonra oluşabilecek ve ağız köşesini dış yana çekebilecek skar kontraktürünü engeller. Ölçümlerde asimetriyi engellemek için operasyonun nazal entübasyonla yapılması önerilir.

Kaynakça:

1.S.Özbek ve ark. Tessier No: 7 Lateral Yüz Yarığında Cerrahi Tedav Uludağ Üni. Tıp Fak.Dergisi,2012

2.Sarı E. Tessier Number 30 Facial Cleft: A Rare Maxillofacial Anomaly Turkish Journal of Plastic Surgery 2022

3.Roger H. Woods,Sanjay Varma,David J.David Tessier No. 7 Cleft: A New Subclassification and Management Protocol PRS Journal 2008

4.Ichiro Ono and Tohru Tateshita New Surgical Technique for Macrostomia Repair with Two Triangular Flaps Plastic and Reconstructive Surgery 2000

5.Paul Tessier-Anatomical Classification of Facial, Cranio-Facial and Latero Facial Clefts Journal of Max-Fac Surgery 1976

Anahtar Kelimeler: Tessier yarığı, rekonstrüksiyon, z plasti

Resim 1

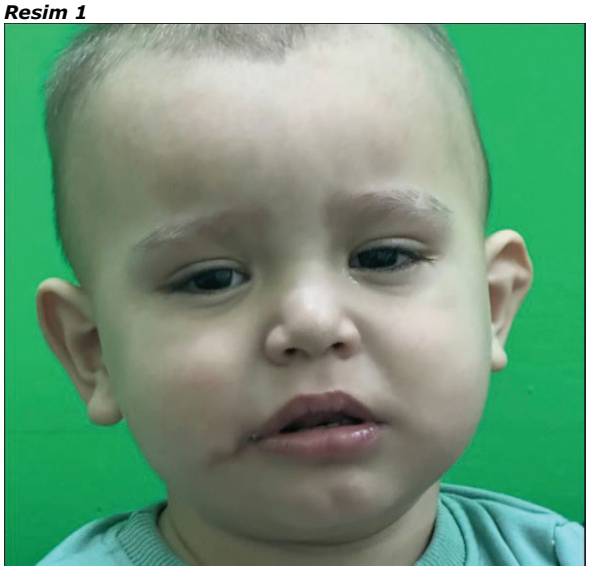

P-133

El Dorsumu Defektlerinde Reversed Radial Önkol Flebin Kullanımı

Tibet Kaan Yolsal, Harun Güleç, Furkan Temizayak, Arda tınaz, Tuğba Akgün, Rıza Türk, Furkan Yıldırı, Hasan Murat Ergani, Burak Yaşar, Ramazan Erkin Ünlü

Ankara Bilkent Şehir Hastanesi, Plastik Rekontrüktif Ve Estetik Cerrahi, Ankara

Giriş: El gerek vücutta en sık travmaya uğrayan bölgelerden gerekse güneş maruziyeti fazla olan başlıca bölgelerden biri olduğundan dolayı bu etiyolojilere bağlı olarak doku defektleri sıklıkla görülmektedir. Travmanın kendisi, travma sonrası oluşabilecek nonviabl dokuların veya kirli yaralanmalardan görülen enfeksiyona sekonder yapılan debridmanlar vital yapı ekspozisyonuna neden olan doku defektlerini oluşturabilmektedir. Aynı şekilde bazen minör delici ve penetran travmalar özellikle immunsupresyonu olan hastalarda derin ve yaygın enfeksiyona neden olabilmekte ve erken dönemde yapılan cerrahi/konservatif müdahalelere cevap vermemesi sonucu geniş ve derin debridman ihtiyacına sekonder vital yapı ekspozisyonu içeren doku defektleri ile karşılaşılabilmektedir. Bununla birlikte özellikle el dorsumu güneş maruziyetinin fazla olması nedeniyle cilt tümörlerinin sık görülebildiği bölgelerden biridir. Geç kalınmış vakalarda da derin ve geniş invazyonuna neden olması nedeni ile geniş rezeksiyon sonrası büyük defektler oluşabilmektedir. El dorsumunda bu etiyolojilere sekonder görülen vital yapı ekspozisyonu olan defektlerde flep ile rekonstrüksiyon ihtiyacını doğurmaktadır. Defektin büyüklüğüne, hastanın uygunluğuna bağlı olmakla beraber çeşitli pansuman teknikleri sonrası grefte uygun olmayan veya lokal, bölgesel, serbest fleplerle onarılabilmektedir. Ters akımlı radial önkol flebi el dorsumunda rekonstrüksiyonunda hayat kurtarıcı olabilmektedir. Pediküllü olması, anastomoz ihtiyacının bulunmaması, büyük ve geniş defektleri kapatabilmesi, pliabiltiesinin fazla oluşu ve güvenilir bir anatomiye sahip diseksiyon ihtiyacının oluşu el dorsumu defektlerinin rekonstrüksiyonunda öne çıkan bir seçenek olmasına neden olmuştur.

Amaç: Ankara Bilkent Şehir Hastanesi Plastik, Rekonstrüktif ve Estetik cerrahi kliniğince 2019-2023 yılları arasında enfeksiyon, tümör, travmaya bağlı olarak oluşan el dorsumu defektlerinin rekonstrüksiyonunda tercih edilen ters akımlı radil önkol flebi ile ilgili retrospektif olaran incelenen hastalarla ilgili sonuçlarımızı ve tecrübelerimizi aktarmaktır.

Yöntem-Gereçler: 2019-2023 yılları arasında tümör, enfeksiyon, travmaya bağlı olarak el dorsumlarında defekt oluşan 7 hasta ters akımlı radial önkol flebi ile rekonstrükte edildi. Bu 7 hastanın 2'si kadın, 5'i erkekti. Bu 7 defektin etiolojisinde 1 adet tümör, 2 adet enfeksiyon, 3 adet de travma bulunmaktaydı. 7 hastanın 4'ünün sağ elinde, 3'ünün ise sol elinde defekt mevcuttu.. Tüm rekonstrüksiyonlar aynı cerrahi ekip tarafından gerçekleştirildi. Hastalar ortalama 7 gün kadar postperatif dönemde serviste takip edilip taburcu edildiler. Taburculuk sonrası 7, 14.günde, 1-3-6-12.ayda kontrole çağrılıp poliklinikten takip edildiler. Retrospektif olarak incelenen bu hasta grubunda kontrollerine düzenli gelmek tek dahil edilme kriteri olarak kabul edilirken, dışlama kriteri bulunmamaktadır.

Bulgular: Travmaya bağlı oluşan hasta grubunda ikisi AİTK, biri ateşli silah ile yaralanma mevcuttur. Kirli ve tendon/kemik ekspozisyonu bulunan bu hastalar gerekli debridman seanslarından sonra temiz taban ve duvarların elde edilmesi, enfeksyon bulgularının olmaması sonrası rekonstrüksiyon operasyonunlarına alındılar. Enfeksiyona sekonder olan 2 hastada penetran minör travma sonrası geç acile başvuru sonrası yaygın cilt altı ve cilt tutulumu mevcuttu. Acil debridman/fasiyotomileri sonrası kültüre uygun antibiyoterapi ile serviste takip edildiler ve takipleri boyunca alındıkları debridmanlar sonucunda oluşan enfeksiyondan arınmış defektleri ters akımlı radial önkol flebi ile rekonstrükte edildi. El dorsumundaki scc tanılı geniş kitlesinin derin fasyaya invaze olduğu görüldü ve derin eksizyonu sonrası oluşan defekt aynı seansta ters akımlı radial önkol flebi ile rekonstrükte edildi. Tüm hastalarda preoperatif allen testinde ulnar ve radial dolumun olduğu görüldü. Tüm flepler subfasiyal plandan defekte uygun cilt adası ile eleve edildi, donör alan uyluktan alınan kısmi kalınlıktaki deri greftleri ile onarıldı. Hastalar postoperatif 0.gününde 2 saatlik aralıklarla takip edildi. 6-12.saatte hematom kontrolü açısından pansumanları yenilendi. Postperatif 1.gününden itibaren belirgin bir risk taşımayan fleplerin takipleri uzatıldı Ters akımlı radial önkol flebi ile rekonstrükte edilen bu 7 hastanın erken postoperatif döneminde 2 hastada flep distalindeki venöz yetmezlik görülmüş olup elevasyon ve sütür alımı ile önüne geçilebilmiştir. 1 hastada postoperatif 0.gününde 2.takibinde flepte gerginlik ve marjinlerinden aktif sızar tarzda kanama görülmesi sonrası hasta acil olarak revizyona alınmış ve hematom boşaltımı/hemostaz yapılmıştır. Revizyona alınan bu flebin takiplerinde tekrarlayan bir koleksiyon saptanmamıştır. Hastalar 7.günlerinde yara yerlerinde herhangi bir dehisans, enfeksiyon bulgusu olmaması üzerine taburcu edilmiştir. Poliklinikten yapılan 1 yıla yakın takiplerinin sonucunda ise enfeksiyonuna sekonder opere olan 2 adet hastanın, enfeksiyonunda tekrarlama olmadığı, flebin total salim olduğu ancak parmak hareketlerinde ve el fonksiyonelitesinde hastanın şikayetçi olduğu fleksiyon kısıtlılıkları olduğu görülmüş olup hastalar FTR'ye yönlendirilmiştir. Tümöre bağlı opere olan hastanın tanısı SCC gelmiş olup tüm cerrahi sınırları negatif ve en yakın cerrahi sınır 1.3 cm olarak yorumlanmıştır. Hastanın fonksiyonel veya estetik olarak herhangi bir şikayeti olmayıp hasta onkolojiye devredilmiştir. Travma nedeniyle opere edilen 3 hastada ise gerekli tendon onarımları sonrası hastaların defektleri ters akımlı radial önkol flebi ile rkeonstrükte edilmiş olup hastaların 1.yıl takiplerinin sonunda parmak fleksiyon ve ekstansiyonlarında kısıtlılıklar olsa da hastaların elini fonksiyonel olarak kullanabildiği görülmüştür. 7 flebin hçbirinde total veya parsiyel nekroz gelişmemiş olup defektlerin hematom boşaltımı haricinde revizyon ihtiyacı olmamıştır. Donör alanlardaki kısmi kalınlıktaki greftlerin 4 hastada total 3 hastada ise parsiyel iyileştiği görülmüş ve bu 3 hasta konservatif olarak pansumanla takip edilmiş olup 1.yılın sonunda donör alanların tamamen iyileşmiş olduğu, hastaların estetik görünüm haricinde aktif bir şikayetinin olmadığı görülmüştür.

Sonuç ve Tartışma: Ters akımlı radial önkol flebi, güvenilir anatomisi, pliabilitesi, uzun rotasyon arkının varlığı, geniş bir defektin anastomoz olmaksızın pediküllü bir fleple kapatılabilmesi imkanı ve PİA flep gibi dorsumda kullanılabilir bir flebe göre çok az diseksiyon içermesi ve kolaylıkla eleve edilebilmesi gibi sebeplerle el dorsumundaki özellikle geniş defektlerin rekonstrüksiyonunda oldukça uygun ve güvenilir bir fleptir. Hasta grubunun toplamda 7 kişiden oluşması bu çalışmanın başlıca eksiklerinden biridir. Özellikel tümör ve enfeksiyon grubunun daha geniş olduğu bir çalışma ile bu rekonstrüksiyon seçeneğine ilişkin daha sağlıklı sonuçlar elde edilebilmesi mümkündür.

Anahtar Kelimeler: el, dorsum, ters akımlı, radial önkol, pediküllü flep

Örnek hasta

1-acil başvuru (sol üst) 2-debridman sonrası takip (sol alt) 3-son debridman sonrası defekt (sağ üst) 4-ters akımlı radial önkol ile rekonstrüksiyon sonrası (sağ alt)

P-134

Parmak Rekonstrüksiyonunda Önemli Bir Alternatif; Serbest Tenar Flep

Agit Sulhan, Mert Noyan Dabak, Abdullah Çölçınar, Perçin Karakol, Yasin Canbaz

SBÜ Başakşehir Çam ve Sakura Şehir Hastanesi, İstanbul

Giriş: Parmaklarda oluşan defektler sıklıkla travma, amputasyon, yanık veya tümör cerrahisi gibi durumlarda meydana gelmektedir. Volar yüzde oluşan defektleri onarım amacıyla dayanıklı ve glabröz bir doku sağlayan serbest tenar flep önemli bir alternatif ve seçenektir.

Serbest tenar flep ilk kez 1993 yılında Kamei tarafından tanımlanmıştır. Flep, radial arterin süperfisiyal dalı üzerinden fasyiokutan flep olarak planlanır. Bu arter el bileği kıvrımının yaklaşık 1 cm proksimalinden dallanır. Yaklaşık 1.5 mm çapa sahiptir ve bu boyutları ile dijital arter anastamozuna uygundur. Bu arterden çıkan cilde uzanan perforatörler özellikle skafoidin tüberkülü çevresinde yoğunlaşırlar. Sağladığı cilt adası kılsız, kolay şekil verilebilir ve parmak yüzeyiyle uyumlu glabröz bir dokuya sahiptir. Lateral antebrakial kütanöz sinir, radial sinirin süperfisyal duysal dalı, median sinirin palmar kütanöz dalı gibi çeşitli sinirler aracılığı ile duyulu olarak kullanılabilirler. Donör saha morbiditesinin de düşük olması sebebi ile de flebi önemli bir alternatif olarak sunmaktadır.

Materyal-Metod: SBÜ Başakşehir Çam ve Sakura Şehir Hastanesinde Şubat 2023 – Ağustos 2023 tarihleri arasında parmak volar yüz defektlerinde serbest tenar flebi uygulanan 6 vaka çalışmaya dahil edildi. Yaş ortalaması 35 olarak ölçüldü. Vakalarda ek parmak travması veya hayatı tehdit eden ek travma bulunmamaktaydı. 6 vakada da travmatik amputasyona sekonder oluşan defektlere uygulandı. Bu vakalardan 4'ünde başparmak, birinde orta parmakta bir diğerinde serçe parmakta defekt mevcuttu. Defektlerin ortalama boyutu 30x20 mm olarak ölçüldü. Tüm vakalara infraklaviküler rejyonel anestezi altında serbest tenar flep operasyonu tamamlandı. Tasarlanan fleplerin ortalama boyutu 40x25mm olarak ölçüldü. Cerrahi operasyonda pedikülün arteri ve konkomitan veni alıcı sahaya mikroskop eşliğinde anastomoz edildi. Flep takiplerinde akut dönemde 1 vakada akut venöz yetmezlik gelişmesi üzerine acil revizyona alınarak flep kurtarımı sağlandı. Erken dönemde 1 vakada parsiyel nekroz gelişti ve cerrahi olarak iyileşme sekondere bırakıldı. 4 vakada ise flep dolaşımı salim olarak izlendi. Geç dönem komplikasyonları görülmedi.

Tartışma ve Sonuç: Volar defektlerde fonksiyonel ünitelerin ekspoze olduğu durumlarda lokal veya interpolasyon flepleri de uygulanmaktadır. Ancak bu tarz durumlarda lokal fleplerin daha düşük defektlerde kullanıma uygun olması interpolasyon fleplerinde de ikincil cerrahi ve eklemlerde sertlik gelişmesi gibi durumlar meydana gelmektedir. Serbest flep seçeneklerinde de öncelikli olarak parmağın kendi fonksiyonel ünitesi ile uyumlu cildine uygun ve donör saha morbiditesinin az olması bazı flepleri önemli kılmaktadır. Tüm bu süreçler ele alındığında hastalarda serbest tenar flebin disseksiyonunun nispeten kolay, donör saha morbiditesinin az olması, glabröz bir doku sağlaması ve yerine göre duyu innervasyonunu sağlaması sebebi ile volar defektlerde önemli, kullanışlı ve pratik bir alternatif olarak düşünülmelidir.

Anahtar Kelimeler: rekonstrüksiyon, serbest flep, supbra, tenar flep, volar defekt,

P-135

Nadir Görülen Bir Lokalizasyon Olan Ön Kolda Lenfanjiom: Olgu Sunumu

Fethihan Özer, Büşra Gedik Toprak, Bahriye İnci Gökalan Kara

Pamukkale Üniversitesi Tıp Fakültesi,Plastik Rekonstrüktif Ve Estetik Cerrahi Ana Bilim Dalı,Denizli

Giriş: Lenfoma higroma (LH), lenfanjiyomun en sık görülen türüdür ancak ön kolda nadiren görülür. Lokalize invaziv davranış gösterebilir; ancak iyi huyludur ve daha sonra malignite gelişmesi çok nadirdir. [1] Bu lezyonlar tamamen rezeke edilmezse lokal olarak tekrarlayabilirler. [2]

Amaç: Bu çalışmanın amacı kistik lenfanjiomun sıklıkla gözlenen baş-boyun, aksiller, mezenter, retroperiton gibi lokalizasyonların yanında nadiren karşılaşılan üst ekstremitede lenfanjiom vakasını sunmaktır.

Yöntem: Kliniğimize başvuran sol önkol posterolateralinde yaklaşık 11x5 cm boyutlarında nadir görülen bir kistik lenfanjiyom olan hastaya "Lazy S" insizyon planlanarak cilt flepleri eleve edildi. Kitle çevresel damar,sinir paketlerine dikkat edilerek disseke edildi. Kitle, seroma riskini azaltmak üzere proksimal ve distalinden bağlanarak eksize edildi. Cilt flepleri 1 adet dren yerleştirilerek kapatıldı. Hasta nüks açısından 1 yıl takip edildi.

Bulgular: Herhangi bir tıbbi öyküsü olmayan 3 yaş erkek hasta, doğuştan beri var olan sol ön kol posterolateralde yaklaşık 11x5cm boyutlarında deri altı, yumuşak, ağrısız ve travmaya sekonder boyut artışı hikayesi nedeniyle kliniğimize başvurdu. Ultrasonografi ve manyetik

rezonans görüntü(MRG) incelemesinde multiloküler kistik lenfanjiom düşünüldü. Cerrahi eksizyon sonrası patoloji sonucu "Lenfajioma" olarak değerlendirildi. Hastanın takiplerinde herhangi bir detaşman, hematom, seroma veya nekroz görülmedi. El hareketleri ve cilt fleplerindeki duyu muayenesi olağandı.1 yıllık takip sürecinde nüks gözlenmedi.

Sonuç:. Lenfanjiomun üst ekstremitelerde görülme oranı nadir olup kayda değer bir olgudur. Lenfanjiom tedavilerinde tam rezeksiyon nüks oranını azaltmak amacıyla önemli bir tedavi yöntemidir.LH'nin yaklaşık %90'ı 2 yaşın altındaki çocuklarda görülürken yetişkinlerde yalnızca %7'si görülür.[2]. LH'lerin yaklaşık %95'i baş, boyun ve koltuk altlarında bulunur ve LH'lerin geri kalan %5'i mezenter, retroperiton ve kemik dahil olmak üzere mediasten ve karın boşluklarında bulunur [3]. Ekstremite tutulumu oldukça nadir görülür.

1. Garcia Dubra S., Vega Chaves A., Varela Romero JR, Camira Oses JJ: Memenin kistik lenfanjiyomu. Meme J. 2019; 25:s. 523-525.
2. Gaddikeri S, Vattoth S, Gaddikeri RS, Stuart R, Harrison K, Young D. Congenital cystic neck masses: embryology and imaging appearances, with clinicopathological correlation. Curr Probl Diagn Radiol 2014;43(2):55-67. http://dx.doi.org/10.1067/j.cpradiol.2013.12.001
3. Nagano H., Kimura T., Iida A., Togawa T., Goi T., Sato Y.: Erişkin bir hastada periferik jejunal mezenterde kistik lenfanjiyom ve laparoskopik yardımlı cerrahi ile eksizyon: olgu sunumu. Dünya J. Surg. Onkol. 2019; 17: s. 170.

Anahtar Kelimeler: Lenfanjioma, Ön kol, Radikal Eksizyon

P-137

Üst Ekstremitede Hareket Kısıtlılığına Sebep Olan Travmatik Doku Defektlerinde Serbest Fonksiyonel Gracilis Kas Flebi ile Onarım Tecrübelerimiz

Yasin Canbaz, Kurtuluş Öz, Oğuzhan Tekin, Serhat İnan

Sağlık Bilimleri Üniversitesi, Başakşehir Çam ve Sakura Şehir Hastanesi, Plastik, Rekonstrüktif ve Estetik Cerrahi Ana Bilim Dalı, İstanbul

Giriş: Travmatik üst ekstremite yaralanmalarında, kronik yaralarda üst ekstremitede ekstensör ve fleksör tendonların açığa çıkabildiği geniş doku defektleri meydana gelebilmektedir. Bu defektlerin sonucunda açıkta kalan tendonlarda enfeksiyon, iskemi ve nekroz gelişebilmektedir. Uzun dönemde eklem kontraktürleri gelişebilmektedir. Travmatik yaralanmalarda ayrıca işlevsel fonksiyonlar da hasar görmekte ve uzun dönemde morbiditeye sebep olabilmektedir. Bu hastalarda rekonstrüksiyon ve rehabilitasyon önem taşımaktadır. Bu sebeple hastaların defektlerinin kapanması ve el gibi günlük hayatta işlevi büyük olan bir uzvun fonksiyonlarının korunması büyük önem taşımaktadır. Bu çalışmada amacımız kliniğimizde travmaya bağlı önkol yaralanması olan 2 hastanın defektinin kapatılmasında tarafımızca uygulanan fonksiyonel serbest gracilis kas flebi ile onarım deneyimimizi aktarmaktır.

Gereç ve Yöntem: 2022-2023 yılları arasında travmatik önkol defekti olan 2 erkek hastada onarım için fonksiyonel serbest gracilis kas flebi kullanıldı. Hastalar 44 ve 69 yaşlarındaydı. 44 yaşındaki hastamız sol ön kolda 2 sene önce geçirdiği elektrik yanığı sonrası sol el bileği ve parmaklarda hareket kısıtlılığı şikayeti ile tarafımıza başvurdu. Hasta daha önce dış merkezde sol ön kolunda mevcut olan doku defektinin kapatılmasına yönelik serbest latissimus dorsi flebi ile onarım operasyonu geçirmişti. Flep operasyonu başarılı geçmesine rağmen hastanın hareket kısıtlılığı şikayetleri devam etmekteydi. Tarafımızca yapılan fizik muayenede sol ön kol volar yüzde yaklaşık 15x5 cm boyutunda adapte latisssimus dorsi flebi mevcuttu. El bileği ve parmaklarda hareket mevcut değildi. Allen testinde ulnar dominans izlendi. 69 yaşındaki erkek hastamız ise araç içi trafik kazası sonrası sol ön kolda ekspoze kemik defektiyle birlikte sol el bileği ve parmaklarda hareket kısıtlılığı şikayeti ile tarafımıza başvurdu.Daha önce başka bir şehirdeki dış merkezde birkaç ameliyat geçiren hastanın, tarafımızca yapılan fizik muayenesinde sol ön kol dorsumunda radiusun ekspoze olduğu 16x7 cm doku defekti izlendi. Hastanın el bileği ve parmaklarda aktif ekstansiyon hareketi mevcut değildi. Her iki hastaya planlanan operasyon ve olası komplikasyonlar ile ilgili bilgi verildi. Hastaların aydınlatılmış onamları alındı.Hastaların defektleri tarafımızca serbest fonksiyonel grasilis kas flebi ile onarıldı.

Bulgular: Fonksiyonel serbest gracilis flebi ile rekonstrüksiyon yaptığımız hastalardan 69 yaşında erkek hastada postoperatif erken dönemde venöz yetmezliğe bağlı flep kaybedildi. 44 yaşındaki erkek hasta ise erken postoperatif dönemde komplikasyonsuz takip edildikten sonra 10. gününde hastaneden taburcu edildi ve takibe alındı. Ameliyat sonrası uzun dönemde hastanın takiplerinde herhangi bir komplikasyonla karşılaşılmadı. Hastanın postoperatif 1. yıl kontrolünde sol el bileğinde 15 derece aktif ekstansiyon, 20 derece aktif fleksiyon, 10 derece radyal deviasyon ve 15 derece ulnar deviasyon hareketi izlendi. Sol el parmaklarında ise MP eklemde 30 derece aktif fleksiyon, 10 derece aktif ekstansiyon; PIP eklemde 20 derece aktif fleksiyon ve DIP eklemde 15 derece aktif fleksiyon hareketi izlendi. Hastanın günlük işlerini yapmasında anlamlı kolaylık sağlayacak el bileği ve parmak fleksiyon hareketlerinde kazanım sağlandığı görüldü.

Tartışma: Konjenital veya edinsel motor fonksiyon yetmezliği olan bazı hastalıklarda kasın motor fonksiyonu, rekonstrüktif amaçlı kullanılabilir. Fasiyal paralizide ve Moebius Sendromu gibi hastalıklarda yüz mimik hareketlerinin reanimasyonu için ayrıca brakiyal pleksus zedelenmelerinde fonksiyonel kol-önkol hareketlerinin kazandırılabilmesi için kullanılabilmektedir (1,2). Gracilis kası simfizis pubis ile medial tibial kondil arasında ince ve düz olarak adduktor longus ve sartorius kaslarının arasında ve anteriorunda, semimembranozus kasının posteriorunda yer almaktadır. Dolaşım şekline göre Tip II kas flebi olarak bilinen grasilis kas flebi, beslenmesini dominant arteri olan medial sirkumfleks femoral arterin inen dalından ve minor olarak bir veya iki dal ile süperficial femoral arterden alır. Motor dalını obturator sinirin anterior dalından, duyusal liflerini anterior femoral kütanöz sinirden (L2-3) alır (3). Gracilis kas flebi kolay ve az değişkenlik gösteren anatomisi, güvenilir vasküler pedikülü, büyük ve esneklik sağlayan yapısı sebebiyle kullanışlı bir kas flebidir (4). Gracilis kasının alınması, ciddi bir fonksiyon kaybına neden olmamaktadır ve ameliyat sonrası morbidite minimaldir. Serbest flep gerektiğinde grasilis kas flebi uygun bir seçenek olarak düşünülmelidir (5).

Sonuç: Üst ekstremitenin gündelik işlevi düşünüldüğünde fonksiyonel serbest gracilis kas flebi büyük doku defektlerinin kapatılmasında ideal bir rekonstrüksiyon yöntemi olarak tercih edilebilir.

Kaynakça:

1. Deletang F, Dautel G. Free re-innervated gracilis muscle transfer to restore flexion or extension of the fingers: About three cases. Chir Main. 2010 Feb 25. (Epub ahead of print)
2. Yousif NJ, Matloub HS, Kolacham R, Grunert BK, Sanger JR, The transvers gracilis musculocutaneus flap. Ann Plast Surg 29:482, 1992
3. Stephan J. Mathes, Foad Nahai, Reconstructive Surgery, Principles Anatomy & Technique Volume Two, 1173-1175
4. Huemer GM, Bauer T, Wechselberger G, Schoeller T. Gracilis Muscle flap for Aesthetic Reconstruction in the head and neck region. Microsurgery 2005;25(3):196-202
5. Cavadas PC, Sanz-Gimenez-Rico JR, Landin L, Martinez-Soriano F. Segmental Gracilis Free Flap Based on Secondary Pedicles: Anatomical Study and Clinical Series. Plast Reconstr Surg. 2004 Sep 1;114(3):684-91

Anahtar Kelimeler: doku defekti, el, fonksiyonel gracilis flebi, rekonstrüksiyon, serbest doku nakli

P-138

A1 Pulley Kaynaklı Gangliyon Kistlerinde Tedavi Yaklaşımı

Majid Ismayilzada

İstinye Üniversitesi Tıp Fakültesi, Plastik Rekonstrüktif ve Estetik Cerrahi Anabilim Dalı, İstanbul

1. Giriş: Gangliyon kistleri el, ayak ve bileklerde ortaya çıkan kistik oluşumlardır. Genellikle cilt altında ağrısız, sert nodüler kitleler şeklinde ele gelen gangliyon kistleri boyutlarında artışla birlikte etraf dokulara ve periferik sinirlere basıya sebep olmaktadırlar. Üst ekstremite kitlelerinin %50-%70'lik kısmını oluşturan gangliyon kistleri el bölgesinin en sık karşılaşılan yumuşak doku tümörü olup kesin etiyolojisi tam olarak bilinmemektedir (1).

El bölgesindeki gangliyon kistlerinin cerrahi olmayan tedavilerle giderilmesi maliyet, skar oluşumu ve operasyon sonrası rekürrens gibi sebeplerden dolayı popülarize edilmiştir (2). Bunun dışında, sadece aspirasyon veya aspirasyon + intralezyonel kortikosteroid enjeksiyonu gibi tedaviler de yüksek nüks olasılığı, tekrarlarayan enjeksiyonlara bağlı cilt problemleri ve özellikle dijital sinire bası yapan kistlerde etkisinin minimal olması nedeniyle tercih edilmemektedir (2). Bu çalışmada A1 pulley yerleşimli gangliyon kisti nedeniyle uygulanan cerrahi rezeksiyon, hastaların karakteristik özellikleri ve uzun dönem sonuçlarının değerlendirilmesi hedeflendi.

2. Hastalar ve Yöntem: Elinde A1 pulley lokalizasyonunda gangliyon kisti nedeniyle opere edilmiş hastalar retrospektif olarak değerlendirildi. Hastaların mevcut lezyonları preoperatif ultrason veya manyetik rezonans görüntüleme ile radyolog tarafından teyit edildikten sonra operasyona alındı. Operasyon hastaların kişisel tercihleri, yaş ve genel durumları göz önünde bulundurularak lokal veya genel anestezi altında gerçekleştirildi. Rezeke edilen kistik kitleler patolojik incelemeye gönderilerek patolog tarafından onaylandı.

2.1. Cerrahi teknik: Lokal veya genel anestezi altında esmark bandaj ve turnike uygulandıktan sonra kitlenin lokalize olduğu volar A1 pulley bölgesine Bruner zig-zag insizyonu planlandı. Flepler eleve edildikten sonra kitle tamamen etraf dokulardan izole edilmeye çalışıldı (Resim 1). Kistik kitlelerin dijital nörovasküler demetlerle komşuluklarından emin olduktan sonra pulley üzerindeki taban iz düşümü belirlendi. Sadece gangliyon kistinin kaynaklandığı A1 pulley kısmı hilal şeklinde rezeke edildikten sonra pulleyin etkilenmemiş kısımları intakt bırakıldı. Kanama kontrolü sonrasında cilt flepleri orijinal yerlerine adapte edildiler. Kapalı pansuman ve elastik bandaj sarılmasını takiben hastalar aynı gün taburcu edildiler.

Hastalar en az 2 yıl takip edildiler. Yazılı ve sözlü onam alındı ve çalışma Helsinki bildirgesine uygun şekilde yürütüldü. Hastaların demografik verileri (yaş, cinsiyet), gangliyon kistinin ortaya çıktığı el ve parmaklar, cerrahi rezeksiyon sonrasında rekürrens durumu dokümente edildi.

3. Bulgular: Çalışmaya dahil edilen 7 hastada K: E oranı 6:1 şeklinde idi. Yaş ortalaması 48.0 şeklinde belirlendi. Sadece 70 yaşında bir erkek hastada A1 pulley gangliyonu görülse de, çalışmaya dahil edilen diğer 6 kişi 40-50 yaş aralığında olan kadın hastalar idi. Hastaların beşinde gangliyon kisti ile sağ elde karşılaşılmasına rağmen, iki hastada sol elde görüldü. Çalışmamızda sadece 3. ve 4. parmakların etkilenmiş olduğu görüldü. Beş hastada yüzük parmağın A1 pulleyinde gangliyon kisti oluşumu görüldü. Diğer iki hastada ise lezyonlar orta parmakta belirlendi. Hastaların hiçbirisinde 2.yıl sonunda rekürrens ile karşılaşılmadı.

Patolojik inceleme neticesi genellikle iç yüzeyi epitel ile döşenmeyen, fibrokolloid ve damarsal proliferasyonla karakterize kistik yapı şeklinde raporlandı.

4. Tartışma: Gangliyon kistlerinin patogenezi üzerine birçok araştırma mevcut olsa da kesin sebebi halen belirsiz olarak kalmaktadır (3). Bazı teoriler sinovya sıvısının eklem kapsülündeki defektten dışarı sızmasını desteklerken, diğerleri fibroblastlar tarafından artmış hyaluronik asit üretimini veya mezenkimal hücrelerin nonspesifik proliferasyonunu iddia etmektedir (4). Nelson ve ark. da diğer otörler gibi hastaların yarısından fazlasında sık görülen kronik travmanın önemli etiyolojik faktör olduğunu vurgulamaktadır (5,6). Çalışmamızda hastaların yarısından çoğunun ev hanımı olduğu göz önünde bulundurulduğunda, mevcut bulgular altta yatan patofizyolojik mekanizmanın belirsizliğini desteklemektedir.

Fleksör tendon kılıfı kaynaklı gangliyon kistlerinin cerrahi rezeksiyonu sonrasında değerlendirme yapan kısıtlı çalışmalar mevcuttur. (1,2,7) Bu çalışmalarda sıklıkla tendon kılıfı kaynaklı gangliyon kistlerine vurgu yapılmakta ve pulley kaynaklı gangliyonlar için ayrıştırıcı bir özellik tanımlanmamıştır. Şöyle ki, pulley kaynaklı olan gangliyonların cerrahisi sırasında da rezeksiyon sonrasında herhangi pulley onarımı söz konusu olmadığı belirtilmiştir. Biz çalışmamızda sadece A1 pulley kaynaklı gangliyon kistlerine cerrahi uyguladık ve operasyon esnasında sadece gangliyon kistinin yerleşik olduğu pulley parçasının rezeksiyonuna özen gösterdik. Böylelikle, pulleyin tamamının hasar görmesi yerine koruyucu yaklaşımı tercih ettik. Hastaların 2.yıl sonuçlarında ise tekrardan nüks leyhine bir bulguyla karşılaşılmadı.

5. Sonuç: A1 pulley kaynaklı gangliyon kistlerinin tedavisinde sadece gangliyon kistinin yerleşmiş olduğu

pulley parçasının rezeke edilmesi pulleyin işlevselliğini korumak adına yararlı olabilir. Uzun dönem sonuçlarında nüks ile karşılaşılmaması protektif cerrahi yaklaşımın uygulanabilir olduğunu göstermektedir.

Kaynaklar

1- Jebson PJ, Spencer EE Jr. Flexor tendon sheath ganglions: results of surgical excision. Hand (N Y) 2007; 2: 94-100.

2- Bittner JG, Kang R, Stern PJ. Management of flexor tendon sheath ganglions: a cost analysis. J Hand Surg [Am] 2002; 27: 586–90

3- Abe Y, Watson HK, Renaud S. Flexor tendon sheath ganglion:Analysis of 128 cases. Hand Surg. 2004;9:1–4.

4- Pendleton B, Carl B, Pollay M. Spinal extradural benign synovial or ganglion cyst: case report and review of the literature. Neurosurgery 1983;13:322-6

5- Nelson CL, Sawmiller S, Phalen GS. Ganglions of the wrist and hand. J Bone Joint Surg Am 1972;54:1459-64.

6- al-Khawashki H, Hooper G. The distribution of fibrous flexor sheath ganglions. J Hand Surg Br 1997;22:226-7

7- Matthews P. Ganglia of the flexor tendon sheaths of the hand. J Bone Joint Surg Br 1973;55:612–7

Anahtar Kelimeler: A1 pulley, cerrahi rezeksiyon, gangliyon kisti

Resim 1

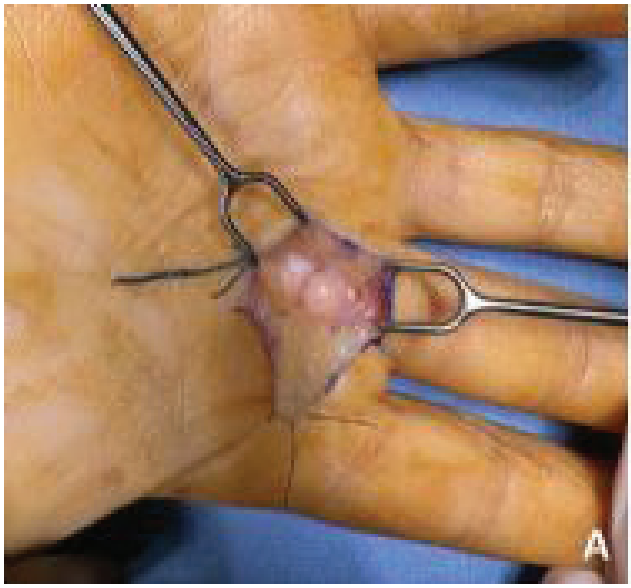

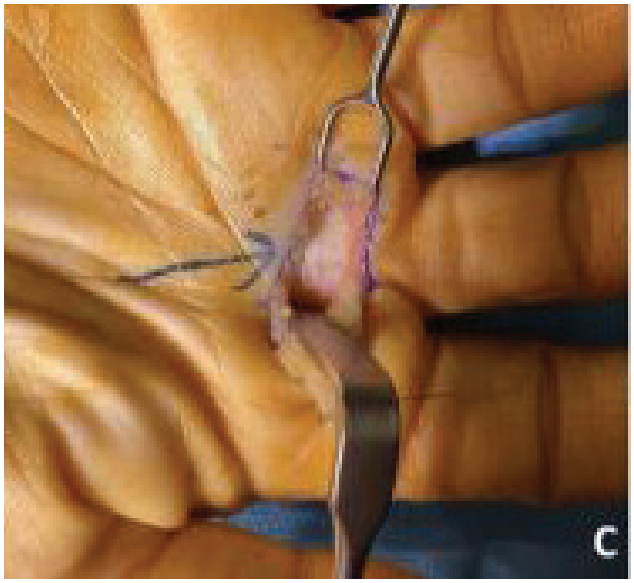

Resim 1. A1 pulley üzerinde oluşmuş gangliyon kisti. A- kist etraf dokulardan tamamen izole edilmiş şekilde görünmekte; B- gangliyon kistinin kaynaklandığı pulley parçası ile birlikte total eksizyon sonrasında görüntü; C- normal fonksiyonuna devam etmesi üzerine pulleyin diğer kısımlarının korunduğu görülmekte.

P-139

İnnerve Dijital Arter Perforatör Flebi, Gerçekten Pulpa Duyusunu Sağlamada Yeterli Mi?

Ahmed Şamil Güvel, Burak Yaşar, Hasan Murat Ergani, Ziya Öğüt, Ramazan Erkin Ünlü

Ankara Bilkent Şehir Hastanesi, Plastik Rekonstrüktif ve Estetik Cerrahi Anabilim Dalı, Ankara

Amaç: Bu çalışmanın temel amacı, parmak ucu rekonstrüksiyonunda dijital arter perforatör (DAP) fleplerinin kullanılmasının pratikliği ve etkinliğinin değerlendirmesini yapmaktı. Bu değerlendirme, DAP fleplerinin travmatik parmak ucu amputasyonlarına yönelik uygunluklarına odaklanarak, rekonstrüktif bir yöntem olarak DAP fleplerinin uygulanmasının potansiyel avantajları hakkında

bilgiler sunmak amacıyla gerçekleştirildi. Amacımız DAP fleplerinin potansiyel faydalarına ve sınırlamalarına ışık tutmak ve sonuçta klinisyenlere ve araştırmacılara parmak ucu rekonstrüksiyonu alanındaki rolleri hakkında daha ayrıntılı bir anlayış sağlamaktı.

Yöntem: 2019'den 2023'e kadar uzanan dönemde, 12 hastanın (10'u erkek, 2'si kadın olmak üzere) toplam 12 parmak(dördü 3. parmak radial laterali,üçü 3. parmak ulnar lateral,üçü 4. parmak radial lateral, ikisi 5. parmak radial laterali) bu çalışmaya konu olarak seçildi. Bu hastalarda travmatik parmak ucu ampütasyonları yaşanmıştı ve DAP flepleri birincil rekonstrüktif strateji olarak kullanıldı. Bu vakalarda kullanılan flep boyutları 2,5 cm*2 cm ve 2 cm*1 cm aralığında ölçülmüştür.

Bulgular: DAP fleplerinin, estetik olarak olmasa da fonksiyonel olarak tatmin edici sonuçlar verdiği görülmüştür. Çalışmada kullanılan fleplerin tümü hayatta kaldı; bu da bu cerrahi yaklaşımın doku canlılığını korumadaki güvenilirliğinin altını çizdi. Donör saha kapatma açısından 3. ve 4. parmak defektleri primer olarak kapatıldı. 5. parmakta donor sahanın kapatılması için deri grefti kullanıldı. Ayrıca, parmak ucu rekonstrüksiyonundaki en önemli endişelerden biri, onarılan parmaklarda aşırı duyarlılık veya soğuk intoleransının potansiyel gelişimidir ve bu durum bütün onarım yapılan hastalarda görülmüştür. Hastaların 5'inde takiplerde kısmı olarak gerilemiştir. Bütün hastaların renk ve doku uyumu iyi olarak izlenmiştir.

Sonuç: Sonuç olarak, bu çalışmanın bulguları, dijital arter perforatör(DAP)flebinin,çeşitli parmak ucu yaralanmalarının tedavisinde güvenilir ve çok yönlü bir rekonstrüktif seçenek olduğunu destelemektedir. Flep hayatta kalma oranlarının yüksek olması, operasyon süresinin serbest pulpa flebinden kısa olması, renk farkı, eklem kontraktürü, hareket kısıtlılığı olmaması bu perforatör flep tekniğinin klinik faydasını vurgulamaktadır. Sonuç olarak, DAP flepleri, travmatik parmak ucu ampütasyonlarına maruz kalan hastalarda estetik olarak olmasa da fonksiyonel sonuçları iyileştirebilecek, renk farkı oluşturmayan, doku uyumu iyi, parmak ucu rekonstrüksiyonu için güvenilir bir çözüm sunan, el cerrahlarının donanımına değerli bir katkı olarak görülmelidir. Ancak bütün hastalarımızda aşırı duyarlılık veya soğuk intoleransının olması duyu iyileşmesinin yeterliliği açısından soru işareti oluşturmaktadır. Bu bakımdan hastaların fonksiyonel olarak sıkıntı yaşamamasını sağlayan durumun da yaralanma ve onarım alanlarının parmakların 1. parmak, 2. parmak radial lateral ve 5. parmak ulnar lateral gibi duyu iyileşmesinin daha kritik olduğu alanlarda olmamasından kaynaklı olduğu düşünülmektedir. Bunlarla beraber tip ve pulpada yer almayan defektlerde kullanılması donör alanda yumuşak doku eksikliğine neden olmaktadır. Bu sonuçlar ışığında hem duyu iyileşmesi açısından hem de estetik görünüm açısından renk farklılığı, doku uyumu, onarım sonrası kontür, eklem katılığı ve hareket kısıtlılığı gibi daha fazla değerlendirme faktörü göz önünde bulundurularak başka fleplerin kullanılmasının daha faydalı olabileceği düşünülmektedir.

Anahtar Kelimeler: Dijital Arter Perforatör Flep, El Rekonstrüksiyonu, Parmak Rekonstrüksiyonu, Pulpa Rekonstrüksiyonu

Dijital arter perforatör flep geç dönem kontrol fotoğrafı

P-140

Tümör Eksizyonu Sonucu Oluşan El Dorsum Defektlerinde Bilobe Perforatör Fleplerin Kullanılması

Burak Özkan[1], Burak Ergün Tatar[2], Abbas Albayati[1], Çağrı Ahmet Uysal[1]

[1]Başkent Üniversitesi Tıp Fakültesi, Plastik,Rekonstrüktif ve Estetik Cerrahi Anabilim Dalı,Ankara
[2]Erzurum Şehir Hastanesi, Plastik,Rekonstrüktif ve Estetik Cerrahi Anabilim Dalı,Erzurum

Giriş: El dorsum defektleri travma, tümör eksizyonu sonucu ortaya çıkan ve rekonstrüksiyon açsından zorlayıcı bir klinik durumdur. Bu defektlerin rekonstrüksiyonu, el fonksiyonunun ve estetiğinin geri kazanılması açısından önemlidir. Greftten serbest doku nakiline kadar birçok seçenek mevcuttur. Bilobe flepler plastik cerrahide genellikle burun rekonstrüksiyonunda kullanılmaktadır.

Bu yazımızda, tümör eksizyonu sonucu oluşan el dorsum defektlerinde bilobe perforatör flep kullanımı ile ilgili çalışmamızı sunduk.

Materyal-Metod: Çalışmamız 2016-2021 yılları arasında gerçekleştirilen retrospektif bir çalışmadır. Çalışmaya el dorsumundaki tümör eksizyonu sonucu oluşan defekti bilobe perforatör flep ile kapatılan 16 hasta dahil edildi. Diyabet, vasküler skleroz, periferik vasküler hastalık veya sigara içme öyküsü olan hastalar çalışmaya dahil edilmedi. Hastaların yaş, defekt ve flep boyutları, komplikasyonları, Michigan el fonksiyonları sonuçları anketi (MHQ), Vancouver Skar Skalası (VSS) ve takip süreleri kaydedildi.

Cerrahi işlemler turnike altında yapılmıştır. Defekt oluştuktan sonra primer flebin genişliği, defekt uzunluğuyla aynı olarak planlandı. Sekonder flep, primer flebe göre yatay bir açıda 90° olarak ayarlandı. Sekonder flebin

uzunluğu, primer flebin genişliğinin yarısı olarak hesaplandı ve sekonder flebin genişliği, primer flebin genişliğinin 3/4'ü olarak hesaplandı.

Sonuç: Çalışmada toplam on altı hasta incelendi. Bu hastaların yaş ortalaması 55.63 ± 14.97 idi ve çoğunluğu skuamöz hücreli karsinom tanısı almıştı. Ortalama defekt boyutu 4.31 ± 1.53 cm² idi. VSS skorları ortalama 5.12 ± 0.71 ve MHQ skorları ise 76.25 ± 5.38 olarak bulundu. Ortalama takip süresi 16.06 ± 3.41 aydı.

Tartışma: Klinik pratikte nazal rekonstrüksiyonda sıklıkla kullanılan bilobe flep tasarımı el dorsum defektlerinde de uygun şekilde kullanılabilir. Özellikle perforatörlere baze flep kullanılması komplikasyon ihtimalini azaltmaktadır.

Anahtar Kelimeler: Bilobe Flep, El Dorsumu Rekonstrüksiyonu, Perforatör flep

Resim 1

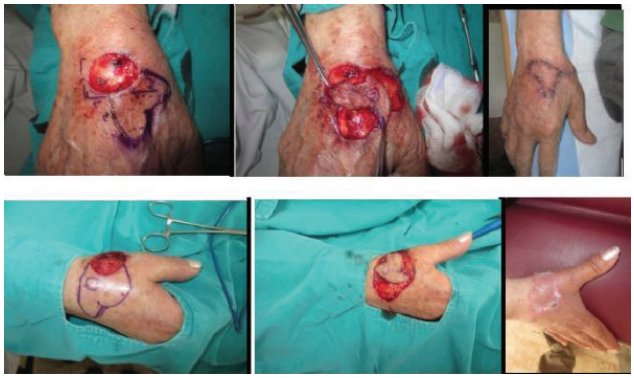

Flep uygulamasının operasyon sırasındaki ve operasyon sonrasındaki görüntüleri

P-141

Depremzede Hastalarda Gelişen Kompartman Sendromunda ''Kas Elementerizasyonu'' Tecrübelerimiz

Osman Şamil Sevindik, Perçin Karakol, Yunus Ertaş

Plastici Reconstructive and Aesthetic Surgery, Health Science University, Başakşehir Çam ve Sakura City Hospital, İstanbul, Turkey

Giriş: Kompartman Sendromu, kompartman içinde olan travmatik değişikliklere bağlı olarak doku içi basıncının artması ile ortaya çıkan ağrılı klinik durumdur. 1Akut kompartman sendromunun erken tedavisi fasyotomidir. Bununla birlikte ciddi ezilme yaralanması varlığında debridmandan sonra nekrotik kas kalırsa ve antibiyoterapisi uygun yönetilemezse enfeksiyona yol açabilir. Böbrek yetmezliği ve/veya çoklu organ yetmezliği olan bazı hastalarda ölüme yol açabilecek sistemik inflamatuar yanıtın kötüleşmesini önlemek için canlı kasın radikal debridmanı gerekebilir. ²Kritik iskemi dönemlerinden sonra ezilmiş kaslarla karşılaşılan komplikasyon risklerinden kaçınmak için "kas elementarizasyonu" adı verilen bir teknik geliştirilmiştir. Elementerizasyon yönteminin düşük morbidite ile ilişkili olabileceği, amputasyonsuz uzun vadeli fonksiyon sağlayabileceğini gösteren çalışmalar mevcuttur. Biz çalışmamızda kliniğimize kas elementerizasyonu yöntemini uyguladığımız 5 hastamızla alakalı tecrübelerimizi derledik.

Materyal ve Metod: Bu çalışmada 2023 yılı Maraş depreminde yaralanan, alt ekstremitede kompartman sendromu gelişen ve fasyotomi açılmış olup sonrasında farklı illerden sevk edilen depremzede 5 hasta değerlendirildi.

Bulgular: Bu çalışmaya 5 olgu dahil edildi. Olguların 3'ü kadın, 2'si erkekti. Ortalama yaşları kadınlarda 30,3 yaş, erkeklerde 24,5 yaş olarak değerlendirildi. 5 hastamızın 1 tanesi genel durum bozukluğu sebebiyle postop 7.günde dizüstü ampute oldu. Hastaların hepsi uzun süre hemovac drenler ile takip edildi ve drenler 30 cc den az geldiğinde çekildi. Hastalar 2-3 günde bir ameliyathaneye alınıp pansuman değişimi, enfeksiyon yükünün azaltılması ve varsa debridman gerekliliği açısından değerlendirildi. Olgu grubunun hepsine postoperatif dönemde 3-4 hafta süren istirahat ateli uygulandı. Operasyon sonrası hareket fonksiyonlarında hastaların büyük çoğunluğunda operasyon öncesine göre artış olduğu ve sonuçların hastalar açısından tatmin edici olduğu gözlendi. Hastalardan 3 ü 2 ay içinde koltuk değneği yardımıyla yürümeye başladı.

Tartışma: Alt ekstremitede ciddi bir ezilme yaralanmasından sonra total kas eksizyonu daha önce tarif edilmiştir. Reis ve michaelson, başlangıçta dört bölmeli fasyotomilerle tedavi edilen ve daha sonra miyonekroz gelişen yedi hastayı rapor ettiler. Bununla birlikte spesifik bir veri veya uzun süreli takip tanımlanmamıştır.

Çalışmada olgu sayısının azlığı zayıf nokta olarak değerlendirildi.

Sonuç: Yapılan çalışmayla kas elementerizasyonu tekniği ile kompartman sendromlu depremzede hastalarda operasyon sonrasında bacak hareketleri ve hastaların genel durumlarında tatmin edici iyileşmelerin olduğu gözlendi. Kas elementerizasyon tekniğini amputasyon ile karşılaştırmak için daha büyük olgu gruplarında daha ileri çalışmalara ihtiyaç vardır.

1- Kagan Ozer, Wade Smith,Limb salvage in the treatment of total muscle necrosis of the leg due to compartment syndrome. A report of three cases, J Bone Joint Surg Am 2009 Nov;91(11):2708-12

2- G Brunelli, A Vigasio, F Brunelli, Muscular elementarization in the "borderline" replantation and revascularization of the forearm, 1985;4(4):337-9

Anahtar Kelimeler: baston bacak, elementerizasyon, kompartman sendromu, fasyotomi

Foto

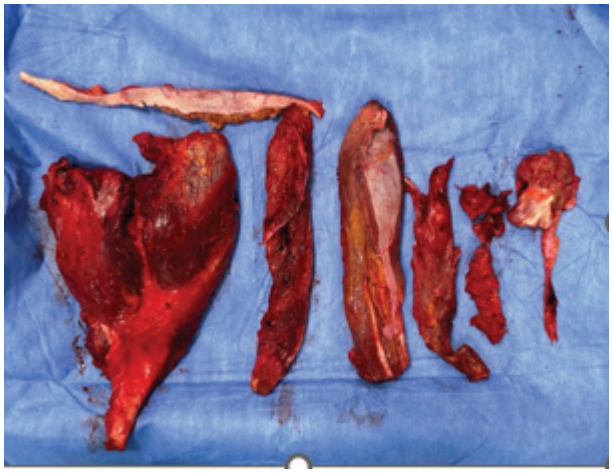

P-143

Bir Majör Replantasyon Olgusu: Sağ Kol Proksimal 1/3 Replantasyonu

Özcan Boztepe, Yasin Canbaz, Furkan Uysal, Perçin Karakol

Başakşehir Çam ve Sakura Şehir Hastanesi,Plastik Rekonstrüktif ve Estetik Cerrahi,İstanbul

Giriş: El bileği, önkol, transhumeral ya da omuz gibi radiokarpal eklem ve üzeri seviye replantasyonlar majör replantasyon olarak adlandırılmaktadır. Mikrocerrahide son yıllardaki teknik ilerlemeler ile birlikte majör ekstremite replantasyonlarındaki başarılara rağmen, transhumeral ampütasyonlarda replantasyon sonrası ekstremite sağkalımı hâlen düşüktür ve bu tür proksimal seviyeli ampütasyonlarda güdük onarımı ya da replantasyon kararı verme açısından da tam bir rehber yoktur. Ancak, gerçekçi beklentiler ile yüksek düzeyde motive olmuş bir hasta, preoperatif korunmuş omuz fonksiyonu ile replantasyona aday olabilir. Replante edilen kol, yaralanmamış kola günlük aktivitelerde yardımcı olabilir. Burada, sağ kolu kepçe darbesiyle 1/3 proksimal seviyesinden kopan 42 yaşındaki erkek hastaya yapılan kol replantasyonu olgusunun, olgu yönetiminde karşılaşılan sorunlar ve uygulanan çözümler ile sunulması amaçlanmıştır. Bu sık olmayan durumda izlenen yol haritasının mikrocerrahi ile uğraşan hekimlere yol gösterebilir nitelikte olabileceği düşünülmektedir.

Materyal-Metod: İyi tanımlanmış endikasyonlar ve kontrendikasyonları sayesinde el ve parmak replantasyonları sık yapılan bir cerrahi prosedür hâline gelmiştir.. Lakin el bileği üstü seviyesi hâlâ nadir görülen bir durum olup, kesin endikasyonları yoktur. Transhumeral ampütasyonların insidansı ise üst ekstremitedeki ampütasyon tipi yaralanmaların sadece %3'ünü oluşturmaktadır. Mikrocerrahideki teknik gelişmelere rağmen, transhumeral seviyeli total kol replantasyonunda ektremitenin yaşama prognozu düşük olup, %50 ile %70 arasında değişmektedir.Majör replantasyonların viabilitesinde başarıya ulaşılabilmek için titiz bir algoritma izlenmesi elzemdir, böylece ikincil fonksiyonel rekonstrüktif çabalar umut bulmuş olur.Üst ekstremitenin travmatik majör ampütasyonları, hastanın hayat kalitesinde yıkıcı sonuçlara yol açmaktadır.Majör replantasyonlarda karar, hastanın genel durumu, iskemi zamanı, yaralanmanın seviyesi, tipi ve yaygınlığına bakılarak verilmelidir. Aynı zamanda replantasyonlar, uzun ameliyatları, tekrarlayan cerrahi müdahaleleri, uzun bir iyileşme dönemini ve optimum sonuç için hastanın motivasyonunu gerekmektedir. Bu yüzden karar, hasta güvenliği adına bu konuda deneyimli hem teknik açıdan hem de acil ekibi, yoğun bakım, anestezi, fizik tedavi ekibi gibi imkanlar açısından donanımlı bir cerrah tarafından verilmelidir. El bileği, önkol, transhumeral ya da omuz gibi radiokarpal eklem ve üzeri seviye replantasyonlar majör replantasyon olarak adlandırılmaktadırBu olguda 1/3 proksimal seviyeden bir kol replantasyonu ile yaşanan deneyimler, tedavide izlenen farklılıklar ve olgu yönetiminin sunulması amaçlanmıştır.

Olgu: Kırk iki yaşında erkek hasta, kepçe darbesi sonucu sağ kolun 1/3 proksimal seviyeden ampüte olması nedeniyle dış merkezden tarafımıza sevk edildi. Hasta yüksek seviyeli bir humeral ampütasyona sahip idi, ampütasyon seviyesi deltoidin yapışma yerinin hemen distali idi ve orta kol seviyesine kadar uzanan bir crush tarzı yaralanma mevcuttu. Hastanın yapılan fizik muayenesinde pulsatil tarzı bir kanamasının olmadığı, avülsiyon tipi bir yaralanmasının mevcut olduğu ve avülsiyon yaralanmasına bağlı olarak damar ve sinir yapıların sünerek damar uçlarının tromboze olduğu tespit edildi. Soğuk iskemi zamanı 3 saat idi. Dominant eli sağ eli olan hastanın sorgusunda bilinen bir hastalık, kullandığı ilaç ya da geçirilmiş operasyon öyküsü yoktu. Ampütatın uygun şartlarda getirildiği, ancak kepçe darbesiyle ampütatın crush tipi yaralanmaya maruz kaldığı tespit edildi.Hastanın direkt grafisinde sağ kolun omuz ekleminin yaklaşık 5 cm distalinden transvers bir kırık ile total ampüte olduğu, ampütatın direkt grafisinde ise ekstra bir kırık olmadığı tespit edildi. Hastanın eşlik eden başka travması olmadığının tespitinin ardından hasta ve hasta yakınlarına yapılan bilgilendirme sonrası alınan karar ile acil replantasyon kararı verilerek, hasta operasyona hazırlandı. Hastanın uyutulmasının ardından, güdükte debridman, irrigasyon ve nörovasküler yapıların identifikasyonu yapıldı.Güdük ve ampütat tarafında yapılan kemik kısaltılmalarının ardından, kemik fiksasyonu yapıldı. Brakial arterdeki gap sebebiyle safen ven grefti alındı. Mikroskop altında brakial arter ve greft, 8/0 ethilon ile onarıldı.Brakial ven, sefalik ve bazilik ven olmak üzere üç adet ven onarımı yapıldı. Ulnar ve radial sinir, yine sağlam fasiküler yapıların bulunduğu seviyeden epinöral olarak onarıldı. Kemik kısaltmasının nörovasküler yapıların primer onarımına izin vermesi nedeniyle ven ve sinir greftlerine başvurmaya gerek duyulmadı. Kas ve cilt onarımının ardından operasyon sonlandırıldı.Pernöz dren, pansuman ve alçı atelin yapılmasının ardından hasta yoğun bakım ünitesine transfer edildi.Hastanın yoğun bakım takibinde genel durum stabilizasyonu amacıyla 10 ünite ES replasmanı yapıldı. Ameliyat sonrası 24. saatte parmak ucu kapiller dolaşımın yeterli olmadığı ve genel durumun kötüleşmesinin tespit edilmesi üzerine acil operasyon kararı verilerek nekroze görünümdeki kaslar eksize edildi ve vasküler anastomoz çevresi serbestlendi. Daha sonra hastanın postop yoğun bakım takibinde 72.saatte genel durumun kötüleşmesi,crush hasara bağlı renal ve diğer hayati sistemlerin tehlikeye girmesi sonucu yoğun bakım uzmanları ile ortak karar verilerek amputasyon planlanarak güdük ile kapama yapıldı.

Sonuç: Mikrocerrahi ve replantasyonda son yıllardaki ilerlemelere rağmen majör ekstremite replantasyonları, operasyona karar aşamasından uzun dönem sonuçların alınmasına kadar geçen tüm aşamalarıyla hâlâ zorlu bir süreçtir. Replantasyon kararı verilmesi sonrası hastanın postop yakın takibi yapılmalı ve hayati fonksiyonları tehlikeye girmesi halinde hızla karar verilerek hastanın yaşamı tehlikeye atılmamalıdır.

Anahtar Kelimeler: Majör replantasyon, mikrocerrahi, anastomoz

Replantasyon

P-144
Penetran Üst Ekstremite Yaralanmaları

Zeynep Banu Arıcı, Emrah Kağan Yaşar, Murat Şahin Alagöz

Kocaeli Üniversitesi Tıp Fakültesi, Plastik Rekonstriktif ve Estetik Cerrahi Ana Bilim Dalı, Kocaeli

Giriş: Penetran yabancı cisimlerle yaralanmalarda nörovasküler yapıların ve yumuşak dokuların hasar görebileceği ya da yabancı cismin çıkarılması esnasında iyatrojenik hasar riski olabileceği temel endişe kaynağıdır (1). Yaralanmanın şiddeti etkilenen vücut kısmına, yabancı cismin özelliklerine ve dokuya iletilen enerji miktarına bağlıdır (2). Bu çalışmada penetran yabancı cisimlerle üst ekstremite yaralanmalarına yaklaşımı ve cerrahi yönetimini değerlendirmeyi amaçladık.

Materyal Metot: Kliniğimizce 2017-2023 yılları arasında büyük metalik penetran yabancı cisimlerle üst ekstremite yaralanması nedeniyle opere edilen 4 hasta retrospektif olarak analiz edildi. Hasta kayıtları yaş, cinsiyet, travma biçimi, travmanın anatomik lokalizasyonu, etkilenen yapılar, ekstremite fonksiyonu ve takip süreleri açısından incelendi.

Bulgular: Çalışmamızda hastaların opere edildiğinde yaş aralığı 10-53 olup, yaş ortalamaları 23 idi. Opere edilen 4 hastanın 3'ü erkek 1'i kadındı. Hastaların birinde yabancı cismin penetre olduğu giriş yeri sağ antekubital bölge, bir hastada sağ el 1. web dorsumu, bir hastada sağ kol distal 1/3'ü, bir hastada ise sağ ön kol proksimal 1/3'ü olarak izlendi. Tüm hastalara acil serviste tetanoz profilaksisi uygulandı. Hastalar operasyona alınarak, eksplorasyon yapıldı. Nörovasküler yapılar ortaya konuldu ve korundu. Yabancı cisimler çıkarıldı. İki hastada kısmi kas hasarı dışında diğer hastalarda herhangi bir hasar tespit edilmedi.

Ameliyat sonrası takiplerde üst ekstremite fonksiyonları değerlendirildi. Hastalarda herhangi bir hareket kısıtlılığına rastlanmadı. Ortaya çıkan veriler Tablo-1'de görülmektedir.

Tartışma ve Sonuç: Pek çok hasta yabancı cisim yaralanması nedeniyle acil servislere başvurmaktadır. Yabancı cisimlerin çoğunu metalik yabancı cisimler oluşturmaktadır. Ancak çok daha ciddi durumlara yol açabilecek bazı metal yabancı cisim türleri sadece bir kütle olmaktan öte, el için mekanik bir yük oluşturmaktadır (3). Acil servise başvuran büyük metalik yabancı cisim travmalarında yabancı cismin çekilip çıkarılmaması ve kütle etkisi nedeniyle ekstremiteye yük bindirmeden hastanın ameliyathaneye taşınması olası hasarlanmayı önleyebilir. Çalışmamızda gördüğümüz üzere büyük metalik cisimler ektremitede kütle etkisi yaratmakla birlikte, çok daha ciddi hasarlanmalara sebep olmaları beklenirken, künt uçlu olmaları sebebiyle beklenenden daha az bir travmaya neden olmaktadırlar. Yabancı cismin çıkarılması esnasında iyatrojenik hasarlanmaya sebep olmamak için iyi bir eksplorasyon alanı sağlanmasını önermekteyiz.

Referanslar

1) Shaji G, Franco AC. A Case Report of Penetrating Extremity Trauma: A Near Miss Encounter. J Orthop Case Rep. 2021 Jun;11(6):106-109. doi: 10.13107/jocr.2021.v11.i06.2280. PMID: 35437483; PMCID: PMC9009485.

2) Skinner EJ, Morrison CA. Wound Foreign Body Removal. 2023 May 1. In: StatPearls [Internet]. Treasure Island (FL): StatPearls Publishing; 2023 Jan–. PMID: 32119334.

3) Akdağ O, Yıldıran G, Karameşe M. Management of huge and extraordinary metal-penetrating injuries to the hand. Turk J Surg. 2018 Jul 1;34(2):117-120. doi: 10.5152/turkjsurg.2017.3867. PMID: 30023975; PMCID: PMC6048638.

Anahtar Kelimeler: Penetran, büyük yabancı cisim, üst ekstremite

Şekil-1

10 yaş çocuk hasta sağ üst ekstremite penetran metalik yabancı cisim yaralanmasına ait direkt grafi görüntüsü (üstten 1.resim), yabancı cismin ameliyat öncesi görünümü (üstten 2.resim), yabancı cismin perop görünümü (üstten 3.resim), operasyon sonrası görünüm (en alttaki resim)

Tablo-1

Hasta	Yaş	Cinsiyet	Travma biçimi	Lokalizasyon	Etkilenen yapılar	Fonksiyon kaybı	Takip süresi
A	10	K	Bahçe demiri üstüne yüksekten düşme	Sağ antekübital bölge	Fds kasında kısmi harpazlanma	-	1,5 ay
B	12	E	Bahçe demiri üstüne yüksekten düşme	Sağ kol distal 1/3 ü	-	-	2 ay
C	53	E	Demir kanca ile yüksek enerjili künt travma	Sağ el 1.web dorsumu	-	-	2 yıl
D	17	E	Bahçe demiri üstüne yüksekten düşme	Sağ ön kol proksimal 1/3 ü	Fds kasında kısmi harpazlanma	-	6 yıl

P-145

Alt Ekstremite Ve Üst Ekstremite Yumuşak Doku Rekonstrüksiyonlarında Serbest Anterolateral Uyluk Flepleri İle Diğer Serbest Fleplerin Karşılaştırılması

Arslan Güvendik, Minel Nur Ulukan, Abdullah Buğra Kaya, Özer Özmut, Ebru Aşiret, Seyit Ahmet Korur, Burak Yaşar, Hasan Murat Ergani, Ramazan Erkin Ünlü

Ankara Bilkent Şehir Hastanesi

Giriş: Anterolateral Uyluk Flebi(ALT) çok yönlülüğü ve minimum donör alan morbiditesi nedeniyle rekonstrüktif bir yöntem olarak sıkça tercih edilir.Bu çalışma alt ve üst ekstremitelerde kullanılan Anterolateral Uyluk Flebi ile Anterolateral Uyluk Flebi dışındaki fleplerin fonksiyonel ve estetik açıdan uyumunun değerlendirilmesi planı ile tasarlanmıştır.

Yöntem: 11.02.2019 ile 20.07.2023 tarihleri arasında Ankara Bilkent Şehir Hastanesi PREC Kliniğinde alt ve üst ekstremiteye yapılan 53 free flep hastasının (22 Alt,17 Radial Önkol,4 Free Fibula,7 Latis,2 Lateral Arm,1 Diğer) fonksiyonel olarak değerlendirildiği ve aynı kümede yer alan 30 hastanın estetik sonuçlarının 5 farklı plastik cerrah tarafından 10 üzerinden puanlanarak karşılaştırıldığı bir çalışmadır.

Sonuç: Yaşa,cinsiyete ve fraktür olup olmamasına göre Anterolateral Uyluk Flebi ile diğer flepler arasında fonksiyonel ve estetik puan olarak anlamlı bir fark bulunamadı. Hastaların fonksiyonel olarak kabiliyetleri ilk 300 günde anlamlı olarak düşük bulunmuş olup 500. Günden sonra fonksiyonel olarak kabiliyetin değişmediği izlendi.

Anahtar Kelimeler: Anterolateral Uyluk Flebi, Üst Ekstremite Free Flep, Alt Ekstremite Free Flep, Serbest Flep, Estetik ve Free Flep

P-146

Üçüncü Basamak Acil Polikliniğine Başvuran Pediatrik Üst Ekstremite Sinir Yaralanmalarında Epidemiyoloji

Emre Başgöze, Ömer Hayri Berköz, Erol Kozanoğlu

İstanbul Üniversitesi Tıp Fakültesi, Plastik Rekonstrüktif ve Estetik Cerrahi Ana Bilim Dalı, İstanbul

Amaç: Üst ekstremite yaralanmaları çocuk hastaların acil başvurularında önemli sebeplerden biridir. Bu yaralanmalarda el anatomisi ile ilişkili birçok yapı yaralanabilir. Özellikle sinir yaralanmaları ilerleyen dönemde oluşabilecek engellilik açısından önemlidir. Bu çalışmanın amacı, belirli bir süre aralığında acil polikliniğine başvuran ve eş zamanlı operasyonları yapılan pediatrik üst ekstremite sinir yaralanmalarının epidemiyolojisi ve sıklığını ortaya koymaktır.

Hastalar ve Yöntem: Çalışma 1 Ağustos 2022- 1 Ağustos 2023 tarihleri arasında 3. basamak kurumumuz acil polikliniğine başvuran ekstremite yaralanmalarının geriye dönük incelenmesi ile yapıldı. Pediatrik hasta grubu olarak 18 yaş altındaki tüm hastalar dahil edildi. Hastaların ailelerinden çalışma için izin ve aydınlatılmış onam alındı. Hastalar arasında bir cinsiyet ayrımı yapılmadı. Hastaların elektronik dosyaları incelendi, şu bilgiler kaydedildi: Yaş, cinsiyet, etkilenen el, baskın el, etkilenen anatomik bölge, hasarlanan sinir ve seviyesi. Bu bilgiler değerlendirildi.

Bulgular: Ağustos 2022 -Ağustos 2023 arasında 385 pediatrik hastanın üst ekstremite yaralanması nedeniyle acil polikliniğimize başvurduğu, bu hastaların 29'unda sinir yaralanması olduğu saptandı. 6 hastanın (%20) kız, 23 hastanın (%80) erkek olduğu görüldü. Ortalama yaş 12.2 (2-17) saptandı. Hastaların ortalama takip süresi 4 ay (2-12) idi. Sağ el yaralanma oranı %69, sol el yaralanma oranı %31 idi. Baskın uzuv yaralanma oranı %66 iken, baskın olmayan uzuv yaralanma oranı %34 idi. Sinir kesileri %65 dijital sinir kesisi (19 hasta), %17 Median Sinir kesisi (5 hasta), %13 Ulnar Sinir kesisi (4 hasta), %0.03 Radial Sinir yüzeyel dalı kesisi (1 hasta) olarak izlendi.

Sonuç: Pediatrik üst ekstremite yaralanmalarında özellikle erkeklerin baskın ellerinin yaralandığı ve distal seviyede yaralanmaları olduğu görüldü. Pediatrik üst ekstremite yaralanmalarında sinir hasarı her zaman göz önünde bulundurulmalıdır. Sinir yaralanmaları acil poliklinik muayenesi esnasında saptanır ve zamanında müdahale edilirse ortaya çıkacak ileri dönem engellilik durumunun azaltılacağı düşünülmektedir. Bu konu hakkında acil polikliniklerinde hasta karşılayan Acil uzmanları ve Plastik, Rekonstrüktif ve Estetik cerrahi hekimleri bilgilendirilmelidir.

Anahtar Kelimeler: Baskın el, dijital sinir, Median sinir, pediatrik hasta, sinir yaralanması, Ulnar sinir

P-147

El Dorsaline Elementer Cıva Enjeksiyonu: Olgu Sunumu

Salih Can Sezer, Tahir Babahan, Ahmet Özdemir, Merve Özger, Haluk Vayvada, Mustafa Yılmaz

Dokuz Eylül Üniversitesi Tıp Fakültesi, Plastik, Rekonstrüktif ve Estetik Cerrahi Anabilim Dalı, İzmir

Giriş-Amaç: Cıva, sistemik olarak hiçbir vital fonksiyonu bulunmayan, çeşitli nedenlerle intoksikasyonu görülebilen, oda koşullarında sıvı formda bulunan ağır metal olarak sınıflandırılan bir elementtir. Cıva, hava, su ve toprakta birkaç şekilde bulunur. Bunlar, elementel cıva, inorganik ve organik cıva bileşikleri şeklindedir. Mevcut maruz kalım çeşidine göre intoksikasyon belirtileri farklılık göstermektedir. Yazımızda nadir görülen bir vaka olarak elin dorsal yüzüne elemental civa enjeksiyonu yapan hastada cıvanın lokal ve sistemik etkileri ile hastaya tedavi yaklaşımımızı aktaracağız.

Olgu: Bilinen Dikkat Eksikliği ve Hiperaktivite Bozukluğu, Multipl Skleroz tanıları bulunan 31 yaşında erkek hasta yaklaşık 1 haftadır sol elinde böcek sokması sonrası olduğu beyan edilen elde ağrı, şişlik ödem, kızarıklık şikayetleri ile acil servise başvurdu. Hastanın yapılan değerlendirmesinde ateş yüksekliği (38.4 °C); sol el ve ön kolda lokal enfeksiyon bulguları ve motor-duyu defisiti; el grafisinde yaygın opasite gösteren alanlar saptandı. Hastaya intravenöz antibiyotik başlandı ve ayırıcı tanıda hymenoptera türü arı sokmasına bağlı kalsifikasyon ve yabancı cisim enjeksiyonu düşünüldü. Anamnezi detaylandırılmasıyla hasta evinde elementer cıva olduğu ve kullandığını beyan etti. Hastanın kanında cıva seviyesi 647 µg/L (normal aralık 0,46–7,5), 24 saatlik idrar cıva düzeyi 5514 mikrogram/gün olarak saptandı. Hastaya dimerkaprol [British anti-Lewisite (BAL)] 6*5 mg/kg İM olarak başlandı. 4 doz sonra hastanın ilaç ilişkili taşikardi, bulantı, kusma yakınmaları olması nedenli hastaya oral DMSA 3*800 mg (günde üç kez 10 mg/kg toplam 30 mg/kg, 8 saatte bir), ardından 14 gün boyunca günde iki kez (toplam 20 mg/kg, 12 saatte bir) 10 mg/kg şelasyon tedavisi uygulandı. Medikal tedavinin yanında hasta cıva yükünün azaltılması amacıyla operasyon planlandı. Biyogüvenlik önlemlerini alınması ardından turnike altında yapılan ekspolarasyonda el dorsumunda subkutan yağ dokuya, paratenonlara, tendonlar altı planda cıva partikülleri izlenmesi cıva enjeksiyonunun birden fazla kez farklı planlara yapılmış olabileceğini düşündürttü. Hastada geniş eksizyon durumunda elin fonksiyonlarını önemli ölçüde azaltacağından tendonlar korunurken tendon kılıfı ile birlikte cıva partikülleri bir miktar yumuşak doku debridmanı ile birlikte çıkarıldı. Kontrol skopiler ile cıva ilişkili opasitenin tamamına yakınının ortadan kalktığı görüldü. Turnike indirildikten sonra muhtemel elde artmış inflamasyon ve cıva ilişkili koagülasyon bozukluğu nedenli hemostazda güçlük yaşandı ve 12'lik hemovak dren yerleştirildi ve statik istirahat ateli ile takip edildi. Servis izlemi sırasında ardışık 2 gün dreni 30cc/ gün altında gelmesi üzerine dreni çekildi. Takibinde postoperatif 3. günde hastanın el dorsumunda hematom ile uyumlu bulgular saptanması üzerine tekrar operasyona alındı. Operasyonda majör kanama izlenmeyen hastada sızıntı şeklinde multiple kanama alanları görüldü. Kanama kontrolü sağlanan hastaya 2 adet penrose dren yerleştirildi. Kanama bozukluğu açısından hematolojik tetkikler yapıldı. Yapılan tam kan sayımında trombositoz(1036*103 hücre/ml) saptanan hastada periferik yayma incelemesinde ek bulgu saptanmadı ve diğer koagülasyon parametreleri normal sınırlarda saptandı. Debridman sonrası trombosit sayısında günden güne düşüş izlendi. Takiplerinde solunum sıkıntısı olan hastanın yapılan görüntülemesinde cıva embolisi, pulmoner tromboemboli şüphesi oluşturan yaygın nonspesifik infiltratif akciğer tutulumu saptandı. Hastanın medikal tedavisine düşük molekül ağırlıklı heparin eklendi ve nazal oksijen desteği sağlandı. Sistemik semptomlarında regresyon görülen, akciğerde infiltrasyon bulguları gerileyen, oda havasında normal satürasyonlarla solunumunu idame ettiren ve elde yara iyileşmesi iyi olan hasta taburculuk sonrası poliklinik takibine alındı. Hastaya dinamik atel ile egzersiz programı uygulandı. Poliklinik takiplerinde el motor fonksiyonu düzeldiği görüldü. Hastaya yatışı boyunca ve taburculuk sonrasında plastik cerrahi, enfeksiyon hastalıkları, farmakoloji, hematoloji, nöroloji, göğüs hastalıkları, nefroloji, psikiyatri, dermatoloji ve fizik tedavi ve rehabilitasyon bölümlerinden oluşan ekip multidisipliner bir yaklaşımla takip etti. Hastanın 2 ve 3.aydaki kanında cıva seviyesi sırasıyla 39.3 µg/L ve 27 µg/L (normal aralık 0,46–7,5), 24 saatlik idrar cıva düzeyi sırasıyla 51.7 mikrogram/gün ve 59.2 mikrogram/gün olarak saptandı. (Görsel 1)

Tartışma: Subkutan elementel cıva enjeksiyonunda apse oluşumu en yaygın lokal prezentasyondur ve hastamızda da ilk olarak elde apse koleksiyonu da oluşturan enfeksiyon bulguları ile değerlendirildi. Elemental cıvanın intravenöz enjeksiyonu, tuzlarına veya cıva buharının solunmasına kıyasla nispeten daha az zararlıdır. Ağır metal, spesifik bölgelere yönelme ve dokulara sekestre olma eğilimindedir. Dolaşım yoluyla taşındığında akciğerlere ve mediastene yerleşir ve zamanla diğer organlara da ulaştığı bilinmektedir. Akut cıva enjeksiyonuna bağlı embolizasyon sonrası ölümcül sonuçlar bildirilse de hastamız civa embolisi şüpheli akciğerde infiltrasyon alanları tedaviden fayda gördü ve klinik düzelme sağlandı. Enjeksiyon yerine soluma yoluyla akut cıva zehirlenmesinin tipik semptomları arasında gastroenterit, ülseromembranöz kolit, stomatit bulunur ve elementel civa kortikal miyoklonusun oluşumunda rol oynamıştır. Cıva, 2,3-Dimerkaptopropan-1-sülfonat ve mezo-2,3-Dimerkaptosüksinik asit ile oral tedavi ile vücuttan atılabilir. Şelasyon tedavisi günde yalnızca 1 mg cıvayı şelate edebileceğinden, erişilebilir tüm alanlardan mümkün olduğu kadar fazla cıvayı fiziksel olarak uzaklaştırmak ve kalan cıva için şelasyon tedavisi kullanmak en iyisidir. Akciğerde mikroskobik depozitlenme ve inflamasyon, çeşitli sinirlerin aksonopatisi, astenozoospermi, böbrek yetmezliği, karaciğer toksisitesi ve kardiyak granülomu içeren, tutulan cıvanın birkaç uzun vadeli komplikasyonları görülebilmektedir. Olgumuz da uzun vadeli komplikasyonların açısından multidisipliner yaklaşımla takip edilmektedir. Subkutan cıva yükünün azaltılması gerektiğinde sadece kesi ve drenajın bir faydası yoktur; civanın çevre doku ile birlikte uzaklaştırılması gereklidir. Bu nedenle literatürde geniş eksizyon içeren debridman önerilmektedir. Hastamızda tendonları ve cildi koruyan bir yaklaşımla debridman yapılarak intraoperatif görüntülemeyle kalan civa yükü değerlendirildi. Bu yaklaşımda cerrahi sırasında subkutan cıvanın dolaşıma katılımının artmasıyla farklı sistemik toksisitelerin ortaya çıkacağı bilinmelidir.

Sonuç: Subkutan cıva enjeksiyonunun tedavisinde erken geniş lokal debridman, cıva yükünün erken dönemde fiziksel olarak azaltılması, erken şelasyon tedavisi büyük önem arz etmektedir. El gibi önemli nörovasküler yapı, kas-tendon içeren anatomik bölgelerde ise cıvanın farklı planlara yaygın dağıldığı durumlarda ise cerrahi yaklaşım tartışmalıdır ve literatür bilgisi kısıtlıdır. Hastamızda tendon ve cilt korunmasıyla el fonksiyonlarını koruyan debridman ile cıva tamamına yakın uzaklaştırıldı ve akut komplikasyonlara yönelik başlıca medikal tedavi yaklaşımı şelasyon, antibiyoterapi ve düşük molekül ağırlıklı Heparin şeklindeydi. Elde abse-enfeksiyon ile başvuran hastalarda mutlaka el grafisi çekilmelidir ve grafisinde yaygın opasite bulunması durumunda cıva enjeksiyonu ayırıcı tanılardan

biri olmalıdır. Tanı konmasının yanında multidisipliner bir yaklaşımla cıva yükünün şelasyonla ve gerektiğinde biyogüvenlik önlemleri alınarak cerrahi olarak azaltılması; lokal ve sistemik akut-kronik toksisiteler açısından hastanın takip-tedavisi önem arz etmektedir.

Anahtar Kelimeler: Ağır metal zehirlenmesi, cıva embolisi, cıva enjeksiyonu, cıva toksisitesi, el enfeksiyonları, şelasyon

Görsel 1

Hastanın ilk başvuruda el ve grafi görünümü; ameliyat sonrası takibinde elin görünümü.

P-148

Medial Ayak Başparmak Flebi: Tırnak Yatağı Defektlerine Yönelik Yeni Bir Flep

Emre Berk Bulut, Can Ege Yalçın, Anıl Demiröz

İstanbul Üniversitesi Cerrahpaşa Tıp Fakültesi, Plastik Rekonstrüktif ve Estetik Cerrahi Ana Bilim Dalı, İstanbul

Giriş: Tırnak batması (TB) tırnak plağının yan tırnak kıvrımına penetre olduğu durumlarda ortaya çıkar; bu da ağrı, iltihaplanma ve potansiyel ikincil enfeksiyon riski taşır. Tırnağın kavisli kenarlarının çevreleyen deriye büyümesi sonucu rahatsızlık ve kozmetik endişelere yol açar.

Tırnak batması tedavisi, hastalığın evresine ve ciddiyetine göre şekillenir(1). Tekrarlayan veya ileri evre vakalarda, çoğu hekim temel sorunu ortadan kaldırmak için cerrahi yöntemleri tercih eder. Cerrahi prosedürler arasında basitçe tırnak çekilmesi, tırnak matriksinin tahrip edilip tırnağın çekilmesi ve hipertrofik tırnak kıvrımının düzeltilmesi yer alır. Hızlıca müdahale edilmezse, ikincil cerrahi vakalar çevreleyen fibröz dokunun sertliği ve kırılganlığı nedeniyle rekonstrüktif cerrahlar için önemli zorluklar doğurabilir(2).

Bu yazıda sunacağımız vaka tırnak batması ile ilgili olmakla birlikte, sunacağımız çözüm; travma, enfeksiyon veya tümör kaynaklı, distal falanksın dorsal periostuna kadar uzanım gösteren ayak 1. parmak tırnak yatağının kısmi defektlerini onarmak için kullanılan basit ve hızlı bir flep seçeneğini içerir.

Vaka Sunumu: 56 yaşında kadın hasta, sağ ayak baş parmağında tırnak batması şikayetiyle kliniğimize başvurdu. Bilinen hipertansiyon, diabetes mellitus ve astım hastalıkları mevcut idi. Bir yıl önce başka bir merkezde tırnak batması sebebiyle operasyon öyküsü vardı. Fiziksel muayenede sağ ayak baş parmağında hassasasiyet tespit edildi. Yan kıvrım dokuları eksize edilmiş ve medial tırnak matriksinin eksik eksizyonu barizdi, bu da tırnağın medial sınırda yaklaşık 180 derece bükülmesine sebep olmuş.(Şekil 1, A-B). Mevcut deformite ilk bakışta bir tübüler tırnak deformitesine benziyordu. Ancak dikkatli bir inceleme ile beraber, tırnağın medial yarısının altta yatan dönme deformitesi nedeniyle oluşan iki katmandan oluştuğu gözlemlendi.

Cerrahi Teknik: Operasyon, lidokain ile dijital blok uygulanarak başladı. Turnike uygulandı ve germinal maktriksi eksplore etmek amacıyla standart insizyonlar yapıldı. Tırnağın deforme olmuş bölümü, tırnak yatağının yüzey alanının yaklaşık %50'sini kapsayacak şekilde eleve edilerek çıkarıldı. Hem germinal hem de steril maktriks supraperiostal plandan eksize edildi.

Üç boyutlu rhomboid/defourmental bir flep tasarlandı. Flep genişliği, tırnak yatağındaki defektin genişliğine uygun olarak belirlendi. Distal kesi, sağlıklı tırnağın ve tırnak yatağının kalan kenarını takip eden hayali bir çizgi boyunca yerleştirildi (Şekil 1, C). Flep, periosteal düzlemin üstünde kaldırıldı.

Kanama kontrolü sağlandıktan sonra, flep defekti kapatmak üzere transpoze edildi. Yara, kanamayı önlemek için yapışkan olmayan bir pansuman, pamuk ve gaz ile örtüldü. Pansuman çıkarıldıktan sonra, yara tamamen iyileşene kadar antibiyotik pomad ile günde bir kez bakım önerildi. İlk hafta takibinde, hasta ameliyatın yeni olmasına rağmen ağrıda belirgin bir azalma olduğunu beyan etti ve flepte iskemik bulgular tespit edilmedi. (Şekil 1, D).

Tartışma: Ayak parmaklarının rekonstrüksiyonu için çeşitli yöntemler bulunmaktadır ve bunların birçoğu el parmaklarında kullanılan fleplerle benzerlik gösterir(3,4). Ancak ayak başparmağı, tırnak yatağı etrafında daha fazla yumuşak doku rezervi bulundurduğu için el başparmağı ile arasında önemli farklılıklar bulunmaktadır(5). Bu vakada tırnak yatağının rekonstrüksiyonu için üç boyutlu bir rhomboid/defourmental flep kullandık. Bununla birlikte, ayak başparmağının bol miktarda yumuşak dokusu, flebin dönüşünü donör bölgesine pulpa kütlesinin ilerletilmesi ile gerçekleştirmeye olanak sağlar. Bu v-y ilerletme fleplerinin aksine ''intakt'' bir dokunma yüzeyi oluşturur. Kalan tırnak, iyileşme tamamlanana kadar flebe karşı bir splint görevi görürken, pulpa dokusu periost üzerindeki defektin mükemmel oblitrasyonunu sağlar.

Özetle, tırnak batması vakalarının erken evrelerinde hem konservatif hem de cerrahi tedaviler hastaya fayda sağlayabilir. Ancak, önceki cerrahi geçmişi olan komplike vakaların yönetimi de komplike yaklaşımları gerektirebilir. Bu çalışmada, sadece tırnak batması ile sınırlı kalmadan, parsiyel tırnak yatağı hasarı olan vakaların mevcut tırnak yatağı ve çevre dokularının rekonstrüksiyon için uygun olmadığı durumlarda tırnak yatağı rekonstrüksiyonu için yeni bir teknik sunmayı hedefledik.

Anahtar Kelimeler: Ayak, Başparmak, Flep, Tırnak Batması

Şekil 1

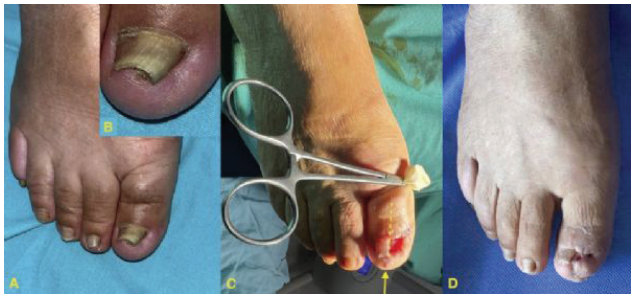

Şekil 1. A. Hastanın ameliyat öncesi fotoğrafı. Uzaktan bakıldığında, 1. parmak üzerindeki tırnak deformitesi tübüler tırnak deformitesini anımsatmaktadır. B. Sağ üst köşede büyütülen, yeni tırnağın kendi üzerine katlanmış halini göstermekte; bu durum, yetersiz germinal matriks ablasyonu ve fazla çıkarılmış lateral katlantı yumuşak dokusundan kaynaklı. C. Turnike ve lokal anestezi altında etkilenen tırnak yatağı dokusu çıkarıldıktan sonra, kesik (ok) sağlam tırnak yatağı kenarıyla (kesikli çizgi) aynı hizada ve paralel olarak tasarlandı; defektin genişliği boyunca uzatıldı. D. Hastanın 2. hafta takibinde elde edilen fotoğraf. Flep, herhangi bir görünür komplikasyon olmaksızın iyi iyileşti.

P-149

Nadir Görülen Median Sinir İntranöral Lipomu

Mutlu Soy, Orhan Gök, Ahmet Koyuncu, Mehmet Dadacı

Necmettin Erbakan Üniversitesi Meram Tıp Fakültesi, Plastik, Rekonstrüktif ve Estetik Cerrahi AD, Konya

Giriş: Yağ dokusu periferik sinirin normal bir bileşenidir. Bol miktarda yağ dokusu, sinirlerle ilişkili basit lipomlardan sinir lipomatozu gibi daha karmaşık lezyonlara kadar uzanan sinir lezyonlarına neden olabilir. Sinirlerle ilişkili lipomlar epinöryumla olan ilişkiye göre kategorize edilebilir. İntranöral lipomlar epinöryum içerisinde kitle etkisi nedeniyle nöropatiye neden olabilen kapsüllü yağ lezyonları olarak tanımlanmaktadır. Ekstranöral lipomlar, epinöryumun dışındaki bir dokudan kaynaklanan ve kitle etkisine bağlı olarak sekonder nöropatiye neden olabilen yağ lezyonlarıdır [1]. İntranöral lipomatöz tümör çoğunlukla üst ekstremitelerde görülen nadir bir tümördür. Üst ekstremitedeki herhangi bir siniri etkileyebilse de en sık etkilenen sinir median sinirdir. Bu tümörün görülme sıklığının dördüncü ve beşinci dekadlarda en yüksek olduğu ve kadınların çoğunlukta olduğu öne sürülmüştür [2-3]. Klinik tablo, kitle etkisine bağlı nörolojik semptomlardan, tümörün büyük boyutunun neden olduğu kozmetik sorunlara kadar değişkenlik gösterebilir.

Olgu: Sağ el bileğinde ele gelen ve 3 yıldır progresif büyüyen kitlesel lezyonu olan 15 yaşındaki hasta kliniğimize başvurdu.(resim 1) Nörolojik muayenede neredeyse özellik yoktu. Karşı el ile karşılaştırıldığında tenar çıkıntı normale yakındı ve atrofi belirtisi yoktu.Yapılan USG görüntülemesinde cilt altı yağlı doku içerisinde 15x35 mm ebatlı,belirgin kanlanması izlenmeyen, hiperekoik solid lezyon izlendi. Hasta operasyona alındı.El bileği volarinden karpal tünel hizasında distale doğru insizyonlarla girildi. Kitlenin median sinirdeki anormal kalınlaşma sebebiyle olduğu görüldü. (resim 2)Median sinirin 1.parmağa giden radyal ve ulnar taraf dijital arter dalları; motor dalı; 2-3. parmağa giden common digital sinir dalı ortaya kondu. (resim 3) Epinöryum insize edilerek sinir fasikülleri ortaya konduğunda sinirdeki kalınlaşmanın belirgin bir kitleden değil sinirdeki yaygın infiltratif bir tutulumdan kaynaklandığı öngörüldü. Median sinirin fasikülleri korunarak epinörumdan insizyonel biyopsi alındı. Sinir kılıfı tümörü, hamartom ön tanıları ile patolojiye gönderildi. Kitlenin patoloji raporu lipom olarak raporlandı.

Tartışma:İntranöral lipom periferik sinirleri etkileyebilen nadir bir tümördür [4]. İntranöral lipomları tartışırken, nörolojik tehlikeye neden olan içsel nöromlar ile dışsal nöromlar arasında net bir ayrım yapmak kritik öneme sahiptir. Bunlardan ilki sinirin epinöryumunun altında ortaya çıkan tümörleri, ikincisi ise sinir dokusu dışında oluşan ancak kitle etkisi nedeniyle nörolojik semptomlara yol açabilen lipomları ifade etmektedir. Literatürde üç tip intrinsik lipom tanımlanmıştır: kapsüllü veya intranöral lipom, lipofibromatöz hamartom ve makrodistrofi lipomatosa [2]. İntranöral lipomlar, sinirin epinöryumunun yağ dokusundan kaynaklanan iyi kapsüllenmiş yağlı tümörlerdir. Genellikle sinir elemanlarını istila etmezler ve sinir dokusundan açıkça ayırt edilebilirler [5]. İkinci tip ise lipo-fibromatöz hamartomdur. Lipofibromatöz hamartomların prognozu, sinirlerin yağ dokusu tarafından istila edilmesi nedeniyle olumsuzdur. Üçüncü tip intrinsik lipomlar, etkilenen ekstremite boyunca fibro-adipoz dokunun orantısız bir şekilde aşırı büyümesiyle ilişkili, dolayısıyla kozmetik ve daha az ölçüde fonksiyonel sorunlara yol açan konjenital bir bozukluk olan macrodystrophia lipomatosa'dır [5].

Median sinirin intranöral lipomlarının klinik görünümü değişken olabilir. Karpal tünel içinde el bileği seviyesinde meydana geldiğinde, ortaya çıkan başlıca semptom medyan sinir nöropatisidir [6]. MR intranöral lipomların tanısında altın standarttır. Patognomonik MR görünümü, bol miktarda T1 ve T2 hiperintens yağ dokusu ile iç içe geçmiş serpijinöz hipointens sinir lifleridir ("koaksiyel kablolar").(7)

USG ayrıca intranöral tümörlerin teşhisinde ve bunların net anatomisinin belirlenmesinde de yararlı bir araç olabilir. Medyan sinirin intranöral lipomunun olağan tedavisi cerrahi rezeksiyondur. Cerrahinin ana nedenleri psikolojik, kozmetik ve tümör düzeyinde lokalize ağrıdır. Bazen tümörün tamamen eksize edilmesi için sinir fasiküllerinin arasını diseke etmek gerekebilir. İntranöral lipomun cerrahi eksizyonu, enfeksiyon, skar hassasiyeti, sinir hasarı, kompleks bölgesel ağrı sendromu ve kontraktürler dahil olmak üzere çeşitli riskler ve komplikasyonlar taşır [8].

Sonuç: Yağ dokudan kaynaklanan lezyonlar vücutta her ne kadar sık görülse de, sinir dokusundan kaynaklanması sık görülen bir durum değildir. Ancak, özellikle periferik sinirler yağlı dokudan zengin olduğu için, bizim olgu sunumumuzda olduğu gibi, intranöral veya ekstranöral lipomlar görülebilir. Bu lezyonlar en sık median sinirde görülür. Tedavi cerrahi eksizyondur. Cerrahide dikkat edilmesi gereken en önemli husus sinir liflerine zarar vermemektir.

Referanslar:

1. Marek T, Amrami KK, Mahan MA, Spinner RJ. Intraneural lipomas: institutional and literature review. Acta Neurochir (Wien). 2018 Nov;160(11):2209-2218. doi: 10.1007/s00701-018-3677-7. Epub 2018 Sep 21. PMID: 30242496.
2. Intraneural lipomas: institutional and literature review. Marek T, Amrami KK, Mahan MA, Spinner RJ. Acta Neurochir (Wien) 2018;160:2209–2218. [PubMed] [Google Scholar]
3. Lipofibromatous hamartoma of nerve. Amadio PC, Reiman HM, Dobyns JH. J Hand Surg. 1988;13:67–75. [PubMed] [Google Scholar]
4. Intraneural lipoma of the median nerve in the carpal tunnel. Report of a case. Morley GH. https://pubmed.

ncbi.nlm.nih.gov/14251460/ J Bone Joint Surg Br. 1964;46:734–735. [PubMed] [Google Scholar]

5. A review of macrodystrophia lipomatosa: revisitation. Prasetyono TO, Hanafi E, Astriana W. Arch Plast Surg. 2015;42:391–406. [PMC free article] [PubMed] [Google Scholar]
6. Intraneural lipoma of the median nerve mimicking carpal tunnel syndrome. Gennaro S, Merciadri P, Secci F. Acta Neurochir (Wien) 2012;154:1299–1301. [PubMed] [Google Scholar]
7. Shekhani HN, Hanna T, Johnson JO. Lipofibromatous Hamartoma of the Median Nerve: A Case Report. J Radiol Case Rep. 2016 Nov 30;10(11):1-7. doi: 10.3941/jrcr.v10i11.2787. PMID: 28580055; PMCID: PMC5443586.
8. Giant lipomatous tumours of the hand and forearm. Cribb GL, Cool WP, Ford DJ, Mangham DC. J Hand Surg Br. 2005;30:509–512. [PubMed] [Google Scholar]

Anahtar Kelimeler: intranöral lipom, karpal tünel sendromu, lipofibromatöz hamartom, median sinir

Kliniğimizden vakanın preop ve intraop fotoları

P-150

Önkol ve Elde Tendon Rüptürüne Sebep Olan Yoğun Pirinç Tanesi (Rice Body) Cisimciği Oluşumu

Mustafa Akyürek, Gökay Karaemir

Çanakkale Onsekiz Mart Üniversitesi, Plastik Rekonstrüktif ve Estetik Cerrahi Kliniği

Giriş: Otoimmün hastalıklar ve tüberküloz sebebi ile oluşan, Rice Body olarak da adlandırılan cisimcikler sıklıkla kitle şikâyetleri ile hastaları kliniğe yönlendirmektedir. (1) Enflamasyona sekonder gelişen bu cisimcikler aynı zamanda tendon ve eklem kapsülü gibi kolajenden zengin yapıların hasarlanmasına veya rüptürüne yol açmaktadır. (2)

Olgu: 54 yaşında erkek hasta kliniğimize sağ el 1. Ve 5. parmakta, el bileği ve önkolda kitle şikayeti ile başvurdu. Yapılan muayenesinde hastanın 1, 2 ve 5. parmağın fleksiyon yapamadığı, 3 ve 4. parmakların fleksiyonunun ağrılı olduğu, his muayenesinin 1. ve 5. parmakta kusurlu olduğu görüldü. Anamnezinde hayvancılık ile uğraşan ve akciğer tüberkülozu nedeniyle tedavi gördüğü öngörülen hastaya düz ön kol grafisi, Yüzeyel Ultrasonografi (USG) ve kontrastlı Manyetik Rezonans Görüntüleme (MRG) tetkikleri yapıldı. El bileği ve distal önkol kemiklerinde periost kalınlığında artış dikkat çekiciydi. MRG'de kontrast tutmayan, FDP tendonlarını saran kitle görüntüsü görüldü. Hastada B semptomları yoktu. Hasta genel anestezi altında ameliyata alındı. 1. ve 5. parmak Bunnel insizyonları ile açıldı. Karpal Tünel ve önkol kompartmanları açıldı. Etrafı psödokapsül ile kaplı keseler içeresinde multipl pirinç tanesi cisimcikleri eksize edildi. 2 ve 5. FDP'nin rüptüre olduğu, FPL'nin ise tabandaki Radius periostuna yapışık olduğu görüldü. İnflamatuar sürecin belirsizliği nedeniyle tendonlar onarılmadı. Açılan planlar %0.9 serum fizyolojik ile yıkandıktan sonra operasyon sonlandırıldı. Patoloji ve mikrobiyolojik incelemeye gönderilen materyaller incelendiğinde asit fast boyanma ile basillerin varlığı gösterildi. Yer yer kazeifikasyon gösteren fibrinoid nekrozu olan kitleler olduğu raporlandı. Hasta antibiyotik tedavisi amacıyla göğüs hastalıkları ve enfeksiyon hastalıkları kliniklerine konsülte edildi. Tartışma: Nadir olarak görülen ve önkolda kitle etkisine bağlı sinir basılarına da yol açabilen rice body cisimcikleri karşılaşıldığında tanınması zor bir patolojik olgudur. (3) Kitle etkisini ortadan kaldırmak, inflamatuar yükü azaltmak ve ağrısız eklem hareketleri elde edebilmek için eksizyon gereklidir. Akciğer dışı tüberküloz olgularıyla birlikte görülen pirinç tanesi cisimcikleri 3-65 yaş aralığındaki tüm yaşlarda görülebilmekle birlikte yaş ortalaması 24'tür. (4) Kas-iskelet sistemi tüberkülozu, tüm tüberküloz hastalarının %1-3'ünü oluşturur ve bunların yalnızca %2'si, tenosinovyum (en sık), karpal sinovyum veya kemik dahil olmak üzere bilekte görülür. (1) Bu kadar nadir bir olguya rastlanılması ülkemizde tuberkülozun halen ciddi bir halk sağlığı problemi olduğunu göstermektedir.

Anahtar Kelimeler: Rice body, tendon rüptürü, tüberküloz

Resim 1

el bileğinden eksize edilen pirinç tanesi cisimciği (Rice body) ile dolu kesecikler

P-151

Uyluk Medialinde Lipödeme Sekonder Ülsere Pannikül

Mustafa Akyurek, Anıl Bolca

Çanakkale Onsekiz Mart Üniversitesi, Plastik Rekonstrüktif ve Estetik Cerrahi Kliniği

Giriş: Obeziteye sekonder lipödem ve lipödem zemininden gelişecek staz dermatiti derinin fibrozisiyle sonuçlanmaktadır. Terleme fonksiyonları bozulan ciltte oluşan çatlaklar nedeniyle gelişen selülit atakları, hastalığın morbiditesini ve mortalitesini arttırabilir. Çok ilerlemiş lipödem vakalarında oluşan cilt katlantılarının dolaşımı bozulup ülserasyonlar gelişebilir. Ülsere panniküllerin yara bakımı zor olup yaranın kapanması uzun zaman almaktadır. (1)

Olgu: 66 yaşında kadın hasta kliniğimize her iki uyluk medialinde, yüzeyi fibrotik cilt üzerinde oluşmuş derin ülserlerle kaplı, saplı panniküller şikayeti ile başvurdu. Yapılan muayenesinde hastanın sağ uyluk medialindeki pannikül üzerinde nekrotik yaralar olduğu ve panniküllerin ağırlığına oranla zayıf bir sap ile uyluğa bağlı olduğu görüldü. Hastanın bu sebeple immobil olduğu ve vücut kitle indeksinin (VKİ) 60'ın üzerinde olduğu öğrenildi. Hastaya spinal anestezi altında pannikülektomi uygulandı. Çıkan doku 14kg olarak ölçüldü. Eksizyon esnasında 4 litreye yakın sıvı aspire edildi. Erken post-op takiplerinde hemodinamik stabilitesi oluşmayan hastanın geç dönemde yara ayrışması şikayetleri olduğu 3 haftalık yara bakımı ile yarası kapanan hasta salah ile taburcu edildi.

Tartışma: Obeziteyle indüklenen lipödem, lipödem sebebiyle gelişen lenfoid staz ve staz zemininde kronik dermatit tipik bir patolojik sekanstır. (2) VKİ'nin ekstrem seviyelere gelmesinde mevcut lenfödemin adipositler üzerinde hipertrofiye yol açan etkileri ispat edilmiştir. (3) Her ne kadar liposuction gibi minimal invaziv teknikler ile lipödem tedavisi yapılabilse de skleroze cilt zemininde oluşan ülserasyonlar cerrahi eksizyonu zorunlu kılmaktadır. Ayrıca dolaşımı bozuk yağ dokusunun eksizyonu da yara iyileşmesini hızlandırmaktadır. (4)

Anahtar Kelimeler: lenfodem, lipodem, pannikulit, staz dermatit

Resim 1

yüzeyi ülsere pannikül

P-152

Ekstansör Zon 2 Tendon Defektlerinde Reverse Tendon Flebi İle Onarım

Onur Zengin, Yalçın Akbulut, Kurtuluş Öz, Yasin Canbaz, Perçin Karakol

İstanbul Başakşehir Çam ve Sakura Şehir Hastanesi

Giriş: Elde ekstansör tendonlar subkutan yağ dokusunun az olmasına bağlı olarak daha yüzeyel olup travmalarla daha kolay yaralanmaktadır.Genellikle eldeki ekstansör tendonlar, yaralanma sonrası birden çok yumuşak doku bağlantısı ve juncturae tendinum bağlantıları nedeniyle retrakte olmayıp primer sütüre edilirler.Fakat bazen tendonlar arasında gap bulunur, bu durumda sıklıkla tendon grefti, tendon transferi, Hunter tendon implantı ve tendon flebi gibi yöntemler kullanılır.Reverse tendon flebi ile onarım geleneksel tendon onarım yöntemlerine güzel bir alternatiftir.

Materyal ve Metod: Bu çalışmamızda 2023 yılında reverse tendon flebi ile onarım sağlanan 1 olgu retrospektif olarak değerlendirildi.

Bulgular: Reverse tendon flebi ile onarım yapılan hasta, 35 yaşında, yaklaşık olarak 1 hafta önce bıçak kesisine bağlı sağ el D2 ekstansör zon 2 kesisi vakası idi. Hastanın fizik muayenesinde sağ el D2 DIP eklemde aktif ekstansiyon kaybı mevcuttu.Hastaya Ağustos 2023'te tarafımızca yapılan eksplorasyonda EDC tendonunun total olarak kesik olduğu görüldü.Arada gap bulunan EDC tendonunun onarımı, proksimal uçtan uygun boyutlarda tasarlanan reverse tendon flebi ile yapıldı.Tendonun proksimal kısmı kemik periostuna sütüre edildi.Lateral slipler ise boutonniere deformitesi gelişmesini önlemek amacıyla santralize edilerek sütüre edildi. Hastanın eklem stabilizasyonu 1 adet longitudinal Kirschner teli ile sağlandı. Hastanın servisteki takiplerinde erken ve geç dönemde komplikasyon gelişmedi.

Tartışma: Çalışmamızda kullanılan reverse tendon flebi ile onarımın geleneksel tendon onarım yöntemlerine avantajları arasında; morbiditesinin az olması, minimal insizyon kullanılması ve ameliyat süresinin daha kısa olması gibi özellikleri sayılabilir.

Sonuç: Ekstansör tendon onarımlarında birçok yöntemle onarım sağlamak mümkündür. Bizler de bu çalışmamızda proksimal ve distal parçaları arasında gap bulunan ekstansör tendon onarımında reverse tendon flebi ile onarımın diğer onarım yöntemlerine iyi bir alternatif olabileceğini düşünmekteyiz.

Anahtar Kelimeler: Ekstansör zon 2 kesisi, Gap bulunan tendon defektleri, Reverse tendon flebi ile onarım

Reverse tendon flebi tasarımı

Flep Tasarımı perop fotoğrafı

P-153

Nadir Bir Olgu: Periferal Sinir Kılıf Tümörü Schwannoma

Volkan Özel, Yusuf İnan Nakipoğlu, Mehmet Bayram, Mahmut Can Karatoprak, İbrahim Uğur Budak

Dicle Üniversitesi Plastik,Rekonstrüktif ve Estetik Cerrahi ABD

Giriş: El ve üst ekstremitenin benign ve periferal sinir kılıfı tümörleri, bölgedeki yumuşak doku neoplazmlarının yaklaşık %5'ini temsil eder ve bunlar arasında schwannomlar en sık karşılaşılanlardır. Schwannomlar genellikle çapı 3 cm yi geçmeyip yavaş büyür ve teşhis edilip sonunda eksize edilmeden önce birkaç yıl boyunca ağrısız şişlikler olarak görülür.Nörilemma olarak da bilinen Schwannomlar sıklıkla baş, boyun ve ekstremitelerin fleksör yüzeylerinde görülür. Ayrıca, tüm el tümörlerinin %0,8 ila %2'sini oluştururlar ve genellikle ulnar sinir ile ilişkilidirler.Tipik olarak Bu kitleler ilgili sinire bası yaparak ağrı, güçsüzlük ve duyu kaybına yol açabilir.Tanıda Ultrassonografi(USG),Manyetik rezonans görüntüleme (MRG) ve biyopsiyi içerir.Kesin tanıyı histopatolojik inceleme koydurur.

Olgu: 38 yaşında erkek hasta yaklaşık 13 aydır ağrısız, yavaş büyüme sergileyen kitle şikayeti ile başvurdu. Yapılan fizik muayenede sağ el 5.metakarpal bölgede anteriorda ve lateralde uzanım gösteren yaklaşık 4*3 cm lik sınırları düzgün ciltten kabarık kitlesi gözlendi.Hastanın motor ve duyu fonksiyonları doğal gözlendi.Yapılan radyolojik tetkikler neticesinde Schwannom,Nörofibrom ve Dev hücreli tendon kılıfı tümörü ön tanılarıyla rejyonel anestezi altında uygun çizimler ve insizyonla cerrahi loupe yardımıyla nörovasküler yapılar korunarak yumuşak, sarımsı, kapsüllü kitle eksizyonu yapıldı.Flepler eksizyon sonrası yerlerine süturasyonu yapılıp operasyona son verildi ve kitle histopatolojik incelemeye gönderildi.Yapılan histopatolojik inceleme sonucunda Schwannom tanısı geldi.Hastanın operasyonu sonrası erken dönemde ve 1,6,12. ay kontrollerinde komplikasyon yada nüks lehine bulgusu gözlenmedi.

Tartışma: Schwannom, sinir kılıfının soliter bir tümörüdür. Bu tümörler her yaşta ortaya çıkabilir ancak 30 ile 60 yaşları arasında görülme olasılığı daha yüksektir. Görülme sıklığı açısından kadın baskınlığı vardır.Schwannomlar, üst ekstremitelerdeki fleksör yüzeylere de yerleşen ağrısız, izole, sert kitleler olarak ortaya çıkabilen nadir görülen iyi huylu periferik sinir tümörleridir. Bu tümörlerin malignite dönüşümünün olmaması ve geç dönemde rekürrens oranının düşük olması sebebiyle, en uygun tedavi lokal eksizyonunun yapılmasıdır Radyosensitif olmadıkları için cerrahi küratif olmaktadır. Nörovasküler yapıları korumak için intrakapsüler yaklaşım faydalıdır.

Sonuç: Atipik yerleşim gösteren vakalarda Schwannom olabileceği unutulmamalıdır. Ayırıcı tanıda nörofibroma ilk akla gelendir. Radyolojik olarak ayrım yapılamazken histopatolojik olarak kapsül varlığı ayrıcı tanıda belirleyici olur. Ayrıca nörofibromada sinir lifleri infiltrasyonu gözlenirken Schwannom sinir yüzeyinde yer almaktadır.

Anahtar Kelimeler: Schwannoma, Periferal Sinir Kılıf Tümörleri, Nörofibrom, El tümörleri

Schwannoma

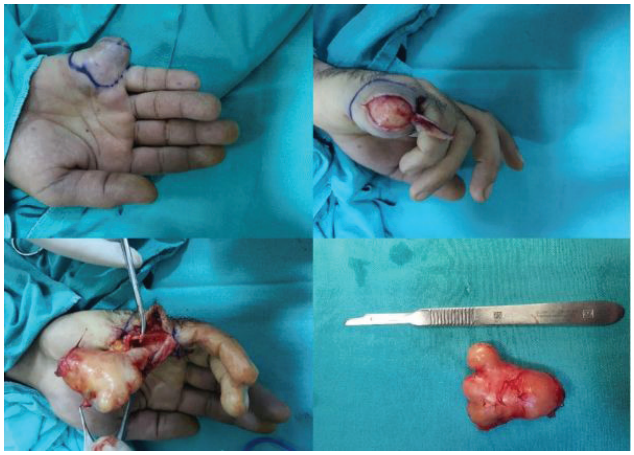

P-154

Üst Ekstremitede Spontan İlerleyici Nekroz Olgusunun Tedavi Yönetimi

Ahmet Özdemir, Tahir Babahan, Salih Can Sezer, Hasan Basri Çağlı, Cenk Demirdöver, Mustafa Yılmaz

Dokuz Eylül Üniversitesi Tıp Fakültesi, Plastik, Rekonstrüktif ve Estetik Cerrahi Anabilim Dalı, İzmir

Giriş-Amaç: Eosinofilik Granülomatozis Polianjiit, küçük ve orta boy arter ve venlerde granülomatöz enflamasyonla karakterize sistemik bir otoimmün hastalıktır. Hastalık, akciğer infiltrasyonları, periferik kan eosinofili, nazal polipler, mononöritis multipleks, kardiyomiyopati, purpura ve/veya deri nodülleri ile kendini gösterebilir. Hastalığın görülme sıklığı erkeklerde ve kadınlarda benzerdir; genellikle 3. ve 4. dekatlarda teşhis edilir. Vaskülitik sendromlarda kullanılan çeşitli medikasyonların yan etki profili geniş olduğundan hastalığın kendisi kadar kullanılan ilaçlar da fokal veya multipl vasküler destrüksiyon, tromboz geliştirebilir. Buna sekonder dokularda iskemik veya hemorajik etkilere neden olabilirler. Vaskülitik ilişkili doku nekrozu nadiren görülebilmektedir. Bu vaka sunumunda, Granülomatöz Polianjiitis tanılı hastada görülen spontan gelişen ilerleyici üst ekstremite doku nekrozunu inceledik. Bu hasta üzerinden romatolojik hastalığı bulunan hastalarda ortaya çıkabilecek doku nekrozunun romatolojik antiteler ile olan ilişkisi, klinik progresyonu ve bu durumun yönetimi konusunda bilgi vermeyi amaçladık.

Olgu: 81 yaşında kadın hasta, nedeni bilinmeyen sol ön kol dorsal yüzde milimetrik boyutta multiple peteşiyel kanamalar meydana gelmesi ve sonrasında lezyon boyutlarında progresyon olması üzerine dış merkeze başvurmuş. Hastaya kolundaki lezyonun enfeksiyon açısından şüpheli olduğu bilgilendirmesi yapılıp lokal yara bakımıyla takip önerilmiş. Takip eden günlerde lezyonu hızla progrese olan hasta tarafımızca değerlendirildi. Hastanın başvuru anında sol ön kol dorsal, radial ve ulnar yüzlerde, proksimal 1/3 seviyesinden el bileği dorsal crease 2 cm distaline kadar uzanım gösteren, düzensiz sınırlı, üzerinde yer yer hemorajik desepitelize alanların bulunduğu ülser içermeyen 25*15 cm boyutlarında ekimotik alan, palpasyonda sol üst ekstremitenin kübital seviyesi distalinden itibaren gode bırakan ödem, palpasyonda minimal krepitasyon, hassasiyet ve belirgin ısı artışı, lezyon içerisinde ön kol distal 1/3 dorsal yüzde 4*3 cm boyutlarında nekrotik plak saptandı. (Görsel 1) Bilinen hipertansiyon, ritm bozukluğu, diyabet, multiple miyelom, granülomatoz polianjiitis hsatalıkları mevcut olan hasta ağrı kesici ve antihipertansif ilaçların yanında mevcut klinik patolojiye neden olabilecek ixazomib ve lenalidomid kullanımı mevcuttu. Lokal yara bakımı ve etyolojik araştırma açısından servisimizde takip edilen hastanın lokal yara iyileşmesini kısıtlayacak lenalidomid ve ixazomib tedavileri hematoloji önerisiyle kesildi. Günlük takip edilen hasta mevcut komorbiditeleri nedeniyle dermatoloji, kalp ve damar cerrahisi, hematoloji ve romatoloji birimlerince de takip edildi. Lezyondan biyopsi ve kültür alınıp görüntülemeleri yapıldı. Biyopsi ve kültür tetkiki ile lezyonda progresyon görüldü. Hastanın lezyonu nekrotizan fasit ve pyoderma gangrenozum açısından değerlendirilirken görüntüleme, kan tetkiki ve patoloji sonucu yanında klinik bulgularla nekrotizan fasiit ekarte edildi. Yapılan arteriyel ve venöz doppler tetkiki brakial, ulnar ve radial arterde monofazik akım; antekübital bölgedeki venöz sistemde yüzeyel trombüs ve tromboflebit şeklinde raporlanırken patoloji raporu fokal epidermal ülser ve kronik inflamasyon ve immünfloresan incelemede damar duvarında lineer ''IgG'' depolanması olarak raporlanan hasta için nekrotik ekstremiteye yönelik erken girişimlerde kaçınılması kararlaştırıldı. Lokal yara bakım altında lezyon boyutlarında regresyon izlenmeyen hastaya yönelik tarafımızca IV prednizolon (40 mg günlük) ve IV dexametazon(8 mg günlük) tedavisi başlandı. Steroid tedavisi ve lokal yara bakımı altında lezyon boyutlarında progresyonu azalan hastanın prednizolon dozu günlük 160 mg, dezametazon dozu 16 mg'a kadar çıkıldı. Etiyolojiden sorumlu olabilecek ilaçların kesilmesi, sterod tedavisi ve erken invaziv girişimlerden kaçınılmasıyla lezyonun progresyonu durdu ve nekroz demarkasyonu görülmeye başlandı. Lezyonun progresyonu sırasında ortaya çıkan kardiyak, pulmoner ve nefrolojik sorunlarda düzelme görüldü. Nekrozun demarke olmasıyla otolitik debridman ürünleri ile takip edilen hastanın steroid dozu azaltıldı ve klinik iyileşme ile cerrahi debridman yapıldı. Mevcut nekrozun büyük oranda suprafasiyal planda sınırlandığı ancak kas dokusuna da nekrozun ilerlediği görülüp ilk aşamda nekrotik cilt ve cilt altı dokular debride edildi. Takibinde kas nekrozunun da oturmasıyla olecranonun 7,5cm proksimali seviyesinden dirsek üstü amputasyon yapıldı. Takiplerinde güdük hattında iyileşme görüldü ve proksimalinde herhangi bir progresyon gösteren yeni lezyon izlenmedi. Tartışma ve Sonuç: Eozinofilik Granülomatöz polianjiitis ve tanımlanmış diğer vaskülitik sendromlar birçok sistemik bulguyu bir arada içermek ile birlikte eozinofilik granülomatöz polianjiitis 39 hasta ile yapılan retrospektif bir çalışmaya göre bu hastaların 21'inde çeşitli kutanöz manifestasyonlar ile kendini göstermiştir. Bu 21 vaka üzerinde 8'inde palpabl purpura, 6'sında mukokutanöz ülserler, 3'ünde subkutanöz nodüller, 2'sinde pyoderma gangrenozum benzeri lezyonlar, 2'sinde dijital ülserler ile 1'inde papülonekrotik lezyonlar, 1'inde livedo retikülaris görülmüştür. Bu hastalarda kullanılan leflunomid, bortezomib, iksazomib gibi medikasyonların yan etki profili cilt ve cilt altı dokularda az görülen bir oranla da olsa bu lezyonların sebebi olabilir.. Bunun yanında Hand microsugery dergisinde yayınlanmış 2019 tarihli bir vaka sunumunda 72 yaşında mikroskobik polianjiitis tanılı ve bu tanıya yönelik tedavi almakta olan bir hastanın geçirdiği A grubu beta hemolitik streptokok farenjti sonrası pandijital nekroz ve elde eritematöz sellütit tarzı döküntüleri gelişmesi üzerine agresif steroid tedavisi altında lezyonlarının ve nekrotik alanlarının regrese olmaması üzerine sağ el 2. Parmak amputasyonu yapılmış ve nekroz progresyonunun durduğu görülmüş. Hastamızda granülomatöz polianjiitis sendromlu travma öyküsü net olmayan, spontan olabilecek doku nekrozunun yönetiminde pyoderma gangrenozum tanısından uzaklaşılmış olsa da bu patolojiye benzer invaziv girişimle artan progresyon mevcutken; steroid tedavisi, düşük molekül ağırlıklı Heparin başlanması ve etiyolojisinden sorumlu olabilecek ixazomib ve lenalidomid gibi ilaçların kesilmesi progresyonu durdurmuş ve hastada görülen sistemik patolojilerde düzelme görülmüştür. Nadir görülen ve literatürde benzer vaka sunumları çok az sayıda olan bu patolojik durumun tedavi yönetiminde bir konsensus yoktur. Hastamızda uzuv kaybı mevcut olsa da hayatı tehdit eden sistemik etkilerin düzelmesi ve lokal regresyonun sağlanabilmesi nedenli mevcut tedavi yaklaşımı literatüre katkı sağlayabilir.

Anahtar Kelimeler: Amputasyon, ekstremite nekrozu, granülomatoz polianjiitis, nekrotizan fasiit, pyoderma gangrenozum, vaskülit

Görsel 1

Hastanın ilk başvurudaki cilt lezyonlarının ve grafilerin görünümü.

P-155

Hipotenar Çekiç Sendromunu Taklit Eden Ganglion Kisti

İsmail Hakkı Kantar, Gökçe Yıldıran, Zekeriya Tosun

Selçuk Üniversitesi Tıp Fakültesi, Plastik Rekonstrüktif ve Estetik Cerrahi Ana Bilim Dalı, El Cerrahisi Bilim Dalı, Konya

Giriş: Guyon kanalı, ulnar sinirin üç zona ayrıldığı ve ulnar arterle birlikte sıkı bir kılıf içerisinde ilerlediği bir kanaldır. Bu nedenle Guyon kanalına ait pek çok klinik tablo da mevcuttur.

Travmalara bağlı pek çok klinik senaryoda gelişebilen sinir hasarları, ulnar arter psödoanevrizmaları, hipotenar çekiç sendromu, yer kaplayan kitleler vb ayırıcı tanılar guyon kanalı ile ilişkili durumlardır.

Bu posterde hipotenar çekiç sendromunun klinik tablosunu taklit eden bir ulnar tünel sendromu sunulmuştur.

Olgu: 25 yaş erkek, hipotenar alanını vurarak kullanan işçi, sağ elini taşa çarpmasından 3 ay sonra sağ elde üşüme, 5. Parmağı kapatamama şikayetleri ile başvurdu.

Muayenesinde sağ elde morluk yoktu, el doppleri ile ulnar arter akımı zayıftı. El direk grafisinde patoloji izlenmedi. Ultrasonografi anlamlı sonuç vermedi.

Hastaya dekompresyon cerrahisi ve gerekirse ulnar sinir ve artere greftleme planlandı. Ancak intraoperatif olarak Guyon kanalı içerisinde yerleşik pisohamat ganglion kistinin ulnar artere ve ulnar sinire bası yaptığı gözlendi. Kist eksize edildi.

EMG ve motor fonksiyonlar postoperatif 2. Haftada düzelmeye başladı, 2. Ayda tam iyileşme gözlendi.

Tartışma ve Sonuç: Ganglionlar, elin en sık görülen yumuşak doku kitleleridir. Tipik olarak 1 ila 2 cm boyutlarında ve tek ya da çok loküle olan bir ganglion, aniden veya kademeli olarak gelişir. Ganglionların, eklemin kapsüler ve ligamentöz yapılarına tekrarlayan mikrotravma, sinoviyal kapsül arayüzündeki fibroblastları üretmek üzere uyardığında ortaya çıktığı düşünülmektedir.

Tedavi endikasyonları arasında ağrı, tutukluk, zayıflık ve kozmetik problemler vardır. Çoğu zaman hastalar kozmetik kaygılar, malignite korkusu ve daha az sıklıkla ağrı nedeniyle başvururlar. Nadiren de olsa kompresyon nöropatisine sebep olabilirler, bu sebeple yer kaplayan bir kitle olarak akılda tutulmalıdırlar.

Ulnar tünel sendromunun en sık sebebi ganglion kistleri olsa da, sunulan olgunun tenar bölgeyi sık kullanan işçi olması ve ulnar arterin kollabe olması, hipotenar çekiç sendromu ön tanısını ön planda düşündürmüştür.

Bu kitlelerin ayırıcı tanısının iyi yapılarak mümkünse manyetik rezonans görüntülemeden faydalanılmalıdır. Elektif eksplorasyonda ayırıcı tanıya ait tüm olasılıklar değerlendirilmelidir.

Anahtar Kelimeler: ganglion kisti, guyon kanalı, hipotenar çekiç sendromu, ulnar sinir

Guyon kanalında pisohamat ganglion kisti

Sağ el hipotenar bölgeye travma sonrası sağ el ulnar taraflı ağrı ve 5. parmakta fleksiyon kısıtlılığı mevcut olan hastanın travma alanı doppler ultrasonu ile değerlendirilmesi sonrası rejyonel anestezi altında guyon kanalı eksplore edildi. Guyon kanalına bası yapan ganglion kisti görüldü ve eksize edildi.

P-156

Deprem Hastalarına Serbest Flep Yapılmalı Mı?

Arda Tınaz, Rıdvan Çit, Furkan Temizayak, Tuğba Akgün, Şafak Ünsal, Hasan Murat Ergani, Burak Yaşar

Ankara Bilkent Şehir Hastanesi

Amaç: Ülkemizde Şubat 2023'te yaşanan deprem felaketi binlerce insanı ve canlıyı fiziken ve ruhen çeşitli boyutlarda etkilemiştir. Artçı sarsıntılarla devam eden süreç boyunca birçok yaralının ilk yardım ve tedavisi acil

şartlarda sağlanmıştır. Depremden etkilenmeyen bölgelere yapılan sevklerle bu yaralıların yine acil ve elektif tedavileri planlanmış, tamamlanmış ve takip edilmiştir. Bu bildirinin amacı bu süreç boyunca Plastik Cerrahi ihtiyacı duyarak tarafımızca tedavi edilen yüzlerce hastadan serbest flep uygulaması yapılan hastaların sonuçlarını değerlendirmek ve tartışmaktır.

Yöntem-Gereçler: 6 Şubat 2023 tarihinde yaşanan deprem felaketi sonucu yaralanarak tarafımıza sevk edilmiş acil ve elektif tedavi ihtiyacı duyan, servisimiz ve YBÜ yatışı bulunan 250 hastadan serbest flep uygulaması yapılan 5 hasta retrospektif olarak incelenmiştir.

Bulgular: Serbest flep uygulaması yapılan 5 hastada uygulanan serbest flepler 2 hasta için SCIP serbest flep olmak üzere ALT serbest flep, Lateral Arm serbest flep ve Radial Önkol serbest flepti. Hastaların en küçük yaşı 24 en büyük yaşı ise 42ydi, ortalama yaş 33.6'ydı. Serbest lateral arm flep uygulaması yapılan sol el tenar bölge defekti bulunan hasta dışında tüm hastaların defektleri sol alt ekstremitedeydi. 1 hastanın defekti bacak lateralindeyken diğer 3 hastanın defekti ayak dorsumundaydı. Üst esktremite defekti olan hasta da bu grupta bulunmak üzere 3 hastanın defekti deprem bölgesinde yapılan acil fasyatomi operasyonuna sekonder oluşmuş, 2 hastanın doku defekti crush yaralanmaya bağlı gerçekleşmişti. Hastların servisimize transferini takip eden süreçte tarafımızca serbest flep uygulaması öncesi seri debridmanları ilk 1.5 aylık süre içinde yapılmış ve tüm hastalarda 3 ile 5 arası seri debridman operasyonu uygulanmıştır. 2 hastanın yoğun bakım ünitesinde yatışı olmuş diğer 3 hasta servisimizde takip edilmiştir. Servis yatışı ile takip edilen 3 hastanın 1'inde patojen organizma üremesi olmuş diğer tüm hastaların yara kültürlerindeki üremeleri flora ya da YBÜ ilişkili patojen olarak görülmüştür. Post-op takipleri boyunca serbest lateral arm flep uygulanan hastanın tedavisi komplikasyonsuz tamamlanmış ve revizyon ihtiyacı göstermemiştir. ALT serbest flep uygulanan hastanın flep marjinlerinde %10 parsiyel nekroz gelişmiş debridman operasyonu sonrası FTSG ile onarım sağlanmıştır. 2 adet SCIP serbest flep ve Radial Önkol serbest flep uygulanan hastaların fleplerinde yüzeysel ve yüksek yüzdelerde nekroz gelişmiş olup takip eden süreçte önemli vital yapıların üzerinin yumuşak doku ile örtüldüğü görülerek debridman ve STSG ile onarım operasyonları yapılmıştır.

Sonuçlar: Binlerce yaralının olduğu deprem gibi afet durumlarında elektif operasyonların planlaması oldukça zor olmaktadır. Acil tedavi ihtiyacını karşılamaya yönelik yapılan girişimler ve müdahaleler diğer takibi yapılan hastaların yönetimini zorlaştırmaktadır. Seri debridman ihtiyaçlarının devam etmesi, hastaların diğer bölümlerce dahili ve cerrahi takipleri, içinde bulundukları durumu açıkça anlamaları ve yapılması planlanan operasyonun mahiyetini anlamaları-kabul etmeleri kolay değildir. Tüm bunlara ilaveten Plastik Cerrahi olarak yapılan acil fasyatomiler ya da yaralanma şekli nedeniyle karşımıza çıkan defektlerin kapatılması her zaman lokal ya da bölgesel fleplerle mümkün olmamaktadır. Depremzede hastaların yaralanmaları crush yaralanmalardır ve hemen hemen tüm ekstremiteyi etkiler niteliktedir. Kapatılmaya çalışılan defektin çevresindeki dokular da aslında hasarlıdır. Lokal ya da bölgesel fleplerle kapatılamayan bu defektler için planlanan serbest flep uygulamalarının pre-op değerlendirmesi her zaman intra-op değerlendirme ile uyuşmamaktadır. Bu da crush tip yaralanması olan depremzede hastalar için serbest flep uygulamasını yarar-zarar açısından değerlenmeyi gerektirir.

Anahtar Kelimeler: serbest flep, deprem, fasyatomi

P-157

Ganglion Kistine Bağlı Guyon Kanalı Seviyesinde Ulnar Sinir Nöropatisi

Volkan Özel, Yusuf İnan Nakipoğlu, Mehmet Nesim Güney, Berk Tahhan, Ahmet Tuncer Taşçı, Servan Dağ

Dicle Üniversitesi Plastik,Rekonstrüktif ve Estetik Cerrahi ABD

Giriş: İntranöral ganglion kistleri,sinirlerin epinöriyumunda meydana gelen nadir müsinöz kistlerdir. Bu kistler genellikle peroneal sinirde bulunur ve ikinci en yaygın yerleşim yeri ise ulnar sinirdir. Ulnar sinir için ise yerleşim oranı dirseğe (%9,0) kıyasla el bileğinde (%5,3) daha nadirdir. Kistler ulnar sinir boyunca guyon kanalına nüfuz ederse veya sinir basısı oluşturacak şekilde büyüme gösterirse bu durum ulnar sinir kompresyon sendromu ile sonuçlanabilir. Bu olgumuzda el bileği seviyesinde ganglion kisti basısına bağlı ulnar sinir nöropatisini inceleyeceğiz.

Vaka: 50 Yaş erkek hasta yaklaşık 2 aydır devam eden sol el hipotenar bölge 4. ve 5. parmaklarda güçsüzlük,uyuşukluk ile sol el 4. ve 5. parmaklarda ve sol el bileğinde fleksiyon kısıtlılığı şikayetleriyle polikliğinimize başvurdu.Mevcut bulgular bize ulnar sinir nöropatisini düşündürdü.Hastadan alınan anamneze göre yaklaşık 2 ay önce olan el bilek bölgesine yaşadığı travma sonrasında başlayan bu şikayetler başlangıçta tarafımızca nöropraksi olabiliceği veya travma zemininde gelişen başka bir nöropati olabiliceğini düşündürdü. Hastaya fizik muayene ve anamnez doğrultusunda EMG tetkiki istendi.Tetkik sonuçlarıyla beraber hasta tekrardan değerlendirildi. EMG sonuçlarında el bilek seviyesinde nöropati ile korele sonuçlar izlendi.Hasta el ve el bilek seviyesinde ulnar sinir eksplorasyonu yapılması amacıyla uygun çizimler yapılıp regional anestezi altında operasyona alındı.Ulnar arter ve sinir yapıları korunarak flepler eleve edilip yapılan eksplorasyonda guyon kanalına lokalize ganglion kisti eksize edildi.

Tartışma: İntranöral ganglion kistlerinin oluşumunu açıklayan dejeneratif, tümöral, sinoviyal teoriler vardır. El bileğindeki intranöral ganglion kistlerinin %23 oranında eklem bağlantısı tespit edilmiştir. Olgumuzda ise ulnar sinire bası yapan ganglion kistinin belirgin bir eklem bağlantısı yoktu.Ameliyat esnasında eklem bağlantısını aramaya dikkat etmek gerekir, bu da kistlerin tekrarlamasını önlemek için önemlidir.İntranöral ganglion kistleri genellikle ameliyat esnasında teşhis edilir. Bu nedenle daha iyi bir ameliyat öncesi planlama için MR veya USG tetkikleri kullanılmalıdır. MR görüntüleme intranöral ganglion kistlerinin teşhisinde özel bir değere sahiptir.

Sonuç: İntranöral ganglion kistlerinin sonucunu etkileyebilecek çok sayıda faktör vardır, kistlerin sinir hasar görmeden önce teşhis ve tedavi edilmesi gereklidir. İntranöral ganglion kistlerinin teşhisi çoğunlukla USG ve MR a dayanır. Eklem bağlantısının transeksiyonu bu kistlerin tekrarlamasını önlemek için önemlidir. Ulnar sinir sıkışmışsa ve semptomlara neden oluyorsa; semptomları hafifletmek ve sinir rejenerasyonuna izin vermek için kistlerin çıkarılması,aspirasyonu,sinir dekompresyonu ve bazen sinirin harici nörolizi gereklidir. Ancak bu işlem sinir fasiküllerine zarar vermeden gerçekleştirilmelidir.

Anahtar Kelimeler: Guyon Kanalı, Ganglion Kisti, Ulnar Sinir, Nöropati, İntranöral

Ganglion Kisti

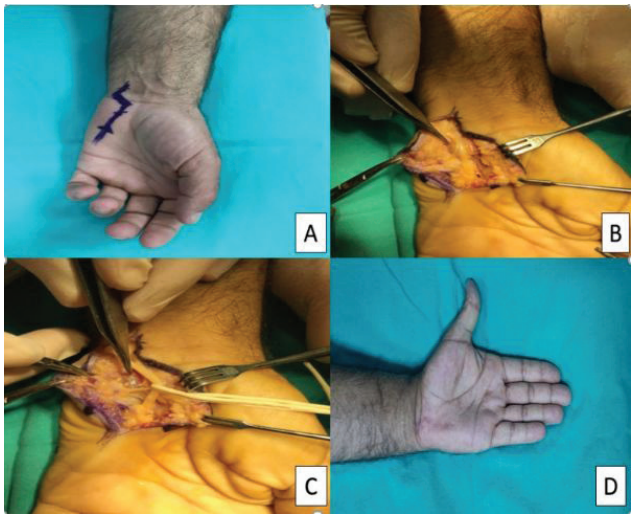

A:Operasyon öncesi yapılan çizimler B:İnsizyon ve fleplerin eleve edilmesi C:Eksplorasyon ve ulnar sinirin korunması D:Operasyondan 1 yıl sonraki kontrol

P-158

Yenidoğanda Alt Ekstremitede Aminiyotik Band Olgusuna Yaklaşım

Abdurrahman Ercan Yurttaşer, Merve Terzi, Özge Eren, Yunus Can Tokgöz, Merve Özger, Cenk Demirdöver

Dokuz Eylül Üniversitesi Tıp Fakültesi, Plastik, Rekonstrüktif ve Estetik Cerrahi Anabilim Dalı, İzmir

Giriş: Konstrüksiyon bandı sendromu olarak da bilinen amniyotik bant sekansı (ABS), amniyotik bantlarla ilişkili nadir bir konjenital anomalidir. Doğum sonrası dönemde uzuvlardaki konstrüksiyonlar, amniyotik bant sekansının bir sonucu olarak ortaya çıkabilecek fonksiyonel ve dolaşım patolojilerini en aza indirmek için bir plastik cerrahın müdahalesini gerektirebilir. Bu raporda, sol alt ekstremitesinde Patterson tip 2 ile uyumlu konstrüksiyon bandı olan bir hasta ile ilgili deneyimimiz özetlenmiştir. Çoklu Z-plasti uygulaması ile iki aşamalı operasyon yaklaşımı optimum fonksiyonel ve kozmetik sonuçlar için bu tür hastaların tedavisinde yeterli bir yöntem olabilir. ABS'den etkilenen ekstremitelerin tedavileri ile ilgili klinik çalışmaların eksikliği nedeniyle, deneyimimiz bu tür hastaların tedavisi ile ilgili gelecekteki klinik çalışmalar için bir rehber olabilir.

Olgu: 35. gebelik haftasında gravida 1 para 1 olan ve astım dışında herhangi bir hastalığı bulunmayan bir anneden 2600 g olarak doğmuş olan hasta ABS ile uyumlu bulgular üzerine tarafımızca doğum sonrası ikinci gün değerlendirildi. Fizik muayenede sol bacağın proksimal 1/3'ünde Patterson tip 2 ABS ile uyumlu çevresel konstrüktif halka ve bandın distalinde belirgin ödem görüldü. Sağ ayağın ilk dört parmağında basit, inkomplet bir sindaktili görüldü ve distal falankslar ve tırnaklarda agenezi izlendi. Sağ ayağın dördüncü parmağının distalinde Patterson evre iki ABS görüldü. Her iki elin dördüncü parmağında orta falanks ve distal falanks, konstrüksiyon bandına sekonder olarak eksikti. Her iki ayakta da 'club foot' deformitesi görüldü. Distal kapiller dolaşım her iki alt ekstremitede de normalken etkilenen ayak diğerine göre soğuk saptandı. Ultrasonda konstrüksiyon bandının proksimalinde trifazik bir arteriyel akım mevcutken, konstrüksiyon bandının distalinde bifazik bir akım tespit edildi. Sol alt ekstremitenin arteriyel ve venöz dolaşımı ameliyata kadar geçen süre boyunca yakından takip edildi. (Görsel 1)

Cerrahi teknik: Postnatal dokuzuncu günde hastamıza ilk aşama cerrahi tedavi uyguladık. Genel anestezi altında ekstremite turnikesi uygulamasını takiben, konstrüksiyon bandı 270 derece eksize edilecek şekilde anterior, lateral ve medialden eksize edildi. Defekt daha sonra çoklu Z-plasti kullanılarak onarıldı. Bu fasyokutanöz flepler 270°'lik bir gerilim serbestliği sağladı ve turnike çıkarılıp yeterli kan akımı sağlandıktan sonra ameliyat sonlandırıldı. Kalan bandın açılması 6-12 ay sonrasında yapılması planlanan ikinci seans operasyona bırakıldı.

Tartışma: Uzuvlarda ABS şüphesi mevcut olduğunda, hastayı yakından takip etmek ve bandın distal kısmına vasküler beslemenin yeterli olduğundan emin olmak önemlidir. Bu nedenle, plastik cerrahlar sadece daha iyi bir kozmetik ve fonksiyonel sonuç elde etmek için bandı rahatlatmayı değil, aynı zamanda vasküler bir tehlikenin etkilenen uzvun amputasyonunu gerektiren ciddi lenfovasküler ödeme yol açmamasını sağlamayı amaçlamaktadır. ABS'den etkilenen uzuvları tedavi etmek için gereken müdahaleye ilişkin net bir fikir birliği mevcut olmasa da, geçmişte bandın eksizyonu ve doğrudan kapatılması veya gerekli cerrahi sonuçları elde etmek için çoklu Z-plasti veya W-plasti tekniklerinin kullanılması gibi çeşitli tedavi seçenekleri kullanılmıştır. Ayrıca, tedavinin tek aşamalı veya iki aşamalı bir şekilde gerçekleştirilebileceğini belirtmek önemlidir. Bu nedenle, tedaviyi takiben optimum fonksiyonel ve kozmetik sonuçları sağlamak için her hasta için bireyselleştirilmiş bir yaklaşıma sahip olmak gerekir. 2008 yılında Choulakian ve arkadaşları ABS'den etkilenen uzuvların tedavisinde Z veya W-plasti yerine basit doğrudan kapatma yönteminin kullanıldığını bildirmiştir. Bu tekniğin Z-plasti veya W-plasti kullanımına kıyasla yara izi açısından daha iyi bir kozmetik sonuca sahip olduğu bildirilmiştir. Bununla birlikte, dairesel skar dokusunun zamanla kontrakte olabileceği endişesi nedeniyle, aynı yaklaşımı yeniden üretmek hastamız için planladığımız tedavimiz için optimal olmayabilirdi. Patterson, uzuvları etkileyen konjenital ABS konstrüksiyonları için dört aşamalı bir sınıflandırma önermiştir. Tip 1, basit halka daralmaları; Tip 2, lenfödem ile birlikte olan veya olmayan distal deformite ile birlikte halka daralmaları; Tip 3, distal parçaların füzyonunun eşlik ettiği halka daralmaları; ve Tip 4, intrauterin amputasyonlarıdır. Hastamızda tip 2, 3 ve 4 ABS patolojileri vardı, tip 4 distal üst ekstremiteleri ve tip 2 ameliyat ettiğimiz sol alt ekstremiteyi etkiliyordu. Ek olarak, ekstremitenin bandın distalindeki kısmının dolaşımının yeterliliğini yakından takip etmek için kapsamlı fizik muayene ve ultrason ve/veya BT anjiyografi hayati önem taşımaktadır. Böyle bir vasküler yetmezlik çok daha acil bir cerrahi müdahale gerektirecektir. Bu sınıflandırma, acil tedavi gerektirmeyen tip 3 darlıkların daha sonraki bir tarihte tedavi edilebileceği ve distal füzyonların da aynı seansta ameliyat edilebileceği, birden fazla ameliyat ihtiyacını en aza indireceği ve hasta sonuçlarını iyileştireceği için önemlidir. Hastamız için başlangıçta iki aşamalı bir tedavi planı yerine tek aşamalı bir cerrahi planladık. Belani ve arkadaşları ile Habenicht ve arkadaşlarının daha önceki vaka raporları, çoklu Z-plasti ile tek aşamalı cerrahi onarımla tedavi edilen hastaların 5-20 yıllık takipleri sırasında mükemmele yakın kas-iskelet fonksiyonunun korunduğunu ve daralma bandının nüks etmediğini göstermiştir. Bu nedenle, hastamızda tek aşamalı bir operasyon gerçekleştirerek daha fazla cerrahi müdahaleyi ve anestezi ihtiyacını en aza indirmeyi amaçladık. Operasyon sırasında,

hastanın çok hassas bir nörovasküler beslenmeye sahip olması ve bandın posterior yönünün dolaşım fonksiyonuna müdahale etmemesi nedeniyle bandın tamamını çıkarmak konusunda tereddütlerimiz oldu. Bu nedenle, planımızı tüm konstrüktif bandın iki aşamalı eksizyonu olarak revize ettik ve ikinci aşamayı hasta 6-12 ay sonrasına planladık. Sonuç: ABS, vasküler yetmezlik durumunda cerrahi onarım için en uygun zamanı sağlamak ve böylece amputasyonlardan kaçınılmasını sağlamak için titiz fizik muayene ve yakın takip gerektiren nadir bir konjenital bozukluktur. Klinik çalışmaların eksikliği ve bu durumun nadirliği ne yazık ki mevcut literatürü vaka raporları ve vaka serileri ile sınırlandırmıştır, bu nedenle bu hastalara yönelik tedavi yaklaşımına ilişkin bir fikir birliği için daha fazla çalışmaya ihtiyaç vardır.

Anahtar Kelimeler: Amniyotik bant sendromu, amniyotik bant sekansı, konjenital anomali, konstrüktif bant sendromu, Patterson sınıflaması, Z-plasti

Görsel 1

P-159

Orak Makinesi ile Sol Bacak Tibia Distal 1/3 Seviyesinden Travmatik Total Amputasyon: Olgu Sunumu

Melih Memişoğlu, Ümit Eyüpoğlu,
Mehmet Berke Göztepe, Mustafa Onat Çetin

Ondokuz Mayıs Üniversitesi, Tıp Fakültesi, Plastik, Rekonstrüktif ve Estetik Cerrahi AD

Giriş: Kanatlı orak makinesi, tarlada çekilirken ekini biçer ve namlu (deste) halinde tarlaya bırakır. Taraklı kanatları ve bıçakları mevcut olan bir tarım aletidir. Tarım aletlerinin uygunsuz veya dikkatsiz kullanımı sonucu yaralanmalar sıklıkla gerçekleşmektedir. Ekstremitelerde total ve subtotal ampütasyonlara kadar ilerleyen birçok çeşitte yaralanmaya sebep olmaktadır. Bu çalışmada orak makinesi ile gerçekleşen sol bacak tibia distal 1/3 seviyesinden travmatik total amputasyon olgusunu ve yaklaşımımızı paylaşmaktayız.

Olgu: 11 yaş erkek hasta tarlada çalışırken orak makinesi bıçağı ile travmatik yaralanma sonucu sol ayak bileğinden, tibia distal 1/3 seviyesinden giyotin tarzı total amputasyon sonucu acil servise başvurdu. Hastaya tarafımızca acil replantasyon için operasyon planlandı.

Genel anestezi altında operasyona başlandı. Hastanın soğuk iskemi süresi 4 saatti. Ortopedi ekiplerince kemik boyunu kısaltma ve fiksasyon işlemleri sonrasında vaka devir alındı. Eksplorasyon sonrasında 2 adet vertikal ek insizyonla tibialis posterior arteri, tibialis anterior arteri, v. saphena magna ve tibialis anteriorun concomittan veni diseke edildi. Distaldeki kas grupları iskemi süresinden dolayı debride edildi. Tendon uç kısımları deride edilerek yenilendi. V.saphena magna mikrocerrahi tekniğe uygun olarak 9-0 prolen ile primer onarıldı klemplendi. 2500 ünite IV heparin enjeksiyonu sonrasında tibialis posterior arteri 9-0 prolen ile mikrocerrahi tekniğe uygun olarak primer onarım yapıldı. Venlerden amputata ait iskemik dolaşım materyalinin drene olması beklenildi. Sonrasında tibialis anterior arteri mikrocerrrahi tekniğe uygun oalrak 9-0 prolen ile primer onarıldı. Tibialis anterior concomittan veni mikrocerrahi tekniğe uygun olarak 9-0 prolen ile primer onarıldı. Replant dolaşımının geldiği görüldü. Steril poşet içine sıcak gazlı bezler konularak ayak ısıtıldı. Dolaşım kontrolü yenilendi ve herhangi arteriyel ve venöz dolaşım problemi görülmedi. Sonrasında tendonlar four strand teknik ile 2-0 PDS ile onarıldı.

Tartışma ve Sonuç: Orak makinesi gibi yüksek enerjili travmalar yaratabilecek tarım aletlerinin uygunsuz veya dikkatsiz kullanımı sonucu yaralanmalar sıklıkla gerçekleşmektedir.

Birincil amputasyona ve erken protez uygulamasına kıyasla alt bacak replantasyonundan sonra daha yüksek maliyetlere ve daha uzun iyileşme süresine rağmen, replantasyon mümkünse, düşük risk olarak tahmin edilmiş ise yapılmalıdır. Öte yandan, iyi bir replantasyon endikasyonu olmadığında, hastanın yararına olacak şekilde primer amputasyon ve ardından erken prostetik uygulama hemen yapılmalıdır.

Hannover Çoklu Travma Skoruna göre evre 2 durumunda çoklu travma geçirmiş bir hastada replantasyon makul bir riski temsil eder.1,2 Soğuk iskemi süresi 4 saatlik kritik engeli geçmemelidir. Alt bacağın distal üçte birindeki amputasyonlar, daha az kas dokusu nedeniyle daha az risklidir. Artan bilgiyle birlikte, düşük bir komplikasyon elde etmek için cerrahın, anestezi uzmanının, hemşirelerin, fizyoterapistin önemli üyeler olduğu bir ekip yaklaşımı olmalıdır.3 Bu şartlar sağlandığında replantasyon ve ardından erken, iyi bir fizik tedavi programı daha iyi fonksiyonel sonuçlar, proteze bağlı problemlerin olmaması ve vücut bütünlüğünün kaybolmasından kaynaklanan psikolojik rahatsızlıkların önüne geçerek4, hastaya tedavi ve sosyal bütünleşme anlamında fayda sağlayacaktır.

Referanslar:

1.Su dkamp N, Haas N, Flory PJ, Tscherne H, Berger A. Kriterien der Amputation, Rekonstruktion und Replantation bei Mehrfachver- letzten. Chirurg 1989;60:774–781.

2Baker SP, O'Neil B, Haddon W, Long WB. The injury severity score: A method for describing patients with multiple injuries and evaluating emergency care. J Trauma 1974;14:187–196.

3.Hierner R, Betz A, Pohlemann T, Berger A. Long-term results after lower leg replantation—Does the result justify the risks and efforts? Eur J Trauma 2005;4:389–398. (IF: 1,653).

4. Lower leg replantation--decision-making, treatment, and long-term results Robert Hierner 1, Alfred Karl Berger, Peter Reynders Frederix. 2007;27(5):398-410.

Anahtar Kelimeler: ayak, replantasyon, tarım aleti

Resim 1

1.Preoperatif sol diz grafi 2.Preoperatif sol ayak bileği grafi 3.Preoperatif sol ayak bileği seviyesinden total amputatın görünümü 4.Intraoperatif osteotomi ile uygun kısalma sonrası plak ile fiksasyon görüntüsü 5.Intraoperatif replantasyon sonrası görüntü 6.Postoperatif 1. yıl kontrol grafi görüntüsü 7.Postoperatif 3. ay anteriordan görünüm 8.Postoperatif 3. ay lateralden görünüm

P-160

Anterior Tibial Bölge Defekti Olan Hastanın Medial Sural Arter Perforatör Flebi İle Rekonstrüksiyonu

İlker Uyar[1], Levent Yorgun[1], Meltem Ayhan Oral[2]

1İzmir Katip Çelebi Üniversitesi Tıp Fakültesi, Plastik, Rekonstrüktif ve Estetik Cerrahi Ana Bilim Dalı
2İzmir Atatürk Eğitim ve Araştırma Hastanesi, Plastik, Rekonstrüktif ve Estetik Cerrahi Kliniği, İzmir

Giriş: Alt ekstremitede oluşan geniş yumuşak doku defektlerinin rekonstrüksiyonu perforatörlerin azlığı, cildin daha az gevşek yapısı gibi nedenlerle çoğu zaman zor olmaktadır. Kimi zaman bu defektler kemik, kas, tendon, sinir ve damar yapılarının açıkta olduğu defektler olarak karşımıza çıkabilmektedir. Ayrıca travma sonrası oluşan ekstremite yaralanmalarında parçalı kemik kırıkları ve vasküler yaralanmalar da eşlik edebilmektedir. Alt ekstremite yumuşak doku defektinin etiyolojileri incelendiğinde çoğunlukla trafik kazası, yüksekten düşme vb. travmalar, ateşli silahla yaralanma, plak-vida ile onarımlar, osteomiyelit, tümör eksizyonu vb nedennlerle oluştuğu görülmektedir.1

Bu çalışmada bacak ön yüzünde kemiği açıkta bırakacak defekt ile başvuran bir hastanın rekonstrüksiyon yönetiminin sunulması amaçlanmıştır.

Olgu: Bilinen hastalığı olmayan 21 yaş kadın hasta depremde beton arasında sıkışma sonrası ezilme tarzı yaralanması sebebiyle kliniğimize sevk edildi. Sol bacak proksimal 1/3'te 12*8 cm boyutarında tibia ekspozisyonu bulununan defekt mevcuttu. Hastanın tedavisinde sık debridman ve vakum yardımlı pansuman (vac) uygulandı. Bacak prokismalindeki tibia ekspoze defekt için pediküllü medial sural arter perforatör flep ile onarım planlandı. Preoperatif sol bacak üst 1/3 deki tibia ekspoze defekt için popliteal fossa ve medial malleol arasındaki hatta 1/3 medialde sural arter perforatörleri doppler ultrason yardımıyla tespit edildi, defekte uygun biçimde 15*10 cm boyunlarında flep çizimi yapıldı. Flep çizimlere uygun eleve edildi, bacak proksimalindeki defekt ile kaldırılan flep arasında cilt altı tünel oluşturuldu, flep oluşturulan cilt altı tünelden geçirildi, kanama kontrolü sağlandı, alıcı alana 1 adet dren yerleştirildikten sonra flep defekte adapte edildi. Flep donör kısmi kalınlıklı deri grefti ile onarıldı. Postoperatif dönemde herhangi bir komplikasyonla karşılaşılmadı.

Tartışma ve Sonuç: Travmalı hastaların tedavisi, birçok branşın katıldığı kompleks tedaviler gerektirir. Bacak üst 1/3 rekonstrüksiyonunda pediküllü medial sural arter perforatör flebi önemli bir alternatif tedavi yöntemidir. Flebin ince yapısı, pedikülünün kas içindeki düz seyri, gastroknemius miyokütan flebine kıyasla daha uzun bir pedikülünün olması, hareket kabiliyeti, donör kas harabiyeti olmaması, mikrocerrahi gerektirmemesi,tek seansta yapılması, benzer doku ile defekt onarımı avantajlardır. Bu flebin en büyük dezavantajı donör sahanın sıklıkla deri grefti ile onarılmasından dolayı deprese skardır, bu iz medialde ve posteriorda olması sebebiyle tolere edilebilir. Bacak ön yüzünün proksimal defektleri için pediküllü medial sural arter perforatör flebi alternatif bir teknik olarak akılda tutulmalıdır.

Anahtar Kelimeler: bacak, medial sural, rekonstrüksiyon

Figür

P-161

Median Sinirde Az Rastlanan Boyutta Bir Schwannom Eksizyonu Ve Sural Sinir Grefti İle Onarımı

Melih Kaan Sarıdal, Caner Ali İlhan, Burak Yılmaz

Prof.Dr.Cemil Taşçıoğlu Şehir Hastanesi, Plastik, Rekonstrüktif ve Estetik Cerrahi Anabilim Dalı, İstanbul

Giriş: Schwannomalar, nöronların miyelin kılıflarını oluşturan schwann hücrelerinden kaynaklanan çoğunlukla benign sinir dokusu tümörleridir. Schwannomalar, iyi huylu yumuşak doku tümörlerinin %8'inden daha azını oluştururken periferik nöral tümörlerin %90'ını oluşturur ve periferik sinirlerin en yaygın benign tümörleridir.[1] Yerleşim yeri olarak en sık brakiyal pleksus ve spinal sinirleri içeren baş ve boyunda ortaya çıkarlar, ekstremiteler daha az etkilenir.[5] Genellikle ekstremitelerde ulnar ve peroneal sinirlerde rastlanırken, schwannomaların sadece %7'si medyan sinirde bulunur.[3] Schwannomaların %90'ı soliter

ve sporadiktir. Tipik olarak 1,5 ila 3 cm çapında değişirler ve daha büyük tümörler nadiren izlenir. [1]

Sunumumuzda yer alan vakamız lokasyon itibari ile median sinirde yer alması, boyut itibari ile ortalama bir schwannoma kitlesine kıyasla oldukça büyük olması ve eksizyonu sonrasında oluşan sinir defektinin sural sinir grefti ile onarılması nedeni ile nitelikli bir vaka özelliği taşımaktadır.

Amaç: Bu yazıda median sinirde yaklaşık olarak 5 santimetrelik schwannoma ön tanılı lezyonu ile opere ettiğimiz, intraoperatif incelemede median sinir fasiküllerinin içerisinde olduğu izlenen ve yaklaşık 7 santimetrelik bir eksizyon ile çıkarılan nadir bir schwannom olgusunun preoperatif hazırlıkları ve postoperatif takiplerinin sunulması, bu bağlamda atipik bir schwannom tanılı kitlenin takip, tedavi ve klinik seyrinin paylaşılması amaçlanmıştır.

Yöntem: Hastamızın 2020 yılından itibaren İstanbul Prof. Dr. Cemil Taşçıoğlu Şehir Hastanesi'ne yaptığı başvurular, görüntülemeler ve raporları, patoloji raporları, ameliyat notları ve epikrizleri hastamızın onayı ile Prof. Dr. Cemil Taşçıoğlu Şehir Hastanesi'ndeki panates veri tabanından ve T.C Sağlık Bakanlığı e-nabız sistemi veri tabanından elde edilmiş ve incelenmiş, tarafımızca çekilen intraoperatif fotoğraflar ve intraoperatif alınan eksizyon materyalinin İstanbul Prof. Dr. Cemil Taşçıoğlu Şehir Hastanesi Patoloji Anabilim Dalı doktorları tarafından mikroskop altında x100 ve x200 lük büyütme altında çekilen görüntüleri kullanılmıştır.

Bulgular: 62 yaşında, sağ el dominant lokanta işletmecisi erkek hasta ilk olarak 2020 yılında başladığı öğrenilen sol el fleksor zone 5 seviyesinde şişlik ile hastanemiz ortopedi kliniğine başvurmuş olup alınan intraoperatif biyopsi sonucunda median sinirde schwannoma tanısı alan hasta, tarafımızca devralınmıştır. Yapılan fizik muayenesinde sol el fleksor zone 5'te yaklaşık 4,5 x 4 santimetrelik immobil ve palpasyonla ağrılı kitle palpe edilen hastada Tinel bulgusu + saptanmıştır. Hasta 10.04.2023 tarihinde schwannoma ekziyonu planlanarak operasyona alınmış, intraoperatif yapılan incelemelerde median sinir üzerinde, sinirin yaklaşık 7 santimetrelik segmentini tutan schwannoma tanılı kitle izlenmiştir. Schwannoma ile uyumlu segment uygun cerrahi teknikle eksize edilmiştir. Ardından eksizyon sonrası oluşan sinir defektinin sural sinir grefti ile onarılması uygun görülmüştür. Takiben sol lateral malleolunun yaklaşık 2 santimetre posteriorundan başlanarak 15 santimetrelik bir insizyon ile yaklaşık 25 santimetre uzunluğunda bir sural sinir grefti alınarak mikroskobik magnifikasyon altında sural sinir greftinin yönü uygun şekilde değiştirilerek median sinirde yer alan defekt alanına koapte edildi.

Hastamızın takipleri sırasında yurt dışında bulunması nedeniyle tetkikleri tamamlanamamış olup postoperatif 4. aydaki fizik muayenesinde sol el tenar kas fonksiyonlarının korunmuş olduğu izlendi. Tinel bulgusu negatif saptandı. Hastanın median sinir trasesine uyan alanlarda hipoestezisinin devam ettiği görüldü.

Tartışma: Schwannomaların uzun dönemde yavaş bir büyüme göstermeleri nedeni ile spesifik klinik bulgu ve belirtileri bulunmamakla birlikte bir sinir trasesine uygun şekilde ilerleme gösteren ve transvers planda hareketli longitudinal planda fikse bir kitle palpe edilmesi schwannoma ile uyumlu bir bulgudur.[4]Cerrahi eksizyon çoğunlukla ilk tercih edilen tedavi olmaktadır. Boufettal et al. yapmış oldukları vaka sunumunda cerrahi eksizyon için erken dönemi önerdiklerini belirtmişler ve bu durumun postoperatif nörolojik komplikasyonların azalmasında rolü olduğunu belirtmişlerdir. Sunmuş olduğumuz vakamızda hastamızın asemptomatik ilerleme süresi ve hastaneye başvuru süresi göz önüne alındığında erken dönem eksizyon yapılamaması ve buna bağlı olabilecek kitle boyutunda artış izlenmiştir. Yine aynı vaka sunumunda Boufettal et al. schwannomanın bazı malign formlarının sinir grefti gerektirebileceğinden bahsetmişlerdir. Bizim vakamızda hastamızda malign form düşünülmemesiyle beraber hastada nadir görülen boyutlardaki schwannomun eksizyonu sonrasında Ducic I, Yoon J, Buncke G.'ın 2020 yılında yapmış oldukları çalışmada gerilimsiz sinir onarımının gerçekleştirilemediği durumlarda altın standart olarak belirttikleri otolog sinir grefti kullanılarak defekt onarımı yapılmıştır.

Sural sinir, periferik sinir onarımı için en sık kullanılan otojen sinir greftidir.(Hankin, Jaeger, & Beddings, 1985; Mackinnon, 1989) Çıkarıldığında sinir defektini onarabilmek için önemli bir uzunluk sunar, çoğunlukla aynı anatomik lokasyonda ve çok az anatomik varyansla güvenilir bir şekilde bulunabilir ve tamamen duyusal bir sinirdir.[7]Bu gibi avantajları ve postoperatif donör saha mobiditesinin görece daha az olması gibi sebeplerden ötürü bu nadir görülen schwannoma eksizyonunu sural sinir grefti kullanarak onarmış bulunmaktayız.

Sonuç: Vaka sunumumuzda çoğunlukla görüldüğü yerlerin aksine median siniri tutan ve ortalamadan oldukça büyük boyutlarda olan bir schwannoma tanılı kitlenin tanısı, eksizyonu ve defekt onarımını sunmaktayız. Schwannomlarda eksizyon tercih edilen ilk tedavi olmasıyla beraber schwannomalarda sinir fonksiyonunu korumak için cerrahi rezeksiyona dikkatle yaklaşılmalıdır. Bu nedenle, daha iyi sonuç almak, nörolojik eksikliklerden kaçınmak için erken eksizyon değerlidir. Bu tip tümörler için erken tanının önemli olmasının nedeni budur. Geç dönemde tanınan kitlelerin eksizyonu sonrasında oluşan sinir defekti sunumumuzda uygulandığı gibi sinir greftleri kullanılarak onarılabilir.

Kaynaklar:

[1] Hakan T, Kılıç Y, Çelikoğlu E, Ekemen S. An Unusual Schwannoma in the Proximal Forearm: A Case Report. Cureus. 2019 Nov 25;11(11):e6231. doi: 10.7759/cureus.6231. PMID: 31890430; PMCID: PMC6935331.

[2] Boufettal M, Azouz M, Rhanim A, Abouzahir M, Mahfoud M, Bardouni AE, Berrada MS, Yaacoubi ME. Schwannoma of the median nerve: diagnosis sometimes delayed. Clin Med Insights Case Rep. 2014 Jul 29;7:71-3. doi: 10.4137/CCRep.S16686. PMID: 25125990; PMCID: PMC4125423.

[3] Padasali PS, Shankaregowda VS, Kshirsagar SD. Median nerve schwannoma: A case and review of literature. Asian J Neurosurg. 2015 Jul-Sep;10(3):212-5. doi: 10.4103/1793-5482.161178. PMID: 26396609; PMCID: PMC4553734.

[4] Pertea M, Filip A, Huzum B, Lunca S, Carp C, Mitrea M, Toader P, Luca S, Moraru DC, Poroch V, Veliceasa B. Schwannoma of the Upper Limb: Retrospective Study of a Rare Tumor with Uncommon Locations. Diagnostics (Basel). 2022 May 26;12(6):1319. doi: 10.3390/diagnostics12061319. PMID: 35741129; PMCID: PMC9222006.

[5] Rammohan R, Gupta P, Maini L, Gautam VK. Neurilemmoma of median nerve. J Clin Orthop Trauma. 2014 Mar;5(1):33-7. doi: 10.1016/j.jcot.2014.02.002. Epub 2014 Mar 30. PMID: 25983466; PMCID: PMC4009466.

[6] Yapıcıer Ö ve Ekemen S: Schwannomaların Histopatolojisi, Türk Nöroşir Derg 26(Ek Sayı 1):1-7, 2016

[7] Ducic I, Yoon J, Buncke G. Chronic postoperative

complications and donor site morbidity after sural nerve autograft harvest or biopsy. Microsurgery. 2020 Sep;40(6):710-716. doi: 10.1002/micr.30588. Epub 2020 Apr 10. PMID: 32277511; PMCID: PMC7540447

Anahtar Kelimeler: eksizyon, greft, median, sinir, schwannoma

İntraoperatif eksizyon öncesi ve sonrası görüntüler

İntraoperatif görüntülemelerde, median sinirin yaklaşık 7 santimetrelik segmentinde yer alan ve median siniri fasiküllerine ayırmış olarak izlenen schwannoma ön tanılı kitle izlenmektedir.

P-162

Ayak Bileğinde Yumuşak Dokunun Şeffaf Hücreli Sarkomu; Nadir Bir Olgu

İlker Uyar[1], Burak Şen[1], Emrah Patat[1], Meltem Ayhan Oral[2]

[1]*İzmir Katip Çelebi Üniversitesi Tıp Fakültesi, Plastik, Rekonstrüktif ve Estetik Cerrahi Ana Bilim Dalı, İzmir*
[2]*İzmir Atatürk Eğitim ve Araştırma Hastanesi, Plastik, Rekonstrüktif ve Estetik Cerrahi Kliniği, İzmir*

Giriş: Şeffaf hücreli sarkom, tendon ve bağ dokularla ilişkili olan nadir bir tümördür. Kadınlarda erkeklere göre daha sık görülür ve hastalar genelde 20 ile 40 yaş arasındadır. Şeffaf hücreli sarkom tipik olarak ekstremiteleri tutar. Ayak ve ayak bileği sık olarak tutulan bölgelerdir. Ayrıca yüksek derecede agresif bir tümördür ve genelde geniş ya da radikal cerrahi ile çıkarılması gerekir. Bu olguda yumuşak dokunun şeffaf hücreli sarkomunun tedavi ve takibinin sunulması amaçlanmıştır.

Olgu:18 yaş kadın hasta çocukluk döneminden itibaren sol ayak bileği anterolateralinde giderek büyüyen nodüler kitle ile tarafımıza başvurdu. Muayene ve klinik gözlem sonucu eksizyonel biyopsi alındı. Patoloji raporu yumuşak dokunun şeffaf hücreli sarkomu olarak sonuçlandı. Patoloji raporunda tümörün saat 3-6-9 ve taban cerrahi sınırda devamlı olduğu görüldü.Tanı sonrası yapılan genetik taramada EWSR1 pozitif (+) olarak saptandı. Sınır genişletme planlandı ve 2 cm marj ile paratenon üzerinden sınır genişletme cerrahisi uygulandı ve sol inguinal bölgeden alınan tam kalınlıkta deri grefti ile onarım sağlandı. Sınır genişletme materyali patoloji raporunda granülasyon dokusu olarak yorumlanmış olup rezidü tümör izlenmediği belirtildi. 3 boşluk BT ve PET BT taramaları sonrası metastatik kitle, lenfadenopati ve rezidü tümör saptanmadı. Hastanın mevcut durumda defekt bölgesine uygulanan grefti intakt olup; hasta tıbbi onkoloji, radyasyon onkolojisi ile birlikte takip edilmektedir.

Tartışma: Bu nadir tümör ile diğer yumuşak doku tümörlerinin ayırıcı tanısını yapmak için; şeffaf hücre sarkomunun klinik durumu, radyolojik görünümü ve histolojik değerlendirmesi yapılmalıdır. Özellikle ayak bileği bölgesindeki kitlelerde bu tümörü akılda bulundurmak gereklidir. Bu olgu sunumu, şeffaf hücreli karsinoma histopatolojik değerlendirme olmadan tanı koymanın zor olduğunu göstermektedir.Tanı sonrası nüks ve metastazı engellemek için multidisipliner bir yaklaşım gösterilmeli ve diğer branşlarla birlikte yeterli cerrahi eksizyon ve/veya RT, SLNB gibi tedavi rejimleri açısından değerlendirilmelidir.

1. Barış K, Bülent E., Umut A., Cirdi Y., Metin T. Ayak Anteromedialinde Şeffaf Hücreli Sarkom Vaka Sunumu ve Literatür İncelemesi ACU Sağlık Bil Derg 2010(1):99-102
2. Reichert B, Hoch J, Plotz W, Mailander P, Moubayed P. Metastatic clear-cell sarcoma of the capitate. Olgu raporu. J Bone Joint Surg Am. 2001;83- A(11):1713-7.

Anahtar Kelimeler: alt ekstremite, karsinom, sarkom, şeffaf hücreli, tümör

Figür

P-163

İv Madde Alimina Bağli İnguinal Bölgede Nekrotizan Fasiit(Olgu Sunu

Yusuf İnan Nakipoğlu, Ahmet Tuncer Taşçı, Mehmet Bayram, Volkan Özel, Caferi Tayyar Selçuk

Dicle Üniversitesi,Plastik, Rekonstrüktif Ve Estetik Cerrahi Ana Bilim Dalı

Giriş: İnguinal bölge yapısı itibariyle arter, ven ve sinirlerin bir arada seyretmesi ve bu yapılara lenf sisteminin eşlik etmesi nedeniyle vasküler girişimler sonrasında komplikasyonların sıklıkla oluşabileceği işlemlerdir. İnguinal bölgede ana femoral artere yönelik girişimlerde lenfatik damar hasarına bağlı lenfatik drenaj sık rastlanan bir komplikasyondur.Biriken lenf sıvısının olması sürecinde inflamasyon, enfeksiyona ve erken ya da geç dönemde komplikasyonlara yol açabilir.Nekrotizan fasit yumuşak doku ve fasyaların hızla yayılan nekrozu ile karakterize, uygun tedavi edilmezse mortaliteye neden olabilecek komplikasyonlara sebep olabilir. En sık lokalizasyon perine ve inguinal bölge olmakla beraber farklı anatomik bölgelere lokalize olabilir. Özellikle immün yetersizlik tablosu hasta için önemli bir risk faktörü oluşturulabilmektedir.

Olgu: 35 yaşında erkek iv madde bağımlısı olan hastanın enjeksiyon için sağ inguinal bölgede femoral arterine madde enjeksiyonu yapması sonucu steriliteye özen gösterilmemesine bağlı gelişen kontaminasyon sonucu sağ inguinal bölgede 10x8 cm boyutunda nekroz gözlendi.Sağ inguinal bölgede narkotik madde enjeksiyonu sonrasında yaklaşık 10x8 cm çapında tam kat defekt gelişen hastada genel anestezi altında kalp damar cerrahi ile beraber eksplore edildi.Femoral arterin yüzeyel dalının tamamen nekrotik ve enfektif olduğu akımın olmadığı izlendi.Aynı zamanda sartorius kası,rectus femoris kasının anterior kısmı,adduktor kaslarda parsiyel nekroz izlendi.Geniş bir alanda akıntı gözlendi.Nekrotik ve enfekte dokular eksize edilerek debritman sağlandı.Femoral arterin dalı ve femoral vende de akımın zayıf olduğu ve damar duvarında enfeksiyon görüldü.Nekrotik vasküler yapılar kalp damar cerrahisi tarafından eksize edilmenin ardından safen venden 2 adet ven grefti alınarak arter ve vene anastomoz.Hemostaz sağlandı. Doppler yardımıyla DIEA'in medial ve lateral dallarından kaynaklanan perforatörler bulunarak işaretlendi.flep çevre dokulardan ayrılarak serbestlendi.Dönor saha ve defekt alanı arasındaki cilt insizyon açılmanın flep defekt alanına inserte edildi. Hastanın yapılan takiplerinde flep takiplerinde herhangi bir komplikasyon ile karşılaşılmadı.

Tartışma: Vasküler müdahalelerden sonra erken ya da geç dönemde gelişebilen lokal komplikasyonlarla karşılaşılabilir.İv madde bağımlısı hastalarda immünsüpresyon kaçınılmazdır.İmmünsüpresyon ve komorbid gelişen hastalarda bakteriyel enfeksiyonlara yatkınlık arttığı bilinmektedir. Nekrotizan fasiit,bakterilerin kontaminasyonun neden olduğu cilt altı doku ve fasyaları etkileyen, nadir ama oldukça ciddi morbidite ve mortaliteye sebep olan ilerleleyici bir hastalıktır.Nekrotizan fasiit şüphesi olan her hastada uygun antibiyoterapi başlanması ve hemen debritman yapılması gerekmektedir.Hastaların sosyokültürel seviyelerinin düşük olması,hastanın madde bağımlısı olması nedeniyle doktoruyla iş birliği yapma konusunda olası sorunlar oluşabilir.Rekonstrüksiyon yapılması ilk aşamada zorunlu değilse ertelenmelisi düşünülebilir.

Sonuç: Nekrotizan fasiit olgularında erken tanı hayat kurtarıcıdır.Hasta seri debridmanların ardından enfeksiyon tablosu ve nekrozun yayılımı kontrol edilmelidir.Süreç içinde rekonstrüksiyon planlanmalıdır.Hastalar mutlaka bağımlılık tedavisi için psikiyatri ile konsulte edilmesi gerekmektedir. Hastaların olası psikiyatri problemleri olması nedeni ile mutlak uyum çok önemli hale gelmektedir.Hasta yakınları bu konuda bilgilendirilmelidir.

Anahtar Kelimeler: , Nekrotizan fasit, vasküler yaralanma, diep flep, iv madde bağımlılığı

Olgu

a) Kitlenin Pre-operatif Görüntüsü b)Flep çizimi ve kitle eksizyonu c)Eleve edilmiş Flep d)Hazırlanan Flebin İlerletilmesi

P-164

Patellar Bölgede Necrobiosis Lipoidica Zemininde Gelişen Ülserin Rekonstrüksiyonu: Nadir Bir Olgu

Ersin Akşam, Mehmet Can Şahin, İlker Uyar

İzmir Katip Çelebi Üniversitesi Tıp Fakültesi, Plastik, Rekonstrüktif ve Estetik Cerrahi Ana Bilim Dalı

Giriş: Necrobiosis lipoidica nadir görülen, kronik ve idiopatik granülomatöz kollajen dejenerasyonuyla seyreden bir hastalıktır. Genellikle tip 1 diyabetle birliktedir ve hastalık seyrinde ülserasyonlar görülür. Patolojik incelemelerde damar duvarında kalınlaşma ve yağ depozisyonu tipiktir. Bu hastalığın ana komplikasyonu olarak özellikle travma sonrası ülser formasyonu ve ülsere alanda enfeksiyon sayılabilir. Nadiren kronik lezyon zemininden skuamöz hücreli karsinom gelişebilir(1-3). Bu olgu sunumunda amaç, nadir görülen necrobiosis lipoidica zemininde gelişen patellar bölgedeki ülserin yönetimi ve rekonstrüksiyonu hakkında edindiğimiz bilgi ve tecrübeleri paylaşmaktır.

Olgu Sunumu: Seksen dört yaşındaki kadın hasta plastik cerrahi polikliniğine sağ diz kapağı üzerinde 2 senedir

mevcut olan, 5x5 cm boyutlarında akıntılı yara nedeniyle başvurdu. Hasta değerlendirildiğinde patella ekspozisyonu ve çevre dokuda yaş nekroze alanlar mevcuttu. Dış merkez biyopsi sonucu "necrobiosis lipoidica" olarak gelen hastaya debridman sonrası reverse vastus lateralis kas flebi ile rekonstrüksiyon planlandı. Operasyon sırasında vastus lateralis kası eksplore edildi ve kas pedikülü ortaya konuldu. Proksimal pedikül klemplenerek doku dolaşımının olduğu görüldü. Vastus lateralis kası trokanter majordan ayrıldı ve proksimal perforatörleri bağlandı. Kasın distali defekt alanına ilerletilip adapte edildi. Kas flebinin üzerine vakum yardımlı kapama yapıldı. Postoperatif 10. günde flebin büyük ölçüde nekroze gittiği görüldü. Debridman sonrası medial bazlı fasyokutan rotasyon flebiyle onarım yapıldı. Donör alanda gelişen defekt sol uyluk ön yüzden alınan kısmi kalınlıkta deri grefti ile onarıldı. Postoperatif takiplerinde rotasyon flebinin distalinde ekimotik alanlar oluştu ancak herhangi bir müdahaleye gerek kalmadan konvansiyonel yara bakımı ile tam iyileşme görüldü.

Tartışma ve Sonuç: Necrobiosis lipoidica, etiyolojisi bilinmeyen, nadir görülen granülomatöz cilt lezyonlarıyla seyreden bir hastalıktır. Bu hastalığın zemininde kolayca oluşup genişleyebilen ülserasyonların yönetimi ve rekonstrüksiyonu önemli ve bir o kadar da zorludur. Bizim olgumuzda da görüldüğü üzere genel durum bozukluğu da olan hastalarda rekonstrüksiyon her zaman tek adımda mümkün olmayabilir. Birden fazla rekonstrüksiyon seçeneği tek hastada gerekebilir. İlk rekonstrüksiyon seçeneğine karar verirken ikinci ve üçüncü seçenekler önceden düşünülmeli ve o seçenekleri koruyacak bir onarım yöntemine karar verilmelidir.

Kaynakça:

1. Lim C, Tschuchnigg M, Lim J. Squamous cell carcinoma arising in an area of long-standing necrobiosis lipoidica. J Cutan Pathol. 2006 Aug;33(8):581-3
2. Clement M, Guy R, Pembroke AC. Squamous cell carcinoma arising in long-standing necrobiosis lipoidica. Arch Dermatol. 1985 Jan;121(1):24-5.
3. Lepe K, Riley CA, Salazar FJ. StatPearls [Internet]. StatPearls Publishing; Treasure Island (FL): May 18, 2023. Necrobiosis Lipoidica.

Anahtar Kelimeler: Necrobiosis lipoidica, patellar defekt, vastus

Figür

P-165

Araç Dışı Trafik Kazası Sonrası Cruristeki Sirküler Doku Defektinin Gastrocnemius Ve Soleus Kas Flebiyle Onarımı

Umut Kalyoncu, Ömer Kokaçya, İbrahim Tabakan, Eyüphan Gencel

Çukurova Üniversitesi Tıp Fakültesi, Plastik, Rekonstrüktif ve Estetik Cerrahi Ana Bilim Dalı, Adana

Giriş: Kemik ve yumuşak doku yaralanması olan yüksek enerjili alt ekstremite travmalarında tedavi oldukça zor bir problem oluşturur. Bu yaralanmalar genellikle çoklu travması olan hastalarda gerçekleştiğinden tedavi daha da güçleşebilir. Araç dışı trafik kazaları, yüksekten düşmeler ve spor yaralanmaları, vasküler ve sinir yaralanmalarını da içerecek kompleks kemik ve yumuşak doku hasarlarını oluşturan açık tibia kırıklarına neden olabilir. Açık tibia kırıklarında ve alt ekstremite kurtarmada hedef, ekstremiteyi ampute olacağı durumdan daha fonksiyonel halde korumaktır. Eğer ekstremite kurtarılamayacaksa hedef maksimum fonksiyonel uzunluğu sağlamaktır(1). Bu çalışmada araç dışı trafik kazası sonrası sağ tibia parçalı kırığı ve sağ cruris proksimalden orta hatta uzanan sirküler doku defekti meydana gelen bir olgu sunulmaktadır.

Olgu: 41 yaş kadın hasta, bilinen ek hastalığı yok. Araç dışı trafik kazası sonrası dış merkez acil servise başvuran hastaya ortopedi ekibince acil şartlarca tespit yapılıp hastanemiz reanimasyon servisine nakli sağlanmış. Bir gün sonra ortopedi ekibince eksternal fiksasyon uygulanması takiben tarafımızca sağ cruristeki nekrotik alanların debride edilmesi sonrası cruris proksimalindeki tibianın ekspoze olduğu defekt üzeri lateral gastrocnemius kas flebi ve kısmı kalınlıkta deri grefti ile onarıldı. Daha sonra nekroz sebebiyle ardışık debridmanlar yapılan hastanın sağ cruris orta hatta oluşan kemik ekspoze defekt soleus kas flebi ve kısmı kalınlıkta deri grefti ile onarıldı.

Tartışma: Alt ekstremite defektleri için geleneksel rekonstrüktif yöntemler, uyluk ve bacağın proksimal ve orta üçte birindeki defektler için lokal kas fleplerini önerirken, bacağın ve ayağın distal üçte birlik kısmı için serbest flepler önerilmektedir. Kas flepleri rekonstrüksiyon amacına hizmet etse de donör saha morbiditesini azaltmaya yönelik girişimler fasiyokutanöz flep ve ardından perforatör fleplerin kullanımına yol açmıştır. Bu flepler kas fonksiyonunu korur ve donör saha morbiditesini azaltır, bu da yeni bir rekonstrüksiyon eğilimine yol açar. Lokal fasyokutan veya kas flepleri küçük-orta büyüklükte kemik, damar ve tendon ekspoze yaralanmalar için kullanılır. Lokal flepler genellikle cruris proksimal ve orta 1/3'ünde kullanılır. Cruris alt 1/3'te bulunan defektler serbest doku transferi gerektirir(3). Cruris proksimal 1/3 defektlerinde lateral veya medial gastrocnemius kullanılabilirken, orta 1/3 defektlerinde soleus flebi tercih edilebilir.

Sonuç: Alt ekstremite travmalarının yönetimi tecrübe ve multidisipliner yaklaşım gerekir. Travma neticesinde zarar gören kemik, tendon, vasküler yapıların iyi analiz edilmesi gerekir. İlgili branşlar tedavilerini yaptıktan sonra defekt onarımı için planlamada hassas ve sabırlı olmak gereklidir. Defektin lokalizasyonu, boyutu, derinliği ve açıkta olan yaşamsal yapıların varlığına göre plastik cerrahın rekonstrüksiyon basamaklarını değerlendirmesi gerekir.

Kaynaklar:

1. Francel TJ, Vander Kolk CA, Hoopes JE, et al. Microvascular soft-tissue tr.transplantation for reconstruction of acute

open tibial fractures: timing of coverage and long -term functional results. Plast Reconstr Surg. 1992;89:478-487.
2. AlMugaren FM, Pak CJ, Suh HP, Hong JP. Best Local Flaps for Lower Extremity Reconstruction. Plast Reconstr Surg Glob Open. 2020 Apr 30;8(4):e2774.
3. Hallock GC. Complications of 100 consecutive local fasciocutaneous flaps. Plast reconstr Surg.1991;88:264.
4. Grabb and Smith's plastic surgery 7. edition

Anahtar Kelimeler: alt ekstremite, gastrocnemius, soleus, flep

Olgu

P-166
İndex Parmak Pulpa Amputasyonlarında Littler Flebi

Muhammed Yasin Babacan, Yasin Canbaz, Zeki Çelik, Ali Can Aydın

Başakşehir Çam ve Sakura Hastanesi

Amaç: İndex Parmak pulpa amputasyonlarında, replantasyon mümkün olmadığı vakalarda, hem acil duyu restorasyonu hem de defekt onarımı için kurtarıcı bir metod olarak Littler Flebinin hatırlanması

Olgu: 41 yaşında erkek hasta, sağ el işaret parmağında ezilme yaralanması ile acil servise başvurdu. Yapılan fizik muayenede sağ el D2 distal falanks pulpa amputasyonu olduğu, amputatta minimal kemik fragmanı olmakla birlikte FDP tendonu intakt ve distal falanks kemiğinin bir miktar ekspoze olduğu gözlendi. Hastaya replantasyon şansının çok düşük olduğu ve Littler Flebi yapılması ile eskisine benzer bir fonksiyonda işaret parmağı elde etme ihtimali anlatıldı. Hastanın işlemi kabul etmesi ile operasyon gerçekleştirildi ve sağ el D3'ten alınan 2X2 cm lik Littler Flebi ile defekt kapatıldı. Amputat greft olarak kullanılıp, ekstra morbidite ve skar oluşturulmadı. Postop 1. gün yapılan vizitte flebin kanlanmasının doğal olmakla birlikte hastanın D2 pulpasına dokunulduğunda klasik olarak D3 pulpasını hissettiği beklendiği gibi gözlendi.

Sonuç: Distal falanksın pulpa amputasyonları, özellikle ekspoze kemik varsa yönetimi zor olabilmektedir. Flep yaşayabilirliği için sabit pedikülü olması, tek aşamalı prosedür olması, elin erken hareketi, iyi fonksiyonel ve kozmetik sonuç nedeniyle uygun bir seçenektir. Morbidite esas olarak donör parmağının yetersiz etlenmesinden ve parmağın yarısının duyarsızlığından kaynaklanan rahatsızlıktan kaynaklanmaktadır, bu da endikasyonlarını azaltmaktadır. Trofik bozukluklar, soğuğa karşı intolerans ve dolaşım bozuklukları ortaya çıkabilir ve hasta üzerinde kalıcı bir etki yaratabilir. Replantasyon mümkün olmadığında, Littler flebi kullanımı, gerek güdük yapılması gerekse diğer lokal fleplerle restorasyona göre bazı avantajları olan, literatüre girmiş klasik bir metod olmakla birlikte son senelerde kullanımı azaldığından, hatırlanması ve günlük pratiğimizde yer almaya devam etmesi için bu vaka takdimi planlandı.

Anahtar Kelimeler: Litler Flebi, parmak ucu, amputasyonu, Replantasyon

P-167
Depremze Fasyatomilerindeki Açılma Yerine Göre Kültürde Üreme Sonuçlarının Değerlendirilmesi

Furkan Temizayak, Arda Tınaz, Tibet Kaan Yolsal, Harun Güleç, Hasan Murat Ergani, Burak Yaşar, Ramazan Erkin Ünlü

Ankara Bilkent Şehir Hastanesi

2023 Kahramanmaraş depreminde bir çok insan yaralanmıştır. bu yaralanmalar genellike bir veya biden çok ekstremitenin göçük altında kalması sonucunda ortaya çıkmıştır. Göçük altında kalma sonucunda göçük altında kalan ekstremitelerde kompartman sendromu ve ezlimeye bağlı ortaya çıkan metabolitler nedeniyle crush sendromu ortaya çıkmıştır. bunu önlemek amacıyla gerek deprem bölgesindeki suboptimal koşullar altında gerek ise hastaların sevk edildiği diğer merkezlerde bir çok hastaya akut ve subakut dönemde fasiyatomi cerrahisi uygulanmıştır. hastaların mevcut travması sonucunda gelişen immun baskılanma ve özellikle afet bölgesindeki suboptimal koşullarda açılan fasyatomiler sonrasında hastaların mevcut fasiyatomi defektlerinden alınan kültürlerde bakteriyel ve mantar enfeksiyonları ile uyumlu üremeler ortaya çıkmıştır. çalışmamızda deprem sonrası ilk 20 ün içerisinde hastanemize başvuran hastalar değerlendirilmiştir. 124 hasta başvurusu mevcut olup bunlardan fasiyatomi açılmayan hastalar çalışma dışarısında bırakılmıştır. başvuran 92 hastaya fasiyatomi cerrahisi yapılmıştır. bu hastaların 62 tanesi dış merkezde ilk fasiyatomi cerrahisi gerçekleştirilmiş, 30 hastanın primer fasiyatomisi hastanemizde açılmıştır. Açılan fasyatomilerden rutin olarak kültür alınmış olup bu kültürlerde 55 kültür negatif 37 kültür pozitifliği mevcut olmuştur. hiçbir hastada septik bulgu gözlenmemiştir.

Depremde yaralanan hastalar için crush sendromunu önlemek ve hastanın ve uzvun yaşaması için fasiyatomi cerrahisi önemli bir rol oynamaktadır. hastanın operasyonunun gecikmeden yapılması kas nekrozunun önlenmesi ve uzvun işlevinin devam ettirilmesi açısından önemlidir. bu dönemde oluşan defekt ve kaslarda mevcut olan travma sebebiyle ortaya çıkan yaralanamalar enfeksiyona yatkınlık ortaya çıkartmaktadır. özellikle afet bölgesinde kısıtlı şartlar altında yapılan fasyatomiler sonrasında transfer edilen hastalarda primer olarak hastanemizde fasiyatomi açılan hastalardan daha yüksek enfeksiyon ve kültür pozitifliği oranına sahiptir. Enfeksiyon olması nedeniyle ilgili hastaların daha uzun hastane yatış süreci ve daha fazla debridman ihtiyacı ortaya koymaktadır.

Deprem döneminde yaralanmış ve fasiyatomi açılmış hastaların cerrahi, yatış ve transfer süreçlerinde enfeksiyon ve kontaminasyona dikkat edilmeli yara bakımları üremeye uygun olarak yapılmalıdır.

Anahtar Kelimeler: deprem, fasyatomi, enfeksiyon, yara yeri enfeksiyonu

Kültürde üreyen bakteri

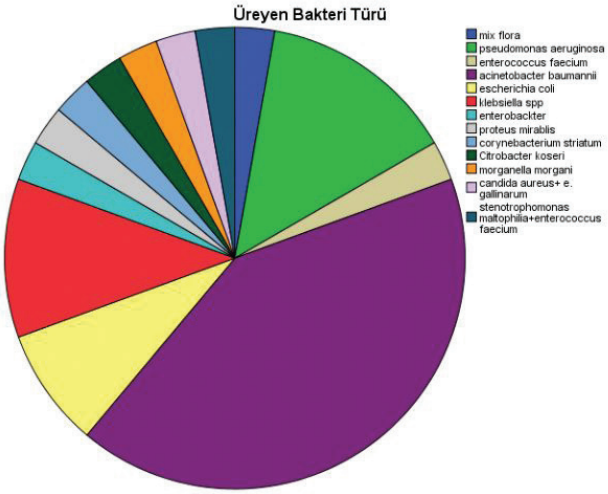

Kültürde üreyen bakteri türü

P-168

Kolda Atipik Lipomatöz Lezyon Olgusu: Malign mi? Benign mi?

Mehmet Bal, Furkan Bulut, Ömer Karaağaç, Servet Elçin Alpat, Burak Kaya

Ankara Üniversitesi Tıp Fakültesi, Plastik Rekonstrüktif ve Estetik Cerrahi Ana Bilim Dalı, Ankara

Giriş: Lipomlar en sık karşılaşılan yumuşak doku tümörleridir. Liposarkomlar ise çok nadir görülen malign kitlelerdir. Kliniğimizde kolunda lipom ön tanısıyla opere edilen olgunun patoloji sonucu atipik lipomatöz tümör olarak raporlanmıştır. Literatür çalışmalarına göre atipik lipomatöz tümörler aslında liposarkomların iyi diferansiye bir formudur. Bu olgu sunumunda atipik lipomatöz tümörlerin aslında malign yumuşak doku tümörü olarak ele alınması ve tedavi edilmesi gerekliliğine dikkat çekmek amaçlanmaktadır.

Olgu: 68 yaşındaki erkek hasta, sağ kolun lateral bölgesinde yaklaşık 20 yıldır devam eden ağrı şikayeti ile kliniğimize başvurdu. Son 5-6 yılda kitle ilerlemişti. Ultrasonografi (USG) incelemesi, humerus anterolateralde yerleşen subkutan lipomatöz dokuda, intermuskuler uzanımlı, çevresel kas yapılarını sıkıştıran, demarkasyon yapılabilen 12x7,5x4 cm boyutlarında, kubital fossaya doğru uzanan 43x28x21 mm boyutlarında bilob expansil solid kitlenin varlığını gösterdi. Aynı bölgenin manyetik rezonans (MR) görüntülemesi, cilt altında kas içerisinde yerleşen 10x12 cm boyutlarında lipomatöz lezyonu doğruladı.

Hasta, kitle eksizyonu için kliniğimize yatırıldı ve gerekli ön tetkikler tamamlandı. Aksiller blok ve sedasyon ile operasyona başlandı. Lokal saha temizliği sonrasında hasta steril örtülerle örtüldü ve hastaya uygun pozisyon verildi. Esmarch bandajı sarıldı. Esmarch bandajı sağ kol proksimalinden bağlanarak sabitlendi ve geri kalan kısımlar çözüldü. Sağ kolun proksimalinden başlayarak 'S' şeklinde bir insizyon yapıldı. Kitle, kas içine ve humerusa kadar uzanıyordu; bu nedenle etraf dokulardan serbestlendi. Eksplorasyonda kitlenin radyal sinire yakın komşuluğu olduğu görüldü. Radyal sinir korundu ve serbestlenen kitle çıkarıldı. Operasyon sonrası kanama kontrolü sağlandı. Ameliyat sonunda uygun sutürler ile kas dokusu ve cilt altı dokular onarıldı. Bir adet aktif silikon dren yerleştirildi. Operasyon sonrası 24 saat içinde drenden 60 cc gelince hastanın postoperatif 1. gününde dreni çekildi ve medikal tedavisi düzenlenerek taburcu edildi. Patoloji sonucu atipik lipomatöz tümör olarak raporlandı.

Tartışma: Lipomlar nüfusun %1-2'sinde görülen en yaygın yumuşak doku tümörleridir. Bununla birlikte atipik lipomatöz tümörler düşük dereceli fakat lokal agresif yumuşak doku sarkomlarıdır. Bildirilen lipom insidansı yılda 1000 kişi başına 2 iken atipik lipomatöz tümörlerin insidansı ise yılda 100.000'de 0.35'tir. Atipik lipomatöz tümörler tüm liposarkomların %40-45'ini oluşturur. Atipik lipomatöz tümörlerin tedavisi geniş cerrahi rezeksiyon ve cerrahi sonrası ilk 2 yıl 6 ayda bir, sonrasında yıllık takiptir. Nüks durumunda reeksizyon ve yakın takip önerilir. Lokal nüks riski yüksekse geniş rezeksiyon ve radyoterapi düşünülmelidir. Negatif sınırlara ulaşmak için yapılan geniş rezeksiyon (1 cm'den büyük sınır veya sağlam fasiyal düzlem) kesin rezeksiyon olarak kabul edilir. Bazı atipik lipomatöz tümörlerin kemik, sinir ve vasküler yapılara yakın komşuluğu olabilir. Komşu anatomik yapıların rezeksiyonu cerrahi morbiditeyi önemli ölçüde artıracaksa tam blok rezeksiyon gerekli değildir.

Sonuç: Toplumda sık rastlanan lipomların aksine atipik lipomatöz tümörler çok nadir görülen tümörlerdir. Lokal agresif olabilen; çevre kemik, sinir ve vasküler yapılara invazyon gösterebilen bu tümörler aslında malign tümör olan liposarkomların iyi diferansiye bir formudur.

Anahtar Kelimeler: Atipik lipomatöz tümör, düşük dereceli liposarkom, iyi diferansiye liposarkom, liposarkomlarda tedavi

Resim 1

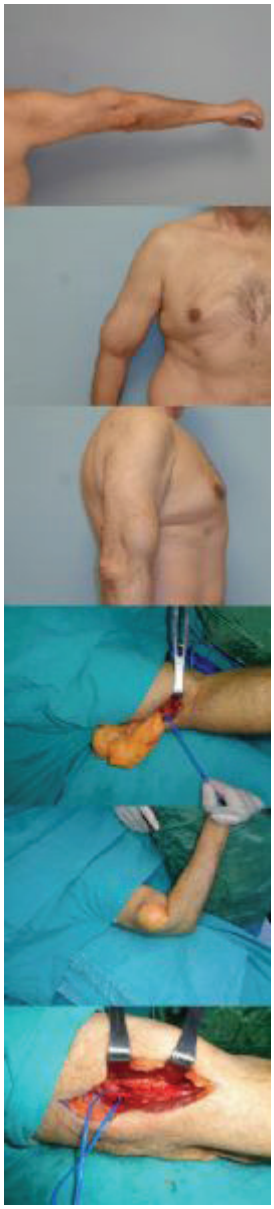

Preoperatif ve intraoperatif olgu fotoğrafları

P-169

Birden Fazla Parmağı Etkileyen Defektlerin Rekonstrüksiyonu

Tuğba Akgün, Arda Tınaz, Furkan Yıldırım, Rıza Türk, Hasan Murat Ergani, Burak Yaşar, Ramazan Erkin Ünlü

Ankara Bilkent Şehir Hastanesi

Amaç: El; işlevi nedeniyle yaralanma riski yüksek bir bölge. Rekonstrüksiyonu planlanırken hem estetik hem de fonksiyonel kaygı güdülmesi gereken, hastayı psikolojik ve toplumsal açıdan etkileyen başka bir bölge yok. Bu nedenlerden dolayı çeşitli el yaralanmalarının rekonstrüksiyonu kliniğimizde sıklıkla yapılmaktadır. Bu çalışmadaki amaç birden fazla parmağın defekti halinde hastanın en az fonksiyonel ve estetik kaybı olacak şekilde rekonstrüksiyonun planlanması için mevcut yöntemleri gözden geçirmek ve klinik hastalarımızdan örnekler sunmaktır.

Gereç-Yöntem: Haziran 2022 – Eylül 2023 tarihleri arasında hastanemiz Ankara Bilkent Şehir Hastanesine başvuran birden fazla parmağında doku defekti oluşup rekonstrükte edilen 6 hasta çalışmaya dahil edilmiş ve hastaların motor ve duyu fonksiyonları ile estetik fonksiyonları değerlendirilmiştir.

Bulgular: Öncelikle el rekonstrüksiyonu için kullanılan lokal, aksiyel paternli ve serbest flepler gözden geçirilmeli. Tenar flep; 2. Ve 3. Parmak volar yüz defektleri için kullanılır. Donör alan laksisitesinin fazla olması ve morbiditesinin az olması, donör alan cilt yapısının pulpaya uygun olması avantajları arasında sayılabilirken, iki aşamalı bir işlem olması ve pip eklem kontraktürüne yol açması dezavantajları arasında sayılabilir. Cross-finger flep; midfalanks ve distal falanks seviyesinde geniş palmar yüz defektleri için tenar flebe alternatif olarak kullanılır. Normale yakın bir parmak tipi oluşumu ve duyusu elde edilebilirken donör alan morbiditesinin fazla olması ve cilt kalitesinin kötü olması nedeniyle pulpa distrofisi meydana gelebilmesi ve iki aşamalı bir flep olması dezavantajları arasında sayılabilir. Reverse cross finger flep; midfalanks ve proksimal falanks dorsal yüz defektlerinde seçilebilen iki aşamalı bir fleptir. V-Y flep (Atasoy flebi); distal falanksın korunduğu tip defektlerinde dorsal yüzdeki doku kayıplarına volar yüzden doku ilerletmeyi içerir. Fazla skar oluşumu dezavantaj olarak sayılabilir. Homodijital flep; kemik ekspoze tip yaralanmalarında kullanılabilen fasyokutanöz bir ada flebidir. Littler flep; 4. parmak radial lateralden alınan ada flebi 1. parmak defektlerini rekonstrükte etmek amacıyla kullanılır. Kite flep; 1. Dorsal metakarpal arterden beslenen fasyakutanöz bir fleptir. 1. parmak geniş defektlerinde tercih edilir. Reverse radial önkol flep; radial arter temelli fasyakutanöz adipofasyal ya da osteocutanöz flep komponentleri içeren bir fleptir. 10x20 cm boyutlarında defektlerde kullanılabilir ve pip ekleme kadar uzanabilir. Çalışmaya dahil edilen hastalarımızda defekt etyolojisinde kimyasal yanığı, amputasyon, replantasyon sonrası nekroz bulunmaktaydı. 1 numaralı hastada kimyasal yanığı nedeniyle sağ el 2. Parmak ulnar lateralinde bulunan defektine homodijital flep, 3. Parmak dorsumundaki defektine reverse cross finger flep yapılmış, reverse cross finger flepte gelişen parsiyel nekroz sonrasında greft ile revizyon yapılmıştır. 2. Parmak dip eklemde minimal fleksiyon kontraktürü ve hareket kısıtlılığı haricinde motor muayene doğaldır. 2 numaralı hastada amputasyon nedeniyle sağ el 2-3-4. parmaklar tipinde bulunan defektlere yönelik 2. Parmağa tenar flep, 3. Parmağa V-Y flep, 4. Parmağa cross finger flep yapılmıştır. 3. Parmakta enfeksiyon nedeniyle gelişen parsiyel nekroz sonrasında primer onarım ile revizyon yapılmıştır. Hastanın tüm parmaklarında tırnak yatağı korunmuş olup motor muayene doğaldır. 3 ve 4 numaralı hastalarda replantasyon sonrası nekroz nedeniyle sol el 3-4. Parmaklar tipinde bulunan defektlere yönelik 3. parmağa tenar flep, 4. parmağa cross finger flep yapılmıştır. İki hastamızda da parmaklara pulpa görünümü sağlanmış olup motor muayene doğaldır. 5 ve 6 numaralı hastalarda replantasyon sonrası nekroz nedeniyle sağ el 2-3. Parmaklar tipinde bulunan defektlere yönelik 2. parmağa tenar flep, 3. parmağa cross finger flep yapılmıştır. İki hastamızda da motor muayene doğal olup parmak tipinde pulpa görünümü sağlanmıştır.

Sonuç: El rekonstrüksiyonunda kullanılan flepler tarihsel önem arz edip geçmişten günümüze modifiye

edilerek ulaşmıştır. Yaralanma riski yüksek bir bölge olan elin rekonstrüksiyonu planlanırken hem estetik kaygı güdülmeli hem de fonksiyonel kaybı minimalize etmek amaçlanmalıdır. Bu amaçla kullanılabilecek tüm flepler göz önünde bulundurularak defekt boyutuna, yerine ve ekspoze olan vital yapılara göre en uygun rekonstrüksiyon şekli seçilmelidir.

Anahtar Kelimeler: elcerrahisi, lokalflep, rekonstrüksiyon

P-170

Prof. Dr. Cemil Taşçıoğlu Şehir Hastanesinde 2021-2022 Yıllarında Arter Onarımı Yapılan Vakalarda İstatistik Çalışması

Suat Genç, Kaan Melih Sarıdal, Onur Yılmaz

Prof.dr.cemil Taşçıoğlu Şehir Hastahanesi,Plastik, Rekonstrüktif Ve Estetik Cerrahi,İstanbul

Amaç: bu çalışmanın amacı 2021-2022 yıllarında prof. Dr. Cemil taşçıoğlu şehir hastahanesinde arter onarımı yapılan hastalarda yaş, cinsiyet, ekstremite,arter ve sinir verileri üzerinden retrospektif istatistik hesaplaması yapmak.Elde edilen veriler doğrultusunda sonuç üretmek

Gereç ve Yöntem: 2021-2022 yıllarında toplam 98 hastaya arter onarımı yapıldı.Bazı hastalarda sadece arter onarımı yapılırken bazı hastalarda sinir ve tendon onarımı da yapılmıştır.Bu hastaların yaş aralıkları; 0 – 10 yaş aralığında: 4 hasta, 10-20 yaş aralığında: 16 hasta, 20-30 yaş aralığında: 23 hasta, 30-40 yaş aralığında: 20 hasta, 40-50 yaş aralığında: 13 hasta, 50-60 yaş aralığında: 12 hasta, 60 yaş üstü: 10 hasta olarak izlendi.

Bulgular: yaş verilerine göre hastalar; %23,4 oranla en sık 20-30 yaş arasında ikinci en sık %20,4 oranla 30-40 yaş arasında olduğu izlendi. Cinsiyet veri dağılımı; erkek: 76 hasta (%77,5) kadın: 22 (%22,4) olarak izlendi. Ekstremite; sağ:56 (%57,1)hasta sol:42 (%42,8)hasta olarak izlendi.Ulnar arter:41 hasta (%41,8) radial arter:10 (%10,2)olarak izlendi.Median sinir:19(%19,3) hastada ulnar sinir:28(%28,5) hastada kesik izlendi.

Sonuç:el yaralanmaları daha çok genç erkek hastalarda görülmekte.Sağ üst ekstremite yaralanması sol üst ekstremite yaralanmasından daha sık görüldüğü izlenmiştir.Ulnar sinir hasarı median sinir hasarından daha fazla izlenmiştir.

Anahtar Kelimeler: Arter, Sinir, İstatistik, Ekstremite

P-171

El Yaralanmalarında İhmal Edilmemesi Gereken Bir Sinir: Ulnar Sinirin Derin(Motor) Dalı

Cebrail Aygün, İsmail Bülbül, Sinan Kadir Altunal, Yahya Melih Işık, Murat Çelik, Uğur Koçer

Ankara Eğitim ve Araştırma Hastanesi, Plastik Rekonstruktif ve Estetik Cerrahi Ana Bilim Dalı

Giriş: El yaralanmaları, günlük hayatta sıkça karşılaşılan ve ciddi sonuçlara yol açabilen travmalardır. El yaralanmaları nispeten yaygındır ve acil servis başvurularının %5-10'unu oluşturur.[1] Bu yaralanmalar kesici, delici, künt veya crush travmalar sonucu meydana gelebilmektedir. Yaralanmanın şiddeti ve mekanizmasına bağlı olarak ulnar sinir hasarı ve buna bağlı Pençe el deformitesi görebilmektedir.

Ulnar sinir hasarına bağlı gelişen Pençe el(Claw Hand) deformitesine, dekompresyon nöropatilerine bağlı uzun dönemde karşılaşılacağı düşünülse de akut travma sonrası Ulnar sinirin seyri boyunca herhangi bir bölgesindeki hasarı sonrası da görülebilmektedir. Ulnar intrinsik kasların felci, metakarpofalangeal (MKP) eklem hiperekstansiyonu ve proksimal interfalangeal (PIP) eklem fleksiyonu ile karakterize edilen tipik pençe el deformitesine yol açan dengesiz parmak fonksiyonuyla sonuçlanır.[2]

Brakial Pleksustan kaynaklanan Ulnar sinir, medial epikondilin arkasından Osborne ligamanının altından kübital tünele doğru devam eder. Fleksör Karpi Ulnaris(FCU) ve ulnar taraftaki iki fleksör Digitorum Profundusu(FDP)'u innerve edip FCU'nun altından bileğe doğru girerek dorsal duyu dalı verir. Ardından Guyon kanalına girerek Derin(motor) ve Yüzeyel terminal şeklinde iki dala ayrılır. Derin Dal: Hipotenar kasları (abduktor digiti minimi, fleksör digiti minimi, opponens digiti minimi), Fleksor pollicis brevisin derin başını, adduktor pollicisi, 4 ve 5. parmakların lumbrikallerini, dorsal ve volar tüm interosseozleri innerve eder. Derin motor dalının anatomisi yeterince tanımlanmamıştır.[3] Ulnar sinirin derin(motor) dalı ameliyat sırasında sıklıkla görülmez ancak delici yaralanmalara karşı hassastır ve ameliyat sırasında yaralanabilir.[3] Yüzeyel terminal dal ise 4. Parmağın ulnar yanı ve 5. Parmağın duyusunu alır. Bazı çalışmalarda Palmaris brevis kasının motor innervasyonunu da sağladığı gösterilmiş olsa da yüzeyel terminal dal duyu dalı olarak bilinmektedir. Ulnar sinirin Guyon kanalındaki trasesi 3 kısımda incelenir. Zone 1: Ulnar sinir bifurkasyo proksimali, Zone 2: Ulnar sinir derin motor dalını içeren kısım, Zon 3: ulnar sinir yüzeyel dalını içeren kısım. Zon 2'deki hasarlanmalarda duyu kaybı olmaksızın motor kayıp meydana gelir.

Yüksek Ulnar Sinir Yaralanmalarında (Dirsek Bölgesi): Ulnar sinir tarafından innerve olan Ekstrinsik ve intrinsik el kasları etkilenirken; Düşük ulnar sinir yaralanmalarında(bilek) ekstrinsik el kasları etkilenmeyip sadece intrinsik el kasları etkilenir. Ulnar sinirin proksimal yaralanmalarında 4 ve 5. FDP denerve olurken distal bölgesindeki yaralanmalarında ise FDP innervasyonu bozulmayacağından distal yaralanmalarında 4 ve 5. Parmaklarda DİP eklem fleksiyonu korunur. Bu nedenle Ulnar sinirin distal yaralanmalarda pençeleşme, ulnar sinirin proksimal bölgesindeki yaralanmalarına kıyasla daha şiddetlidir, bu durum 'Ulnar Paradoks' olarak adlandırılır.

Bu olgu sunumunda cam kesisi ile el yaralanması olan bir kız çocuğunda meydana gelen, acil bakıda kolay bir şekilde fark edilmeyecek fizik muayene bulguları içeren Guyon Zon 2'de ulnar sinir hasarı bulunan vakamızı sunmayı amaçlıyoruz.

Vaka Sunumu: 16 yaşında kız çocuğu Ankara Eğitim ve Araştırma Hastanesi Acil servisine kesici cisim(cam) ile el kesisi sebebiyle başvurusunun ardından tarafımıza konsülte edildi. Hastanın el bileği volar yüz ulnar yanda longitudinal kesisi mevcuttu. Fizik muayenesinde hasta, tüm interfalengeal eklemlerde fleksör komutları yerine getirebiliyordu. 4 ve 5. parmaklarda ancak dikkatli bir bakıyla fark edilebilecek düzeyde MKP eklemlerde hiperekstansiyon, interfalangeal eklemlerde fleksiyon (pençe el ile uyumlu) görünümü mevcuttu. El ve tüm parmaklarda duyu ve dolaşım doğaldı. Ulnar sinir trasesinde parastezi ve hipoestezi tariflemedi. 2,3,4 ve 5. parmaklarda abdüksiyon ve addüksiyon muayeneleri kısıtlı izlendi. Acil servis şartlarında kesi hattına yapılan bakıda Guyon kanalı proksimalinde ulnar sinir intakt izlendi. Guyon kanalının, kesi seviyesinin distalinde bulunması sebebiyle ilk bakıda Zon 2 ulnar sinir hasarı düşünülmeyen hastada patolojik muayene bulguları sonrası operasyon planlandı.

Genel anestezi altında sağ el bileği volar yüz ulnar yanda bulunan kesi, fasyokütan flepler eleve edilerek distale doğru genişletildi. Flep elevasyonun ardından cam kesisine bağlı Guyon kanalının kısmi serbestlendiği izlendi. Yapılan eksplorasyonda ulnar sinirin yüzeyel terminal dalı intakt izlenirken, derin motor dal total kesik izlendi. Mikroskop altında ulnar sinirin derin motor dalına yönelik fasiküler onarım sağlandı. Cerrahi müdahale ve pansumanın ardından hastaya 4 hafta sürecek fleksör atel uygulandı. Hastaya sinir iyileşmesini hızlandırmak amacıyla B vitamin kompleksi başlandı. Hastaya 1 ay süreyle haftalık, 1. ay, 3. ay ve 6. ay kontrolü planlanarak Fizik Tedavi ve Rehabiltasyon önerileri sonrası taburculuğu yapıldı.

Sonuç: Cam ile el kesisi sonrası başvuran hastalarda, kesi seviyesinin yakın çevresinde olmayan tendon, arter ve sinir yapılarında hasar görülebilmektedir. Bu nedenle kesinin cam ile meydana geldiği yaralanmalarda eksplorasyon ve/veya operasyon kararı daha kolay verilmelidir. Kesi hattının küçük olması cerrahı yanıltıp el ve tüm parmaklardaki muayenenin detaylı yapılmasını engellememelidir. Sunduğumuz bu vakada da kesi seviyesinin distalinde bulunan Ulnar sinir hasarını gösterdik.

El bileği volarindeki yaralanmalarda Ulnar sinir derin motor dalının hasarlanabileceği, bu dalın 'derin dal' şeklinde adlandırılmasına rağmen volar bölgede yüzeyel seyrettiği unutulmamalıdır. İnspeksiyonda 4 ve 5. parmaklar MKP eklemlerindeki hiperekstansiyon ve interfalangeal eklemlerdeki fleksiyon ulnar sinir derin(motor) dal hasarından şüphelendirmelidir. Parmaklardaki ulnar sinir trasesine ait normal duyu muayenesinin Ulnar sinirin tamamen intakt olduğunu düşündürmemeli ve ulnar sinir anatomisi ve fonksiyonlarına hâkim olunmalıdır. Detaylı bir muayene yapılmaması ve Ulnar sinirin derin dalının anatomisine yeterince hâkim olunmaması durumunda hastanın 1 ay sonra el görünüm ve fonksiyonlarında bozulma kaçınılmaz olacak ve EMG, tekrarlayan operasyonlar, uzamış rehabilitasyon süreci ve iş gücü kaybı kaçınılmaz olacaktır.

Akut travmaya bağlı gelişen Pençe El deformitelerinde, erken dönemde müdahale edilmemesi durumunda uzun dönemde kompleks operasyon planlanması gerekeceğinden muayene, eksplorasyon ve onarım ivedilikle yapılmalıdır.

Referanslar:

1. S Ghosh, RK Sinha, S Datta, A Chaudhuri, C Dey, A. Singh. A study of hand injury and emergency management in a developing country Int J Crit Illn Inj Sci, 3 (2013), pp. 229-234, 10.4103/2229-5151.124101
2. Liss FE (2012) The interosseous muscles: the foundation of hand function. Hand Clin 28:9–12. https://doi.org/10.1016/j.hcl.2011.09.005 - DOI - PubMed
3. Atkins S, Logan B, McGrouther D. The deep (motor) branch of the ulnar nerve: a detailed examination of its course and the clinical significance of its damage. J Hand Surg Eur Vol. 2009;34(1):47–57. [Crossref], [PubMed], [Google Scholar]

Anahtar Kelimeler: El cerrahisi, El yaralanmaları, Derin motor dal, Ulnar paradoks, Ulnar sinir, Pençe Eli

Şekil 2

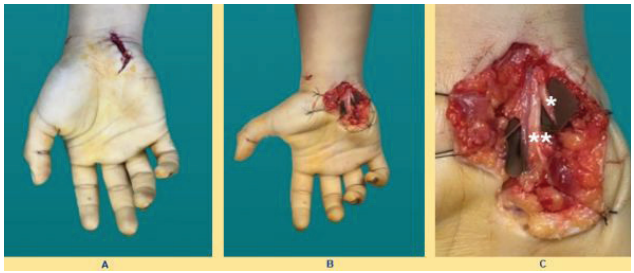

*Şekilde Ulnar sinir derin(motor) dalı kesisi sebebiyle opere ettiğimiz hastaya ait fotoğraflar. (A)İntraoperatif kesi seviyesini ve uzatılan insizyonu içeren görüntü. (B)Eksplorasyonun ardından serbestlenen Guyon kanalı sonrası, ortaya konan ulnar sinir trasesi. (C)Ulnar sinirin intakt yüzeyel dalını ve kesik izlenen derin motor dalını içeren görüntü. *Ulnar sinir derin(motor) dalı **Ulnar sinir yüzeyel terminal dalı*

P-172

Diyabetik Ayak Yaralarında Lokal Rimberg Flebinin Uygulanması

Ferhat Açılan, Melikhan Tatar, Zeynep Altuntaş

Necmettin Erbakan Üniversitesi, Plastik, Rekonstrüktif ve Estetik Cerrahi Ana Bilim Dalı, Konya

Giriş: Diyabetik ayak yaraları enfeksiyon ve alt ekstremite amputasyonu açısından önemli bir risk oluşturmaktadır. Yaranın hızlı, dayanıklı ve fonksiyonel kapatılması cerrahlar için önceliktir. Diyabetik ayağın yumuşak doku rekonstrüksiyonu, periferik nöropati, periferik vasküler hastalık ve tıbbi komorbiditelerin varlığında oldukça zorlayıcı olabilmektedir. Diyabetik ayak yumuşak doku rekonstrüktif piramidi içerisinde, lokal flepler, primer yara kapatılmasına, biyomühendislik ürünü yumuşak doku alternatiflerine veya deri greftine uygun olmayan belirli yaralar için bir seçenektir. (1)

Çoğunlukla yaranın boyutuna, derinliğine ve konumuna bağlı olarak lokal flepler yumuşak doku defektini, yapı ve fonksiyondan ödün vermeden bölgenin bütünlüğünü koruyarak onarım sağlayabilmektedir. Ek olarak, deri grefti uygulamasının mümkün olmadığı ayağın ağırlık taşıyan yüzeylerindeki yaraları kapatmak için de kullanılırlar.

Diyabetik ayak yaralarının kapatılmasında, ilerletme flebi, rotasyonel flep, transpozisyonelf lep, tek loblu veya çift loblu flep, limberg flebi, ada flepleri ve daha önce sözü edilenlerin çeşitli modifikasyonları kullanılmış ancak bunlarla sınırlı kalınmayıp literatürde çeşitli lokal flepler tarif edilmiştir.

Diyabetik ayak yaralarının kesin olarak kapatılmasına yönelik cerrahi seçenekler arasında lokal rastgele fleplerin kullanımı yer alır ve son yıllarda sıkça kullanılmaktadır ancak bu prosedürlerin etkinliğine ilişkin bilgiler sınırlıdır.

Biz bu poster sunumumuzda sağ ayak plantar bölgesindeki açık yarasını limberg flebi ile onardığımız hastayı sizler ile paylaşmak istedik.

Olgu: 75 yaş kadın bilinen diyabet hastası sağ ayak plantar yüzde geçmeyen açık yara nedeniyle polikliniğimize yaklaşık 1 sene önce başvurdu. Fizik muayenesinde ayakta yaygın hipoestezi, ayak bileği ve ayak parmaklarında motor hareketlerde kısıtlılık mevcuttu. Ayağın ve her 5 parmağın kapiller dolaşımı normaldi. Hastaya tarafımızca ilk aşama medikal pansuman önerileri anlatılarak takibe alındı.Yapılan görüntüleme çalışmalarında ayakta osteomiyelit veya herhangi bir ek kemik patolojiye rastlanılmadı. Hasta 6 ay sonra tekrar başvurduğunda şikayetlerinde gerilememe olması üzerine hastaya operasyon kararı verildi.

Sağ ayak 1. parmak proksimal falankstan MTF eklem plantar yüzüne uzanan yaklaşık 3*3 cm2'lik açık yara mevcut (Resim-1), öncelikle yara kenarları debride edilerek tazelendi. Kanama kontrolü sonrasında ayağın plantar medial yüzünden 1,5*2 cm2' lik limberg flebi tasarlanarak defekt alanına adapte edildi. Flep donör sahasında açıkta kalan bölgeye yaklaşık 1*1 cm2 boyutunda kasık bölgesinden alınan FTSG adapte edildi.(Resim-2)

Tartışma: Diyabetik ayak yaraları için lokal flepler, hem plantar hem de dorsal yüzeylerde açıkta kalan kemik, kas, tendon veya diğer hayati yapıların bulunduğu yaraların kapatılmasında faydalıdır.Plantar bölge rekonstrüksiyonu plastik cerrah için önemli bir zorluk teşkil etmektedir, bu alan hastaların ambulasyonu için işlevsel olarak çok önemlidir ve başarısız rekonstrüksiyon aynı zamanda çok fazla estetik hasara yol açmaktadır. Ayrıca, bu bölgenin defekti kaçınılmaz olarak hastaların ekonomik durumunu etkiler ve yaşam kalitelerine önemli ölçüde zarar verir. (3) Son zamanlarda yürütülen çalışmalar, diyabetik ayak ülseri olan hastalarda başarılı rekonstrüksiyon oranının arttığını gösterirken (4), alternatif olarak amputasyonun anlamlı bir karşılaştırmalı kazanç sağlamadığı rapor edilmiştir. (5)

Defekt alanının küçük olduğu durumlarda lokal anestezi altında nispeten kısa operasyonlarda lokal flepler kullanılabilmektedir ve bu durum özellikle sistemik rahatsızlığı olan hastalar için avantajlıdır.

Ayrıca ameliyat donör saha morbiditesine yol açmadığı gibi, defekt alanı komşu doku ile değiştirilebildiği için doku benzerliği avantajına da sahiptir.

Plantar ayağa deri grefti uygulama şeklindeki nispeten basit prosedürler hiperkeratoz, kontraktür ve ülserasyonun sıklıkla tekrarlaması(6) gibi nedenlerden dolayı ayağın ağırlık taşıyan bölgelerinde yaranın kapatılması için uygun değildir.(2)

Sonuç: Yapılacak cerrahi işlemin türü ne olursa olsun hastaların ameliyat öncesi durumlarının belirlenmesi çok önemlidir. Hastaların komorbid durumları, damar yetersizliği, enfeksiyonun kontrolünü ve ayak deformitelerini içermelidir. Diyabetik ayak hastalarının yaklaşık %15'inin damar sorunları olduğu bilinmektedir. (7) Bu tür hastalarda flep bazlı rekonstrüksiyon genellikle mümkün değildir. Bununla birlikte, flep rekonstrüksiyonu ve uzvun korunması, amputasyona kıyasla hastalar için daha yüksek 5 yıllık sağkalım oranları ve daha iyi ekonomik sonuçlar gösterdiğinden, en iyi seçeneğin belirlenmesinde iyice düşünülmelidir. (8)

Lokal flepler, diyabetik ayak yaralarının kesin olarak kapatılmasında kullanıldığında nispeten yüksek bir başarı oranı göstermiştir ve bu nedenle, yara iyileşmesini sağlamak ve yıkıcı etkileri önlemek için geçerli bir cerrahi seçenek olarak düşünülebilir.

Kaynaklar:

1-Capobianco CM, Stapleton JJ, Zgonis T. Softtissuereconstructionpyramid in thediabeticfoot. FootAnkleSpec. 2010;3:241-248.

2- Ramanujam CL, Facaros Z, Zgonis T. Externalfixationforsurgicaloff-loading of diabeticsofttissuereconstruction. ClinPodiatrMedSurg. 2011;28:211-216.

3-Reiber GE, Lipsky BA, Gibbons GW. Theburden of diabeticfootulcers. Am J Surg1998;176:5S-10S.

4- Moucharafieh RS, Saghieh S, Macari G, et al. Diabet icfootsalvagewithmicrosurgicalfree-tissue transfer. Microsurgery2003;23:257-61.

5- Gibbons GW, Marcaccio EJ Jr, Burgess AM, et al. Improvedquality of diabeticfootcare, 1984 vs 1990. Reducedlength of stayandcosts, insufficientreimbursement. ArchSurg1993;128:576-81.

6- Lofstrand JG, Lin CH. Reconstruction of defects in theweight-bearingplantarareausingtheinn ervatedfreemedialplantar (Instep) Flap. Ann PlastSurg2018;80:245-51.

7- Armstrong DG, Cohen K, Courric S, et al. Diabeticfootulcersandvascularinsufficiency: ourpopulation has changed, but ourmethodshave not. J DiabetesSciTechnol2011;5:1591-5.

8- Oh TS, Lee HS, Hong JP. Diabeticfootreconstructionusingfreeflapsincreases 5-year-survival rate. J PlastReconstrAesthetSurg2013;66:243-50.

Anahtar Kelimeler: ayakta lokal flepler, diyabetik ayak yarası, limberg flebi

Resim -1

Ayağın Preoperatif ve Postoperatif Görüntüleri

P-173

Mineral Yağ Enjeksiyonu Sonrası Olan El Yaralanması: Olgu Sunumu

Abdurrahman Ercan Yurttaşer, Merve Terzi, Özge Eren, Haluk Vayvada, Cenk Demirdöver

Dokuz Eylül Üniversitesi Tıp Fakültesi, Plastik, Rekonstrüktif ve Estetik Cerrahi Anabilim Dalı, İzmir

Giriş: Gres yağı, viskozitesi yüksek kalsiyum, sodyum ya da lityum sabun jelinin mineral yağlarıyla emülsiyon halinde olduğu bir lubrikant çeşididir. Gres yağlarında akışkan kısım genellikle petrol esaslı mineral bir yağ veya sentetik bir akışkan olup, kalınlaştırıcı kısım ise metalik bir sabundur. Gres yağı gibi mineral yağlar, total petrol hidrokarbonlarını (TPH) içerir ve toksisiteye neden olabilir. Toksisite seviyesi gres tipine ve greste kullanılan katkı maddelerine bağlıdır. Gres yağına dermatolojik ve intradermal maruziyet ile ilgili literatür bilgisi ise sınırlıdır. Bu olgu sunumunda traktör pompası patlaması sonrası, yüksek basınçlı sıçrama ile sol el tenar bölgede yaralanma ve yabancı cisim infiltrasyonundan bahsedilmiştir. Lokal yara bakımı ile regrese olmaması nedenli operasyona alınan ve operasyonda ileri derece inflamasyon, fibrozis ve kasta yağlı dejenerasyon izlenen hastanın tedavi yönetimi sunduk.

Olgu: Başvuran olgu traktör pompası patlaması sonrasında sol elde yüksek basınçlı penetran yaralanma nedeniyle dış merkez acil servisine başvurmuş. Değerlendirme sonrası lokal yara bakımı ve istirahat ateli ile ayaktan takip edilen hastanın şikayetlerinde regresyon olmaması nedeniyle hasta, yaralanmanın 15. gününde tarafımıza başvurdu. Tenar bölgede dorsalden volare uzanan yoğun ödem, eritem saptanan, herhangi bir yabancı cisim giriş deliği saptanmayan hastaya tarafımızca poliklinik şartlarında lokal drenaj uygulanarak haftalık poliklinik takibine alındı. Antibiyoterapi ve local yara bakımı ile izlenen, takiplerinde şikayetleri regrese olan hasta yaralanmanın 2. Ayında elde hızlı ilerleyen ödem, eritem nedenli tekrar başvurdu. Tarafımızca interne edilen hasta debridman planıyla operasyona alındı. Sol elde tenar bölge distal palmar çizgi seviyesinden 3cm boyutunda insizyon yapılarak diseksiyona başlandı. Diseksiyon sırasında yer yer pürülan akıntının da olduğu, makroskopik olarak yağlı dejeneratif görünümde fibrotik kas dokuları olduğu ve fibrozisin çevre dokuya infiltre olduğu izlendi. Fibrotik dejeneratif değişikliklerin 2. Radial dijital bundle, lumbrikal kaslar ve adduktor pollicis longus kasına uzanım gösterdiği görüldü. Yer yer nekrozun da izlendiği dejeneratif fibrotik dokular sinir korunarak genişçe eksize edildi. Eksizyon sırasında volarde metakarpal kemik periostuna, dorsalde de subkütan dokuya uzanım gösterdiği izlenmesi üzerine ekstansör yüzde 1. veb aralığının ulnarından insizyon yapıldı ve diseksiyon sırasında saptanan fibrotik, nekrotik dokuların eksizyonuna devam edildi. Her iki bölgede geniş debridman yapılarak poşun yıkanması için branül yerleştirildi. Günlük yıkama yapılan hastanın 5. günde branül çıkarıldı ve hasta fizik tedavi ve egzersiz önerileriyle taburcu edildi. Taburcu edilirken motor kayıp saptanmazken geliş bulgularında belirgin regresyon saptandı ve hastada 2. Parmak radial tarafında hipoestezi mevcuttu.

Tartışma: Gres yağına dermatolojik ve intradermal maruziyet ile ilgili bilgiler sınırlıdır. Ciddi toksisitenin nadir olduğu bildirilmektedir. 2010 yılında bildirilen bir olgu raporunda penil enjeksiyon yoluyla mineral yağlara maruz kalan bir hastada sklerozan lipogranülom geliştiği ve retiküler dermisin kalınlaştığı bildirilmiştir. Cinsel organlara yağ enjeksiyonunun (penil veya skrotal paraffinoma), penil ve skrotal deformite, fimosis, cilt nekrozu, sınırlı/kalıcı erektil disfonksiyon, apse oluşumu ve Fournier gangreni ve subkutan nodüllere neden olduğu bildirilmektedir. Hastada maruz kalım elde penetran yaralanma sonucu gelişmiştir. Mineral yağlarına bağlı olarak, sıçanlarda topikal maruziyetlerde besinlerin içeriğinde bulunan mineral yağa uzun süreli maruziyetlerinde görülen karaciğer granülomları, mezenterik veya diğer lenf düğümlerinde histiyositoz veya tümör oluşumu dahil herhangi bir lokal veya sistemik toksisite gözlenmediği bildirilmiştir. Yeni Zelanda tavşanlarında sırta abrazyon sonrası 24 saat boyunca topikal olarak uygulanan (2000 mg/k) mineral yağın (petrol içerikli) herhangi bir sistemik toksiteye neden olmadığı ve tavşanların dördünün 14 günlük gözlem sonrası kilo kaybettiği bildirilmiştir. İş yerinde inhalasyon yoluyla kronik maruziyetlerde de petrol içerikli mineral yağa bağlı olarak özellikle skrotum olmak üzere non-melanom cilt kanseri görüldüğü bildirilmiştir. Yaralanma patofizyolojisi ele alındığında, teorik olarak üç faktörün buradaki inflamatuar ve fibrotik/nekrotik sürece katkıda bulunduğu düşünülmektedir. İlk olarak enjeksiyon basıncına sekonder mineral yağ gibi yabancı maddelerin nörovasküler yapılara infiltrasyonu mümkündür. Bu da doku iskemisi, vazospazm gibi komplikasyonlara neden olabilmektedir. İkinci olarak gres yağı gibi maddelerin kendisinin potansiyel boşluklarda bulunması lokalize toksik etkilere neden olabilmektedir. Son olarak da sekonder enfeksiyonların süreci hızlandırdığı ve iskemiye katkıda bulunduğu düşünülmektedir.Tedavide geniş rezeksiyon ve dokuların debridmanı oldukça etkili bir tedavi yöntemi olabilir. Postoperatif 3. Haftada değerlendirilen hastanın motor fonksiyonlarında kayıp olmamakla beraber izole hipoestezisi devam etmekteydi. Yara iyileşmesinin de uygun aşamada olduğu izlendi. Literatürde yeterli çalışma olmaması nedeniyle bu hastaların uzun dönem takiplerinin raporlanması tedavi sonuçlarının ortaya koyulması için önemli bir yer almaktadır. Böyle olgularda preoperatif, peroperatif ve postoperatif dönemde hasta kadar hekim güvenliğinin de önemi vurgulanmalıdır. Mineral yağların kullanımı ile ilgili güvenlik bilgi formunda verilen bilgilere göre hasta/hekim güvenliği için dermal maruziyetlerde; kirlenmiş giysilerin çıkarılması, cildin bol sabunlu su ile yıkanması gerektiği, uzun süreli ve/veya tekrarlanan temasın kişisel duyarlılığa bağlı olarak ciltte veya gözlerde irritasyona neden olabileceği bildirilmektedir. Hastanın kliniğimizde yatışı boyunca izolasyonu yapılmış olup, tarafımızca yapılan müdahaleler ve pansumanlarda uygun koruyucu giysi ve ekipman kullanımına önem verilmiştir. Bu şekilde potansiyel lokal etkilerine ek olarak inhalasyon veya direk temas ile oluşabileceği preklinik çalışmalarda ortaya koyulan komplikasyonları önlemek mümkün olmaktadır.

Sonuç: Gres yağı gibi endüstriyel mineral yağların yabancı madde olarak vücutta bulunması durumunda agresif debridmanın önemli bir tedavi seçeneği olduğu düşünülmektedir. Ancak sınırlı sayıda çalışmanın olması ve nadir görülen bir yaralanma olması nedeniyle literatürün olgu sunumlarıyla kısıtlı olması, tedavi seçenekleri ve uzun dönemde oluşabilecek etkiler konusunda bilgimizi sınırlamaktadır. Bu çalışmayla sınırlı olan literatüre katkıda bulunmayı hedeflemekteyiz

Anahtar Kelimeler: Gres yağı, el cerrahisi, elde yabancı cisim, el enfeksiyonu, mineral yağ enjeksiyonu

Görsel 1

Olgunun pre-, intra ve postoperatif görünümleri.

P-174

Sol El 1. Parmak Tırnak Yatağında Glomus Tümörü: Nadir Bir Olgu

İlker Uyar, Özgür Turan, Süleyman Doğukan Gezer

İzmir Katip Çelebi Üniversitesi Tıp Fakültesi, Plastik, Rekonstrüktif ve Estetik Cerrahi Ana Bilim Dalı, İzmir

Giriş: Glomus tümörlerinin değiştirilmiş düz kas hücrelerinden oluşan termoregülatuvar bir arteriovenöz şant olan glomus gövdesinden veya Sucquet-Hoyer kanalından kaynaklandığı düşünülmektedir. Glomus tümörleri en sık parmakların subungual bölgeleri ve elin (avuç içi), ön kolun ve ayağın (taban) derin dermisi dahil olmak üzere yüksek glomus cisimciği konsantrasyonlarına sahip bölgelerde ortaya çıkar. Etiyoloji tam olarak bilinmemektedir. Semptomların kronikliği ve tümörün erken bir aşamada tanımlanmasına yardımcı olacak uygun araştırmanın olmaması nedeniyle hasta için zor bir süreçtir. Hastaların %63-100'ünde ağrı, soğuk intoleransı ve nokta hassasiyeti vardır. Tırnak altı yerleşimli olgularda tırnakta şekil bozukluğu ve renk değişikliği de olabilir. Glomus tümörlerinin büyük çoğunluğu iyi huylu olsa da, kötü huylu vakalar nadiren rapor edilmiştir ve bu tür vakalar tipik olarak lokal invazivdir. Malign glomus tümörlerinin derin olması, 2 cm'den büyük olması ve atipik özelliklere sahip olması daha olasıdır.

Bu çalışmada bir glomus tümörü vakasının yönetiminin sunulması amaçlanmıştır.

Olgu Sunumu: 51 yaş kadın hasta yaklaşık 2 aydır mevcut olan sol el 1. parmak tırnak yatağında renk değişikliği, tırnak yatağından başlayıp proksimale doğru yayılan ağrı ve hassasiyet nedeniyle polikliniğe başvurdu. Hasta değerlendirildiğinde tırnak yatağında renk değişikliği saptandı, kalem ucuyla renk değişikliği olan bölgeye baskı oluşturulması sonrası lokal ağrı görüldü ve love testi pozitif izlendi. Hastadan direkt grafi istendi ve grafide herhangi bir kemik erozyonu saptanmadı. Glomus tümörü düşünülen hastanın kitlesi için eksizyon planlandı. Dijital sinir bloğu altında hastanın sol el 1. parmak tırnağı kaldırıldı, ardından tırnak yatağında refle veren kitle izlendi, tırnak yatağı insize edilerek kitle künt disseksiyon ile eksize edildi, tırnak cilde süture edildi, pansuman sonrası işleme son verildi. Postoperatif dönemde hastanın şikayetlerinin kaybolmasıyla birlikte komplikasyon ya da nüks görülmedi, patoloji sonucu glomus tümörü gelen hastada cerrahi sınır salimliği saptandı. Takiplerde herhangi bir komplikasyon saptanmadı.

Tartışma ve Sonuç: Glomus tümörlerinin tanısında direkt grafi, usg, mrg kullanılmakla birlikte hiçbiri kesin tanı vermemektedir. Muayenede farklı testler mevcuttur. Love testi kalem gibi ucu künt bir alet ile tümörün üzerine baskı yapılarak lokal ağrının oluşturulmasıdır. Bunun dışında ikinci bir yöntem parmağın soğuk su içine konularak yaklaşık 60 saniyelik bir süre içinde tümör çevresinde şiddetli ağrının oluştuğu su provakasyon testidir. Transillüminasyon testi de parmakta ışık geçişinin engellendiği kızılımtrak bir kitlenin görülmesi temeline dayanır. Glomus tümörleri en sık orta yaş kadın hastalarda görülmekle birlikte kesin tedavisi cerrahidir. Özellikle parmak ucu olmak üzere parmak yerleşimli, nedeni saptanamayan ve şiddetli ağrı durumlarında glomus tümörü akla gelmelidir.

Kaynaklar:

1.Uludağ Üniversitesi Tıp Fakültesi Dergisi 38 (1) 25-27, 2012 2.Indian J Dermatol. 2011 Sep-Oct; 56(5): 583–584.doi: 10.4103/0019-5154.87163

3. Taylor R. Wood, Jonathan B. McHugh & Geoffrey W. Siegel Clinical Sarcoma Research volume 10, Article number: 20 (2020)

Anahtar Kelimeler: Glomus, tümör, eksizyon

Figür

P-175

Alt Ekstremite Defektlerinin Radial Önkol Free Flep İle Rekonstrüksiyonu

Harun Güleç[1], Tibet Kaan Yolsal[2], Furkan Temizayak[3], Arda Tınaz[4], Hasan Murat Ergani[5], Burak Yaşar[6], Ramazan Erkin Ünlü[7]

[1]Dr. Harun Güleç Ankara Bilkent Şehir Hastanesi/Ankara
[2]Dr. Tibet Kaan Yolsal
[3]Dr. Furkan Temizayak
[4]Dr. Arda Tınaz
[5]Dr. Hasan Murat Ergani
[6]Dr. Burak Yaşar
[7]Dr. Ramazan Erkin Ünlü

Giriş: Kliniğimizde travma (trafik kazası, yüksekten düşme, tarım yaralanması vb.) kanser cerrahi gibi sebepler ile oluşan geniş, enfekte alt ekstremite defektlerinde serbest flep kullanarak fonksiyonel alt ekstremite rekonstrüksiyon cerrahisi sıklıkla yapılmaktadır. Halk arasında " Çin flebi " olarak adlandırılan Radyal Önkol Serbest Flebi (RFFF), ilk olarak Dr. Shenyang Askeri Hastanesi'nden Dr. Yang ve Gao, 1978'de yaptıkları kadavra çalışmalarına ve 1981'de bunu takip eden bir klinik seriye dayanmaktadır. Bu ilk tanımlama alt ekstremite rekonstrüksiyonunda kullanılan serbest flep şeklindeydi. Zaman içerisinde mikrocerrahi prosedürlerinin gelişmesiyle birlikte flebe ilgi artmış kullanım alanı genişlemiş ve defekt alanındaki vital yapıların eksikliğine göre modifiye edilmiştir. Bu durum

flebin esnek dokusu kolay erişebilirliği sabit ve güvenilir vasküler anatomisi sayesinde ideal bir mikrovasküler rekonstrüksiyon seçeneği sunmasına bağlıdır. Günümüzde özellikle kraniyofasiyal defektlerin rekonstrüksiyonunda gold standart, diğer vücut bölgelerinin defektlerinde ilk tercih free flep cerrahisi olmaya devam etmektedir. Kliniğimiz öncelikle bir eğitim kliniği olması ve RFFF'nin free flep ile rekonstrüksiyonda başlangıç cerrahisi olarak kabul edilmesinden dolayı gerek kraniyofasiyal gerek üst ve alt ekstremite defektlerinde sıklıkla başvurulan bir rekonstrüksiyon seçeneğidir.

Amaç: Kliniğimizde alt ekstremite defektlerine yönelik RFFF ile gerçekleştirilen rekonstrüksiyon operasyonlarına yönelik bilgi birikimi ve tecrübemizi paylaşmak. Bu çalışma, sonuçlarımızı gözden geçirmekte ve aynı zamanda bu tür defektler için serbest fasiyokütanöz flep kullanmanın avantajlarını da tartışmaktadır. Bu makale, RFFF ilgili anatomisini, endikasyonlarını ve prosedür için kontrendikasyonları vurgulamayı amaçlamaktadır. Ayrıca, rekonstrüktif cerrahi ekibinin hasta bakımını optimize etmek için alması gereken zorunlu preoperatif, intraoperatif ve postoperatif kararları vurgulamaktadır.

Gereç-Yöntem: Hastanemizin açılış tarihi olan Şubat 2019 ile Ocak 2023 tarihleri arasında Ankara Bilkent Şehir Hastanesi Plastik, Rekonstrüktif ve Estetik Cerrahisi olarak 170 hastaya free flep operasyonu yapılmıştır. Radyal Önkol Serbest Flebi (RFFF) ile 67 hastaya rekonstrüksiyon sağlanmış bu hastaların 23 tanesinde defekt alt ekstremitede bulunmaktaydı. Hastaların 4'ü kadın, 19 tanesi erkek. Bulgular: Radial önkol serbest flebi (RFFF), 1978'de rekonstrüktif bir seçenek olarak tanıtılmasından bu yana muazzam bir popülerlik kazanmıştır.RFFF, ayak bileğinin (Aşil tendonunun açıkta olduğu vakalarda), ayak sırtının ve alt ekstremite rekonstrüksiyonunda kullanılabilir. RFFF, ince, esnek dokusu özellikle ayak sırtında yüzeysel kutanöz rekonstrüksiyon için tercih edilen fleptir. Diğer fasiyokütanöz flepler ayak sırtını şekillendirme esnekliğinden yoksundur, bu da cerrahların radyal ön kol flebini tercih etmesine neden olmaktadır. RFFF'nin ince yapısı hastanın pos top dönemde ayakkabı kullanmasının mümkün kılmaktadır. Uzun vasküler pedikülü sayesinde en yakın anastomozun yaralanma bölgesinden uzak olduğu durumlarda kullanılabilir. Arteriyel pedikülün uzunluğu ortalama 18 cm'dir. Opere edilen tüm hastaların başlangıçta travmatik bir etiyolojisi vardı kemik stabilizasyonu ortopedi ve travmatoloji bölümü tarafından sağlandıktan sonra yumuşak doku rekonstrüksiyonu için hastalar tarafımıza konsülte edildi. Yeterli debridman sonrası defekt alanın tarafımızca değerlendirdikten sonra greft, rotasyon/ transpozisyon flebi, perforatör flepler vb. cerrahilerle defekt rekonstrüksiyonu sağlandı. Serbest flep cerrahisi olarak 23 hastaya RFFF ile rekonstrüksiyon operasyonu yapıldı. Operasyon öncesi flep acılı alandaki travma bölgesi BT anjiografi ile değerlendirildi. Alıcı artere karar verildikten sonra Allen testti ile donör alan el dolaşımı ve radial arter dolaşımı değerlendirildi. Aynı zamanda radial arter trasesinde ve ön kolda önceki travmaya yönelik skar açısından hasta değerlendirdi hastaya bir travma öyküsü olup olmadığı soruldu.

Kliniğimizde yapılan Radyal önkol serbest flebi (RFFF), sağkalımı %95-%100'dür. Flep donör alan için greft kontralateral uyluk anteromedialinden alınmıştır. Greft direk donör alana suture, edilmiş ağ haline getirilmemiştir. Ağ şeklinde greftleme sonra iyileşmede daha fazla iz kaldığı bilinmektedir. Radyal önkol serbest flebi (RFFF), yapılan hastalar ilk 48 saatte; flep viabilitesi saatlik takip edilmiş, flep donör alan 4 saat arayla takip edilmiştir. Hastalar 1 hafta yatarak takip edildikten sonra taburcu edilmiş. Taburculuktan sonra 1.hafta,2 hafta 1.ay 6. ayda poliklinik kontrolleri yapılmıştır. Poliklinik kontrollerinde hiçbir hastada flep alıcı alanda ek komplikasyon gelişmemiş tekrar operasyon yapılmamıştır. Flep donör alanı üzerindeki greftte kısmı nekroz alanları gözlenmiş olup takip ile sekonder iyileşmeye bırakılmış takiplerde tam iyileşme gözlenmiş olup cerrahi müdahalede bulunulmamıştır. Hastaların post op 6. ayda donör alan tarafındaki el bileği ve parmakların hareketlerinde herhangi bir fonksiyon kaybı gözlenmemiştir. Alt ekstremiteye yönelik yapılan 23 Radyal önkol serbest flebi (RFFF), operasyonunda 1 hasta post op 12. saatinde arteriyel yetmezlik, tromboemboli şüphesi ile vasküler revizyona alınmış olup tromboektomi sonrası revizyon başarılı şekilde yapılmış, flep viabilitesi sağlanmıştır.1 hasta post op 10. saatte flep alıcı alanda flep altında hematom nedeniyle ve flep dolaşımı bozulması nedeniyle operasyona alınmıştır. Kanama odayı radial arter perforatörlerine bağlı olduğu görülmüş kanama odağına hemostaz sağlandı. Flepte arteriyel ve venöz dolaşım sağlanmasına rağmen, muhtemelen fasya içerinesine kanamadan dolayı takiplerinde flep kaybı gelişti, takiplerinde hastaya farklı bir serbest flep operasyonu yapıldı.

Sonuç: Radyal önkol (RFFF) serbest flep cerrahisinin dezavantajlarına göre çok sayıda avantajı vardır. Sabit vasküler anatomisi ve kolay diseksiyona imkân tanıması. Alt ekstremite küçük ve orta boyuttaki defektlerin rekonstrüksiyonuna izin verecek şekilde esnek ve düz bir yapıya sahip olması. Flebin cildinin modifiye edilebilmesi sayesinde estetik ünitelerin rekonstrüksiyonuna imkân tanıması. Vasküler çapısın uzun olması ven greftine gereksinimi ortadan kaldırmakta ve vasküler yapısının geniş olması güvenli, basit mikrocerrahi anastomoza imkân tanımakta. Yüzeyel veya derin venlere yapılacak anastomoz ile yeterli venöz drenaj sağlayabilmesi vb. Dezavantaj olarak; Fasiyokütanöz flep kullanmanın dezavantajları geniş kontur defektlerini dolduramaması ve donör bölgeye deri grefti yapılması gerekliliği. El dolaşımı için önemli ve büyük vasküler yapıların diseke edilmesi (radial arter safen ven). Önkol medial ve lateralinde hipoestezi görülmesi. Radyal önkol serbest flebi (RFFF) sonrası ortaya çıkan donör defektlerine deri grefti uygulandı. Anterolateral uyluk flepleri, Torakodorsal arter perforatör flepleri ve SCIP gibi modern serbest fasiyokütanöz fleplerle bu durum daha az sorun oluşturmaktadır. Tüm bu fleplerin donör bölgeleri tipik olarak primer kapatılabilir ve hiçbir büyük arter sakrifiye edilmez. Bu flepler, distal 1/3 tibia yumuşak doku defektlerinin rekonstrüksiyonunda fasyokütanöz flep olarak radyal önkol flebi yerine tercih edilebilir. Modern alt ekstremite rekonstrüksiyonunda perforatör flepleri gibi lokal fasyokütanöz fleplerin kullanımına yaygınlaşmaktadır.

Sonuç olarak Radyal önkol serbest flebi (RFFF) alt ekstremite geniş defektlerin rekonstrüksiyonunda ilk tercih edilen free flep cerrahisi olarak geçmişten günümüze kullanılmaya devam etmektedir. RFFF içerdiği farklı yapı ve akım özellikleri sayesinde özellikle baş-boyun bölgesi ve tüm vücut bölgelerinde kompozit-kompleks defektler için ''kapatıcı-örtücü'' özeliğinin yanında kozmetik, fonksiyonel ve vasküler devamlılığı sağlayıcı özellikleri açısından tercih edilmektedir. Gerek uygulama kolaylığı gerekse eğitim kliniklerinde serbest flep cerrahisinde ilk öğretilen flep olması ve vücuttaki birçok defektin özellikle karniyofasiyal defektlerin rekonstrüksiyonunda gold standart flep olarak kabul edilmesi flebin popülerliğini korumaktadır.

Anahtar Kelimeler: Alt Ekstremite defekt, mikrocerrahi, flep,: Radial önkol serbest flebi (RFFF)

P-176
Babadan Oğula Geçen El Sanatı:Sindaktili

Volkan Özel, Mehmet Nesim Güney, Berk Tahhan, Ali Haydar Cinbaş, Ahmet Tuncer Taşçı, Feryal Tunç, Mehmet Fatih Akkoç

Dicle Üniversitesi Plastik,Rekonstrüktif ve Estetik Cerrahi ABD

Giriş: Sindaktili birbirine bitişik parmakların ayrılma kusurudur.Elde en sık görülen konjenital anomalilerinden birisidir.2000-3000 doğumda bir görülmesine karşın kısmi sindaktililerin medikal tedaviye başvurmaması nedeniyle gerçek görülme sıklığı net bilinmemektedir.Genellikle tek başına görülen anomalidir ancak otozomal dominant hastalığın bir parçası da olabilir.Apert's sendromu,Timothy sendromu,Poland's sendromu gibi sendromlarla birlikte görülebilir.Görülme sıklıkları orta-yüzük parmak arasında(%50),yüzük-serçe parmak arasında(%30),işaret-orta parmak arasında(%15),başparmak-işaret parmağı arasında(%5) şeklindedir.Klinik ve radyolojik bulgulara göre sınıflandırılır.Web aralığının birleşen kısmı(kısmi-tam),kemik birleşiminin varlığı(basit-karmaşık) ve/veya eşlik eden kemik anomalileri(karmaşıklaşmış) olarak gruplandırılabilir.Kemik,damar ve sinir yapılarının durumu kesin olarak ancak cerrahi sırasında görülebilse de genellikle karmaşık vakalara damar-sinir anormallikleri de eşlik etmektedir.

Olgu: Olgumuzda 25 yaşında ve 3 yaşında olan baba oğul polikliniğimize sindaktili nedeniyle başvurdu.Yapılan fizik muayenede babada sol el,çocukta ise sağ elde üçüncü ve dördüncü parmak arasında sindaktili gözlendi. Yapılan görüntüleme yönteminde çocuk hastanın distal falanksında kemik füzyonu gözlendi.Çocuk hastalıkları ve genetik bölümlerine yapılan konsültasyonlarda ek anomali yada sendrom izlenmedi.Her parmağın hareketi,kemik mimarisi,duyu-dolaşım muayeneleri ayrıntılı olarak incelendikten sonra her iki hastanın operasyonunda benzer zig-zag şeklinde dorsale ve volare flep çizimleri yapılıp nörovasküler yapılar korunarak ayırma işlemi tamamlandı. Flepler uygun yerlere yerleştirildikten sonra kalan alanlara inguinal bölgeden alınan tam kalınlıkta deri greftleri inserte edildi ve kısa kol atel uygulandı.Operasyon sonrası yapılan takiplerde parmakların duyu-dolaşım bulguları ve motor fonksiyonları doğal gözlenip ek komplikasyon gözlenmedi.1.ay sonunda fizik tedavi süreci başlanan hastaların operasyon sonrası 2.3.6. ve 10. ay kontrolleri yapıldı.

Tartışma: Toplumumuzda sıklığı tartışmasız fazla olan sindaktilinin;maksimum parmak fonksiyonu elde edilmesi,kavrama hareketinin arttırılması,açısal şekil bozukluklarının giderilmesi gibi başlıca sebeplerle rekonstrüksiyonu yaygın ve yüz güldürücüdür.Cerrahi zamanı,elin gelişimi ve anestezi koşulları nedeni ile 6. Aydan önce planlanmaz.Kabaca 6.-12. Ay arasında planlaması yapılan bu operasyonlar hastanın ek hastalık ve klinik durumuna göre ya da diğer parmakların etkilenme durumuna göre öne çekilebilir yada ötelenebilmektedir. Hastaların operasyon öncesinde ayrıntılı fizik muayenelerinin yapılması,görüntüleme yöntemleriyle kemik yapının değerlendirilmesi ve ilgili klinik branşların görüşlerinin alınması önem arz eder.Operasyonun en önemli amaçları anatomik bir web aralığı oluşturulması,parmak fonksiyonlarının kazandırılması-arttırılması ve parmak pulpa yapısının doğal görünümüne sahip olmasıdır.Web kapanması,greft kaybı,hipertrofik skar hatta nadir de olsa parmak kaybına kadar gidebilen çeşitli komplikasyonlar görülebilir.Operasyon sonrası yara bakımı,hareketlerin 3-4 hafta sonra kademeli olarak arttırılması bu parmakların uzun dönem beklenti ve fonksiyonlarını etkilemektedir.

Sonuç: Sindaktili vakalarının cerrahisinde oldukça yüz güldürücü ve tatmin edici sonuçlar mevcuttur. Unutulmamalıdır ki beyin elden daha zekidir ve küçük çocuklar bu parmaklarla büyük işler başarabilir.

Anahtar Kelimeler: Sindaktili, Konjenital El Anomalisi, Web aralığı

Sindaktili

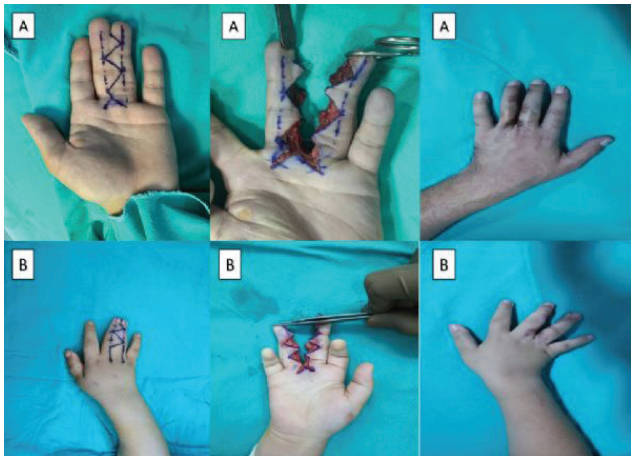

A:Baba,operasyon ve 10 ay sonraki kontrol fotoğrafları B:Çocuk,operasyon ve 10 ay sonraki kontrol fotoğrafları

P-177
Guyon Kanalında Yabancı Cisim: 2 Olgu

İsmail Hakkı Kantar, Gökçe Yıldıran, Zekeriya Tosun

Selçuk Üniversitesi Tıp Fakültesi, Plastik Rekonstrüktif ve Estetik Cerrahi Ana Bilim Dalı, Konya

Giriş: El travmaları içerisinde sık görülen etyolojik nedenlerden biri yabancı cisme bağlı yaralanmalardır.

Yabancı cisimlere bağlı travmaların guyon kanalı gibi sinir traselerinde yer alması fizik muayenede sinir kesiler veya nöroma ile karışmasına neden olur.

Bu posterde guyon kanalı içerisinde yabancı cisim olan 2 olgu sunulmuştur.

Olgu - 1: 46 yaşında kadın hasta, 3 ay önce sağ el hipotenar bölgeden cam kesisi öyküsü mevcut. Primer sütüre edilmiş, ek müdahale yapılmamış. İstirahat halinde ve aktif harekette ağrı ile el cerrahisi polikliniğimize başvurdu. Hipotenar alanda palpasyon ile ağrıda şiddetlenme olduğu belirlendi. El direk grafisi normaldi. Cerrahi olarak guyon kanalının eksplore edilmesi planlandı. guyon kanalı içerisinden iki adet cam parçası çıkarıldı. Ulnar sinir ve arter sağlamdı, postoperatif erken dönemde fonksiyonel kusur yoktu.

Olgu - 2: 12 yaşında erkek, sağ el hipotenar alana iğne battıktan sonra çıkarılmış ancak ağrısı ve 4-5. Parmak

hipoestezisi azalmamış. El direk grafisinde ulnar karpal rezidüel yabancı cisim izlendi.

Cerrahi eksplorasyonda guyon kanalında yerleşik iğne çıkarıldı, kesik ulnar sinir onarıldı.

Postoperatif 1 yıllık takibinde fonksiyonel iyileşme tam olarak saptandı.

Sonuç: Üst ekstremitede klinik tablonun periferik sinir eksplorasyonunu gerektirdiği kesin olsa da hasta öyküsü mutlaka yabancı cisimler açısından detaylandırılmalıdır. Sunulan olgularda olduğu gibi rezidüel yabancı cisim, hatta çıkarıldığı bildirilen yabancı cisim dahi etyolojide akılda tutulmalıdır.

Anahtar Kelimeler: guyon kanalı, ulnar sinir, yabancı cisim

Guyon kanalından eksize edilen yabancı cisim

3ay önce cam kesisi öyküsü sonrası sağ el ulnar tarafta ağrı tarif mevcut olan hasta. Rejyonel anestezi altında mevcut skar hattından yapılan insizyon ile guyon kanalında cam parçası mevcut olduğu tespit edilip çıkartıldı.

P-178
Golden Nose ™ Technique

Ahmet Ali Altintas

Altintas AA, Monaco Plastik ve Estetik Cerrahi

Giriş: Genellikle hyaluronik asit tedavilerine dayanan non-operatif burun düzeltme, en sık yapılan yüz tedavilerinden biridir. Ancak popüleritesine rağmen, dayanıklılığı sınırlıdır ve genellikle önemli bir iyileşme olmaksızın tekrarlanan tedavi aralıklarını gerektirir. Patentli "Altın Burun" prosedürü, bu zorlukları hedefli kolajen oluşturma teşvik ederek ve böylece burun kontur iyileştirme için daha kapsamlı seçenekler sunarak anjiyogenez ve kolajen sentezini teşvik ederek ele alır.

Malzeme ve Yöntemler: 2016 ve 2019 yılları arasında toplam 2310 hastaya non-operatif burun düzeltme yapıldı. Hastalar iki yaş grubuna ayrıldı: Grup 1 (18-33 yaş) ve Grup 2 (34-49 yaş). Cinsiyet bazında ayrımlar yapılmadı. Ayrıca hastalar iki tedavi grubuna ayrıldı: Grup 1'deki hastalar (n=1251) Altın Burun Tekniği uygulandı, ilk tedavi ve 6-8 hafta sonra bir güçlendirme tedavisi içerir. Grup 2'deki hastalar (n=1059) basit bir non-operatif burun düzeltme aldı, ayrıca bir ilk tedavi ve 6-8 hafta sonra bir takip tedavisi içerir. Takip muayeneleri ve tedaviler 8, 18 ve 36 ay sonra gerçekleştirildi. Tüm muayeneleri tamamlamayan hastalar çalışmadan çıkarıldı.

Sonuçlar: Altın Burun Tekniği ile tedavi edilen Grup 1 hastalarında, burun ucunu da içeren burun şeklinin sürekli bir iyileşme gösterdi. Bu iyileşme 36 ay sonra bile stabil kaldı. Grup 2'de kalıcı bir burun şekli iyileşmesi gözlenmedi. Bu hastalarda her tedavi sadece önceki ile aynı sonucu verebildi. Sürekli bir oluşum mümkün olmadı. Grup 1'deki genç hastalar (18-33 yaş) üçüncü tedavi sonrası ve 36 aylık takip muayenesinde sonuçlar stabil idi. Daha yaşlı hastalarda (34-49 yaş) sonuçların istikrarı daha düşüktü.

Sonuç: Altın Burun düzeltme işlemi, 36 aylık bir takip süresi sonrası bile stabil bir oluşumla burun konturunda önemli bir iyileşme göstermektedir. Genç hastalarda daha az tedavinin yeterli olduğu görülmektedir. Bu, genç hastalarda daha iyi bir kolajen sentezi nedeni olabilir. Kolajen oluşumundaki tam süreçleri doğrulamak için, konfokal lazer tarama mikroskopisi gibi daha fazla araştırma gereklidir.

Anahtar Kelimeler: Nonsurgical Nosejob, Golden Nose Technique, amaliyatsiz burun estetigi

P-179
Abdominoplasti Sonrası Flep Nekrozunun Cerrahi Teknik Ve Sigara Kullanımı İle İlişkisi

Özge Eren, Yunus Can Tokgöz, Merve Terzi, Abdurrahman Ercan Yurttaşer, Mustafa Yılmaz, Cenk Demirdöver

Dokuz Eylül Üniversitesi Tıp Fakültesi, Plastik, Rekonstrüktif ve Estetik Cerrahi Anabilim Dalı, İzmir

Giriş: Abdominoplasti, tipik olarak fazla cilt ve yağlı dokunun alınmasını ve karın kaslarının sıkılaştırılmasını içeren karın bölgesinin kozmetik cerrahisidir. Modern abdominoplasti cerrahisinin geçmişi birçok cerrahın katkılarıyla 1960'lara kadar uzanmaktadır. Prosedür genellikle kadınlarda hamilelik öncesi görünümü geri kazanma kaygısı, yaşlanan popülasyonda genç fiziğe geri dönüş veya obez popülasyonda kilo verme baskısı gibi birçok nedenlerden dolayı talep edilmektedir. Abdominoplasti genellikle hematom, seroma, cilt nekrozu, yara dehissansı, yara yeri enfeksiyonları, kötü görünümlü skar ve tromboembolizm gibi komplikasyonlarla ilişkilidir. Bu derlemede, kliniğimizde yapılan abdominoplasti sonrası gelişen flep nekrozu ve nekrozda baskın etiyolojiyi belirlemeye yönelik bir fikir sunmaya çalışıyoruz. Bu fikri sunabilmek açısında

nekrozun cerrahi teknik ve sigara kullanımı ile ilişkisini inceliyoruz. Bu çalışmanın sonucunda, sağlık hizmetlerinde abdominoplasti ile ilgili mevcut araştırmalara daha derin bir bakış açısı sağlamayı hedeflemekteyiz.

Yöntem: Dokuz Eylül Üniversitesi Hastanesinde opere edilen 2002-2022 yılları arasında toplamda 241 hasta değerlendirildi. Çalışmaya klasik abdominoplasti, mini abdominoplasti, sirkumfarensiyel abdomioplasti ve fleur-de-lis yapılan hastalar katılmış olup hastanın yaşı, yapılan operasyon tipi ve sigara kullanımı dahil edildi. Operasyon sonrası dönemde görülen komplikasyonlar yara yeri dehissansı, seroma, hematom, flepte nekroz, dogear deformitesi ve kötü görümlü skar formasyonuyken bu çalışmada özellikle flepte nekrozu olan hastalar değerlendirildi.

Bulgular: Hastaların yaşı en küçük 20, en büyük 71 olacak şekilde pik değerler gösterirken yaş ortalaması 47,2 saptandı. Toplamda 241 hastanın 3'üne sirkumfarensiyel abdomioplasti, 4'üne mini abdominoplasti,11'ine fleur-de-lis abdomioplasti ve 223 hastaya klasik abdominoplasti tekniğine uygun olarak operasyon gerçekleştirildi. 241 hastanın 72si (%29,8) aktif sigara kullanmaktaydı. 241 hastanın takiplerde 10'unda (%4,14) cilt flebinde kısmi nekroz saptandı. Bu 10 hastanın 3 tanesi sirkumfarensiyel abdominoplasti tekniği kullanılarak, 2 tanesi fleur-de-lis abdominoplasti tekniği ile geri kalan 5 tane hasta ise klasik abdomioplasti tekniği kullanılarak opere edildi. Mini abdomioplasti tekniği uygulanan 4 hastanın hiçbirinin flebinde nekroz izlenmedi 3 adet sirkumfarensiyel hastanın 3 ününde (%100) flepleri kısmi olarak nekroz görüldü ve 3 hasta da sigara kullanıcısı değildi. 11 fleur-de-lis hastasının 2 tanesinin (%18,18) fleplerinde kısmi nekroz saptandı. Fleur-de-lis hastalarından 1 tanesinin sigara kullanımı yokken diğer hastanın kullanım öyküsü bulunmaktaydı. 223 klasik abdomioplasti hastasının 5 inde (%2,42) flepte kısmi nekroz gelişti. Hastalardan 1 tanesinde sigara kullanımı mevcut değilken geri kalan 4 hastada sigara kullanım öyküsü bulunmaktaydı. Genel değerlendirmede flepte nekroz gelişen 10 hastanın %50 si sigara kullanmaktaydı.

Tartışma ve Sonuç: Abdominoplasti geniş cerrahi diseksiyon gerektiren hematom, seroma, cilt nekrozu, yara dehissansı, yara yeri enfeksiyonları, kötü görünümlü skar ve tromboembolizm gibi komplikasyonlar barındıran bir cerrahi prosedürdür. Sigara kullanımı, birçok cerrahi komplikasyonla ilişkilendirildiği gibi abdominoplasti sonrası komplikasyonlar için bir risk faktörü olabilmektedir. Nitekim çalışmamızda nekroz gelişen hastalarının yarısının sigara içicisinin olması, sigara kullamının abdominoplasti ameliyatlarında doku nekrozu gelişimi için önemli bir risk faktörü olduğunu göstermektedir. Bunun yanında doku nekrozu ile cerrahi yöntem arasında ilişki değerlendirildiğinde sirkümfarensiyel ve fleur-de-lis abdominoplasti gibi daha geniş diseksiyon, daha çok insizyon ve daha uzun ameliyat süresi içeren yöntemlerde nekroz oranları artmaktadır.

Anahtar Kelimeler: Abdominoplasti, fleur-de-lis abdominoplasti, nekroz, sigara, sirkümferansiyel abdominoplasti

P-180

Periorbital Bölgeye Uygulanan Estetik Cerrahi Girişimlerde Komplikasyon Sıklığı Ve Yönetimi

Mustafa Akyurek,Anıl Bolca

Çanakkale Onsekiz Mart Üniversitesi, Plastik Rekonstrüktif ve Estetik Cerrahi Kliniği

Giriş: Periorbital bölgeye yapılan estetik operasyonlar lokal anesteziyle ve ofis şartlarında yapılabilen estetik cerrahi işlemlerin başında gelmektedir. Bu bölgenin iyi kanlanması ve dermal kalınlığının az olması nedeniyle daha az skar dokusu bırakarak iyileşmesi, bu bölgeye yapılan cerrahi işlemlerin başarısını artırmaktadır. Fakat her cerrahi işlemde olduğu gibi periorbital bölgenin dinamik anatomisini bozulmasına yol açan ve iyileşme periyodunda hastayı olumsuz etkileyen komplikasyonlar vardır. Çalışmamızın amacı kliniğimizde periobital bölgeye estetik amaçlı cerrahi girişim uygulanmış hastaların demografik bilgileri, geçirdikleri ameliyat türleri, karşılaştıkları komplikasyonları ve bu komplikasyonların oluşmasını önlemek için aldığımız önlemleri tartışmaktır.

Materyel ve Metod: Çanakkale Onsekiz Mart Üniversitesinde 2014 Mayıs-2023 Haziran tarihleri arasında blefaroplasti, kaş kaldırma, orta yüz germe kayıtlarına ulaşıldı. Hastaların yaş, cinsiyet gibi demografik bilgileri, yaşadıkları komplikasyonlar ve bu komplikasyon sebebiyle geçirdikleri sekonder girişimler analiz edildi.

Sonuçlar: Çalışmanın yapıldığı tarih aralığında tarama yapılan ameliyat türlerine ait 560 hasta bulundu, hastaların ortalama yaşı 46,7 idi (min34- maks81). Hastaların 478'inin sadece blefaroplasti, 9'unun blefaroplasti ile orta yüz germe, 31'inin blefaroplasti orta yüz germe ve kaş kaldırma, 22'sinin erkek kaş kaldırma ve blefaroplasti geçirdiği tespit edildi. Sadece blefaroplasti geçiren hastaların dördünde erken dönem yara ayrışması görüldü. Geç dönemde ise 3 hastada skar kontraksiyonuna bağlı bant ve bir hastada travmatik levator dehissensi görüldü. göz kapağı ve kadın tipi kaş kaldırma olan hastalarda üçünde geçici lagoftalmus, orta yüz germe kaş kaldırma ve blefaroplasti olan hastaların yedisinde geçici lagoftalmus üçünde uzun süren kemozis görüldü. Orta yüz germe ile blefaroplasti olan hastaların ikisinde uzun süren kemozis, ikisinde de geçici skleral şov görüldü. Erkek tipi browlift ile birlikte blefaroplasti yapılan hastalarda ise hiçbir komplikasyona rastlanmadı.

Tartışma: Kliniğimizde standart blefaroplasti esnasında yapılan cilt eksizyonu tarsal crease, kaş yayının ve lateral kantusun orbita lateral duvarı üzerindeki iz düşümü belirlenerek yapılmaktadır. Vakaların neredeyse tamamında orbicularis oculi kasının palpebral kısmından kas eksizyonu ve ihtiyacı olan hastalarda medial fat pad'i ekstripe edilip koterize edildi. Medial kantustan lateral kantusa kadar oküler kastan strip eksizyon yapılmasının ve herniye olmuş preseptal yağ dokularının koterize edilmesinin oküler kası denerve etmeye yetmediği görülmüştür. Blefaroplasti hastalarında nadiren oluşan kontraksiyon bandının eksizyonun burun duvarına devam ettiği hastalarda oluştuğu görülmüştür. Bu durum bandın medialine yapılan küçük bir Z-plasti ile düzeltilmiştir. Erken dönemde görülen yara ayrışmasının hepsinin insizyonun lateralinde olduğu görülmüştur. 6-0 prolen ile intradermal yapılan kapamaya ek olarak 6-0 vicryl rapid ile iki adet destek süturu konduğunda yara ayrışmasına raslanmamıştır. Standart blefaroplasti ameliyatlarında levator aponevrozu ve Whitnall ligamanı gibi yapılara zarar

vermemek için lokal anesteziyle hidrodiseksiyon tekniğini kullanmak faydalı olmuştur.

Orta yüz germe ve kadın tipi kaş kaldırma ameliyatları esnasında orbital sfinkter farklı yerlerinden kesintiye uğratılmaktadır. Kas eksizyonu içeren üst göz kapağı blefaroplastilerle beraber yapıldığında 4 aya kadar süren geçici lagoftalmuslar ve bir aya kadar süren kemozislere rastlanılmıştır. Kadın tipi kaş kaldırma ve orta yüz germe ameliyatları blefaroplasti ile kombine edileceği zaman üst göz kapağından sadece cilt eksizyonu yapılması ve koterizasyonun kontrollü yapılmasının bu durumu engellediğini gördük. Orta yüz germe sonrası skleral show görülen hastaların hepsinin post-operatif dönemde sigara kullandığı tespit edildi. Erkek tipi kaş kaldırma ile kombine edilen üst göz kapağı blefaroplastilerinde hiçbir komplikasyona rastlanmadı.

Anahtar Kelimeler: blefaropalsti, periobital genclesme, komplikasyon

P-182

Alt Ada Flep Transpozisyon(LIFT) Tekniği ile Serbest Meme Başı Grefti Küçültme Mammoplastisi

Alpay Duran, Hasan Büyükdoğan

Özel Muayenehane, Plastik, Rekonstrüktif ve Estetik Cerrahi, İstanbul

Giriş: Serbest meme başı grefti küçültme mammoplastisi, gigantomasti hastalarında yaygın olarak kullanılan tekniklerden bir tanesidir. Tekniğin popüleritesi özellikle NAC-SN mesafesi çok uzun, sigara içen ve NAC'de nekroz riski yüksek olgularda hızlı, kolay ve güvenlidir olmasından kaynaklanmaktadır. Bu teknik, 1922'de Thorek tarafından ilk kez tanımlandığından beri birçok değişiklik geçirmiştir. (1) Serbest meme ucu greft tekniği kullanılarak yapılan küçültme mammoplastisi sıklıkla hastalarda projeksiyon eksikliği, bottoming out deformitesi ve üst pol dolgunluğunda yetersizliği gibi sorunlar yaratabilmektedir. Mastopeksi ve meme küçütme olgularında üst pol dolgunluğunu arttırmak ve bottoming out deformitesini azaltmayı amaçlayan otolog parankimal doku kaynaklı fleplerin kullanımı içeren modifikasyonlar farklı eksizyon patternleri ile geçmişte kullanılmıştır. (2-5) Hammond ve O'Connor geçmiş çalışmaların ışığında sıklıkla inferior demal bağlantıları korunan alt pol kaynaklı fleplerin ada flebi şeklinde transpoze edilmesinin mastopeksi ve meme küçültme sonuçları üzerinde pozitif yönde etkisi olacağını bildirerek Alt Ada Flep Transpozisyon Tekniğini (LIFT) yayınlamıştır. (3) Bu çalışmada serbest meme başı grefti küçültme mammoplastisi tekniğinde Alt ada flep transpozisyon prosedürü kullanımının teknik detayları ve sonuçları tartışıldı.

Materyal ve Metot

Hastalar:

Bu çalışma LIFT tekniği ile serbest meme başı grefti küçültme mammoplastisi geçiren toplam 21 hastayı içermektedir. Bu araştırma Ocak 2018-Temmuz 2022 tarihleri arasında gerçekleştirilmiştir. Çalışmaya dahil edilen hastaların aşırı hipertrofik gigantomastileri buna eşlik eden sırt, omuz ağrısı ve inframamarian kıvrımda intertrigo şikayetleri mevcuttu. Hastaların yaşları, BMI, ameliyat öncesi meme ölçümleri, çıkarılan doku miktarları ve komplikasyonlar analiz için kaydedilmiştir. NAC'dan IMF ve SN dan NAC'ya olan mesafe gibi ölçümler, üst pol dolgunluğu ameliyat öncesi ve 1 yıl sonrası dönemde değerlendirilmiştir.

Cerrahi Teknik: Cerrahi işlem öncesi her hastanın ayakta durduğu sırada detaylı işaretlemeleri yapılarak fotoğraflar alındı. Lateral and medial cilt flepleri wise patern şeklinde planlandı. Bu işaretleme sürecinde, yeni NAC konumu IMF seviyesiyle hizalandı ve SN'den yaklaşık olarak 21-23 cm uzaklıkta konumlandırıldı. Ayrıca, yeni NAC'den IMF'ye uzanan T şeklindeki yara izinin dikey uzunluğu, tüm hastalarda 6 cm olarak eşit şekilde belirlendi. Medial ve lateral deri flepleri ile alt dermoglandüler flebinin son ölçüleri, hedef meme boyutuna ve dikey deri fleplerinin sıkılığına göre ameliyat sırasında ayarlandı. Genel anestezi altında, hastalar sırt üstü bir pozisyonda cerrahi işleme tabi tutuldular. Operasyonun başlangıcında, insizyon hatları boyunca serum fizyolojik içinde adrenalin (1/200,000) olacak şekilde hazırlanan solüsyon deri altına enjekte edildi. Operasyonun başlangıcında NAC çıkartılarak greft haline getirilerek inceltildi. Bunu takiben insizyonlar yapılarak flebin alt polü ve verikal pilar hatları ve belirlenen süperior sınırı arasındaki alanı kapsayacak şekilde pektoralis majör kas fasyasına kadar insizyon ilerletildi. Otoprotezin yerleştirilmesi amacıyla meme üst polüne uzanan bir poş oluşturuldu. Bu cep, meme üst sınırlarını kapsayacak şekilde genişletilirken pektoralis major fasyasının bütünlüğü korundu. Daha sonra, flep dikkatlice yukarı doğru ada flebi şeklinde transpoze edildi. Flebin üst kenarını güvenli bir şekilde sabitlemek için üst kenarına dört adet 3/0 PDS sütür konarak pektoralis majör kas fasyasına sabitlendi. Sonrasında medial ve lateral pilar hatları ve horizantal insizyon alanları kanama kontrolü ve hemovak drenleri takiben 2/0, 3/0, 4/0 monokril sütürler yardımı ile kapatıldı. Greft şekilindeki areola planlanan konuma adapte edildi. Tie-over pansumanları, strip ve insizyon alanlarına pansumanları takiben operasyon sonlandırıldı.

Bulgular: Bu çalışma, 21 hastayı içermektedir. Olguların ortalama yaşı 45,9 yıldır. (38-57 yıl) Ortalama BMI 36,7 kg/m2'di. (32-39 kg/m2) Ameliyat öncesi ortalama SN-N mesafesi 38,7 cm olarak ölçüldü (37- 44 cm aralığında). Sağ meme için çıkarılan ortalama meme dokusu ağırlığı 1,234 g (980 gr- 1,740 gr) ve sol meme için ise 1,260 gr (1,012 gr- 1,680 gr) idi. IMF – NAC ortalama mesafesi preoperatif değeri 18.6 cm'dir. (16–21cm).1 yıl sonrasındaki ameliyat sonrası ortalama SN-N mesafeleri 23,7 cm (22.3 ile 25,8 cm), IMF-NAC mesafesi 8,3 cm (7.4-12.3) idi. İncelenen vakaların takip süresi 12 ila 20 ay arasındadır. Gecikmiş yara iyileşmesi 2 olguda,1 olguda yara yeri enfeksiyonu, 1 olguda parsiyel greft nekrozu gözlemlendi. Operasyon sonrası 1. yıl kontrollerinde 17 hastada üst pol dolgunluğunun yeterli olduğu tespit edildi.

Tartışma ve Sonuç: Ribeironun alt pol kaynaklı flep tanımı sonrası memenin alt ve santral kısmından elde edilen otolog parenkimal fleplerin mastopekside ve meme küçültme olgularında artan bir şekilde kullanımı görülmektedir. (2) Bu yaklaşım, memeye yönelik estetik cerrahi işlemlerinden sonra meme üst polünde kalıcı olarak olumlu sonuçlar elde etmeyi ve projeksiyonu arttırmayı amaçlamaktadır. Gigantomastiler için optimal meme küçültme tekniği üzerine hala fikir ayrılıkları sürmektedir. Genel olarak, serbest meme ucu tekniği ile meme küçültme gereken gigantomasti hastalarında operasyon sonrası istenen projeksiyonun elde edilememesi, bottoming-out deformitesi ayrıca üst pol dolgunluğunun yetersiz oluşu plastik cerrahları tekniği modifiye etme konusunda arayışa itmiştir. (6-8) Çalışmamızda serbest meme ucu grefti

meme küçültme tekniği ile LIFT prosedürü kullanımı üst pol dolgunluğuna, meme projeksiyonuna ve meme harmonisine katkı sağlamaktadır. Ayrıca otoprotez dokusunun ada flebi şeklinde planlanması üst pole daha kolay ilerletilmesine ve adaptasyonuna zemin hazırlamaktadır.

Kaynaklar:

1.Thorek M (1922) Possibilities in the reconstruction of the human. NY Med J 116:572–575

2. Ribeiro L, Accorsi A Jr, Buss A, Marcal-Pessoa M (2002) Creation and evolution of 30 years of the inferior pedicle in reduction mammaplasties. Plast Reconstr Surg 110: 960-970.

3. Hammond DC, O'Connor EA (2014) The lower ısland flap transposition (LIFT) technique for control of the upper pole in circumvertical mastopexy. Plast Reconstr Surg 134: 655-660.

4. Graf RM, Mansur AE, Tenius FP, Ono MC, Romano GG, Cruz GA (2008) Mastopexy after massive weight loss: Extended chest wall-based flap associated with a loop of pectoralis muscle. Aesthetic Plast Surg. 32: 371-374.

5. Daniel M. Mammaplasty with pectoral muscle flap. Paper presented at: 64th Annual ASPRS/PSEF/ASMS Scientific Meeting; October 7–11,1995; Montreal, Quebec, Canada.

6. Firat C, Gurlek A, Erbatur S, et al. An autoprosthesis technique for better breast projection in free nipple graft reduction mammaplasty. Aesthetic Plast Surg. 2012; 36:1340–1346.

7. Ozerdem OR, Anlatici R, Maral T, Demiralay A (2002) Modified free nipple graft reduction mammaplasty to increase breast projection with superior and inferior dermoglandular flaps. Ann Plast Surg 49:506–510

8. Karsidag S, Akcal A, Karsidag T, Yesiloglu N, Yesilada AK, Ugurlu K (2011) Reduction mammaplasty using the free-nipplegraft vertical technique for severe breast hypertrophy: improved outcomes with the superior dermaglandular flap. Aesthetic Plast Surg 35:254–261

Anahtar Kelimeler: LIFT flep, NAC, meme küçültme, makromasti, otoprotez, üst pol

Resim I

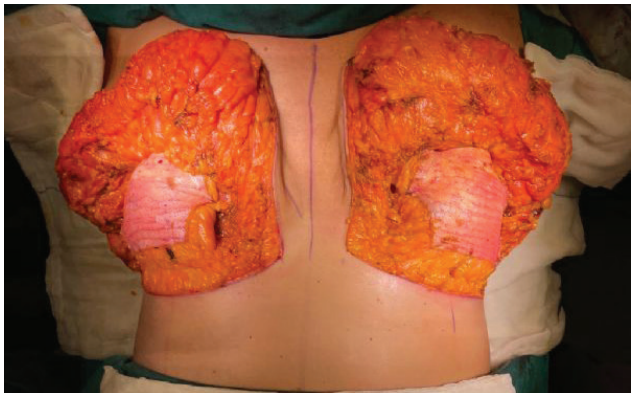

Alt ada transpozisyon flebinin adaptasyonu

P-183

Atrofik Skar Tedavisinde Fraksiyonel Radyofrekans ve İzole Mikroiğneleme Metodlarının Karşılaştırılması

Erdem Zuhal, Betül Güzel

Balıkesir Üniversitesi Tıp Fakültesi, Plastik Rekonstrüktif ve Estetik Cerrahi Ana Bilim Dalı, Balıkesir

Her yıl milyonlarca insanda travma, akne, yanık ve cerrahi gibi nedenlerle skar dokusu gelişmektedir. Skar dokusu, doku hasarına yönelik vücudun doğal bir koruyucu mekanizmasıdır. Skar dokusu atrofik, hipertrofik veya keloid skarlar şeklinde görülebilmektedir. Altta yatan doku kaybından kaynaklanan çökük görünümlerle karakterize edilen atrofik skarlar, bireyler için önemli bir estetik ve psikolojik kaygı oluşturur. Her ne kadar plastik cerrahlar için cerrahi tedavi ilk seçenek gibi görünse de, hastanın bunu reddetmesi ya da yaygın skarların cerrahiye elverişli olmaması gibi sebeplerle alternatif tedavi yöntemlerine yönelim olmuştur.

Atrofik skar tedavisinde optimal tedaviye yönelik hala standart ve üstünlüğü kanıtlanabilmiş bir yaklaşım yoktur. Son yıllarda, minimal invaziv müdahalelere yönelik paradigma değişimi, geleneksel cerrahi prosedürlere etkili ve daha güvenli alternatifler sunarak skar yönetimi alanında devrim yarattı. Atrofik skar yönetimi, mikroiğneleme ve fraksiyonel radyofrekans gibi minimal invazif tekniklerin kullanıma sunulmasıyla önemli ölçüde gelişmiştir. Bu yaklaşımlar skar dokusunda, glikozaminoglikan miktarını arttırarak doku kalitesinin arttırılması, skar derinliğinin azaltılması, kolajen ve elastin dansitesinin artarak doku sıkılaşması gibi pozitif etkilerle cerrahiye alternatif sağlayabilmektedir.

Bu çalışmada bu alanda öne çıkan iki teknik olan mikroiğneleme ve fraksiyonel radyofrekans karşılaştıtılmıştır. Deride kontrollü mikroskobik delikler oluşturulmasını içeren minimal invaziv bir prosedür olan mikro iğneleme, kollajen üretimini uyarma ve yara dokusunu iyileştirmedeki etkinliği nedeniyle büyük ilgi görmüştür. Mikroiğneleme, neovaskülarizasyon ve kolajenin yeniden şekillenmesi süreci aracılığıyla, yara dokusunun yenilenmesini teşvik ederek cilt dokusunun artmasına ve yara derinliğinin azalmasına yol açar. Tekniğin çok yönlülüğü, akne sonrası yara izleri ve çatlaklar da dahil olmak üzere çeşitli yara izi türlerinde minimum rahatsızlık hissi ve işlem süreci ile uygulanmasına olanak tanır. İşlem kolaydır, özel cihaz ve donanım gerektirmez, maliyet yükü azdır ve ulaşımı kolaydır.

Fraksiyonel radyofrekans (FRF), atrofik skar tedavisinde başka bir ileri yaklaşımı temsil etmektedir. FRF, radyofrekans enerjisini dermal katmanlara parçalı bir şekilde ileterek kontrollü termal yaralanmayı ve ardından yara iyileşme tepkisini indükler. Bu, kollajen sentezini ve yeniden yapılanmayı tetikleyerek skar esnekliğinin, dokusunun ve hacminin iyileşmesine neden olur. FRF'nin enerji seviyeleri ve penetrasyon derinlikleri gibi özelleştirilebilir parametreleri, yara izinin ciddiyetine ve hastanın cilt tipine göre özelleştirilmiş tedavilere olanak tanır. Ancak bu teknik maliyetlidir, özel cihaz gerektirir ve hasta açısından mikroiğneleme tedavisine ulaşımı kadar kolay değildir.

Bu çalışmada benzer yaş grubunda ve atrofik skar şikayetiyle başvurmuş ve matür skarları olan 14 hastada izole mikroiğneleme (n=7) ve fraksiyonel radyofrekans (n=7) tedavileri karşılaştırıldı ve bunların histolojik ve klinik sonuçları arasında anlamlı bir olup olmadığı araştırıldı. Devam eden araştırmalar bu teknikleri geliştirmeye ve bunların diğer yöntemler ile kombinasyonlarını keşfetmeye devam ettikçe, gelecek yara izi iyileşmesinde yeni bir umut sağlamak için daha da büyük bir potansiyele sahiptir.

Anahtar Kelimeler: Atrofik skar, mikroneedling, Fraksiyonel radyofrekans

P-184

35 Cm ve Üzerinde Nipple Seviyesi Olan Hastalarda Superomedial Pedikül Tekniği İle Meme Küçültme; Klinik Deneyimlerimiz

Yavuz Demir, Göktekin Tenekeci, Murat Aksaç, Toprak Geçgel, Ahmet Onurcan Durmuş, Hakan Fahri Soylu

Mersin Üniversitesi Tıp Fakültesi, Plastik Rekonstrüktif ve Estetik Cerrahi ABD, Mersin

Giriş: Ağır memeler boyun ve sırt ağrısına; sutyen askılarının baskısından kaynaklanan kızarıklıklara ve deformasyonlara, meme altı kıvrımında maserasyona neden olur. Meme dokusu, ağır memelerle ilgili neredeyse tüm semptomları gidermek için yeterince küçültülmeli ve aynı zamanda meme başı-areola kompleksine yeterli kan akışı sağlanmalıdır. Superomedial pedikül tekniği ile yapılan meme küçültme ameliyatlarının literatürde üstün estetik sonuçlar ve uzun ömürlülüğün yanı sıra daha kısa ameliyat süreleri sağladığı belirtilmiştir. Çalışmamızda 35cm ve üzerinde nipple seviyesi olan ve superomedial pedikül tekniği ile meme küçültme ameliyatı yapılan hastalarda ameliyat sonrası komplikasyon görülme sıklığını araştırdık.

Materyal-Metod: Çalışmamıza 2021-2023 yılları arasında nipple seviyesi 35cm ve üzeri olan ve superomedial pedikül tekniği ile meme küçültme ameliyatı yapılan 25 hasta dahil edildi. Hastaların ortalama yaşı 43 (26-62), ortalama nipple seviyesi sağ 38cm (35-40), sol 37cm (35-41), ortalama vücut kitle endeksi 30.97 kg/m2 (27.04-36.73) ölçüldü. Operasyon süresi ortalama 215 dakika (170-250) olup tek memeden eksize edilen doku miktarı ortalama 965 gram (530-1450) olarak hesaplandı.

Bulgular: Hastalar ortalama 3 ay takip edildi. 469 hastanın dahil edildiği bir çalışmada[1] 84 hastada yara iyileşmesinde gecikme, 20 hastada hematom, 9 hastada enfeksiyon, 17 hastada reoperasyon, 24 hastada kısmi meme başı-nipple kaybı; 185 hastanın dahil edildiği bir başka çalışmada[2] 3 hastada hematom, 3 hastada dehissens, 5 hastada kısmi meme başı-areola nekrozu görülmüş olup bizim çalışmamızda 3 hastada pansuman ile iyileşen dehissens alanları görüldü. Hematom, seroma, enfeksiyon, reoperasyon, kısmi veya tam meme başı-areola nekrozu gibi komplikasyonlar görülmedi.

Tartışma: Literatürde farklı vasküler pediküller tanımlanmıştır. Ancak çoğu klinikte meme küçültme ameliyatları için en sık kullanılan teknik hala inferior pedikül tekniğidir. Bununla birlikte, çalışmamızdan ve literatürden elde edilen veriler, cerrahlara 35cm ve üzerinde nipple seviyesi olan hastalarda meme küçültme için tercih ettikleri vasküler pedikül olarak alternatif bir teknik olan süperomedial pedikülü denemeleri ve benimsemeleri için iyi sonuçlar göstermektedir. Çalışmamızdaki komplikasyon oranları literatürde yapılan diğer çalışmalara oranla daha düşüktü.

Sonuç: 35cm ve üzeri nipple seviyesi olan hastaların meme küçültme ameliyatlarında superomedial pedikül tekniğinin kullanılması kısa ve uzun vadede bildirilen estetik faydalarla birlikte daha düşük bir komplikasyon oranı sağlamaktadır.

1-Bauermeister AJ, Gill K, Zuriarrain A, Earle SA, Newman MI. "Reduction mammaplasty with superomedial pedicle technique: A literature review and retrospective analysis of 938 consecutive breast reductions". J Plast Reconstr Aesthet Surg. 2019 Mar;72(3):410-418. doi: 10.1016/j.bjps.2018.12.004. Epub 2018 Dec 14. PMID: 30579911.

2-Uslu A, Korkmaz MA, Surucu A, Karaveli A, Sahin C, Ataman MG. Breast Reduction Using the Superomedial Pedicle- and Septal Perforator-Based Technique: Our Clinical Experience. Aesthetic Plast Surg. 2019 Feb;43(1):27-35. doi: 10.1007/s00266-018-1177-z. Epub 2018 Jun 14. PMID: 29948104.

Anahtar Kelimeler: meme, nipple, superomedial

P-185

Enhancing Outcomes: Streamlining the Care of International Patients Following Surgery

Sylvia Katharina Kaduk, A. A. Altintas

Essen University Germany Plastic and Aesthetic Surgery

Introduction: Over the past seven years, we have taken over the care of 1200 patients who had their initial treatment in Turkey and were forwarded for further care to our centers in Germany, Switzerland, and Austria. In 78% of cases, the patients first made contact after the onset of one or more complications, making the follow-up care a critical challenge. Our goal is to optimize the care of these patients and to increase their satisfaction through effective post-treatment procedures.

Materials-Methods: 1200 patients who initially underwent surgery in Turkey were treated during the period from 2015-2022. The following procedures were performed: rhinoplasty (40%), liposuction (30%), firming procedures (25%), and others (5%). The most common postoperative complications that we had to treat included wound healing disorders (60%), infections (55%), pain (52%), dimpling (38%), hypertrophic scar formation (30%), and hematomas (21%).

Conclusion: In response to the high complication rate, we have developed a guideline aimed at ensuring safe and early provision of adequate aftercare. Through these measures, we aim to reduce the number of complications in patients who have surgery in Turkey but live abroad, and to ensure the satisfaction of patients through optimal post-treatment. Further work is necessary to verify the effectiveness of this guideline and to potentially implement further improvements.

Anahtar Kelimeler: Aesthetic Surgery, International Patients, Outcome

P-186

Küçültme Mammoplasti Hastalarında Komplikasyon Yönetimi

Mustafa Akyurek, Gokay Karaemir

Çanakkale Onsekiz Mart Üniversitesi, Plastik Rekonstrüktif ve Estetik Cerrahi Kliniği

Giriş: Estetik prosedürler arasında en sık uygulanan cerrahi girişimlerden biri küçültme mammoplastilerdir. Uzun yıllardır yapılan bu cerrahinin komplikasyon oranları anatomik bilgilerin artmasıyla azalmıştır. Memenin küçültülmesine yönelik doku eksizyonunu takiben meme ucunu uygun yere sağlıklı bir şekilde yükseltmek, bu sırada her iki meme arasında simetri sağlamak ameliyatın birincil hedefi iken; meme ucunun meme yuvarlığının doğru yerinde konumlanması, hisli olması ve skar dokularının minimal olması ikincil hedeflerdendir. Bu hedef doğrultusunda meme ucu kanlanmasını sağlayan flaplerin konfigürasyonuna göre ameliyatlar isimlendirilir. Bu çalışmanın amacı kliniğimizde kullandığımız superiomedial pediküllü küçültme mammoplastilerde karşılaştığımız komplikasyonları, komplikasyonların yönetimini, bu komplikasyonlarla bir daha karşılaşmamak için aldığımız önlemleri tartışmaktır.

Materyal-Metod: Çanakkale Onsekiz Mart Üniversitesi Plastik Cerrahi tarafından 2014 Mayıs-2023 Haziran ayları arası septum bazlı superiomedial pediküllü küçültme mammoplasti tekniği ile opere edilen hastaların demografik bilgileri, antropometrik ölçümleri, eksize edilen doku ağırlıkları ve postoperatif komplikasyonlar toplandı. Karşılaşılan her komplikasyona yönelik alınan önlemler ve bu önlemlerin ne derece başarılı olduğu tartışıldı.

Sonuçlar: Çalışmanın baz aldığı periyot içerisinde 310 hastanın septum bazlı superiomedial pediküllü küçültme mammoplasti tekniği ile ameliyat edildiği tespit edildi. Hastaların ortalama yaşı 41,2 olup (17-74), ortalama 540gr doku eksize edildi. Hastaların ortalama SN-Nipple mesafeleri 31,1cm olup, maksimum sternal notch-nipple mesafesi 51cm idi. 6 hastada nipple-areola kompleks tek taraflı veya iki taraflı nipple-areola kompleks nekrozu, 8 hastada yara yerinde majör açılma, 12 hastada da post-operatif takiplerinde bottom-out deformitesi izlendi. Hastalar ortalama 16.3 ay takip edildi. Vaka serimizde karşılaştığımız NAC nekrozları incelendiğinde 4 hastada meme meridyenlerinin asimetrik olduğu ve nekrozun nipple-areola kompleksin medialize edilmeye çalışıldığı tarafta olduğu görüldü. Kalan 2 hastanın birinin ameliyat sonrasında ağır sigara içici olduğu öğrenilirken, diğer hastanın ise sternal notch-nipple mesafesine oranla meme tabanının oldukça dar olduğu görüldü. Yara yerinde majör dehissansı olan hastaların dördünün postoperatif 3. günde sigara içmeye başladıkları, diğer dördünün ise asimetrik meridiyene sahip memelerin nipple-areola komplekslerin medialize edilmeye çalışıldığı tarafta oluştuğu gözlendi. Bottom-out deformitesi gelişen hastaların, vertikal skar paterninde kapatıldığı dördünün ise SN-nipple mesafesi 40cm üzeri hastalar olduğu gözlendi.

Tartışma: Küçültme mammoplasti ameliyatlarında superiomedial pediküllü NAK flebinin meme ucunu eleve etmek için güvenli olduğu gösterilmiştir. Ayrıca Würinger tarafından tanımlanan septumun korunmasının meme ucunun venöz dolaşımının güvenliğini artırdığı ve daha uzun nipple-areola kompleks fleplerinin güvenle kaldırılmasını sağlamıştır. Memenin antropometrik ölçümleri alınırken tespit edilen meme meridyeni gelişimi esnasında nipple-areola kompleksin aşağıya doğru inişini gösteren bir çizgidir. Nipple-areola kompleks nekrozu ve büyük dehissanslara, meme ucunun pre-op çizilen meridyenin medialine geçirmeye çalıştığımız vakalarda rastladık. Dolayısıyla meme meridyenlerinin orta hatta uzaklığının eşit olmadığı vakalarda superiomedial pedikül yerine inferior pedikül kullandık. Bu tercihin sebebi superiomedial pedikülün ekstra rotasyonun önüne geçmekti. Diğer sıkıntı yaşadığımız hastanın özelliği ise meme tabanının orantısız olarak dar olmasıydı. Bu durumda yaşanan vasküler yetmezliğin uzun NAK pedikülünün meme zarfının içerisine sığmadığı ve meme ucuna giden damarların katlanarak beslenmeyi bozması olduğunu düşündük. Her ne kadar septum bazlı superiomedial pediküllü küçültme tekniğinin ekstrem boyutlu memelerde meme ucunun güvenle yeni yerine taşındığı gösterilmiş olsa da, bu memelerde nipple-areola kompleks beslenmesinin bozulma ihtimalinin yüksek olduğu göz önünde bulundurulmalıdır.

Anahtar Kelimeler: komplikasyon, küçültme mamoplastisi, superomedial pedikül

P-187

Büyütme Mamoplastisinde Kullanılan İmplant Hacmine Göre Hasta Memnuniyetinin Değerlendirilmesi

Sergen Karataş, Gökçe Yıldıran, Zekeriya Tosun

Selçuk Üniversitesi Tıp Fakültesi, Plastik, Rekonstrüktif ve Estetik Cerrahi, Konya

Giriş: Büyütme mamoplastisi, plastik cerrahi klinik pratiğinde memnuniyet oranı en yüksek operasyonlardan biri olup sıralamada en önlerde yer almaktadır. Uygun boyutta implant seçimi operasyon başarısında kritik bir önem taşımaktadır. Günümüzde değişen estetik algılar sonucu büyük hacimli implant seçimine yönlenen hastalar ile vücut proporsiyonuna uygun hacimli implant seçimi yapmak isteyen cerrahlar birlikte düşünüldüğünde operasyon için belirlenen uygun boyutta implant seçimi gerek hastayı gerek cerrahı zorlamaktadır. Bu çalışma farklı boyutlarda implant kullanılan hastalarda, meme büyütme operasyonunun kullanılan implant hacmine göre hasta memnuniyetini değerlendirilmesini amaçlamaktadır.

Method: Kliniğimizde son 2 yıl içinde aynı cerrah tarafından subglandular planda augmentasyon mamoplasti yapılan 41 hasta rastgele seçilerek çalışmaya dahil edildi. Kullanılan protez hacmine göre 360 cc altı protez konulan 22 hasta Grup 1; 360 cc ve üstü konulan 19 hasta Grup 2 olarak belirlendi. Çalışmaya dahil edilen 41 hastaya 'BREAST-Q Version 2.0 Augmentation Module Pre- and Postoperative Scale' ölçeği kullanılarak 'psikososyal ve cinsel iyilik hali, meme ve ameliyat sonucunun memnuniyeti' olmak üzere 4 konu başlıkları altında sorular preoperatif ve postoperatif dönemleri içerecek şekilde yönlendirildi. Elde edilen verilerin analizi SPSS Versiyon 22.0 (SPSS Inc, Chicago, IL) programı aracılığı ile yapıldı. Mann Whitney u testi kullanılarak $p<0.05$ değeri istatistiksel olarak anlamlı kabul edildi.

Bulgular: Grup 1 'de yaş ortalaması 30,14 (21-43), postoperatif takip süresi 12,14 ay (1-24), kullanılan protez hacimlerin ortalaması 286,43 (240-330) olarak bulunurken; Grup 2'de yaş ortalaması 29,25 (18-41), postoperatif takip süresi 16,13 ay (2-24), kullanılan protez hacimlerin ortalaması 422,50 (360-620) olarak tespit edildi.

Psikososyal iyilik hali kategorisi altında yöneltilen sorular preoperatif ve postoperatif olarak ayrı ayrı değerlendirildi. Memnuniyet oranları Grup 1 de preoperatif %37,14 ve postoperatif %82,71 iken Grup 2 de preoperatif %38 ve postoperatif %95,56 olarak hesaplandı. Preoperatif değerler arasında anlamlı bir fark bulunmazken; postoperatif değerler arasında büyük protez kullanılan hastalarda küçük protez kullanılanlara göre memnuniyetin anlamlı olarak yüksek olduğu görüldü. (p:0,015)

Cinsel iyilik hali kategorisinde; memnuniyet oranları Grup 1 preoperatif %19 ve postoperatif %75,93, Grup 2 ise preoperatif %25,56 ve postoperatif %94,56 olarak değerlendirildi. Preoperatif değerler arasında anlamlı bir fark bulunmazken, postoperatif değerler arasında büyük protez kullanılan hastalarda küçük protez kullanılanlara göre memnuniyetin anlamlı yüksek olduğu görülmüştür. (p:0,03)

Meme memnuniyeti skalasında; Grup 1 preoperatif %18,21 ve postoperatif %82,29, Grup 2 preoperatif % 25 ve postoperatif % 90,19 olarak tespit edildi. Preoperatif ve postoperatif verilen yanıtlar her iki grup karşılaştırılarak değerlendirildiğinde anlamlı fark tespit edilmedi. (p:0,498 ve p:0,294)

Ameliyat sonucunun memnuniyeti hakkında hastalara sorulduğunda küçük protez kullanılanlarda % 88,29 ve büyük protez kullanılanlar % 94,50 gibi yüksek memnuniyet oranlarının olduğu görüldü. Her iki grubun ameliyat memnuniyeti kıyaslandığında büyük protez kullanılanların daha yüksek olduğu görülürken gruplar arasında anlamlı bir farkın olmadığı görüldü. (p:0,193)

Tartışma: Literatürde; hastaları meme büyütme operasyonuna yönlendiren ve bu operasyon için motive eden etkenlerin psikososyal kökenleri olduğu gösteren çalışmalar bulunmaktadır. Meme hacminden ve şeklinden memnuniyetsizlik; bunun doğrultusunda özgüven ve öz değer kaybı, hayat kalitesinde azalma gibi şikâyetler, hastaları operasyon için motive eden nedenler arasında yer almaktadır. (1-2)

Başarılı operasyonların gerçekleştirildiği ve yüksek hasta memnuniyetinin elde edildiği büyütme mamoplastisinde kullanılacak uygun implant hacmi operasyonun temelini oluşturur. Protez seçimi hasta ve cerrahın ortak kararı sonucu alınır. Son dönemde değişen estetik algılar ve hastaların talepleri, cerrahları uygun implant hacminin seçiminde büyük protez kullanımına yönlendirmektedir. Meme büyütme operasyonunu ve hasta memnuniyetine değerlendiren birçok çalışma mevcut iken, implant hacmine göre meme büyütme operasyonu ve hasta memnuniyeti değerlendiren az sayıda çalışma bulunmaktadır. (3-5)

Bu çalışmada büyük implant boyutlarının, hastaların psikososyal ve cinsel iyilik hallerine katkıları daha fazla olduğu görülmüştür. Operasyon sonucunun memnuniyeti ve operasyon sonrası mevcut meme memnuniyeti değerlendirildiğinde de büyük implant kullanılan hastalarda küçük implant kullanılan hastalara göre memnuniyetin daha yüksek olduğu görülmektedir.

Sonuç olarak implant boyutunun büyüklüğü ile memnuniyet koreledir. Bunun sebebi psikososyal iyilik hali artan hastaları operasyona götüren asıl sebeplerin de psikososyal kaynaklı olması muhtemeldir.

Kaynaklar:

1- Psychological Considerations in Cosmetic Breast Augmentation, Plast Surg Nurs 2007 Jul-Sep;27(3):146-54.

2- Psychological issues associated with breast augmentation, ssues Ment Health Nurs 2009 Jun;30(6):377-82.

3- The effect of breast augmentation surgery on quality of life, satisfaction, and marital life in married women using BREAST-Q as a validation tool, J Family Med Prim Care. 2020 Feb; 9(2): 711–713.

4- Analysis of satisfaction and well-being in the short follow-up from breast augmentation using the BREAST-Q, a validated survey instrument, Aesthet Surg J 2013 Feb;33(2):245-51

5- Understanding the effect of breast augmentation on quality of life: prospective analysis using the BREAST-Q, Plast Reconstr Surg. 2014 Apr;133(4):787-795.

Anahtar Kelimeler: Augmentasyon Mamoplasti, meme büyütme, implant seçimi

P-188

Plastik Cerrahi Perspektifinden Bütünsel Fasiyal Rejuvenasyona Minimal İnvaziv Yaklaşımlarımız ve Algoritma Önerilerimiz

Yunus Çağrı Güzel, Betül Gözel

Balıkesir Üniversitesi Tıp Fakültesi Hastanesi

Giriş: Yüz ve boyuna uygulanacak gençleştirme işlemi için pek çok minimal invaziv işlem tanımlanmıştır ve popülerlikleri gün geçtikçe artmaktadır. Son yıllarda yüz gençleştirmede cerrahi işlemlerde azalma görülürken,bir araştırmaya göre minimal invaziv işlemlerde %237 oranında artış izlenmiştir.

Minimal invaziv yöntemlerin yoğun şekilde uygulanmalarına karşılık hangi durumda ne tür bir tekniğin seçileceği ve hangi sırayla bu işlemlerin yapılacağı konusunda bir konsensus bulunmamaktadır Her bireyin yaşlanma hızı ve süreci farklı seyreder. Cilt tipi, hayat stili, metabolik hastalıklar, hormonal sebepler ve genetik durumlar gibi sebepler bu sürecin hızını etkiler.

Glogau güneş hasarının derecesine (pigmentasyon, solar keratoz) ve kırışıklıkların varlığına ve yoğunluğuna göre yaş gruplarını 4'e ayırmıştır. Ancak ülkemizde Fitzpatrick cilt sınıflamasına göre tip 3 ve tip 4 hastalar çoğunlukta olduğundan solar etkilenme, bulgular ve kırışıklık dereceleri yaş gruplarına göre Glogau'nun önerdiği sınıflamadan farklı olabilir.

Biz yaş gruplarını ihmal ederek klinik yaşlanma bulguları ve hasta şikayetlerine göre bir tedavi algoritması öneriyoruz. Bu algoritmada sırasıyla değerlendirmeye alınan 3 klinik durum bulunmak.

1) Cilt değişikliklerinin değerlendirilmesi (pigmentasyon, ince kırışıklıklar, solar keratoz, telenjiektazi)

2) Ciltte bölgesel ya da bütünsel hacim kaybının değerlendirilmesi (yağ atrofisi) ya da yağ hipertrofisi ve deformiteler (kare yüz)

3) Malpoze dokuların değerlendirilmesi

Materyal ve Metod: 2011-2023 yılları arasında yüz ve boyunda bütünsel antiaging yapılan toplam 53 kadın hasta çalışmaya alındı. ort yaş. 54.7 (43-75) idi. Daha önce gençleştirme amaçlı opere edilmiş hastalar çalışma dışında tutuldu.

Hastanın şikayetinin olduğu yöne doğru probleme yönelme antiaging yaklaşımlarımız içindeki temel parametredir ancak bütünsel antiaging için başvuran hastalarda aşağıda belirtilen işlemler, belirtilen sırayla uygulanmıştır

Cilt Rejuvenasyonu (1. Basamak): Yüz ve boyunda bütünsel antiaging hedeflediğimiz hastalarda ilk tedavi aşamasında ciltte azalan elastin ve kollajeni replasmana ve cildi sıkılaştırmaya yönelik 4 temel tedavi yöntemi belirledik. Bunlar mezoterapi, PRP, mono PDO ipler ve fraksiyonal radyofrekanstır (RF). Tüm tedavilerin öncesinde topikal anestezik kremler kullanılır.

Mezoterapi: Solar hasarı hafif/orta durumda olan, hafif/orta kırışıklıklara sahip, ciltte matlaşma, gözeneklerde genişleme, eş zamanlı akne şikayetleri olan hastalara uygulanır. Tüm yüz ve boyun bölgesine yapılır. Seans araları 3-4 haftadır. Cildin durumuna 1 yılda göre minimum 4 maksimum 8 seans şeklinde uygulanır ve 3 ay aralarla idame seansları düzenlenir.

PRP: Mezoterapi ile aynı endikasyonlarda, aynı tedavi aralıklarında uygulanır. Allerjisi olan hastalarda tercih edilir. Otoimmün hastalıklarda kontrendikedir.

Fraksiyonel RF: Orta/ağır kırışıklıkları olan, eş zamanlı ciltte kabalaşma ve akne skarları olan hastalarda tercih edilir. Ayda 1 olmak üzere 5 seans şeklinde uygulanır. Akabinde mezoterapi ya da PRP ile kombine edilebilir. Aktif akne ve yara varlığında kontrendikedir.

Mono PDO İpler: öncelikli olarak alt göz kapakları rejuvenasyonunda endikedir. Hafif torbalanma, kapak cildinde incelme ve yoğun kırışıklık durumlarında tercih edilir. Gıdı yağlanması ve çene konturunda silinme durumlarında yağ eritici tedavilerle beraber iyi sonuçlar verir. Aynı zamanda boynun derin kırışıklıklarında da fayda sağlar.

Yağ Kompartmanlarının Reorganizasyonu (2. Basamak): Bu aşamada nazolabial alan, zigoma, göz altları, yanak ve çene bölgesi gibi alanlarda derin ve yüzeyel yağ kompartmanlarında kayıp yaşanırken, mandibular bölge, gıdı ve submandibuler alanlarda yağ hipertrofileri olabilir.

Yağ dokularının replasmanı amacıyla biyolojik yağ dokuları ve sentetik dolgular kullanılır. Sentetik dolgu olarak gerektiğinde kolayca eritilebildiğinden hyalüronik asit içerikli olanları tercih ediyoruz. Cilt dokusunda yıpranma, düzensiz pigmentasyon, solar hasar ve yoğun kırışıklık şikayeti olan hastalarda yağ aynı zamanda mezodermal kök hücre deposu olduğundan, doku onarımındaki etkisi göz önüne alınarak yağ dolguları önerilir. Yağ ve kök hücre dolguları ihtiyaca göre 1-3 seans arasında tekrarlanır. Ancak alt göz kapağı cildi altına uygulandığında ksantelezma benzeri sarı renkli pigmentasyonlar yapabildiğinden tercih etmemekteyiz.

Sentetik dolguları göz altı çökmelerinde ve tek alanda atrofi şikayeti olan hastalara öneriyoruz. Göz altında depresyonunun yanı sıra torbalanma şikayeti bulunan hastalarda hyalüronik asit su tuttuğundan torbalanma şikayeti belirginleşebileceğinden mono ipler öncelikli tercihimiz olmaktadır.

Hipertrofik yağlar hafifse bazen sadece 1. basamaktaki tedavilerin uygulanmasıyla iyi sonuçlar alınabilir. Ancak ağır yüzlerde ve yoğun yağlanmalarda fostaditilkolin ve L karnitin içeren lipolitik mezoterapiler uygulanır. Yağlanmanın durumuna göre 3-5 seans arasında aylık aralarla uygulama yapılır.

Sentetik dolguların bir diğer alternatifi daha dayanıklı ve kalın PDO iplerin nazolabial alan ve gülme çizgilerinde uygulanmasıdır ki bu uygulamalar tekrar edilebilir ve sonuçları iyidir.

Malpoze Dokuların Değerlendirilmesi (3. Basamak):İlerleyen yaşla beraber artan deri sarkıklıkları, kemik rezorbsiyonu, kemik boşlukların büyümesi ve masseterik ve diğer asıcı ligamanlardaki bağ dokuları desteğinin kaybı 1. ve 2. basamaktaki tedavileri almış olsalar dahi yüzdeki dokuların malpoze görünmelerine yol açabilir, malar düzleşme, infraorbital alanlarda depresyon, çene hattında küntlük, boyun cildinde yığılma ve katlantılar hastanın şikayet konularını oluşturabilir. Yaş ilerledikçe hyoid kemik ve larinks yavaşça alçalır bu da servikomental açının kaybına veya yumuşamasına neden olur.

Bu durumda boyun, alt yüz bölgesi ve yanaklara askı ipleri (loop lift) ve kılçıklı iplere 4-6 ay aralarla fazla cildi ve malpoze cilt altı dokuları kulak önlerinde ve temporal bölgede toparlanarak daha iyi sonuçlar almak mümkündür.

Sonuçlar: Anlatılan tedavi algoritmasıyla yaklaşılan bu hastaların en az 1 yıllık takiplerinde hasta memnuniyetinin iyi olduğu ve problemin kompleksliğine göre kombine şekilde yapılan bu tedavilerin birbirlerinin tamamlayıcısı ve additif etkilerinin olduğu, hem etkinlik derecesini ve hem de tedavilerin etki sürelerini arttırdığı izlendi. Önerdiğimiz algoritmanın etkinliği 53 hastada test edilmiş olup antiaging işlemlerin bu sırayla yapılması önerilmektedir.

Bütünsel Rejuvenasyon öncesi 75 yaş kadın hasta (üst 3 fotoğraf), Bütünsel Rejuvenasyon sonrassı 6. ay (alt 3 fotoğraf)

Anahtar Kelimeler: Yüz boyun, Bütünsel rejuvenasyon, Minimal invaziv, Algoritma

Bütünsel Rejuvenasyon öncesi 75 yaş kadın hasta (üst 3 fotoğraf), Bütünsel Rejuvenasyon sonrassı 6. ay (alt 3 fotoğraf)

Bütünsel Rejuvenasyon öncesi 75 yaş kadın hasta (üst 3 fotoğraf), Bütünsel Rejuvenasyon sonrassı 6. ay (alt 3 fotoğraf)

P-190

Boyut Gerçekten Önemli Midir? Abdominoplasti Operasyonlarında Uygun Boyutta Umblikus Oluşturma

İbrahim Giray Genç, Safa Manav

Özel Vanity Plastik Cerrahi Tıp Merkezi, İstanbul

Giriş: Umblikus karnın önemli bir anatomik yer işareti ve estetik karın görüntüsünün de en önemli belirleyicilerinden biridir. Abdominoplasti operasyonlarında umblikus yeri değiştirilirken bu harmoniyi korumak gerekmektedir. Bu nedenle umblikus yeri ve formu yanında uygun boyutta bir umblikus oluşturmak estetik sonuç üzerinde büyük bir etkiye sahiptir.

Metod: Temmuz 2022- Ocak 2023 arası abdominoplasti operasyonu geçiren 15 hasta retrospektif olarak incelendi. Tüm hastalara umblikus için karın flebi gergin pozisyonda iken flep üzerinde belirlenen bölgeye 8-10 mm çapında olacak şekilde yer açıldı. Hastalar umblikal nekroz, yara ayrışması, geç iyileşme, ameliyat sonrası 6. ayda hasta memnuniyeti ve 6. Ayda umblikal çap ölçülerek değerlendirildi.

Sonuçlar: Altıncı ay sonunda çalışmada incelediğimiz 15 hastanın hepsi umblikal boyuttan ve şekilden memnun idi. Umblikal nekroz görülmedi. Bir hastada parsiyel yara ayrışması görüldü. Pansumanla sekonder iyileşti. Altıncı ay sonunda tarafımızca ölçülen ortalama umblikus çapı 15 mm (13-18 mm) idi.

Tartışma: Abdominoplastide insizyonlar bikini altında kaldığından belkide operasyonun estetik açıdan en önemli belirteci umblikus şeklidir. Abdominoplasti sonrası aşırı geniş umblikuslar hastaların en sık şikayetlerinden biridir. Bu durum karnın estetik görüntüsünü bozmakla beraber, opere edilmiş karın görüntüsünü de açık şekilde çevreye açık etmektedir.

Biz hastalarımızda bu genişlemeden kaçınmak için umblikus için olabildiğince küçük yer açmanın daha mantıklı olacağını düşündük. Bu sayede skar üzerindeki gerim cilde doğru değil umblikus merkezine doğru olacağından operasyon sonrası aşırı genişlemenin oluşmayacağını öngördük. Sonuçlarımızda da hiçbir hastada estetik açıdan fazla geniş hasta memnuniyetini bozan umblikus görülmemesi bizim teorimizi destekledi. Tekniğimizle ilgili bir diğer endişemiz oluşturduğumuz deliğin fazla dar olup umblikal sapı boğarak nekroza neden olacağı idi. Burda da cildin elastikiyetinden yararlanarak açtığımız deliği önce parmağımızla genişletip daha sonra umblikal sapı yerine oturttuk. Bizim hastalarımızdan bir hastada parsiyel yara ayrışması görmemize rağmen hiçbir hastada umblikal nekroz görülmedi.

Sonuç: Umblikus karın estetiğinin en önemli işaretlerinden biridir. Abdominoplasti operasyonlarında ameliyat sonrası aşırı genişlemiş umblikustan kaçınmak ve uygun boyutta bir umblikus elde etmek için karın flebinde 8-10 mm çapında aralığında bir açılması uygun gözükmektedir.

Anahtar Kelimeler: abdominoplasti, umblikus, boyut

Geniş Umblikus

Operasyon Sonrası Aşırı Geniş Umblikus Hastaların Sık Şikayet Nedenlerindendir.

P-193

Nazolabial Dolgu Sonrası Nekroz Vaka Sunumu

Eray Işık, Mehmet Aydın

Medipol Mega Üniversite Hastanesi

Hyaluronik asit (HA) dolgusu, yüz estetiği uygulamalarında en yaygın prosedürlerden biridir. HA sıklıkla nazolabial, nazal, glabellar bölgeler, çene hattı, gıdı hattı, dudak, malar, temporal ve infraorbital bölgelere uygulanmaktadır. Anında sonuç vermesi, ayakta tedavi edilebilmesi, düşük maliyeti ve tekrarlanabilirliği nedeniyle hastalar tarafından sıklıkla tercih edilmektedir. Hastalar genellikle HA uygulamasını sosyal medya ve diğer çeşitli faktörler nedeniyle ciddi yan etkileri olmayan basit bir işlem olarak görmektedir. Bu nedenle bazı merkezlerde hekim olmayan kişiler tarafından bile dolgu enjeksiyonları yapılmaktadır. Basit bir işlem olmasına rağmen komplikasyonlarla karşılaşma oranı her geçen gün artmaktadır.

Nekroz birçok estetik tedavi sırasında veya sonrasında ortaya çıkabilse de, en yaygın olarak kolajen, hyaluronik asit, kalsiyum hidroksilapatit, polimetilmetakrilat boncuklar (PMMA) ve yağ dahil olmak üzere dermal dolgu maddelerinin enjeksiyonu ile ilişkilidir. Kolajen enjeksiyonuna bağlı nekroz insidansı her 100.000 vakadan 9'unda bildirilmiştir ve bunların yüzde 50'si glabellar bölgededir ve diğer dolgu maddelerinin kullanıldığı her 100.000 vakadan 1'inde bildirilmiştir.

Komplikasyonlar tam olarak sınıflandırılamamasına rağmen erken ve geç dönem olarak kabaca ele alınabilir. Erken dönem komplikasyonlarında hastaya bağlı alerjik reaksiyon ve aktif uçuğa bağlı komplikasyon. Kullanılan tekniğe bağlı olarak; yertersiz düzeltme, aşırı düzeltme, asimetri, nekroz, enfeksiyon, emboli ve körlük. Enjeksiyona bağlı olarak ağrı, şişme ve morarma görülebilir.

Nekrozun Belirti Ve Bulguları Ağrı: Nekroz oluştuğunda hasta tarafından genellikle şiddetli ağrı hissedilir. Lokal anestezik kullanılmışsa (topikal olarak, sinir bloğu olarak veya ürünle birlikte uygulanmışsa), bu semptom azaltılabilir. Şiddetli ağrı, dermal dolgu tedavilerinin bildirilen bir etkisi değildir. Bir hasta tedavi sırasında veya tedaviden sonraki saatlerde şiddetli ağrıdan şikayet ederse, bu durum uygulayıcıyı yaklaşan nekroz riski konusunda uyarmalı ve acil bir inceleme gerektirmelidir.

Uzun Süreli Ağarma: Vasküler yapı etkilendiğinde, kan akışındaki azalma nedeniyle bölge genellikle başlangıçta çok soluk, beyaz veya esmer görünecektir. Bu renk iğnenin çıkarılmasından sonra da kalacaktır. Ağarma paterni genellikle düzensiz olarak tanımlanır ve kısıtlanan kan akımı ile aynı yolu izler. Adrenalin veya bazı topikal anestezikler kullanılmışsa bu ağarma belirgin olmayabilir.

Alaca, mor renk değişikliği: Bu durum genellikle tedaviden birkaç saat sonra doku ölümü gerçekleştiğinde ortaya çıkar.

Soğukluk: Kan akımı etkilendiğinde, dokular perfüze edilmediğinden cildin sıcaklığı azalacaktır. Bu durum enjeksiyondan hemen sonra belirgin olmayacaktır.

Soğukluk: Kan akımı etkilendiğinde, dokular perfüze edilmediğinden cildin sıcaklığı azalacaktır. Bu durum enjeksiyondan hemen sonra belirgin olmayacaktır.

Dikkat Edilmesi Gereken Alanlar:

Glabellar bölge. Nekroz vakalarının yüzde ellisi, bu havza bölgesindeki zayıf kollateral dolaşım nedeniyle glabellar bölgeye dermal dolgu maddelerinin enjeksiyonu sonucu ortaya çıkar.

Burun ucu ve alar üçgen. Burun ucu ve alar üçgen de yaygın olarak etkilenir çünkü bu bölgelere kan, kollateral kan akışı olmayan bir uç arter tarafından sağlanır. Açısal arter alar üçgen içinde keskin bir şekilde döner ve nekroza yol açan dış kompresyona veya yanlışlıkla enjeksiyona eğilimlidir.

Tedavi Seçenekleri Tedaviyi Derhal Durdurun: Uygulayıcılar kan akışının tehlikeye girdiğinden şüphelenir şüphelenmez (risk altındaki bir bölgede ağrı ve beyazlaşma ile kendini gösterir), en önemli adım derhal daha fazla ürün enjekte etmeyi kesmek ve mümkünse iğneyi geri çekerken ürünü aspire etmektir.

Bölgeye Masaj Yapın: Masaj, kan akışını teşvik etmeye yardımcı olur ve dermal dolgu maddesinin bir damarı sıkıştırmasından kaynaklanan herhangi bir tıkanıklığı giderebilir. Birkaç dakika boyunca masaj yapılması gerekebilir.

Isı Uygulayın: Isı vazodilatasyonu teşvik edecek ve bölgeye kan akışını artıracaktır.

Bölgeye hafifçe vurun. Bir bölgeye hafifçe vurmak, bölgedeki veya damarın daha yukarısındaki intra-arteriyel embolileri yerinden oynatabilir.

Hyaluronidaz ile enjekte edin

Nitrogliserin macunu uygulayın.

Aspirin

Antibiyotikler

Yüzeysel debridman

Yara bakımı yönetimi. İyileşmeyi teşvik etmek için uygun pansumanlar uygulayın ve yara bakımı yapın.

Yönlendirin: Daha fazla tavsiye ve/veya tedavi için nekroz yönetiminde deneyimli diğer uygulayıcıları dahil etmek her zaman mantıklıdır.

Tıbbi savunma kuruluşunuzla görüşün. Nekroz hastalarda önemli yara izlerine ve sıkıntıya neden olabilir. Uygulayıcılar, bir hastanın malpraktis iddiasında bulunma olasılığına karşı hazırlıklı olmalıdır.

Ek öneriler. Hiperbarik oksijen tedavisi, kanser veya travma vakalarını takiben burun ucu greftinde başarılı bir şekilde kullanılmış ve revaskülarizasyon üzerinde olumlu sonuçlar vermiştir, ancak bunu estetik prosedürlere bağlı nekroz için önermek için yeterli kanıt yoktur.

Düşük molekül ağırlıklı heparin4 kullanımı bir vaka raporunda tromboz ve embolizasyonu önlemek için kullanılmıştır, ancak bunu standart bir tedavi olarak önermek için yeterli kanıt yoktur.

Olgu Sunumu: 18.05.2023 saat: 20.07

Şikâyet: Dolguya bağlı burunda, yanakta ağrı ve beyazlaşma

Hikâye: 16.05. 2023'te dış merkezde nazolabial dolgu yapıldıktan sonra burun sağ tarafında ve sağ yanakta artan ağrı, 24 saat sonra şişme ve 48 saat sonra bu sabah iskemiğe bağlı beyazlama ve yer yer siyah alanlar kendisini göstermiş.

Öz Geçmiş: HT mevcut Anti-HT kullanıyor. Üst çene ilerletme osteotomisi operasyonuyla alakalı üst maksillada iliak kemik grefti mevcut.

Soy Geçmiş: Doğal

Fiziksel Muayene Bulguları: Burun sağ kanadından tip soluna kadar uzanan sağ nazolabial çizgiden zigomaya uzanan 2*4cm alanda özellikle sağ alar base'i etkileyen sınırı belirgin geçişli olmayan iskemiye bağlı beyazlama ve beyazlamaların ortasında yer yer siyah nekrotik alanlar. Sağ alar base tamamen nekrotik görünümde.

Fasyal arterin diğer dalları beslediği alanlar doğal.

Fasyal muayenede belirgin özellik yok.

Etkilenen sahalarda ağrı mevcut.

Nazal mukoza ve kanlanması doğal.

Tedavi ve Bakım: Hastaya deri prick ile alerji testi uygulandıktan sonra 30 dakika aralıklarla multiplanar olmak üzere 1-1-0.5-0.5 toplam 3cc hyalüronidaz yapıldı.

İşlemler sonucu önce yanakta önce yanakta daha sonra burun kanadında ağrı kayboldu.

Yanakta iskemik alanlar dışında kanlanmanın geri döndüğü görüldü.

Daha sonrasında burun tipinin solu, ucu ve bir miktar sağ kanada ilerleyen alanda; sağ burun duvarının proksimal iskemik alanlarında kanlanma görülmeye başlandı.

Sağ alar base ve sağ kanatta belirgin kanlanma henüz görülmedi.

Antibiyoterapi, aspirin, anrecta krem, ve terramycin reçete edildi. Gerekli önlemler, yara bakımı, sıcak uygulama ve acil durumlar anlatılarak ertesi gün kontrole çağrıldı.

Polikliniğimize kontrole gelen hasta yapılan muayenenin ardından Su altı hekimliği birimine yönlendirilerek hastaya 19.05.2023 ile 07.06.2023 tarihleri arasında her biri 120 dk olacak şekilde toplamda 12 seans Hiperbarik oksijen tedavisi uygulanmıştır. Tedavi ile burun sağ kanadında 1*1 cm alanda yüzeyel iskemik, nekrotik krut yapısı oluşması sonrası derinlik gelişmeyen krutla ve tarafımızca kontrollerle takibi sonunda 25.08.2023 yer yer his kaybı mevcut olan fakat tam iyileşme gösteren alanları görmekteyiz.

HA ürünleri yaygın olarak kullanılmaktadır ve son derece güvenlidir. Komplikasyonlar, mantıklı hasta seçimi, zaman içinde test edilmiş temel ilkelerin uygulanması ve mevcut tedaviler hakkında güçlü bir çalışma bilgisi ile en aza indirilebilir. Bu hastamızda görüldüğü üzere doğru tedavi ile multidisipliner yaklaşımla hastanın nekroz sahası giderek küçülmüş ve yüzeysel bir iz bırakmıştır.

Anahtar Kelimeler: Dolgu, nekroz, olgu sunumu

Hasta Fotoğrafları

05.06.2023 HASTA FOTOĞRAFLARI

P-194

Künt Travma Sonrası Oluşan Gamze ve Subsizyonla Tedavisi

Emre Özer[1], Billur Sezgin Kızılok[2], Melike Taşlıpınar[2]

[1]*Yeditepe Üniversitesi Tıp Fakültesi Plastik, Rekonstrüktif ve Estetik Cerrahi Ana Bilim Dalı, İstanbul*
[2]*Koç Üniversitesi Tıp Fakültesi Plastik, Rekonstrüktif ve Estetik Cerrahi Ana Bilim Dalı*

Giriş: Yüz gamzeleri, doğumsal olabileceği gibi, cerrahi, enfeksiyon veya travma sonrası da görülebilen ve yüz mimikleriyle belirginleşen dinamik çöküntülerdir. Travma ve enfeksiyon sonrası oluşan gamzeler mimik kasları ile dermis arasındaki yapışıklıklardan kaynaklanmaktadır. Genellikle istirahat halindeyken göze çarpmayan ancak gülümsendiğinde veya mimik yapıldığında belirginleşen bir çukurluk şeklinde bulgu vermektedir. Künt travmayı takiben oluşan ödem ise erken dönemde bu çukurlukları gizleyebilir. Hasta mimik yaptığında kasılan kas, dermis ile arasında oluşmuş fibrotik bantlar aracılığıyla cildi kendine doğru çeker dolayısıyla yüzde görünür bir çöküntüye sebebiyet verir. Bu olgu sunumu, sağ yanağında künt travma sonrası yüz gamzesi oluşan 9 yaşındaki bir hastanın subsizyon yöntemiyle tedavi edilişini anlatmaktadır.

Olgu Sunumu: 9 yaşında erkek hasta, 2 hafta önce sağ malar bölgesine künt travma sonrasında, gülme ile belirginleşen yaklaşık olarak zygamaticus majusun origosu izdüşümünde çöküntü şikâyeti ile ailesi tarafından polikliniğimize getirildi. (Resim-1). Mimik yapılmadığında 1-2 mm derinlikte olan lezyon, gülümsediğinde 4-5 mm derinliğe ulaşmaktaydı ve yaklaşık 2x1 cm boyutlarındaydı. (Resim 1) Hastanın estetik kaygı dışında, başka bir şikâyeti yoktu. Preoperatif çekilen yüzeyel yumuşak doku ultrasonografisinde smas tabakasından derin dermal dokuya ulaşan fibrotik bantlar gözlendi. Hastaya sedoanaljezi altında subsizyon işlemi önerildi. Lezyon preoperatif işaretlendi ve işlem için iki giriş deliği planlandı. Lokal anestezi uygulanmasını takiben birbirlerine dik kesen iki planda 22 gauge iğneyle fibrotik bantlar serbestleştirildi. Deprese alanın normal ciltle aynı seviyeye geldiği gözlendikten sonra işleme son verildi.

Tartışma: Yüz bölgesinde sonradan oluşan gamzeler genellikle künt travmayı takiben yumuşak dokudaki çöküntülerdir. Gamzeler sıklıkla malar çıkıntı etrafında görülmektedir. Cilt altında meydana gelen ve yüz hareketleriyle belirginleşen çukurlaşmalar. yüksek frekanslı ultrason probları kullanılarak da tanı alabilir. Bu deformitelerin tedavisinde cerrahi denense de subsizyon hem izsiz hem de lokal anestezi altında yapılabilen bir metottur. Aynı zamanda subkutan insizyonsuz cerrahii olarak da bilinen subsizyon işlemi deprese akne skarları, selülitler ve kırışıklıklar dahil olmak üzere çok sayıda cilt bozukluklularını tedavi etmekte kullanılır. Nokor iğnesi adı verilen üçgen uçlu iğne, subsizyon işleminde yıllardır tercih edilmektedir. Bunun dışında 16 ile 30 gauge arasındaki kalınlıklarda değişen iğneler de bu işlem için kullanılabilir İşlem esnasında İğne cilde pararel tutularak ileri geri hareketlerle tıpkı bir bistüri gibi hipodermisten dermise uzanan fibrotik bantlar serbestlenir. Şekil 1. Eğer skar çok büyükse ise iki veya daha fazla giriş deliği açılabilir. Künt travmayı takiben oluşan yüz gamzeleri sıklıkla çocuklarda görülmektedir. Subsizyon, iz bırakmaması ve genel anesteziye ihtiyaç duyulmadan gerçekleştirebilmesi açısından bu deformitelerin tedavisinde iyi alternatif olmaktadır. Otolog yağ enjeksiyonları, dolgular da subsizyon işlemi ile kombine edilebilir.

Referanslar:

Yuan Y, Chai H, Wang L, et al. The buried guide suture Method: a novel technique to correct traumatic facial dimples [published online ahead of print, 2023 Apr 13]. Plast Reconstr Surg. 2023;10.1097/PRS.0000000000010549. doi:10.1097/PRS.0000000000010549

Nakayama Y, Soeda S. Surgical treatment of traumatic facial dimples. Br J Plast Surg. 1987;40(6):588-591. doi:10.1016/0007-1226(87)90152-4

Dadkhahfar S, Robati RM, Gheisari M, Moravvej H. Subcision: Indications, adverse reactions, and pearls. J Cosmet Dermatol. 2020;19(5):1029-1038. doi:10.1111/jocd.13308

Anahtar Kelimeler: Subsizyon, Künt Travma, Gamze

Resim 1

9 yaş erkek hasta sağ yanakta künt travma sonrası oluşan gamze preop postop

Konjenital Epidermal Lineer Nevüs

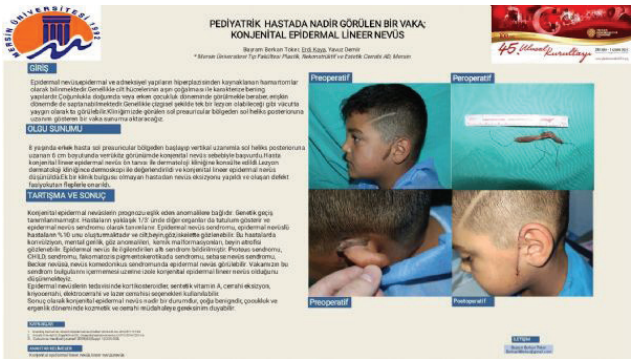

P-195

Pediyatrik Hastada Nadir Görülen Bir Vaka; Konjenital Epidermal Lineer Nevüs

Bayram Berkan Toker

Mersin Üniversitesi Tıp Fakültesi,Plastik,Rekonstrüktif Ve Estetik Cerrahi Ana Bilim Dalı,Mersin

Vakamızda konjenital epidermal lineer nevüs mevcut olup eksizyon ve rekonstrüksiyonu yapılmıştır.

Genetik geçiş tanımlanmamıştır. Hastaların yaklaşık 1/3' ünde diğer organlar da tutulum gösterir ve epidermal nevüs sendromu olarak tanımlanır. Epidermal nevüs sendromu, epidermal nevüslü hastaların %10 unu oluşturmaktadır ve cilt,beyin,göz,iskelette gözlenebilir. Bu hastalarda konvülziyon, mental gerilik, göz anomalileri, kemik malformasyonları, beyin atrofisi gözlenebilir. Epidermal nevüs ile ilgilendirilen altı sendrom bildirilmiştir. Proteus sendromu,CHILD, sendromu, fakomatozis pigmentokerotikada sendromu, sebase nevüs sendromu, Becker nevüsü, nevüs komedonikus sendromunda epidermal nevüs görülebilir.

Epidermal nevüslerin tedavisinde kortikosteroidler, sentetik vitamin A, cerrahi eksizyon, kriyocerrahi, elektrocerrahi ve lazer cerrahisi seçenekleri kullanılabilir.

Sonuç olarak konjenital epidermal nevüs nadir bir durumdur, çoğu benigndir, çocukluk ve ergenlik döneminde kozmetik ve cerrahi müdahaleye gereksinim duyabilir.

Anahtar Kelimeler: Konjenital epidermal lineer nevüs, lineer nevüs, nevüs

P-197

Maksillofasyal Fraktürlerde Titanyum Fiksasyon Materyallerinin Yıllara, Fraktür Tiplerine ve Demografik Özelliklere Bağlı Maliyet Analizi

İlker Üsçetin[1], Poyraz Düzgün[1], Emre Gunenc[1], Bilge Kağan Aysal[2]

[1]Prof. Dr. Cemil Taşçıoğlu Şehir Hastanesi, Plastik Rekonstrüktif ve Estetik Cerrahi Kliniği
[2]Yeditepe Üniversitesi, Plastik Rekonstrüktif ve Estetik Cerrahi Kliniği

Giriş: Maksillofasyal fraktürler, travma sonrası en sık görülen fraktür tipleri olmasına rağmen, modern operatif yöntemler ve gelişmiş fiksasyon materyalleri sayesinde hastalar içi çok daha efektif, hızlı ve düşük morbidite yaratan sonuçlar ile tedavi imkanları mevcuttur. Mandibula fraktürleri orta yüz fraktürlerinden daha sık görülmekte olsa da, benzer fiksasyon materyalleri ile tedavi edilmektedir. Mandibula fraktürlerinde tedavi planına muayene bulguları, oklüzyon, ağız açıklığı, kırık lokalizasyonu, radyolojik görüntülemeler, hasta özellikleri gibi birçok faktör yön vermekte iken, orta yüz fraktürlerinde de yine muayene bulguları, göz hareketleri, kırık lokalizsyonu ve görüntülemeler önemli olmaktadır.

Maksillofasyal fraktür cerrahisinde operatif karar dikkatli bir hikaye, özenli bir fizik muayene ve kırık lokalizasyonu ve tipi göz önünde bulundurarak alınmaktadır. Birçok hastada non-operatif tedavi imkanı da mevcut olmasına ve olumlu sonuçlar vermesine rağmen, hatırı sayılır bir hasta populasyonunda operatif tedavi kaçınılmaz olmaktadır. Son yıllarda ulaşımı giderek kolaylaşan fiksasyon materyalleri de operatif kararlarlarda ve post operatif sonuçlarda daha mükemmeliyatçi yaklaşımın doğmasına imkan vermiştir. Ayrıca kümülatif olarak artan anatomi ve operatif bilgi ameliyat tercihine yönelimi artırmaktadır. Her halükarda başarılı bir maksillofasyal travma cerrahisi yoğun teorik bilgi, yüksek operatif tecrübe, hastaya özenli yaklaşım ve sıkı bir postoperatif takip ve rehabilitasyon süreci ile mümkün olmaktadır.

Giderek artan operatif karar oranı ve neredeyse her ameliyatta kullanılan fiksasyon materalleri özellikle son yıllarda artan döviz kurları ile birlikte sağlık sisteminde giderek artan bir gider odağı olarak öne çıkmaktadır. Literatürde ABD odaklı maksillofasyal travma cerrahisinde maliyet analizi çalışmaları mevcut olsa da ülkemizdeki literatürde bu konuda bir boşluk mevcuttur. Çalışmamızda hastaların kırık tipleri/lokalizasyonu, demografik özellikleri

ve kullnaılan fiksasyon materyallerinin maliyet analizini yıllara göre karşılaştırmayı hedefledik.

Metod: 2018-2023 yılları arasındaki hastanemizde opere olan 138 mandibula ve 51 orta yüz (maksilla ve zigoma) fraktürü hastası retrospektif olarak değerlendirilmiştir. Hastalar yaş, cinsiyet, travma mekanizması, kırık tipi ve lokalizasyonu, kullanılan fiksasyon materyalleri adedi ve maliyeti, yatış süresi ve SGK tarafından hastaneye ödenen miktarları karşılaştırılmıştır. SGK kapsamında olmayan hastalar çalışma dışında bırakılmıştır. Hastalar için kullanılan plak vida maliyeti faturalandırma biriminden elde edilmiştir.

Sonuçlar: Orta yüz ve mandibula fraktürleri arasında yaş, cinsiyet, yatış süresi ve maliyet açısından anlamlı bir fark bulunamamıştır. Birden fazla noktada fraktürü olan hastalarda maliyetin anlamlı olarak arttığı izlenmiştir. Yıllara bağlı olarak maliyetler karşılaştırıldığında ise yıllık SGK bütçesi artışından ve resmi açıklanan enflasyon miktarlarına göre daha fazla miktarda fiksasyon materyallerinin fiyatlandırılmasının arttığı ve bu maliyetin en fazla yıllık USD/TRY kuru ile paralellik gösterdiği izlenmiştir. Panfasyal fraktür hastalarında maliyetin anlamlı olarak artışı izlenmiştir. Yatış süresinin SGK maliyetini anlamlı artırdığı izlenmiştir. Yıldan yıla %50leri aşan materyal maliyeti olduğu ve 2023 yılında hasta başına ortalama maliyetin 29604 TL olduğu bulunmuştur.

Tartışma/Sonuç: Maksillofasyal travma cerrahisinde yıllar içinde gelişmiş imkanlar ve teknolojik alet kullanımları doğrultusunda cerrahi seçenekler giderek artan bir oranda tedavide yer almaktadır. Hem mandibula hem orta yüz kırıklarının cerrahi tedavisinde benzer materyallerin kullanımı bizim çalışmamızda da her iki bölge kırıkları için benzer sayıda materyal adedi ve fiyatı olduğu görülmüştür. Birdin fazla noktada fraktürü olan ve panfasyal fraktürü olan hastalarda anlamlı bir maliyet artışı saptanmıştır. Aynı zamanda panfasyal fraktürü mevcut hastalarda yatış süresinde anlamlı bir artış izlenmiştir. Bu veriyi daha geniş çaplı travma hastalarının uzamış yatış ihtiyacı ile açıklamak mümkündür.

Yaptığımız çalışmada maliyetin en ilişkili olduğu fiksasyon materyalleri maliyetinin yıllara göre döviz artışına paralel olarak seyrettiği izlenmektedir. Her ne kadar Sağlık Uygulama Tebliği (SUT) ile belirlenen oranlar yıllar içinde sabit almaya devam etse de artan maliyetler ile acil kullanım üzerinden alım yapılması maliyetleri artırmaktadır. Bu trend devam ederse ilerleyen yıllarda sağlık harcamalarında kullanılan malzeme ve materyallerin fiyatlarının sağlık harcamalarındaki oranının artması öngörülebilir.

Aynı zamanda ABD bazlı maliyet analizi çalışmalarında ön plana çıkan maliyet tablosunun işgücü ve tıbbi deneyim ile yapılan ameliyat masrafları olduğu izlenirken bizim çalışmamızda en belirgin maliyetin materyal giderleri olduğu ve işgücü ve tıbbi deneyimin maliyet tablosunda arka planda kaldığı izlenmektedir. Bu veriyi de ülkemizde tıbbı deneyime, özveriye ve çalışmaya verilen değerin gelişmiş ülkelere kıyasla daha geride olması ile ilişkilendirmek mümkündür. Gelecek yıllarda bu değersizleştirme politikasına yönelik alınacak ilk başta meslektaşlarımız arasındaki tutumun iyileştirilmesine yönelik davranış ve eylemler önem kazanmaktadır.

Anahtar Kelimeler: Maksillofasyal travma, maliyet, mandibula, maksilla, zigoma, fraktür

P-198

Mandibula Kondil Kırıklarının İzleminde Ortodontik Tedavinin Hasta Tarafından Raporlanan Yaşam Kalitesi Çıktılarına Etkisi

Ahmet Bicer, Gizem Şule Ateş, Furkan Ekrem Çınar

Ege Üniversitesi Plastik, Rekonstrüktif ve Estetik Cerrahi Anabilim Dalı, İzmir

Giriş: Mandibulanın kondil kırıkları, temporomandibuler eklemin (TME) bir parçası olması nedeniyle fonksiyonel olarak önemli kırıklardır ve uygun şekilde tedavi edilmezse TME disfonksiyonuna yol açabilir. Cerrahi tedavi sonrası hastalarımıza rutin olarak ortodontik değerlendirme/tedavi için yönlendirme yapılmaktadır. Bununla birlikte bir bölüm hasta ortodontik tedavi/izleme erişim sağlayamamaktadır.

Hastalar kırığın oluş mekanizması, demografik özellikleri ve postoperatif ortodontik tedavi alıp almamalarına göre gruplandırılarak hasta tarafından raporlanan yaşam kalitesi sonuçları (HTRS) açısından karşılaştırıldı.

Materyal-Metod: 2018-2023 arasında kliniğimizde kondil kırığı nedeniyle tedavi gören 33 hasta retrospektif olarak değerlendirildi. Hastalar, demografik, etiyolojik ve postoperatif ortodontik tedavi almalarına göre gruplandırıldı. HTRS sonuçları General Oral Health Assessment Index Parameters (GOHAI) kullanılarak değerlendirildi.

Bulgular-Sonuç: Hasta yaşı ve GOHAI anket sonucu arasında anlamlı bir ilişki saptanmadı (p:0,066 r:-0,0335). Yaş ve ağız açıklığı değerlendirildiğinde istatistiki olarak anlamlı değildi (p:0,381). Cinsiyet ve kondil kırığa neden olan mekanizma değerlendirildiğinde istatistiki olarak anlamlı bir dağılım bulunmadı (p:0,378). Kondil kırığına neden olan mekanizma ile GOHAI anket sonucu ile değerlendirildiğinde fark saptanmadı (p:0,833). Ortodontik tedavi alan hastalarda, almayanlara göre anlamlı şekilde daha yüksek GOHAI skoru bulundu (31,91 ± 3,93 ve 27.4 ± 4.82, p=0,013).

Çalışma sonuçları değerlendirildiğinde HTRS çıktılarına olumlu etkisi nedeniyle bu hastaların rutin olarak postoperatif ortodontiye yönlendirilmesi önerilmektedir.

Anahtar Kelimeler: Hasta sonuçları, Kondil, Mandibula, Sonuç Ölçümü, PRO, QALY

Resim 1

20 yaş erkek hasta araç dışı trafik kazası sonucu bilateral kondil kırığı. Kapalı redüksiyon, intermaksiller fiksasyon ve ortodontik tedavi sonrası oklüzyon ve ağız açıklığı.

Tablo 1

Cinsiyet	Yaş	Mekanizma 1: AİTK 2: ADTK 3: Ev kazası 4: Düşme 5: Darp	Ortodontik tedavi durumu 0: Almamış 1: Almış	GOHAI Skoru	Ağız açıklığı 1: <4 cm, >2 cm 2:>4 cm
Erkek	27	2	1	31	2
Erkek	30	1	0	20	2
Erkek	56	3	0	23	1
Kadın	45	4	1	23	2
Kadın	31	4	0	18	2
Erkek	30	2	0	26	2
Erkek	19	4	1	28	2
Erkek	18	4	0	25	2
Erkek	21	1	1	35	2
Erkek	62	5	0	20	2
Erkek	15	1	1	32	2
1	29	1	0	31	2
Erkek	17	5	0	28	2
Erkek	27	5	1	31	2
Erkek	44	5	0	26	1
Erkek	23	5	0	30	2
Erkek	19	2	0	25	2
Erkek	27	5	1	31	2
Erkek	50	2	0	30	2
Erkek	64	4	0	24	2
Erkek	38	5	1	30	2
Erkek	24	4	1	35	2
Erkek	49	2	0	32	2
Erkek	34	2	0	30	2
Erkek	21	5	0	35	2
Kadın	23	4	1	35	2
Kadın	55	4	0	32	2
Erkek	19	4	0	35	2
Erkek	23	4	0	30	2
Erkek	17	2	0	28	2
Erkek	20	4	1	35	2

Hastaların demografik, etiyolojik özellikleri ve tedavi sonuçları.

P-199

Mandibula Fraktürlerinde Risdon İnsizyonu ile Redüksiyon ve İnternal Fiksasyon

Yunus Emre Gökçe, Murat Aksaç, Göktekin Tenekeci, Alper Sarı, Atakan Meriç Kahraman, Doğan Can Sökmen

Mersin Üniversitesi Tıp Fakültesi, Plastik Rekonstrüktif ve Estetik Cerrahi ABD, Mersin

Giriş: Mandibula fraktürlerinde, yaklaşık %10-%40 sıklığında kondil fraktürleri görülmektedir. Fraktürün yerleşim yerine göre tedavisi değişmektedir. İntraartiküler yerleşimli fraktürlerin tedavisinde konservatif tedavi yöntemleri kullanılmakla birlikte, subkondil yerleşimli fraktürler konservatif tedavi yöntemleri (intermaksiller fiksasyon) veya açık redüksiyon internal fiksasyon ile tedavi edilebilmektedir. Çalışmamızda mandibula subkondil fraktürlerinin, açık redüksiyon internal fiksasyonunda, risdon insizyonun kullanılabilirliğini göstermeyi amaçladık.

Materyal-Metod: Çalışmamıza 2007-2023 yılları arasında subkondil fraktürü ile başvuran risdon insizyonu yardımı ile açık redüksiyon internal fiksasyon yapılan 39 hastayı dahil ettik. Hastaların ortalama yaşı 39 (6-68), 30'u erkek 9'u kadın, 6'sında bilateral 33'ü unilateral subkondil fraktürü mevcuttu. Operasyon süresi ortalama 150 dakika olup 17 hastada eşlik eden maksillada ek fraktürleri vardı. Bulgular: Hastalar ortalama 3 ay takip edilmiş olup, 1 hasta ağız açıklığındaki kısıtlılıktan dolayı, 1 hasta plak kırılmasından dolayı reopere olmuştur. Kalıcı sinir hasarı hiç görülmemiş, nöropraksiye bağlı 6 hastada geçici marjinal mandibular sinir paralizisi gelişmiştir. Tüm paraliziler, ortalama 3 ayda sinir innervasyonu tam olacak şekilde tekrar düzelmiştir. Maloklüzyon ve yüzde asimetri hiçbir hastada görülmemiştir.

Tartışma: Mandibula subkondil fraktürleri konservatif veya cerrahi müdehale ile tedavi edilmektedir. İntermaksiller fiksasyon ile yeterli oklüzyonun sağlanamadığı, intermaksiller fiksasyonun kontrendike olduğu (dirençli epilepsi) yada tam yüz yaralanmalarında bilateral kondil fraktürlerinde intermaksiller fiksasyon ile yüz yüksekliğinin sağlanamadığı durumlarda, açık redüksiyon internal fiksasyon önerilmektedir. Açık redüksiyon için seçenekler; preaurikular, submandibular, risdon, kombine, retromandibular, ağız içi insizyonlarıdır. Hepsinin avantajları ve dezavantajları mevcuttur. Açık redüksiyon internal fiksasyon ile konservatif tedavi teknikleri kıyaslandığında post operatif daha az ağrı, daha düşük oranda maloklüzyon ve ankiloz, fasial asimetri insidansında azalma görülmektedir.

Sonuç: Mandibula subkondil fraktürlerinde açık redüksiyon internal fiksasyon için risdon insizyonu güvenilirdir. Ameliyat sonrası uzun dönemde, hem hasta konforu hem sağlığı açısından konservatif tedavi yöntemlerine göre üstün olan açık redüksiyon internal fiksasyon yönteminde cerrahın tecrübesi ve anatomi bilgisine uygun insizyon tercihi komplikasyon oranlarını azaltacaktır.

Anahtar Kelimeler: risdon, mandibula, sinir

P-201

Çocuk Blow-Out Kırıklarının Analizi

Rıdvan Çit, Hasan Murat Ergani, Burak Yaşar

Ankara Bilkent Şehir Hastanesi,Plastik,Rekonstrüktif ve Estetik Cerrahi,Ankara

Giriş: Çocuk hastalarda orbita blow-out kırıkları,orbita yaralanması sonrası sıklıkla karşılaşılan problemlerdendir. Orbita yaralanmaları sonrasında diplopi,göz hareketlerinde kısıtlılık ve enoftalmus gibi ciddi komplikasyonlar görülebilmektedir.Pediatrik kemikler yetişkin kemiklerine göre daha esnektir,bu nedenle bazen blow out fraktürleri trap door kırığı olarak adlandırılan,zaman zaman acil cerrahi redüksiyon gerektiren kırıklara sebep olabilir. Bu çalışmanın amacı kliniğimizde opere edilen pediatrik blow out kırığı olan hastaları retrospektif olarak inceledikten sonra sonuçları ve tecrübelerimizi aktarmaktır.

Yöntem-Gereçler: Ankara Bilkent Şehir Hastanesi Plastik Rekonstrüktif ve Estetik Cerrahi kliniğine 2019-2023 yılları arasında blow-out kırığı olan 18 yaşında veya daha küçük 64 pediatrik hasta değerlendirildi.Opere edilen hastaların 3'ü kız,15'i erkek hastaydı.6 hasta acil opere edildi. tablo.1'de gösterilmektedir.

Bulgular: Değerlendirilen 64 hastadan 46 hasta konservatif izlendi.18 hasta opere edildi.Operasyonu yapılan 18

hastanın hepsinde diplopi mevcuttu. Hastaların 3'ünde trap door deformitesi gelişmişti. 11 hastaya yumuşak doku serbestleşmesi,7 hastaya titanyum mesh uygulandı.6 hasta acil opere edildi. Postop ve konservatif tedavi izlenen hastaların hiçbirinde 6 ay sonra diplopi görülmedi.

Sonuç: blow-out kırığı olan pediatrik hastalarda trap door deformitesinin olabileceği ve diplopi olan hastalarda uygun rekonstrüksiyon tekniğiyle diplopinin gerileyebileceği görülmüştür ancak vaka sayısının azlığı nedeniyle çalışmanın daha fazla kurumda yürütülmesi halinde literaüre katkı sağlamasını düşünmekteyiz

Anahtar Kelimeler: blow-out, diplopi, enoftalmus, trap door

Foto1

sol orbita blow-out fraktürü olan hastanın bt,preop ve postop görüntüleri

Tablo.1

VAKA	yaş/ cinsiyet	preop diplopi	yapılan ameliyat	postop diplopi	ameliyata kadar geçen süre
1	2y/kız	var	yumuşak doku serbestleştirilmesi	yok	20 gün
2	7y/erkek	var	mesh	yok	acil
3	7y/kız	var	yumuşak doku serbestleştirilmesi	yok	5gün
4	8y/kız	var	mesh	yok	10gün
5	8y/erkek	var	yumuşak doku serbestleştirilmesi	yok	8gün
6	9y/erkek	var	yumuşak doku serbestleştirilmesi	yok	5gün
7	9y/erkek	var	mesh	yok	15gün
8	11y erkek	var	yumuşak doku serbestleştirilmesi	yok	acil
9	12y erkek	var	yumuşak doku serbestleştirilmesi	yok	acil
10	15y erkek	var	mesh	yok	25gün
11	15/erkek	var	yumuşak doku serbestleştirilmesi	yok	acil
12	16y erkek	var	mesh	yok	6gün
13	16y/erkek	var	mesh	yok	acil
14	16y/erkek	var	mesh	yok	acil
15	16y/erkek	var	yumuşak doku serbestleştirilmesi	yok	10gün
16	16y/erkek	var	yumuşak doku serbestleştirilmesi	yok	20gün
17	16y/erkek	var	yumuşak doku serbestleştirilmesi	yok	6gün
18	17/erkek	var	mesh	yok	20gün

P-202

Serbest Fibula Flebi ile Mandibula Rekonstruksyonu Sonuclarimiz

Yasmine Temuçin, Ilker Uscetin, Harun Erbek, Türkay Gokeri

Prof. Dr. Cemil Tascioglu Sehir Hastanesi

Giriş: Mandibula rekonstrüksyonu; tümör cerrahisi, enfeksiyon, büyük çene kistleri veya travma sonrası etkilenen kemik bütünlüğünün yeniden oluşturulmasında gereklidir. Mandibula rekonstrüksiyonu için, pediküllü flepler, titanyum rekonstrüksiyon plakları ve kemik greftleri dahil farklı yaklaşımlar ve yöntemler kullanılmaktadır. Ancak, mandibula rekonstrüksiyonu için günümüzde kabul gören en iyi yöntem, titanyum plak ile sabitlenen serbest osteokutanöz fleptir.

Serbest fibula flebi; uzunlugu, istikrarli kanlanmasi ve edinme kolayligi nedeniyle mandibula rekonstruksyonunda yaygin olarak kullanilir. Bu kemik, zaman icinde kutlesini koruma egiliminde oldugu icin diger kemik fleplerine göre potansiyel bir avantaj sunar. Hangi tedavi yönteminin kullanılacağı, hasta faktörleri, tıbbi ekip yetenekleri, hasta tedaviye toleransı, oklüzal rehabilitasyon gereksinimi ve mandibular defektin yaygınlığı gibi çok etkene bağlıdır. Yapılan rekonstrüksyon sonrası elde edilen osseöz sonuç ise primer patoloji, postoperatif radyoterapi/kemoterapi gerektiren bir etiyolojik nedenin olması gibi faktörlerden etkilenmektedir. tipik serbest fibula flebi kalinligi 13-15mm arasidir. Bu klinik incelemede farklı etiyolojik nedenlerle free fibula osteokütanöz flep ile mandibula rekonstrüksyonu gerçekleştirdiğimiz hastaların primer patolojilerinin serbest fibula flebinin yüksekliğinin zaman içindeki değişimini ne ölçüde etkilediğini ortaya koymayı amaçlamıştır.

Materyal-Metod: 2017-2023 yılları arasında çeşitli sebeplerle serbest osteokütanöz fibular flep ile mandibula rekonstrüksyonu gerçekleştirdiğimiz hastalar kliniğimizin dijital arşivinden bulunmuştur. Bu çalışmaya yalnızca ameliyat sonrası 6 ay ile 48 ay arası takip süresine sahip olan ve ameliyat sonrası görüntülemesi bulunan hastalar dahil edilmiştir. Bu hastaların ameliyat sonrası bilgisayarlı tomografi (BT) görüntüleri serbest fibula flebinin superior ve inferior kortikal kalınlıklarındaki değişimini incelemek için kullanılmıştır.

Sonuç: 2017-2023 Yılları arasında incelenen 5'i erkek 5'i kadın olmak üzere toplamda 10 hastaya Ameloblastom, Fibröz Displazi, Osteomyelit gibi benign patolojiler sonrası oluşan defektlerin ve orolingual SCC invazyonu gibi onkolojik defektlerin rekonstrüksyonu amaçlı serbest fibular flep uygulanmıştır. Bu hastaların yaş ortalaması 56.3±13.7dir. 6'sı malignite sebebiyle 4'ü ise benign sebeplerle opere edilmiştir. Hastaları primer patolojilerine göre sınıflandırdığımızda malignite sebebiyle opere edilen grubun yaş ortalaması 59.5±10.5 ve benign sebeplerle opere edilen grubun yaş ortalaması 51.5±18.1'dir. (p=0.33). Hastaların postoperatif 1. Haftadaki BT'lerinde; kortikal yükseklik ölçülerinin ortalamaları 14.4±2.2mm ölçülmüştür. 6-48 ay arasındaki takiplerindeki BT'lerinde kortikal yükseklik ortalamaları 13.6±2.3mm olarak saptanmıştır. Tüm hastaların postop erken dönem ve geç dönem BT karşılaştırmalarında kortikal yükseklikteki azalma 0.85±0.7mm saptanmış, malignite tanılı grupta bu azalmanın ortalaması 0.4±0.5mm, benign tanılılarda kortikal kalınlıktaki azalma ortalaması 1.4±0.7mm'dir. (p=0.67)

Tartışma: Serbest fibula flebinin zaman icinde kortikal kemik yüksekliğinde olusan degisim literatürde operasyon

oncesi/sonrasi radyoterapi tedavisi gormesi, kullanılan onarım plaginin cinsi, yapılan osteotomi gibi faktörlerle ilişkilendirilmiştir. Kendi hastalarımızda yaptığımız araştırmada primer patolojisi malignite olan ve radyoterapi goren hastaların kortikal kemik kaybı, benign sebeplerle opere edilen hastalardan daha az bulunmuştur. Bu sonuç literatürle çelişmektedir. Bu çalışmanın sınırlamaları arasında örneklem büyüklüğünün yeterli olmamasının yanı sıra operasyonların farklı cerrahlar tarafından gerçekleştirilmesi yer almaktadır.

Anahtar Kelimeler: serbest fibula flebi, mandibula rekonstruksyonu, oral kavite maligniteleri

Serbest fibula flebi postop 3D goruntusu

39 yas erkek hasta oral kavite scc sebebiyle opere edilmis olup tarafimizca serbest fibula flebi yapilmistir. goruntu postop 1. haftada cekilmis olan BTnin 3 boyutlu goruntusudur

P-203

Ortognatik Cerrahide Komplikasyonlar ve Yönetimi

Ahmet Demir, Ümit Eyüpoğlu,
Mehmet Berke Göztepe

Ondokuz Mayıs Üniversitesi, Tıp Fakültesi, Plastik, Rekonstrüktif ve Estetik Cerrahi AD

Giriş: Maksillofasiyal anomaliler, yüz harmonisinin değerlendirmesinde önem arz etmektedir. Ortognatik cerrahi; fonksiyonel çene cerrahisinin yanısıra, profiloplasti gibi prosedürlerde önemli yeri olan estetik cerrahi işlemlerden biridir. Ortognatik cerrahiler, mutidisipliner yaklaşımlar olup preoperatif ve postoperatif olarak ortodontist ve cerrahın iş birliği içerisinde olması, estetik ve fonksiyonel olarak hasta için daha olumlu sonuçlar doğurmaktadır. Komplikasyonlar sınırlı da olsa meydana geldiğinde cerrahi süreyi arttır, yeniden operasyon gerektirir ve ek morbidite oluşturur. Aynı zamanda cerrahın deneyimi ile birlikte komplikasyonların yönetimi kolaylaşmaktadır. Bu çalışmanın amacı ortognatik cerrahi ile tedavi edilen hastalarda görülen komplikasyonları ve yönetimlerini analiz etmektedir.

Materyal-Metod: Çalışmada, 2011-2022 yılları arasında vertikal maksiller fazlalık, vertikal maksiller eksiklik, maksiller retrognati, mandibüler retrognati veya prognatizm tanıları nedeniyle ortognatik cerrahi yapılan 95 hasta incelenmiştir. 60 kadın, 35 erkek hasta mevcut olup, yaş ortalamaları; 22,1 yıldır. Kullanılan cerrahi yöntemler temel olarak; maksilla için, Le Fort 1 Osteotomi ile yapılan maksiller gömme, sarkıtma, ilerletme, geriletme; mandibula için sagittal split ramus osteotomisi ile yapılan mandibular ilerletme, geriletme ya da her ikisinin birlikte kombine uygulamalarıdır. Komplikasyonlar intraoperatif ve postoperatif olarak ayrılmakla birlikte 4 hastada plak-vida problemleri, 1 hastada hematom, 4 hastada yara iyileşme problemleri, 1 hastada kemik iyileşme problemleri, 3 sinir hasarı, 1 rölaps, 1 enfeksiyon ve 2 segment fraktürüdür. Bu hastaların 9'unda tekrar operasyon gerekliliği doğmuştur. Hastalarda eksplorasyon, defektin fleple onarımı, osteosentez materyalinin çıkarılması, ek osteosentez yöntemi kullanılması ve yeniden osteosentez yapılması operasyon yöntemi olarak kullanılmıştır. Ayrıca 7 hastada preoperatif olarak hazırlanan ortodontik splintlerin uygunsuz hazırlandığı görülmüş olup bu durumda operasyon planı cerrah tarafından intraoperatif olarak yeniden oluşturulmuştur.

Tartışma ve Sonuç: Ortognatik cerrahi, tüm diğer cerrahi işlemler gibi, cerrahi sırasında veya cerrahi sonrası dönemde meydana gelebilen nadir veya sık olabilecek komplikasyonlara açıktır. Cerrahinin titizlikle yapılması kadar ortaya çıkan komplikasyonların titizlikle yönetimi operasyon başarısını arttırmaktadır. Meydana gelebilecek komplikasyonları, nedenlerini ve tedavi yollarını anlamak cerrahın bu komplikasyonları yönetme becerisini kolaylaştırır, hasta için fonksiyonel ve estetik anlamda olumlu sonuçlar doğurur.

Anahtar Kelimeler: komplikasyon, maksilla, mandibula, ortognatik cerrahi

Resim 1

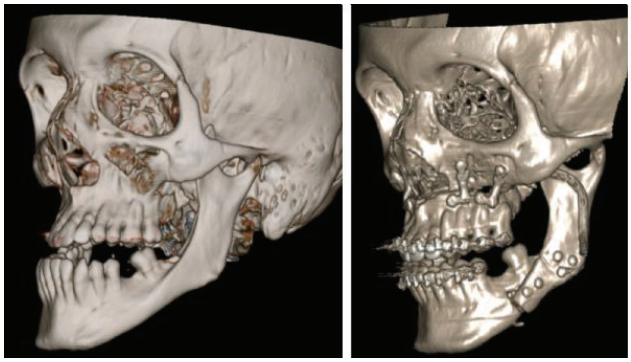

Hem maksiller hem mandibüler ortognatik cerrahi yapılan hastanın preoperatif ve postoperatif görüntüsü. Osteotomi sırasında sol mandibulada segment fraktürü oluşmuştur.

P-204
Elektrikli Scooterlardaki Gizli Tehlike

Emre Özer[1], Uğur Anıl Bingöl[3], Billur Sezgin Kızılok[2], Selahattin Özmen[2], Semih Bağhaki[2], Melike Taşlıpınar[2]

[1]Yeditepe Üniversitesi Tıp Fakültesi Plastik, Rekonstrüktif ve Estetik Cerrahi Ana Bilim Dalı, İstanbul
[2]Koç Üniversitesi Tıp Fakültesi Plastik, Rekonstrüktif ve Estetik Cerrahi Ana Bilim Dalı
[3]Enso Estetik Plastik Cerrrahi Kliniği

Giriş: Günümüzde elektrikli scooterlar kalabalık şehir trafiklerinde birer cankurtaran görevini üstlenmişlerdir. Dünya genelinde karbon ve egzoz emisyonu açısından motorlu taşıtlarla kıyaslandığında çevre dostu olarak görülen bu araçlar, yokuş aşağı giderken 30 km/saat'ten daha yüksek süratlere ulaşmaktadır. Bilinçsizce, yoğun araç trafiği olan yerlerde, yeterli koruyucu ekipman olmadan kullanılan bu araçlar ciddi yaralanmalarla sonuçlanan kazalara davetiye çıkarmaktadır. Son yıllarda, elektrikli scooter kazalarına bağlı acil servise maksillofasyal travmayla başvuran ve rekonstrüksiyon ihtiyacı olan hastaların sayısı önemli ölçüde artmıştır. Bu durum ülkemizde ve tüm dünyada hızla bir halk sağlığı sorunu haline gelmektedir. Fransa hükümeti, bu araçların kullanımına bağlı gerçekleşen ölümlü ve yaralanmalı kazaların hızla artması gerekçesiyle eylül ayında paristeki tüm paylaşımlı elektrikli scooterları toplatarak kullanımlarını yasakladı ve Avrupa'da bir ilke imza attı. Bu sunumun amacı Yeditepe ve Koç üniversitesi Hastaneleri acil servisine başvuran, elektrikli scooter kazası sonucu plastik cerrahi konsültasyonuna ihtiyaç duyan hastaları değerlendirmek ve altta yatan halk sağlığı sorununa dikkat çekmektir.

Materyal-Metod: Yeditepe Üniversitesi ve Koç Üniversitesi Acil Servisine Haziran 2021- Temmuz 2023 tarihleri arasında elektrikli scooter kazaları sonrası gelişen maksilofasyal fraktür sebebiyle başvuran 5 erkek 2 kadın toplamda 7 hasta değerlendirildi. Hastalar 17-30 yaş aralığındaydı. Yaş ortalamaları 23.5 yıl olarak hesaplandı. Hastalardan ikisi motorlu araçlarla çarpışma, biri hareket halindeki bir bisikletle çarpışma, biri kaldırımda yürürken üzerine gelen elektrikli scooterın çarpması ve ikisi dengelerini kaybederek düşme sonucunda yaralanmıştı. Bu travmalar sonucunda bir hastada yoğun bakım takibi gerektirecek düzeyde kafa kaidesi kırığı, üç hastada kondil ve parasimfizyal bölgede mandibula kırığı, bir hastada maksiller sinüs ön duvar kırığı, bir hastada frontal sinüs kırığı saptandı. Dört hastaya açık redüksiyon internal fiksasyon yapıldı. Kazaya bağlı gelişen komorbiditeler nedeniyle iki hasta opere edilemedi ve konservatif yaklaşımla takipleri sağlandı.

Sonuç: Elektrikli scooterlar, şehir içinde ulaşım kolaylığı sunarak zamandan tasarruf sağlamaları ve aynı zamanda çevre dostu olmaları nedeniyle çekici bir alternatif olarak öne çıkmaktadır. Bununla birlikte, yeterli önlemlerin alınmaması sürücülerin kazalara karşı savunmasız hale gelmelerine yol açmaktadır. Bu tür kazaların önlenebilmesi ve ciddiyetinin azaltılabilmesi adına önlemler alınması mutlaka gereklidir. Almanya ve İsveç gibi ülkelerde paylaşımlı elektrikli scooterların maksimum hızı 20 km/sa olarak sınırlandırılmıştır. Ülkemizde ulaştırma bakanlığı kararıyla paylaşımlı elektrikli scooterlar için 25 km/sa olarak uygulanan hız sınırı son zamanlarda daha aşağılara çekilebilmesi için tartışma aşamasındadır. Koruyucu ekipman zorunluluğu ise ülkemizde uygulanmamaktadır.

Kaza simülasyon modeli çalışmalarında, scooter duran bir engele çarptıktan sonra sürücünün başının darbenin şiddetini ilk karşılayan bölüm olduğu gözlenmiştir. Çarpışma anında sürücü havadayken, eylemsizlik nedeniyle kollar vücudun önünde gergin bir şekilde uzanır, eller yerle temas eder etmez kas gerginliğinin olmaması sebebiyle kollar hiç direnç göstermeden vücudun yan tarafına doğru geri itilerek katlanır. Bu nedenle darbe baş bölgesine gelmiş olur. 20 km/sa ve daha yüksek süratlerde ve farklı çarpma açılarında alt ekstremitelerin yere çarpan ilk bölge olduğu da saptanmıştır ancak bu düşmelerde bile alt ekstremitenin hemen ardından baş bölgesinin şiddetli darbeyi aldığı gözlenmiştir. Başın yere çarpma hızı scooter 10km/sa hızla giderken ortalama 19.8 km/sa, 20km/sa ile giderken bir 27.7 km/sa 30 km/sa ile giderken 35 km/sa olarak ölçülmüştür. Yapılan çalışmalarda 10 km/sa gibi düşük süratle meydana gelen kazalarda insan vücudunda 170 G gibi muazzam bir yerçekimi kuvveti oluştuğu gözlenmiştir.

Kask olmayan bir sürücü kaza esnasında ilk olarak alın ikinci olarak orta yüz ve çenesini yere çarpmaktadır. Elektrikli scooter kullanıcıları koruyucu ekipmanlar giyerek, olası kazaların travmatik etkilerini azaltabilir. Cittadini ve arkadaşlarının yaptıkları çalışmaya göre kask takmanın kafa travması şiddetini azalttığını gösteren veriler çarpıcıdır.

Scooter sürücüsü çukur, kaldırım, hız tümseği veya taş gibi bir engele çarptığında düşme riski hayli artar. Yaralanma şekli açısından, sabit veya hareketli bir nesneyle çarpışan scooter sürücüleri, çarpışma olmaksızın düşenlere kıyasla daha ağır yaralanma eğilimindedir. Benzer şekilde, maksillofasiyal kırıklar çarpışma grubunda daha fazla görülmektedir.

Scooterların motorlu taşıtla olan farklı çarpışma senaryoları cansız mankenler üzerinde incelenmiş olup, sürücülerin aracın yan kapılarına olan çarpmaları en şiddetli kafa travmalarına yol açtığı bulunmuştur. Aracın yan kapısıyla olan çarpışmada baş, koruyucu bir bir kol manevrası olmaksızın araca tüm kinetik enerjiyi aktararak çarpmaktadır. Kaput ve yan çamurlukla olan çarpmalarda ise kol baş için bir kalkan görevi görür ve kafa travmasının şiddetini azaltır.

Bisiklet kazalarına kıyasla scooter kazaları genellikle hafta sonları ve alkollü sürücüler tarafından gerçekleşmektedir. Bu yüzden bu araçların alkollü olarak kullanılması da son derece tehlikedir. Trivedi ve arkadaşlarının yaptığı 90 hastalık çalışmada kaza yapan sürücülerin %18' inin alkol tesiri altında olduğu bulunmuştur. Shifer ve arkadaşlarının yayınında alkollü iken kaza yapan sürücülerin 10 kat daha fazla oranda kraniyomaksillofasyal travma geçirdikleri gösterilmiştir.

Ayrıca, elektrikli scooter sürücüsü olmayan kişiler de e-scooter ile ilişkili yaralanmalara maruz kalmaktadır. Eksik hasta öyküsü veya dokümantasyon nedeniyle gözden kaçabilecek, bu hasta gurubu dikkatle değerlendirilmelidir. İsveçte yapılan STRADA çalışmasında elektrikli scooter kazalarında, sürücü olmayan kişilerin yaralanma oranının % 13 olduğu ortaya konulmuştur. Bu yaralanma şekilleri en yüksek oranda scooter sürücüleriyle çarpışma ya da park halindeki elektrikli scooter'lara takılıp düşme sonucunda olmaktadır. Bu yüzden kaldırımlarda ve yaya geçitlerinde uygunsuz bir şekilde park edilen elektrikli scooterlar da başlı başına tehlike arz etmektedir. Firmalar ve belediyeler de bu araçlar için özel park yerleri yapılması konusunda çalışmalıdır. Kask, dizlik gibi koruyucu ekipmanlara kolay erişilebilme konusunda elektrikli scooter firmaları sürücülere kolaylıklar sağlamalıdır. Bisiklet kaskları sadece kraniyum kemiklerini korumaktadır ancak orta ve alt yüz kemikleri bu tip kaskla korunmasız kalmaktadır. Bu yüzden scooter sürücülerinin tam yüz motosiklet kaskı takmaları maksillofasyal travmalara karşı daha koruyucudur. Yaş sınırı ve ehliyet gereksinimi gibi kurallar getirilmelidir. Bu araçların alkollü kullanımları yasaklanmalıdır. Elektrikli scooterların bilinçsiz kullanımı sonucu karşılaşılacak potansiyel risklerin farkındalığını artırabilmek için de medya üzerinden kullanıcılar bilinçlendirilmelidir.

Anahtar Kelimeler: Elektrikli Scooter, Maksillofasyal Travma, Maksillofasyal Fraktür, Elektrikli Scooter Kazaları

P-205

Nadir Görülen Bir Konjenital Mandibula Defomitesi ve Alışılmadık Bir Yaklaşım: Olgu Sunumu

Ahmet Demir, Melih Memişoğlu, Ümit Eyüpoğlu, Mehmet Berke Göztepe, Mustafa Onat Çetin

Ondokuz Mayıs Üniversitesi, Tıp Fakültesi, Plastik, Rekonstrüktif ve Estetik Cerrahi AD

Giriş: Fasiyal deformiteler, maksilla, mandibula ve kranyum kemiklerinde iskelet gelişiminin normalden uzaklaştığı durumlar olarak tanımlanabilir. Bu durum, doğumda veya büyüme ve gelişme sırasında ortaya çıkarak fonksiyonel, dejeneratif, estetik ve psikososyal sorunlar yaratabilir. Ortodontist ve cerrahın arasında iş birliğine dayalı bir yaklaşım, öngörülebilir sonuçlarla kapsamlı bir tedavi planını başarılı bir şekilde tasarlamak ve yürütmek için gereklidir. Bu çalışmada nadir bir konjenital mandibula deformitesi ve bu olguya yaklaşımımızı paylaşacağız.

Olgu Sunumu: 47 yaş kadın hasta, polikliniğimize fasyal asimetri ve alt çenede ağrı şikâyeti ile başvurdu.

Yapılan fizik muayenesinde mentumda sağa deviyasyon, adentüloz diş yapısı ve maloklüzyon görüldü. Hastanın çekilen maksilofasyal tomografisinde sağ ramus sola göre daha uzun ve sağ angulus mandibula mediale deviye, sağ coronoid hipoplazik görünümdeydi ve mandibulada ileri derecede şekil bozukluğu mevcuttu. Hasta preoperatif ortodontik değerlendirme için yönlendirildi. Ortodonti ve cerrahinin işbirliği içerisinde operasyon planlandı.

Hastanın operasyonu genel anestezi altında nazotrakeal entübasyonla yapıldı. 1/100000'lik adrenalinli lokal solüsyon infiltrasyonu sonrası sağ ve sol gingivolabial sulkustan mukozaya insizyonlarla girildi. Sağ modifiye Risdon insizyonu ardından, platisma ve masseter kasları geçildi. Marginal mandibuler sinir görüldü ve korundu. Periost elevatörü ile periost eleve edildi. Ramusa ulaşıldı. Lingual sinir ve inferior alveolar sinir korunacak şekilde piezzo ve el osteotomu yardımıyla sağ taraflı ramusa 2 cm segmenter mandibulektomi yapıldı. Sol taraflı ramusa mukozadan ve trokar yardımıyla ulaşılarak piezzo yardımıyla sagittal split ramus osteotomisi uygulandı. Ortodonti tarafından hazırlanan splint yerleştirildi. Sağ taraflı mandibulektomi hattına uygun redüksiyonun ardından 1 adet çift Y plak ve 1 adet 6 delikli düz plak ve 12 mini vida ile fiksasyon uygulandı. Sol taraflı SSRO hattına iç rotasyon verilerek 3 mini vida ile fiksasyon sağlandı. Ağız içi kesiler 3-0 vicyrl ile onarıldı. Sağ ve sol taraflı 2 dren yerleştirildi. Cilt, cilt altı, kas anatomik katlara uygun kapatıldı.

Tartışma ve Sonuç: Mandibular asimetri, kafatası, maksilla ve mandibula büyümesi ile yakından ilişkilidir. Bu alanlardan birinde büyüme dekompanse olursa, kraniyofasiyal iskeletin bir kısmının asimetrik büyümesi ve gelişmesi, çenenin mandibular orta hattan sapmasına neden olabilir1,2. Mandibular büyüme tamamlanmadan ameliyat yapılırsa, büyümenin bir sonucu olarak maloklüzyonun tekrarlaması muhtemeldir. Bu nedenle ortognatik cerrahi aşırı büyüme problemi olan hastalarda, özellikle mandibular prognatizmde büyüme tamamen tamamlanıncaya dek ertelenmelidir. Mandibular asimetrinin neden olduğu yüz asimetrisi, hastaya uygun yaklaşım planlandıktan sonra bilateral sagittal split ramus osteotomisi, mandibular ramusun dikey osteotomileri, genioplasti ve segmental mandibulektomi gibi yöntemler kullanılarak düzeltilebilir.

1) Proffıt Wr, Whıte Rp Jr..Who needs surgical-orthodontic treatment.Int J Adult Orthod Orthognath Surg, 5 (1990), pp. 81-89
2) Fong Jh, Wu Ht, Huang Mc, Chou Yw, Chi LY, Fong Y, et al.Analysis of facial skeletal characteristics in patients with chin deviation. J Chin Med Assoc, 73 (2010), pp. 29-34

Anahtar Kelimeler: deformite, konjenital, mandibula, osteotomi

Resim 1

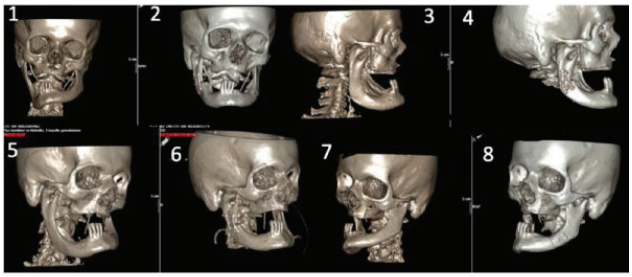

1. Preoperatif 3D MFBT anterior görünüm 2. Postoperatif 3D MFBT anterior görünüm 3. Preoperatif 3D MFBT 90° sağ lateral görünüm 4. Postoperatif 3D MFBT 90° sağ lateral görünüm 5. Preoperatif 3D MFBT 45° sağ lateral görünüm 6. Postoperatif 3D MFBT 45° sağ lateral görünüm 7. Preoperatif 3D MFBT 45° sol lateral görünüm 8. Postoperatif 3D MFBT 45° sol lateral görünüm

P-206

Mandibula Rekonstrüksiyonuna Alloplastik Bir Katkı: Metilmetakrilat'ın Kemik Defektlerinde Kullanımı

Alper Ayhan, Salih Kavuncu

Afyon Sağlık Bilimleri Üniversitesi

Mandibula tümörleri, enfeksiyöz oluşumları ve osteonekrozlar patolojik mandibula kırıklarına yol açabileceği için tedavisi sırasında dikkat edilmesi gereken bir hastalık grubudur. Çoğu zaman tümörler benign olsa ve eksizyona ihtiyaç duyulmasa bile bazı türlerinin agresif büyüme özelliğinden dolayı eksizyona ve rekonstrüksiyona ihtiyaç duyulmaktadır. Ayrıca radyoterapi ve kemoterapiye bağlı osteonekrozlarla da sıkça karşılaşılmaktadır. Rekonstrüksiyonda plak/vida ile primer onarım, kemik defekti oluştuğu durumlarda ise otolog kemik greftleri, rekonstrüksiyon plağı ile onarım, alloplastik materyal ile onarım, serbest doku nakilleri gibi çeşitli seçenekler bulunmaktadır. Metilmetakrilat, ortopedik cerrahilerde sık kullanılan alloplastik bir materyaldir. Kemik defekti için geçici bir antibiyotikli dolgu maddesi olarak kullanılıp sonrasında oluşan yumuşak doku kılıfının içerisine kemik grefti konmasına imkan tanımaktadır. Kemoterapiye bağlı mandibula osteonekrozu gelişen hastanın rekonstrüksiyon plağı ve metilmetakrilat kullanılarak yapılan tedavi sürecini paylaşıyoruz.

Anahtar Kelimeler: metilmetakrilat, mandibula, rekonstrüksiyon, kemik defekti

FAMM flebi sonrası lokal ayrışma

P-207

Nadir Bir Vaka: Opere Olmamış Alveol Kleft Hastasında Maksillofasiyal Travma

Halil İbrahim Uzunlu, Gökçe Yıldıran, Zekeriya Tosun

Selçuk Üniversitesi Tıp Fakültesi, Plastik, Rekonstrüktif ve Estetik Cerrahi Ana Bilim Dalı, Konya

Giriş: Yarık dudak ve damak hastalarının patolojik kemik anatomisi iyi bilinmektedir ve bu hastaların geçireceği cerrahiler genellikle standarttır[1] ancak maksillofasiyal kemik travması bu hastalardaki anatomiyi çok değiştirebilir. Bu çalışmada travma sonrası alveol klefti kapandığı için oklüzyonu bozulan bir yarık damaklı hasta sunulmuştur.

Olgu Sunumu: Yirmi dokuz yaş erkek hasta plastik cerrahi polikliniğine araç içi trafik kazası sonrası başvurdu. Kaza ardından dış merkez plastik cerrahi kliniğinde sağ maksiller sinüsüne foley sonda şişirilmesiyle tespit yapılan hasta dış merkezden taburculuğu ardından tarafımıza sağ yüz yarımındaki asimetri ve sağ üst çenenin hareket etmesi şikayetleriyle başvurdu. Hastada sağ infraorbital butressta step deformitesi, sağ yüz yarımında ödem, ağız açıklığında kısıtlılık, maloklüzyon, mandibular hassasiyet ve ağız içi sağ yarımında foley sonda ucu ile üst damakta sütürlar görüldü. Fasiyal sinir muayenesi olağandı. Sol burun yarısında sağa göre asimetri görüldü. Maksillofasiyal bilgisayarlı tomografi görüntülemesinde hastanın sağ maksiller sinüs tüm duvarlarında, sağda zigomatik arkta deplase fraktür hatları görüldü. Operasyonda maksiller sinüs çerisindeki foley sonda ve maksiller sinüsteki kemik fragmanlar çıkartıldı. Sağ zigomatikomaksiller bileşke ve alt orbital rim için açık redüksiyon ve internal fiksasyon (ARIF) uygulandı. Postop erken dönemde maloklüzyon tespit edilen hastadan detaylı öykü alındı ve eski bilgisayarlı tomografi görüntüleri kontrol edildi. Hastada sol komplet yarık damak ve yarık dudak öyküsü ve tomografilerinde sol alveol klefti saptandı. Hasta revizyon cerrahisine alındı ve alveol klefti de gözetilerek oklüzyonu sağlandı. Postop komplikasyon gözlenmedi.

Tartışma: Yarık damak ve dudaklı hastaların yaklaşık %75'inde[2] görülen alveol kleftinin onarımında standart tedavi kemik greftiyle onarımdır.[2-3]

Alveol kleftinin onarım yaşı konusunda genellikle 6-8 yaş[2] tavsiye edilmekle birlikte değişken sosyoekonomik koşullar nedeniyle hastaların tamamında bu yaş aralığına uymak mümkün olmamaktadır[4] ve daha ileri yaşlarda yarık damak dudak onarımı yapılmış olsa dahi alveol klefti onarımı henüz yapılmamış hastalarla karşılaşmak mümkündür.

Travmatik yaralanmalar yüz kırıklarını içerebilmektedir ve acil servis başvurularının önemli bir kısmını oluşturur.[5] Yüz kırıklarının yaklaşık %30'u orta yüz kırıklarını içermektedir[5] ve genellikle genç erkek popülasyonunda görülür.[6] Orta yüz kırıkları belirli klinik bulgularla gelmekle beraber tanısında altın standart 2 mm kesitli maksillofasiyal bilgisayarlı tomografidir.[5]

Maksillofasiyal kemik travması ile acil servise başvuran hastaların öyküsü önemlidir.[7] Özellikle yarık dudak skarı hastanın ilk muayenesinde uyarıcı olmalıdır.[7] Hastanın detaylı öyküsü alınarak varsa eski bilgisayarlı tomografi görüntülemeleri incelenmeli ve hastanın cerrahi tedavisinde alveol kleftine uygun onarım yapılarak oklüzyon sağlanmalıdır. Dikkatli inspeksiyon ve iyi bir öykü revizyon cerrahilerinin önüne geçebilir, komplikasyonları azaltabilir.

Sonuç: Alveol kleftini de içeren yarık damak ve dudaklı hastaların maksillofasiyal kemik travmaları nadirdir. Bu olguların yönetimi konusunda, kapsamlı tarama ve tedavi Batı ülkelerinde yaygın olduğundan opere olmamış yarık damak dudaklı hastaların travmalarıyla ilgili literatür kısıtlıdır.[7] Bu nadir vakanın yönetiminde öykünün ve dudak skarının önemi ila alveol kleftli hastada travmaya bağlı kapanan kleft hattına dikkat etmenin oklüzyona katkısı gözlenmiştir.

Her ne kadar nadir olsa da opere olmamış yarık damaklı hastaların maksillofasiyal travmalarında güncel kılavuz bulunmamakta ve konuyla ilgili kapsamlı çalışmalara ihtiyaç duyulmaktadır.[7]

Kaynaklar:

1- Campbell A, Costello BJ, Ruiz RL. Cleft lip and palate surgery: an update of clinical outcomes for primary repair. Oral Maxillofac Surg Clin North Am. 2010 Feb;22(1):43-58.

2- Mundra LS, Lowe KM, Khechoyan DY. Alveolar Bone Graft Timing in Patients With Cleft Lip & Palate. J Craniofac Surg. 2022 Jan-Feb 01;33(1):206-210.

3- Mundra LS, Lowe KM, Khechoyan DY. Alveolar Bone Graft Timing in Patients With Cleft Lip & Palate. J Craniofac Surg. 2022 Jan-Feb 01;33(1):206-210.

4- Massenburg BB, Jenny HE, Saluja S, Meara JG, Shrime MG, Alonso N. Barriers to Cleft Lip and Palate Repair Around the World. J Craniofac Surg. 2016 Oct;27(7):1741-1745.

5- Chukwulebe S, Hogrefe C. The Diagnosis and Management of Facial Bone Fractures. Emerg Med Clin North Am. 2019 Feb;37(1):137-151.

6- Laski R, Ziccardi VB, Broder HL, Janal M. Facial trauma: a recurrent disease? The potential role of disease prevention. J Oral Maxillofac Surg. 2004 Jun;62(6):685-8.

7- Pathak S, Baliga S, Kotrashetti SM, Pillai A. Midface fracture in an unoperated adult patient with cleft palate. BMJ Case Rep. 2014 Aug 22;2014:bcr2014204018.

Anahtar Kelimeler: Alveol klefti, Maksillofasiyal travma, Orta yüz kırığı, Yarık damak dudak

Olguya ait üç boyutlu maksillofasiyal bilgisayarlı tomografi görüntüleri

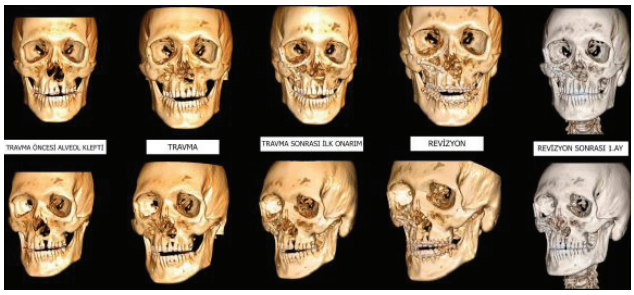

P-208

İnfraorbital Sinirin Varyasyonu, İnfraorbital Foramenin Duplikasyonu

Umut Zerayak[1], Onur Aksoy[2]

[1]Biruni Üniversitesi, Plastik, Rekonstrüktif ve Estetik Cerrahi
[2]Prof Dr Cemil Taşçıoğlu Şehir Hastanesi, Plastik, Rekonstrüktif ve Estetik Cerrahi

Yüzün bölgesel blokajı ve maksillofasyal cerrahisi sırasında infraorbital foramenlerin ve ona komşu nörovasküler yapıların konumu önemli hususlardır. İnfraorbital foramen ve çevresindeki alanın anatomisinin ayrıntılı bilgisi, başarılı bir sinir blokajı ve yüz ameliyatları sırasında nörovasküler yapıların travmatik yaralanmasını önlemek için önemlidir.

Orbita tabanına girdiğinde sinir, infraorbital sinir olarak bilinir ve infraorbital kanal yoluyla orbitanın tabanından anteriora doğru ilerler. İnfraorbital kanal içinde sinir, maksiller dişlerin duyusal innervasyonundan sorumlu olan 2 alveoler dal sağlar. Daha sonra infraorbital sinir, normalde orbital rimin alt sınırının 1 cm yakınında bulunan infraorbital foramenden çıkar. Sinir, levator labii superioris ile levator anguli oris kasları arasından geçerek yüz derisine ulaşır. Normalde sinir infraorbital foramenlerden çıkarken 4 ayrı dala ayrılır. Alt palpebral dal, alt göz kapağı cildinin duyusal innervasyonunu sağlar. Eksternal nasal dalı, burun vestibülünün derisini besler ve internal nasal dalı, burnun arka tarafındaki cildin duyusal innervasyonunu sağlar. Superior labial dalı yanak ve üst dudağın derisini besler.

Trigeminal sinirin maksiller dalının dallarındaki varyasyonlar literatürde nadiren tanımlanmıştır. İnfraorbital kanalın daha lateralde yerleştiği ve sinirin maksilla ile zigomatik kemiğin birleşiminden geçmesine neden olan bazı vakalar tanımlanmıştır. Kuru kafalarda çoklu infraorbital foramenler insidansı ve infraorbital sinirin fasiyal sinir ile iletişimi üzerine başka çalışmalar da yapılmıştır.

Vaka 1: Orta yüz germe için opere edilen 58 yaş kadın hastanın sol ağız içinden yapılan insizyonu takiben yaptığımız periost altı plandaki diseksiyonda, maksilla ön duvarında önce normalden daha inferolateralde infraorbital sinir ve foramene rastlandı. Diseksiyonun inferior orbital rime devamında beklenen yerde bir başka sinire daha rastlandı. Diseksiyon tamamlandıktan sonra maksilla anterior duvarı tekrar incelendi ve ilk karşılaşılan foramenin duplike bir infraorbital foramen olduğu ancak sinirin daha çok ve kalın dallarının burada geçtiği anlaşıldı. Bu aksesuar foramen superiordaki olağan yerde olan foramenden yaklaşık 3 mm inferior ve 4 mm lateralde konuşlanmıştı ve kanaldan cilde giden bu sinirin daha kalın ve 3 dalı ve eşlik eden arteri olduğu gözlendi. Diğer orijinal konumda bulunan foramenden çıkan sinirin ise 1 büyük ve eşlik eden 1 küçük dal olduğu ve onun da eşlik eden arteri gözlendi.

Bunların palpebral dallar olduğu düşünüldü.

Vaka 2: 48 yaş kadın hastada yine orta yüz germe sırasında sol ağız içinden açtığımız insizyondan endoskop yardımı ile yaptığımız diseksiyon sırasında büyüğü lateralde olan iki ayrı foramenden kafatasını terk eden iki adet infraorbital sinire rastlandı. Diseksiyonun tamamlanmasını takiben endoskop yardımı ile daha yakından inceleme yapıldı. Orbital rimin yaklaşık 1 cm inferiorundaki daha medialde olan foramen beklenilen anatomik pozisyonda idi. Bu kanaldan çıkan tek dallı sinir ve eşlik eden arteri mevcuttu. Bu foramenin yaklaşık 5 mm lateralinde ve 1 mm inferiorunda bulunan ikinci foramenden çıkan sinirin 4 dallı bir sinir olduğu görüldü. Bu kanaldan çıkan 4 dalın ikisinin çok daha büyük diğer ikisinin de görece küçük oldukları görüldü.

Tartışma: Sol infraorbitalin yatay çapı erkeklerde kadınlara göre önemli ölçüde daha büyüktür. Ayrıca yüz yarımlarının her iki tarafındaki infraorbital sinirin dikey çapı erkeklerde kadınlara göre önemli ölçüde daha büyüktür. Kuzey Amerika'lı kadavralar üzerinde yapılan bir araştırmada, erkek kadavralarda her iki tarafta ortalama 8,5 mm, kadın kadavralarda ise 7,6 mm (sol taraf) ve 8,1 mm (sağ taraf) vertikal çaplarını gösterdi. Asyalı kafatasları üzerinde yapılan bir araştırma ise sağda 7,8 mm ve sol tarafta 8,0 mm olduğunu gösterdi.

Diseksiyon sırasında infraobital sinir veya infraorbital foramenlerin gözlenmesi maksiller cerrahi sırasında rutin bir işlemdir. Bu şekilde sinir, görsel gözlem yoluyla nazikçe parçalara ayrılabilir. Bu manevra postoperatif parestezi veya anestezi riskini azaltacaktır. Bu nedenle cerrahın olası infraorbital sinir duplikasyonlarından haberdar olması, bu sinirle ilgili istenmeyen komplikasyonları önlemek açısından önemlidir. Aksesuar infraorbital foramenden geçen bir sinirin varlığı, eksik anestezi veya tedavi başarısızlığıyla ilişkili olabilir. Ayrıca, bu aksesuar foramenlerin yaygınlığı ve kesin konumu, yüz cerrahisi sırasındaki potansiyel iatrojenik yaralanma riskiyle bağlantılıdır. Günümüzde artan ortognatik, estetik ve travmaya bağlı elektif maksillofasyal ameliyatları ve buna bağlı komplikasyonların önlenmesi açısından aksesuar infraorbital foramenlerin sıklığının ve anatomik özelliklerinin değerlendirilmesi önemlidir.

Anahtar Kelimeler: Maksillofasyal Cerrahi, Infraorbital Sinir, Endoskopik Yüz Germe

Vaka 1

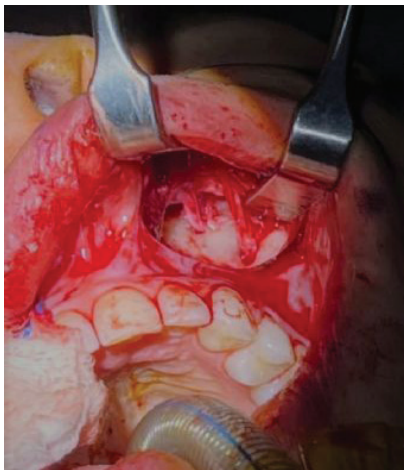

Birinci vakanın maksiller ön duvarının vaka içindeki görünümü

P-209

Mandibulada Dev Santral Odontojenik Fibrom Olgu Sunumu

Merve Terzi, Hasan Basri Çağlı, Safa Eren Atalmış, Tahir Babahan, Fatih Berk Ateşşahin, Adnan Menderes

Dokuz Eylül Üniversitesi Tıp Fakültesi, Plastik, Rekonstrüktif ve Estetik Cerrahi Anabilim Dalı, İzmir

Giriş: Odontojenik fibromlar, nadir görülen, iyi huylu neoplazmlardır ve ektomezenkimal kökenlidir. Matür fibroz bağ dokusu ve farklı miktarlarda inaktif odontojenik epitel içerir. Kalsifikasyon görülebilir. Ortalama tanı yaşı 34 olan odontojenik fibromlar merkezi (intraosseöz) ve periferik (ekstraosseöz) tip olarak iki tipte sınıflandırılır. Merkezi odontojenik fibromlar daha nadir görülür. Genelde mandibulada molar bölgeyi, maksillada ise premolar bölgeyi daha sık tutar. Kliniği yavaş büyüyen, ağrısız kitle şeklinde görülüp büyük lezyonlar kemik korteksinde destrüksiyona, buna bağlı yüzde asimetriye neden olabilir. Radyografik olarak genelde düzgün, sklerotik sınırlara sahip unilobuler, radyolusent bir kitle olarak görülür. Odontojenik keratokist, ameloblastom, gingival piyojenik granülom ve odontojenik miksom gibi tümörlerle karışabilir. Bu yüzden tedavi yaklaşımı için öncelikle insizyonel biyopsi yapılmalıdır. Terapötik yaklaşım ise genellikle cerrahi eksizyondur ve nadiren nüks görülür. Bu çalışmada 5 yaşında nadir görülen dev santral odontojenik fibroma olgusuna cerrahi yaklaşımımızı aktardık.

Olgu: 5 yaşında erkek hasta, sol mandibular bölgede yavaş büyüme gösteren şişlik nedeniyle dış merkezde insizyonel biyopsi yapılan ve sonucu odontojenik fibrom olarak raporlanan hasta ileri tedavi için tarafımıza yönlendirildi. Hastanınsol mandibula parasimfizis düzeyinden başlayarak angulus seviyesine uzanan, belirgin asimetriye neden olan şişlik ve ağız içi bakıda santrali ülsere sert kıvamlı gingival genişlemeye neden olan kitle saptanırken fonksiyonel kayıp yoktu.Yapılan görüntülemelerinde 5.7x3.5x4.2 cm boyutlarında, kortkeste ekspansiyona neden olan, yer yer kalsifik odakların olduğu radyolusent kitle saptandı. Cerrahi yönetim için 3D yazıcıyla model tasarlandı. İntraoral yaklaşımla merkezi ülserasyon gösteren alanı içerecek şekilde kanin dişten retromolar trigona uzanan insizyon yapıldı. Tümörün, üzerindeki mukozayı incelttiği ve kemik iç ve dış korteksini erozyona uğrattığı gözlendi. Bazı bölgelerde, tümör kortikal kemiği tamamen yok etmiş olsa da temporomandibular eklem seviyesinde korteks korunmuştu. Tümör çevre dokulardan hassas disseksiyonla ayrıldı. Tümörün birinci molar diş düzeyinden başlaması nedenli birinci ve ikinci molar dişler çekildi. Tümör tabanında bulunan üç gömülü diş de spesmene dahil edilecek ve inferior alveolar sinir korunacak şekilde tümör eksize edildi. Mandibular dış korteksinin genişlemesinden kaynaklanan ciltteki ekspansiyonu düzeltmek için yeşil ağaç kırığı oluşturuldu ve dış korteks dikkatlice lingual mukozaya doğru manipüle edilerek deformasyon düzeltildi. Cerrahi sonrası dönemde komplikasyon izlenmeyen hastaya üç hafta boyunca Barton bandajı uygulandı. Patoloji sonucu kalsifikasyonlu odontojenik fibrom olarak raporlandı. Hastanın takiplerinde ağız açıklığında kısıtlılık, duyuda azalma, çiğneme fonksiyonunda herhangi bir bozukluk saptanmadı. Yüz simetrisinde belirgin bir düzelme gözlendi. 1. Yıl takibinde nüks kitle saptanmadı ve ortopantogramda kemik defektinde ossifikasyonun iyi olduğu görüldü. (Görsel 1)

Tartışma ve Sonuç: Santral odontojenik tümör nadir görülen bir tümördür. Klinik ve radyolojik olarak patognomonik özelliği yoktur ve diğer tümörlerle karışabilir. Nadir görülmesi nedeniyle atlanabilir ve yanlış ön tanıyla kitleye fazla cerrahi sınır, mandibulektomi gibi tedaviler uygulanarak morbidite arttırılabilir. Bu nedenli bu tür ağrısız yavaş büyüme gösteren kitlelerde insizyonel biyopsi öncelikle yapılmalıdır. Özellikle çocuklarda bu tür büyük kitlelerin eksizyonu endişe uyandırsa da kitlenin çevre dokulardan kolayca ayrılması, nüks oranının düşük olması nedenli kortikal kemik rezeksiyonu ve eksternal yaklaşım gerektirmeden titiz bir yaklaşımla cerrahi gerçekleştirilebilir. Biz de uyguladığımız cerrahi yöntemle kitle ne kadar büyük de olsa internal kemik koruyucu yaklaşımla kitleyi sağlam sınırla çıkarabildik. Bunun yanında literatürde santral odonjenik fibromla ilgili çok az sayıda vaka bulunmaktadır ve cerrahi olarak daha önce yaş ağaç kırığı ile tedavi yaklaşımı bildirilmemiştir. Kortekste destrüksiyonu ve ekspansiyonuna neden olsa da kitlenin eksizyon sonrası mandibulanın doğru kontur ve genişlikte ossifiye olması için özellikle ossifikasyon potansiyeli de göz önüne alınarak çocuk hastalarda yaş ağaç kırığı ile rekonstrüksiyon sağlanabilir.

Anahtar Kelimeler: Çene tümörü, mandibular tümör, odontojenik fibroma, odontojenik tümör

Görsel 1

A) Hastanın preoperatif görünümü, B) Hastanın postoperatif görünümü, C) Kitlenin BT'deki görünümü, D) Kitlenin intraoperatif görünümü.

P-210

Maksiller Dev Hücreli Tümör: Nadir Olgu Sunumu

Ali Fuat Görgülü, Safa Eren Atalmış, Erk Evren, Alkan Çetin, Adnan Menderes, Mustafa Yılmaz

Dokuz Eylül Üniversitesi Tıp Fakültesi, Plastik, Rekonstrüktif ve Estetik Cerrahi Anabilim Dalı, İzmir

Giriş: Dev hücreli kemik tümörleri bütün primer kemik tümörlerinin % 5 ini oluşturmaktadır. Tümör tipik olarak uzun kemiklerin metafiz ve epifiz bölgelerinde yerleşimlidir. Bütün Dev Hücreli Kemik Tümörlerinin yaklaşık % 2 si baş boyun bölgesinde yerleşimlidir. Kraniyal kemiklerde % 1 den daha az görülmektedir. Mandibula dışında kraniyofasiyal iskelette dev hücreli lezyonlar nadirdir; çoğunluğu etimoid,sfenoid ve temporal kemiklerde meydana gelir. Literatür incelemesi maksillada dev hücreli tümörün nadir karşılaşılan bir durum olması nedenli literatüre katkı sağlayabilecek bu olguyu tedavi yönetimi ile birlikte sunmayı amaçladık.

Olgu: 16 yaş erkek hasta sol maksiller 2. Premolar diş çevresinde gelişen şişlik şikayetiyle dış merkezde diş hekimine başvurduktan sonra yapılan değerlendirmenin ardından sol maksiller kistik kitle ön tanısıyla hasta aynı şehir içerisinde bir üst merkeze yönlendirilmiş. Üst merkez başvurusunda yapılan değerlendirme ve görüntülemeleri sonrasında kitleden yapılan insizyonel biyopsi raporu dev hücreli granülom ile uyumlu saptanması üzerine 4 hafta süreyle haftada bir intralezyoner triamsinolon tedavisi sonrasında lezyon boyutlarında regresyon olmaması nedeniyle hasta tarafımıza başvurdu.Tarafımızca yapılan fizik muayenesinde sol malar bölgede cilt altı kitleye sekonder ekspanse görünüm ve yüzde asimetri izlendi. Ağız içi bakıda sol gingivobukkal mukozada ve palatum sol yarımında kanin diş hizasından retromolar trigona dek belirgin ekspansiyon yaratan ve maksiller premolar ve molar diş arkında düzensizliğe yol açan 5x2 cmlik boyutta kitle saptandı. Sol maksiller 1. ve 2. premolar, 1. ve 2. molar dişler mobil saptanırken, sol mandibular 1. molar dişte çürük izlendi. Sol maksiller retromolar trigonda hiperemi izlenirken, akıntı ve ülserasyon saptanmadı. Tarafımızca dış merkez insizyonel biyopsi spesimenlerinin yeniden değerlendirilmesi sonrasında ön planda mevcut lezyonun histopatolojik ön tanısı dev hücreli tümör olarak raporlandı. Maksillofasiyal BT görüntülemesinde maksiller kemik sol yarımında 3,8x5,1x4 cm boyutlarında (KK-AP-ML), pterygopalatin fossa yerleşimli, kemik yapıda ekspansiyona neden olan, medialde palatin duruma, superiorda maksiller sinüs inferior ve medial duvara uzanan-destrükte eden, lateralde yumuşak dokuya uzanan, solda 1.-2. premolar; 1.-2. molar diş kökleri düzeyinde yer alan, yumuşak doku dansitesinde kitlesel lezyon saptandı. Kitlenin eksizyonu ve rekonstrüksiyonuna yönelik yapılan operasyonlardan ilkinde sol maksiller bölgede bulunan kitlenin frajil ve destrüksiyonu sonrası koterize edilmesi güç kanama odakları içerdiği, sol maksiller sinus içerisinden superiorda orbita tabanına, intermaksiller septuma ve solda sert damak kemiğini erode ederek palatal mukozaya uzanım gösterdiği görüldü. Sol maksiller 2. premolar, 1. ve 2. molar diş alveolar proceslerinin ileri derecede destrükte olduğu izlendi. Bu dişlerin sadece gingiva ile tutunma gösterdiği izlendi. Kitle kürete edildi ardından poş transamin ve adrenalinli solüsyon ile yıkandı. Ardından poşa kanama kontrolü için surgicel spongostan ve batikon emdirilmiş steril rulo yerleştirildi. Steril rulo filtrum düzeyinden ağız içine uzatıldı. Mukoza süturasyonunun ardından olası abondan kanama ve yeniden cerrahi gereksinimi göz önüne alınarak hasta PACU birimine devredildi. İlk operasyondan 1 hafta sonra ikinci operasyonda önceki operasyonda yerleştirilen tampon ekstrakte edildi, maksiller sinüste kitlenin kalan parçaları frajil ve kanamalı olduğu izlendi ve küret yardımıyla olabildiğince kürete edildi ve patoloji spesimeni olarak ayrıldı. Önceki operasyonda ileri derecede destrüktif olarak izlenen sol maksiller 2. Premolar 1.ve 2. Molar dişler ekstrakte edildi. Sert damak anterioru sol tarafta bulunan 1*1 cm lik nekrotik alan debride edildi. Kanama kontrolünün ardından mukoza süturasyonu edildi ve operasyon sonlandırıldı. Üçüncü operasyonda ekstrakte edilen dişler zemininde maksiller sinüs ile bağlantılı olan 1*1 cm boyutundaki gingival defektteki bipediküllü granülasyon dokusu eksize edildi, sol bukkal bölgeden mukozal flep gingival defekte transpoze edilerek defekt rekonstrükte edildi. Patoloji sonucu dev hücreli lezyon olarak raporlanan ve cerrahi tedavisi tarafımızca tamamlanan hasta pediatrik onkoloji birimine konsülte edildi. Pediatrik onkoloji bölümünce değerlendirilen hastaya kemoradyoterapi başlanmamış olup 3 aylık klinik ve görüntüleme tetkikleriyle takip önerilmiştir.

Tartışma: Dev hücreli tümör kemik iliği kökenli andiferansiye mezenkimal hücrelerden kaynaklanan gerçek neoplastik bir süreçtir. Bu tümör genellikle benign karekterde olup geçmişte malign dev hücreli tümör vakaları bildirilmiştir. Tümörün lokalizasyonuna ve klinik prezentasyonlarına bağlı olarak ciddi kemik destrüksiyonu oluşturabilir. Dev hücreli tümörün erkek/kadın 1:1.38 oranı mevcut olup medyan görülme yaşı 35 olarak hesaplanmıştır. MRG, geliştirilmiş kontrast çözünürlüğü sayesinde yumuşak doku tümörünün yayılma derecesini belirlemede BT'ye göre üstündür8.Buna rağmen bu tümörler genellikle BT görüntülemesinde yumuşak doku dansitesi ile uyumlu kitle görünümünde korteksi intakt kemiği ekspanse eden kitle şeklinde saptanır. Ancak bu bulgu ayırıcı tanıda yeterli olmayıp tanı biyopsi üzerinden konmaktadır. Histolojik olarak, bu tümörler, çok çekirdekli dev hücrelerden oluşan bir vasküler stromada epitelyal veya iğ şeklinde tek çekirdekli hücrelerden oluşur. Bu stromal hücreler tümörün benign veya malign yönde olacağını belirler. Dev hücreli tümörün birincil cerrahi çıkarılma yöntemi hastalığın nüksünde en önemli faktör olsa da, korteksin ve yumuşak doku uzantısının kesilmesiyle nüks oranları arasında da bir ilişki bulunmaktadır. Maksillanın korteksinin ince olması nedeniyle Dev hücreli tümör erken evrede korteks invazyonu gösterebilir. Mevcut literatür, maksiller GCT için cerrahi eksizyonun tercih edilen tedavi olduğunu göstermektedir. Lokasyonundan bağımsız olarak, marjinal rezeksiyon veya küretajın yüksek bir GCT nüks oranıyla ilişkili olduğu (% 40-60) görülmektedir. Buna karşılık, geniş radikal rezeksiyon, nüks oranını önemli ölçüde azaltmaktadır ve nüks oranı yüzde 7 gibi düşük seviyelere inmektedir. Radyasyon, terapötik bir yöntem olarak kullanılmış olsa da sonrasında sarkom gelişimi mümkün olabilir ve bildirilmiştir. Kriyoterapi, kemoterapi, intralezyoner steroidler, kalsitonin, interferon alfa ve küretaj yöntemiyle birlikte yardımcı ajanlar (fenol ve metil metakrilat) gibi diğer tedavi yöntemleri denense de daha az etkili sonuçlar elde edilmiştir.

Sonuç: Dev hücreli hücreli tümörler baş-boyun bölgesinde nadir olarak görülmekle beraber hastanın aktif şikayetleri göz önünde bulundurularak gerekli görüntüleme ve patolojik incelemeyle erken dönemde tedavi edilmelidir. Yetersiz eksizyon ve küretaj rekürrens ile yüksek ilişki içerisinde olup geniş rezeksizyon önerilen tedavi biçimidir. Bizim olgumuzda lezyonun frajilitesi ve kanama eğilimi nedeniyle geniş rezeksiyon yapılamamış olup tekrarlayan operasyonlarda tam rezeksiyon sağlandı.

Anahtar Kelimeler: Dev hücreli tümör, kemik tümörü, maksilla

Görsel 1

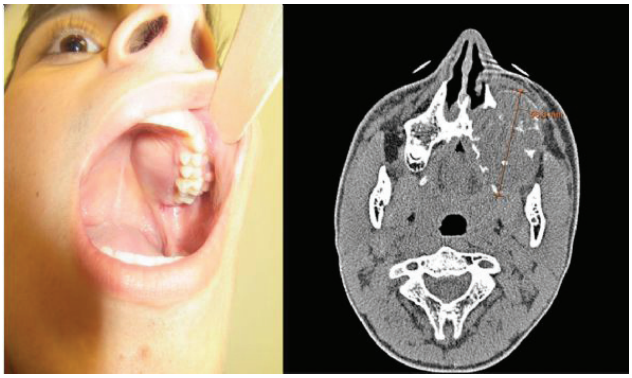

Kitlenin preoperatif ağız içi bakı ve BT'deki görünümü.

P-211

Nadir Bir Vaka;Nazal Septum Yerleşimli Ektopik Diş

Elif Cansu Baş, Mehmet Dadacı, Orhan Gök, Ahmet Koyuncu

Neü Meram Tıp Fakültesi,Plastik Rekonstrüktif Estetik Cerrahi Ana Bilim Dalı,Konya

Giriş: Ektopik dişler; nadir görülen ve alveolar ark dışında mandibular kondil, koronoid proçes, maksiller sinüs, çene, nazal septum ve nazal kavite, sert damak ve orbita gibi oral kavite dışı alanlarda görülebilen yapılardır [1,2]. Ektopik dişin nazal kavitede bulunması oldukça nadir bir durumdur. Ektopik dişler çoğunlukla asemptomatiktir ve muayene sırasında insidantal olarak saptanırlar. Semptomatik olanlardaysa sebebi açıklanamayan diş hassasiyeti, yüz ağrısı ve dişlerde sızlama gibi yakınmalar görülebilir. İnsidental olarak direkt grafi ya da bilgisayarlı tomografi (BT) incelemesi sırasında saptanmaktadırlar [1,3,4].

Olgu: On beş yaşındaki kadın hasta yüzde ağrı ve burun solunda tıkanıklık şikayetleri ile diş hekimliği bölümünden tarafımıza konsulte edildi.Muayenesinde nazal septum anteriorunda sola deviasyon mevcuttu.Hastada travma, yabancı cisim ve enfeksiyon öyküsü mevcut değildi. Hastanın çekilen 3 boyutlu BT'sinde anterior nazal spine(ans)'a invaze dişe ait olabilecek dansiteler içeren lezyonun sol upper central incisive ve sol lateral incisive diş arasında uzanım gösterdiği görüldü.Hastaya genel anestezi altında sol nostril tabanından uygun insizyonlarla girilerek anterıor nasalspine'a gömülü diş osteotomi yardımıyla eksize edildi.Mukoza suture edilerek ve sol tarafa merosel tampon yerleştirilerek işlem sonlandırıldı.

Tartışma: Nazal kavitede diş oluşumu nadir bir durumdur ve literatürde vaka serileri kısıtlı sayıdadır. Prevalansının %0,1 ile 1 arasında değiştiği saptanmıştır(5). İntranazal diş genellikle tek taraflı ve bir adet olarak görülmektedir. İki taraflı veya tek taraflı birden fazla sayıda intranazal diş olgusu daha az sıklıkta görülmektedir (6). Ektopik dişin etiyolojisi belli değildir. Bu konuda birçok teori mevcuttur. Bunlar travma veya kist nedeniyle yer değiştirme, maksiller sinüs enfeksiyonu nedeniyle gelişmekte olan dişin yer değiştirmesi, genetik faktörler, yarık damak, diş gelişimi sırasında aşağı seviyede obstrüksiyon, persistan süt dişi, yoğun kemik dokusu, uzun dişin kökünün buruna uzanması, kesici dişlerin olduğu bölgede ekstra dişin nazal kavite tabanına doğru gelişmesi olarak sayılabilinir(6). İncelediğimiz olguda travma ve enfeksiyon öyküsü olmaması nedeni ile gelişimsel anomali olabileceği düşünülebilir. Ektopik diş asemptomatik olabileceği gibi, yüz ağrısı, baş ağrısı, epistaksis, kötü kokulu burun akıntısı, eksternal nazal deformite ve nazolakrimal kanal darlığı gibi çok farklı belirti ve bulgularla da kendini gösterebilir(7). Bizim olgumuz yüz ağrısı ve burun solunda tıkanıklık şikayeti ile diş hekimliğine başvurup devamında tarafımıza yönlendirildi. İntranazal diş tanısı temel olarak klinik muayene ve radyolojik tetkikler ile konur. Klinik olarak intranazal dişin en sık lokalizasyonu nazal kavitenin tabanında görülür. Ayırıcı tanıda yabancı cisim, rinit, benign ve malign tümörler, kalsifiye inflamatuar değişiklikler, tüberküloz, fungal enfeksiyon, osteoma, ekzositoz, odontoma ve kistik lezyonlar düşünülmelidir (6).Radyolojik tetkikler bu olası patalojiler arasında ayırıcı tanıya gitmede yardımcı olur. Radyolojide bilgisayarlı tomografi Water'sgrafisi, Caldwellgrafisi, lateralgrafi, panoramik grafi kullanılabilir. Olgumuzda 3 boyutlu bilgisayarlı tomografi görüntüsü;ek olarak panoramik grafi kullanılmış ve görüntüye uygun şekilde girilerek ektopik diş eksize edilmiştir.

Sonuç: Ektopik dişler bulunduğu anatomik lokalizasyona göre değişik semptomlarla karşımıza çıkabilen nadir rastlanan durumlardır.Atipik yüz ağrısı ve burun tıkanıklığı şikayeti ile başvuran hastalarda, ektopik diş ayırıcı tanıda mutlaka göz önünde bulundurulmalıdır ve uygun görüntülemeler istenmelidir.

Referanslar:

1. EyigörH, ve ark. Bilateralmaksillersinüsdeektopik diş içeren dentijeröz kist: Olgu sunumu. Kocatepe Tıp Dergisi 2012;13(3):167-171.
2. SrinivasaPrasad T, et al. Dentigerouscystassociatedwith an ectopicthirdmolar in themaxillarysinus: a rareentity. Indian J DentRes. 2007;18(3):141-3.
3. Erkmen N, Ölmez S, Önerci M. Supernumerarytooth in themaxillary sinüs: casereport. Austdent J. 1998;43(6):385-6.
4. Hekimoğlu K, Çınar F, Hekimoğlu C. Postnazal kanamaya neden olan maksiller sinüste ektopik yerleşimli üçüncü molar diş olgusu. Türkiye Klinikleri J DentalSci. 2009;15(3):220-3.
5. Moreano EH. Zich DK. Goree JC. Graham SM. Nasaltooth. AmJ Otolaryngol 1998; 19: 124-6.
6. Lee FP. Endoscopicextraction of an intranasaltooth: A review of 13 cases. Laryngoscope 2001; 111: 1027-31.
7. Salihoğlu M, ve ark. Atipik yüz ağrısıyla seyreden ektopik diş: İki olgu sunumu. Gülhane Tıp Dergisi 2010; 52: 216-218

Anahtar Kelimeler: Ektopik Diş, Nazal Septum, Panoramik Grafi

İntranazal Ektopik Diş

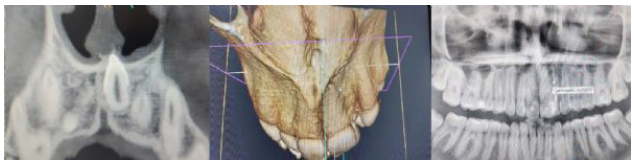

P-212

İleri Evre Huntington Hastasında Mandibula Fraktürüne Yaklaşım

Mustafa Akyurek, Anıl Bolca

Çanakkale Onsekiz Mart Üniversitesi, Plastik Rekonstrüktif ve Estetik Cerrahi Kliniği

Giriş: Huntington koresi genetik geçişli, santral sinir sisteminde ilerleyici yıkım ve demans ile giden kötü prognozlu bir hastalıktır. Bu hastalığın hastalar üzerinde yarattığı psikolojik hasar sebebiyle intihara meyil sıktır.(1) Kore olarak adlandırılan istemsiz hareket bozukluğu ile birlikte seyreden Huntington Hastalığı'nda ilaç tedavisine dirençli tonus artışı ve tekrarlayan çene sıkma hareketleri görülür. (2)

Olgu: 34 yaşında kadın hasta yüksekten düşme sebebiyle kliniğimize sağ angulus fraktürü ile başvurdu. Genel anestezi altında açık redüksiyon internal fiksasyon uygulanarak opere edilen hastanın post operatif erken dönem takiplerinde ameliyat bölgesinde hematom oluştu. Ameliyat esnasında Trokar kullanılarak redüksiyon gerçekleştirilemediği için genis bir insizyon yapılarak ulaşılan kırık hattı redüksiyonunun bozulduğu ve post-op 6. günden sonra enfeksiyon geliştiği görüldü. Antibiyoterapi altında yara yeri ve internal fiksasyonu revize edilen hasta post-op 21. günde taburcu edildi. Postoperatif 2. ayda tekrar yüksekten düşerek acile gelen hasta stabilleştikten sonra angulus bölgesinden plak ve vidaları ekstripe edilen hastanın angulus bölgesinin psödoartroz ile iyileştiği görüldü.

Tartışma: Tonus artışı ile karakterize nörolojik hastalıklara sahip hastalarda oluşan mandibula fraktürlerinin tedavisi ve takibi oldukça güçtür. Özellikle masseter kasının prognozu belirlediği unfavorable fraktürlerde kas tonusu üzerinde daha iyi bir kontrol sağlayan ilaçlar, belki de kemodenervasyon metodları denenmelidir.

Anahtar Kelimeler: Huntington, mandibula fraktürü, osteosentez

Resim 1

enfekte olmuş yara yeri

P-213

Nadir Görülen Bir Nazal Deformite Örneği Ve Rekonstrüksiyon Aşamaları

Perçin Karakol, Kurtuluş Öz, Onur Zengin, Yalçın Akbulut

Sağlık Bilimleri Üniversitesi,Başakşehir Çam ve Sakura Şehir Hastanesi, Plastik, Rekonstrüktif ve Estetik Cerrahi, İstanbul, Türkiye

Giriş: Dudaklar hem iletişim anlamında hem de insan fizyolojisinde önemli bir role sahiptir. Ağız ve dudaklar gastrointestinal sisteme giriş bölgesi olduğundan sindirimin sefalik fazının bir bölümünü oluştururlar.Ayrıca dudak pozisyonu, şekli ve hareketi,duygusal durumumuzu göstermek için kullandığımız jestlerdir. Dudağın eksternal anatomisi incelendiğinde 6 alt üniteye ayrılır; filtral kolonlar,eros yayı,komissür,white roll, vermilyon, tüberkül,filtral oluk. Üst dudakta bulunan alt ünitelerden bir tanesi nazal tabandan inferiorda bulunan vermilyon-kutanöz birleşme bölgesine uzanan filtral kolonlardır. Filtral kolonlar, orta hattı geçerek doğrudan karşı taraftaki dermise yapışan kontralateral orbikularis oris kasları tarafından oluşturulurlar. Maksiller yarık, yarık damak veya damak yarığı olarak da bilinen doğumsal bir durumdur ve ağzın üst kısmındaki damakta bir açıklık veya yarık bulunur. Bu durum, fetal gelişim sırasında damağın üst kısmını oluşturan dokunun tam olarak bir araya gelmediği durumlarda meydana gelir ve bir yarık veya çatlak bırakır. Maksiller yarıklar, şiddet açısından değişebilir ve damak arkasındaki küçük bir çentikten dudak bölgesine kadar uzanan damakta tam bir bölünmeye kadar uzanabilir.

Maksiller yarıklar, bireyin sağlığı ve yaşam kalitesi üzerinde çeşitli etkilere sahip olabilir. Konuşma gelişimini, beslenmeyi, diş sağlığını etkileyebilir ve cerrahi düzeltme gerektirebilir. Genellikle cerrahi müdahale ve terapi yoluyla erken müdahale, damak yarığı olan bireylerin bu zorluklarla başa çıkmasını ve yaşam kalitesini iyileştirmesini sağlamak için gereklidir.

Genellikle cerrahlar, konuşma terapistleri ve ortodontistler gibi sağlık profesyonellerinden oluşan bir ekip, damak yarığı olan bireyler için kapsamlı bir bakım sunmak için bir araya gelir ve tedavi planını her hastanın belirli ihtiyaçlarına uygun olarak uyarlar.

Materyal Method: Bu çalışmada kliniğimizde 2023 yılında uzun filtrum için liplift tekniği, maksiller cleft için alveoler kemik grefti ve anterior septal rekonstrüksiyon için kostal kartilaj ile onarım sağlanan 1 olgu retrospektif olarak değerlendirildi.

Bulgular: 36 yaşında kadın hastanın muayenesinde columellar destek zayıftı ve alar rim desteği yoktu.Alar kollaps nefes alış sırasında belirgindi.Hasta aynı zamanda filtrumun uzunluğundan da estetik olarak şikayetçi idi. Hastaya perop martı kanadı liplift insizyonu planlandı ve insizyonlardan girilerek fazla cilt dokusu eksize edildi. Hemostazın sağlanmasını takiben cilt altı ve cilt sütüre edildi.Bu teknik ile uzun filtrum kısaltıldı.Ardından anterior septal rekonstrüksiyon için columella ve LLC desteğini sağlamak amacıyla hastanın kostal kartilajı kullanıldı. Maksiller cleft'i içinse uygun miktarda alınan alveolar kemik grefti kullanıldı. Hastanın servisteki takiplerinde erken ya da geç dönem komplikasyon gelişmedi ve tarafımızca klinik muayene takibine alındı.

Tartışma: Maksiller yarıklar, bireyin sağlığı ve yaşam kalitesi üzerinde çeşitli etkilere sahip olabilir. Konuşma gelişimini, beslenmeyi, diş sağlığını etkileyebilir ve

cerrahi düzeltme gerektirebilir. Genellikle cerrahi müdahale ve terapi yoluyla erken müdahale, damak yarığı olan bireylerin bu zorluklarla başa çıkmasını ve yaşam kalitesini iyileştirmesini sağlamak için gereklidir Çalışmamızda kullanılan liplift tekniği,kostal kartilaj ile rekonstrüksiyon ve alveoler kemik grefti yönteminin kullanılmasının avantajları arasında columellar desteği güçlendirmek ve alar rim desteği sağlamak, nefes alış sırasındaki belirginleşen alar kollaps'ın ortadan kaldırılması gösterilebilir.

Sonuç: Bizler bu çalışmamızda anterior septal rekonstrüksiyon,kostal kartilaj ile rekonstrüksiyon ve liplift tekniği kombinasyonunun iyi bir alternatif olabileceğini düşünmekteyiz.

Anahtar Kelimeler: nazal deformite, liplift, maksiller cleft

Perop fotoğraf

P-214

İnsidental Mandibula Kisti Tanısı Konmuş Maksillofasiyal Travma Hastasında Açık Redüksiyon-Internal Fiksasyon Uygulaması

Beyzanur Çelebi, İsmail Tekfiliz,
Emrah Kağan Yaşar, Murat Şahin Alagöz,
Çiğdem Vural

Kocaeli Üniversitesi Tıp Fakültesi, Platik,Rekonstrüktif Ve Estetik Cerrahi

Giriş: Anterior mandibula kırıklarında gerim ve kompresyon kuvvetlerine ek olarak var olan torsiyon kuvvetleriyle mücadele etmek için ARİF (Açık Redüksiyon-İnternal Fiksasyon), tek başına IMF uygulamasına (İntermaksiller Fiksasyon) tercih edilir. Champy'nin osteosentetik çizgilerine bağlı kalarak torsiyonel kuvvetlere karşı koymak için üst ve alt yapılar"kullanılır." ^1 Bu, alveolar sınıra küçük mini plak, inferior sınıra daha büyük mini plağın kombine fiksasyonu şeklinde olabilir. Mandibular kırıkları tespit edebilmek için aksiyal,sagittal,koronal kesitlerle birlikte üç boyutlu BT görüntülemelerinin Ortopantomogram gibi diğer görüntüleme yöntemlerine üstün olduğu"bulunmuş " ^2 ve bu olguda da preoperatif olarak istenmiştir.

Olgu: 26 yaşında erkek hasta, ek hastalığı bulunmamakta. Darp sonrası mandibula sağ parasimfisiz ve sol angulusta deplase kırıkları oluşan hastada, sağ parasimfiziste insidental olarak mandibula kisti ön tanısı konulan kitle tespit edildi (Resim-1;Şekil B). Hastaya kist eksizyonu sonrası deplase kırıklarına yönelik ARİF yöntemi planlandı. Eksize edilen kistin patoloji raporu daha sonra epitel ile döşeli mandibula kisti olarak raporlandı.

Cerrahi Yöntem: Sağ parasimfiziste bulunan fraktür hattı ve kist, alt gingivobukkal sulkustan yapılan insizyonla ortaya kondu.Mandibula kisti olduğu düşünülen lezyon mandibuladan pencere açılarak eksize edildi. Oluşan gap sağ iliak krestten alınan kemik grefti ile kapatıldı(Resim-1;Şekil C). İliak krestteki kemik grefti donör sahasına negatif basınçlı drenaj sistemi yerleştirildi. Ardından uygun redüksiyon sonrası sağ parasimfizise alt ve üst sınıra 6 delikli düz plak yerleştirilerek rijit fikasasyon sağlandı(Resim-1;Şekil D ve E). Daha sonra sol angulusta bulunan deplase kırığa yönelik trochar yöntemiyle 6 delikli düz vida yerleştirilerek rijit fiksasyonu sağlandı.

Tartışma: Mandibula kistlerin cerrahi tedavi seçenekleri arasında küretaj, enükleasyon, kısmi/marjinal rezeksiyon ve segmental rezeksiyon yer "alır " ^3. Mevcut vakamızda mandibular rezeksiyon yapılmadan kistin lokalize olduğu ve aynı zamanda kırık hattının bulunduğu sağ parasimfizise piezzo yardımıyla pencere açılarak kistin eksizyonu sağlandı. Ardından parasimfizis kırıklarında sıkça uygulanan ARİF tekniği bu vakada da uygulandı. Mevcut lezyonun varlığı bu tür travma hastalarında kemik gücünü azalttığından aynı lokalizayonda kırığa neden olmuş olabilir. Yine mandibula travmalara eşlik eden epitel kistlerinin mevcut tedavi planını ve postoperatif süreci önemli derecede etkilemediğini düşünmekteyiz. Hastanın uzun süreli takip muayeneleri planlanmıştır.

Kaynaklar:

1-Champy M,Lodde JP, Schmitt R, Mandibular osteosythesis by miniature screwed bone plates via a buccal approach,J Oral maxillofac Surgery 1978,6:14

2-Shetty V, Atchison K, Belin T, Jiammming W. Clinician variability in characterizing mandibular fractures,J Oral Maxillofac Surg 2001, 59:254-261

3-B.R. Chrcanovic, R.S.Gomez, Glandular odontogenic cyst:analysis of 169 cases reported in literatüre, Oral Dis. 2018, 717-724

Anahtar Kelimeler: açık redüksiyon, maksillofasiyal travma, mandibular kist

insidental mandibula kisti saptanan maksillofasiyal travma hastasının preoperatif ve postoperatif 3 boyutlu/koronal kesit BT görüntülemesi ve operasyon anında çekilmiş kemik grefti ile rijit fiksasyon görüntüleri

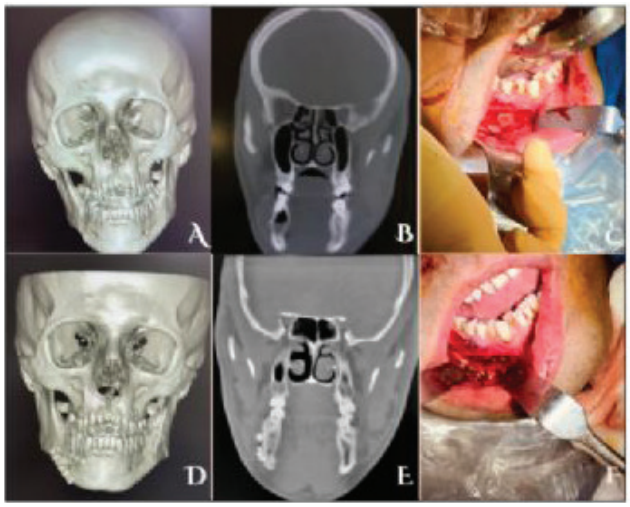

A)Mandibula sol angulus ve sağ parasimfiziste deplase fraktürü gösteren 3D BT görüntülemesi B)Maksillofasiyal BT koronal kesitte, kırık hattından geçen insidental saptanan mandibular kist görüntüsü C)Peroperatif eksize edilen kistin yerine konmuş iliak kemik grefti D)Fiksasyon sonrası postoperatif 1. ayda çekilmiş 3D BT görüntülemesi E)postoperatif 1. ayda çekilmiş BT koronal kesit görüntülemesi F)Sağ parasimfiziste alt ve üst sınıra konulan 6'lı düz plak ile sağlanan fiksasyon görüntüsü

P-215

Ateşli Silah Yaralanması Sonrası Multifragmante Mandibulanın Rekonstrüksiyon Plağı İle Onarımı

Berkan Şanlı, Eren Tuncer

Başakşehir Çam ve Sakura Şehir Hastanesi, Plastik, Rekonstrüktif ve Estetik Cerrahi Ana Bilim Dalı, İstanbul

Giriş/Amaç: Mandibuler kemik defektleri travma, neoplazi ve konjenital malformasyonlar sonucu oluşabilmektedir. Defektin büyüklüğü ve yeri hastanın konuşma, çiğneme, yutkunma, dış görünüş ve kendine güveni ile ilgili olarak zorluklar meydana getirmektedir. Biz bu çalışmada multifragmante mandibulayı rekonstrükte ederken fragmanların düzgün redüksiyonu sonrası geniş defektte dahi rekonstrüksiyon plağıyla iyi sonuçlar alınabileceğini vurgulamak istedik.

Materyal ve Metod: Bu çalışmada; Mayıs 2023 tarihinde ateşli silah yaralanması sonrası mandibuler kemik defekti ve fragmantasyonu olan hastanın önce debridman, ardından rekonstrüksiyon plağı ile onarım operasyonları sonrası kemik bütünlüğü sonucunun beklenenden daha iyi formda olduğu bir vaka sunuldu.

Bulgular: Vaka; 17 yaşında erkek, mandibula ateşli silah yaralanması sonrası acil servise başvurdu. Fizik muayenesinde; ağız açıklığı kısıtlılığı ve maloklüzyonu olan hastanın palpasyonla mandibula solunda belirgin krepitasyon ve steplerin mevcut olduğu mandibulanın açık kırığı izlendi. Maksillofasiyal BT'de mandibulanın solunda angulus, korpus ve parasimfizis fraktürleri, kemik fragmanları ve çok sayıda şarapnel parçaları görüldü. Hastaya ilk operasyonda 3000 cc mayi ile yıkama yapılıp nekrotik yumuşak dokular, ulaşılabilen şarapnel parçaları ve adapte olması beklenmeyen kemik fragmanları eksize edildi. Sonraki operasyonda ise uygun redüksiyonlar altında rekonstrüksiyon plağı ile mandibuler fiksasyon sağlandı, bu esnada daha sonra diş implantı yapılabilmesi için kemik fiksasyonu oklüzal düzleme göre yapılmasına dikkat edildi. Postop komplikasyon görülmeyen hasta takibe alındı.

Tartışma: Mandibula defektleri travma, neoplazi, konjenital ve diğer nedenlere bağlı olarak oluşabilmektedir. Tedavide ağız açıklığının sağlanması, temporomandibuler eklem fonksiyonlarının korunması, oklüzyonun muhafaza edilmesi özel fonksiyonel amaçlardandır. Ana estetik amaçlarsa simetri, alt yüz yüksekliği, anterior çene projeksiyonunun sağlanması ve submandibuler yumuşak doku defektlerinin kapatılmasıdır. Bu defektlerin yeri, boyutu ve etyolojisine göre rekonstrüksiyon seçenekleri arasından seçim yapılır. Bu seçenekler kemik içermeyen lokal, regional veya serbest yumuşak doku flepleri, kemik içeren pediküllü veya serbest vaskülarize flepler, kemik greftleri, sadece rekonstrüksiyon plağı, flep ile rekonstrüksiyon plağının kombinasyonu şeklinde olabilir. Bizim sunduğumuz vakada ateşli silah yaralanması sonrası mandibulada yaygın fragmantasyon ve defektlerin eşlik ettiği solda angulus, korpus ve parasimfizis fraktürü mevcuttu, fragmante kemik rezervi görece yeterli görüldüğünden ön planda izole rekonstrüksiyon plağı ile onarım tercih edildi.

Sonuç: Her ne kadar literatürde rekonstrüksiyon plağının oluşturduğu yabancı cisim yükü, kırılma ve ekspozisyon riskinden bahsedilse de kar-zarar oranı yapıldığında defekte rağmen kemik rezervi iyi olan erken dönem travmatik mandibula defektlerinde rekonstrüksiyon plağı kullanımı, ek morbidite oluşturmaksızın iyi bir seçenek olarak görülmektedir.

Anahtar Kelimeler: ateşli silah yaralanması, mandibula fraktürü, rekonstrüksiyon plağı

asy mandibula

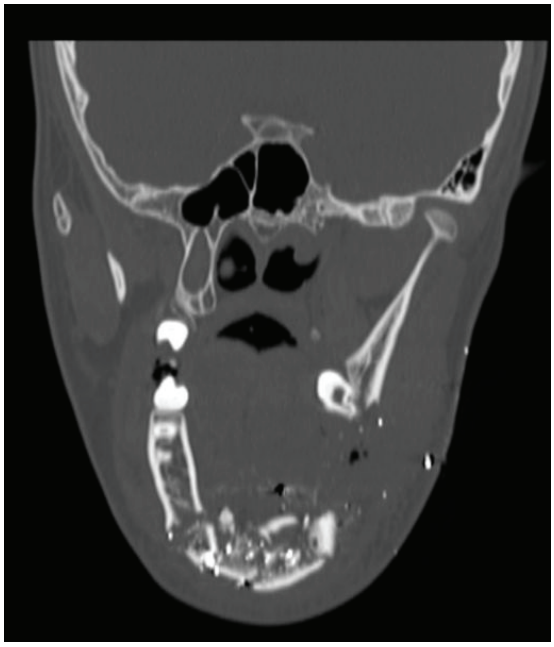

P-216

İleri Evre Meme Kanseri Defektleri İçin Reverse Abdominoplastinin Kullanımı

Egemen Sağay, Nijat Babaev, Burak Kaya, Savaş Serel

Ankara Üniversitesi Tıp Fakültesi, Plastik Rekonstrüktif ve Estetik Cerrahi Ana Bilim Dalı, Ankara

Giriş: İleri evre özellikle de infiltratif meme kanseri olgularında rezeksiyon sonrası oluşan defektler onarılması güç defektlerdir. Bu defektlerin onarılmasını zorlaştıran defektin genişliği kadar hastanın genel durumu, hastanın olasılıkla bu bölgeye radyoterapi almış ya da alacak olması, ameliyat sonrasında zaman kaybetmeden hemen kemoterapi başlanması zorunluğu nedeniyle mümkünse hiç komplikasyon gelişmemesi ya da kısa sürede çözülmesi gerekliliği gibi durumlardır. Bu sorunu çözmek için sıklıkla kullanılan rekonstrüktif seçenekler pektoralis majör, rektus abdominis, latissimus dorsi gibi pediküllü flepleri içerirken daha kompleks olgularda serbest doku nakli gerekebilir.

Reverse abdominoplasti bu tür defektlerin rekonstrüksiyonunda diğer yöntemlere göre basit, geniş alanları kapatabilen, düşük komplikasyon oranlarına sahip olması nedeniyle ön plana çıkan bir yöntemdir.

Hastalar ve Yöntem: Bu çalışmada yaşları 43-61 arasında olan 2016 Şubat-2019 Ağustos tarihleri arasında beş ileri meme kanseri hastaları retrospektif olarak incelendi ve meme kanseri cerrahisi sonrası oluşan doku defektleri için reverse abdominoplasti flebi planlandı. Hastaların ortalama vücut-kitle indeksi 28,2 olarak hesaplandı.

Bu yöntemde epigastrik ve inframammarian sulkus arasından yapılan insizyonla derin karın fasyası üzerinden yapılan diseksiyonla normal abdominoplasti tekniğindeki gibi flep kaldırılır eleve edilerek uygulanır. Hastaların ikisine tek taraflı mastektomi üçüne ise bilateral mastektomi yapılmıştır. İnfiltratif meme kanseri olan üç hastaya geniş rezeksiyonla eş zamanlı reverse abdominoplasti, daha önce mastektomi yapılmış, kemoterapi ve radyoterapi almış olmalarına rağmen lokal nüks olan iki hastaya da geniş rezeksiyon ve reverse abdominoplasti yapılmıştır. Tek taraflı defekti olan hastalarda göbek üstü ve göbek altı median kesilerle hemi-reverse abdominoplasti yapılmıştır. Sadece reverse abdominoplasti ile defekte uzanması zor görünen olgularda flep kaldırılmadan önce abdominoplastideki gibi lateral ve inferior kanlanma korunacak şekilde fleplere liposuction da yapılmıştır. Hastaların meme kanseri cerrahisi sonucunda defektlerinin horizontal düzlemde ortalama 24,2 cm olarak ve vertikal düzlemde ise 20,8 cm olarak hesaplandı. Hastaların kemoterapi-radyoterapi tedavileri, ek hastalıkları, cerrahi teknik ve ameliyattan sonra hastanedeki takip süresi gözden geçirildi.

Bulgular: Beş hastaya ameliyatlarda reverse abdominoplasti flebi rahatlıkla doku defektine adapte edilmiştir. İki hastanın reverse abdominoplasti flebinin vasküler dolaşımı intraoperatif SPY cihazı ile indosiyanin green enjeksiyonu sonrası incelenmiştir, SPY anjiografi ile incelenen hastalardan birinin reverse abdominoplasti flebinin distalinde dolaşımının zayıf olduğu görülürken diğerinin dolaşımının doğal olduğu gözlenmiştir, geri kalan üç hastanın ise reverse abdominoplasti flebinin dolaşımının, flebin kapiller dolumuna bakılarak doğal olduğu gözlemlenmiştir. İncelenen dört hastanın postoperatif 3. gününde drenleri çekilip taburcu edilirken bir hastanın ise postoperatif altıncı gününde drenleri çekilerek taburcu edilmiştir. Hastaların rutin takiplerinde ciddi bir komplikasyon gözlenmemiştir.

Sonuç olarak, bu hastalarda ileri evre meme kanseri nedeniyle meme kanseri cerrahisi sonrasında oluşan doku defektinin geniş olması, sonrasında radyoterapi alacak olması ya da öncesinde almış olması, hastanın genel durumları da göz önüne alındığında reverse abdominoplasti güvenli, kolay, iyileşme süresi kısa, komplikasyon oranları az ve geniş yüzeyleri başarı ile rekonstrükte edebilen bir fleptir. Ancak, alternatiflerine göre literatürde yer alan çalışma azlığı ve pratikte daha az gerçekleştirilmesi nedeniyle daha fazla araştırma ve kapsamlı klinik deneyimlerin sonuçlarına dayanarak bu yöntemin etkinliği ve güvenilirliği değerlendirilmelidir.

Anahtar Kelimeler: İleri Meme Kanseri, İnflamatuar Meme Kanseri, Meme Rekonstrüksiyonu, Reverse Abdominoplasti

Hemi-reverse Abdominoplasti

Bilateral mastektomi, sol memede geniş rezeksiyon yapılan hastanın eş zamanlı meme cerrahisi sonrası doku defekti ve eleve edilen hemi-reverse abdominoplasti flebinin intraoperatif SPY anjiografi ile incelendikten sonra flep distalinde dolaşımın zayıf olduğu görülen bölgenin işaretlenip lokal flep ile revize edilmesi

P-217

İmplant ile Gecikmiş Rekonstrüksiyonda Sorunlar ve Çözümleri

Savaş Serel, Mehmet Bal, Servet Elçin Alpat, Burak Kaya

Ankara Üniversitesi Tıp Fakültesi, Plastik Rekonstrüktif ve Estetik Cerrahi Ana Bilim Dalı, Ankara

Giriş: Gecikmiş meme rekonstrüksiyonu, meme kanseri sonrası mastektomi geçiren hastalarda meme estetiği ve psikososyal iyilik açısından önemli bir rol oynamaktadır. Bu çalışma Ankara Üniversitesi Tıp Fakültesi Plastik, Rekonstrüktif ve Estetik Cerrahi Kliniği'nde opere edilen implant ile gecikmiş meme rekonstrüksiyonu hastalarında karşılaşılan sorunlar ve bu sorunlara yönelik geliştirilen çözüm yaklaşımlarını değerlendirmeyi amaçlamaktadır.

Yöntem: Toplam 33 hasta retrospektif olarak incelenmiş, bunlardan 17'sine, doku genişletici sonrasında implant ile onarım, 5'ine yalnızca implant ile onarım, 8'sine latissimus dorsi flebi ve implant ile onarım, 2'sine tek taraflı DIEP diğer tarafa implant ile onarım yapılmış olup, 1'ine ise TRAM flebi ile implant birlikte uygulanmıştır.

Bulgular: Hastaların yaşı 37-72 arası değişmekle beraber ortalama yaş 47'dir. Hastaların 12'si aktif sigara kullanmaktadır. Mastektomi sonrası rekonstrüksiyon yapılana kadar geçen süre 3 ile 84 ay arasında değişmekle beraber ortalama 25 aydır. Hastaların 24'ü kemoterapi, 15'i radyoterapi, 13'ü hormonal terapi almıştır. Hastaların 18'ine aksiller lenf nodu diseksiyonu ve 8'ine aksiller lenf nodu örneklemesi yapılmıştır. Hastaların 22'sinde postoperatif herhangi bir komplikasyon gözlenmemiştir. 1

hastada hematom, 3 hastada yara yeri dehisansı, 3 hastada lenfödem, 1 hastada apse, 1 hastada kapsül kontraktürü ve 1 hastada keloid gelişmiştir. Komplikasyon yaşayan hastalar arasında 7'sinde cerrahi müdahale gerekliliği ortaya çıkmıştır. Yara yeri dehisansı gelişip implant ekspozisyonu olan 2 hastaya sekonder sütürasyon yeterli olurken 1'ine implant çıkarılması ve unilateral latissimus dorsi flebi ile onarım yapılmıştır. Apse gelişen hastada ise intravenöz antibiyoterapi ve sık aspirasyon uygulanarak apse tedavi edilmiştir. Kapsül kontraktürü gelişen hastada ise bilateral kapsülotomi ve protez değişimi yapılmıştır.

Tartışma ve Sonuç: Bu çalışma, Ankara Üniversitesi Tıp Fakültesi Plastik, Rekonstrüktif ve Estetik Cerrahi Kliniği'nde gerçekleştirilen implant tabanlı gecikmiş meme rekonstrüksiyonlarının hastaların yaş, tedavi öyküsü ve komplikasyon profili ve bu hastalarda karşılaşılan sorunlar ve çözümleri açısından bir analiz sunmaktadır. Gecikmiş rekonstrüksiyondaki komplikasyon oranlarının literatürde elde edilen verilerle benzer olduğu görülmüştür. Literatürde sigara kullanan hastalarda komplikasyon oranlarının genel olarak arttığı dikkat çekmektedir. Bu çalışmada da benzer şekilde komplikasyon görülen hastaların çoğu aktif sigara kullanmaktadır. İmplant ile gecikmiş rekonstrüksiyondaki komplikasyon oranlarının eş zamanlı rekonstrüksiyona göre anlamlı oranda daha düşük olduğu literatürdeki çalışmalarda belirtilmiştir. Literatürdekine benzer olarak bu çalışma implant ile gecikmiş rekonstrüksiyonun komplikasyon bakımından daha avantajlı bir seçenek olduğunu destekler bulgular taşımaktadır. Ancak implant ile gecikmiş rekonstrüksiyonda komplikasyon çıktığında çoğunlukla otolog doku ile onarımın desteklenmesi gerekmektedir.

Anahtar Kelimeler: doku genişletici, implant ile gecikmiş meme rekonstrüksiyonu, komplikasyonlar ve çözümleri

Resim 1

Bilateral implant ile gecikmiş meme rekonstrüksiyonu yapılan hastada unilateral gelişen dehisans ve protez ekspozisyonu sonrası hastaya unilateral latissimus dorsi flebi ile rekonstrüksiyon yapılmıştır.

Tablo 2: Karşılaşılan Sorunlar ve Çözümleri

Ad, Soyad	Yaş	VKİ	Sigara	Operasyon	Komplikasyon	İkincil Operasyon
M. K.	50	24	10 paket/yıl	11/2021:Bilateral MRM+ Bilateral Doku Genişletici ile Onarım 23/05/2022: Bilateral Doku Genişletici Çıkarılması + Bilateral İmplant İle Onarım	İmplant Ekspozisyonu	15/08/2022: Sağ İmplant Çıkarılması + Sağ Latissimus Dorsi Flebi İle Onarım
S. Ç.	49	28	10 paket/yıl	06/2018: Sol Latissimus Dorsi Flebi + İmplant İle Onarım	Sırtta Apse	IV antibiyoterapi Apse aspirasyonu
H. K.	43	22	-	Sağ MRM(2013) Sol MRM + Bilateral İmplant İle Onarım (2019)	Yara Yeri Dehisansı	Sekonder Sütürasyon
D. B.	51	28	20 paket/yıl	09/2016:Bilateral MRM + Bilateral Doku Genişletici ile Onarım 09/2017:Bilateral Doku Genişletici Çıkarılması + Bilateral İmplant İle Onarım	Bilateral Evre III Kapsül Kontraktürü	02/2019:Kapsülotomi + Bilateral Protez Değişimi

Hasta Bilgileri, Operasyon Öyküsü, Karşılaşılan Komplikasyonlar ve Çözümleri

P-218

Zorlu tüberöz meme olgularında implant rekonstrüksiyonu ve scorlama ile klinik sonuçlarımız

Perçin Karakol, Kurtuluş Öz, Kadir Barış Tiryaki

Sağlık Bilimleri Üniversitesi, Başakşehir Çam ve Sakura Şehir Hastanesi, Plastik Rekonstrüktif ve Estetik Cerrahi, İstanbul

Giriş: Tuberöz meme, konstrikte meme olarak da bilinir ve tedavisi zorlayıcı bir meme anomalisidir. Meme taban çapı darlığı, sıkı ve yüksek inframammarian fold, uzamış ince meme görünümü, nipple areolar kompleksin fıtıklaşması, areolanın genişlemesi, meme asimetrisi ile karakterizedir. Sınıflandırılmasında Von Heimburg sınıflaması kullanılmaktadır. Etyolojisi kesin olarak bilinmemekle birlikte farklı teoriler üretilmiştir. Glaesmer (1930), tubuler memenin filogenetik bir gerileme sonucu oluştuğunu ve Pers (1968), fetüsün göğüsünün sınırlı bir bölgesinde doku farklılaşmasındaki yetersizlik sonucu oluştuğunu öne sürdü. Grolleau 1999'da tüberöz formunun memenin alt anatomik bölgelerinde deri ile altındaki kas arasındaki normalden daha fazla yapışıklık sonucu oluştuğunu ve gelişen memenin serbestleşemediğini hipotez etti. Bu teoriler daha yakın zamanda Mandrekas'ın halka teorisinin tanımı ve Costagliola'nın dokunun areolaya fıtık yapma eğilimini oluşturmada zayıflamış peri-NAC cildinin ve fasyasının rolünü tartışmasıyla genişletildi. Tubuler meme düzeltimesi güç bir sorundur. Cerrahi onarımda; protez, yağ enjeksiyonu, sirkumareolar mastopeksi, meme parenkimindeki konstrüksiyonların serbestleştirilmesi ve round block süturlar gibi çokça seçenek mevcuttur.

Materyal Metod: Bu çalışmada tubuler meme ile başvuran 13 kadın hasta bulunmaktadır. Hastaların yaş ortalaması 27'dir. Hastaların on bir tanesi Von Heimburg sınıflamasına göre tip 2 bir tanesi tip 1 ve bir tanesi tip 3 olarak belirlendi. Operasyon tekniği olarak dual plan 2'ye meme implantı yerleştirilmesi ve alt polün medial ve lateraline scoring uygulandı. Operasyonda kullanılan protezlerin hacimleri 275- 525 cc aralığında ve kullanılan protezlerin tamamı yuvarlak tipte ve pürüzsüz yüzey olarak seçildi. Hastaların ortalama hastanede kalış süresi iki gündü. Hastalar taburculuk sonrası postop 1. hafta 1. ay ve 3. ay kontrollerine çağrıldı.

Bulgular: Hastaların hiçbirinde majör komplikasyon görülmedi. Hastaların postop kontrollerinde iki hastada meme asimetrisi izlendi. İki hastada eski imf hattı tekrarlaması sonucu double bubble deformitesi gelişti. Hastaların sonuçlarını değerlendirmek amacıyla volüm, şekil ve simetri kriterlerini değerlendirmek üzere anket yapıldı. 1 çok kötü ve 5 çok iyi olacak şekilde 1-5 arası değerlendirildi. Hastaların büyük çoğunluğu sonuçları iyi ve çok iyi olarak değerlendirdi.

Tartışma: Tubuler meme operasyonlarında kullanılan hastalara önerdiğimiz NAC çapı küçültülmesini ekstra izleri istemedikleri için hastalar kabul etmedi. Alt poldeki volüm eksikliğini tolere edebilmek için yüksek projeksiyonlu protezler seçildi. Dual plan 2 seçilmesinin avantajı olarak protezin üzerine ekstra örtüm tabakası sağlarken alt poldeki volüm eksiliğinin tolerasyonu için ekspansiyona katkı sağladı. Meme taban çapının darlığını düzeltmek amacıyla alt polün medial ve lateraline scoring uygulandı.

Sonuç: Toplumda artan fiziksel güzellik algılarına bağlı olarak hastalar bu ameliyattan hem fiziksel hem de psikolojik olarak yarar sağlamaktadır. Seçtiğimiz yöntem minimal morbidite ve yüksek hasta memnuniyetiyle sonuçlandı ve kısa orta vadede tatmin edici sonuçlar alındı. Yaptığımız takiplerde alt poldeki volüm eksikliğinin giderilmesi ve kontürünün oturması için en az 1 yıl hastaların takibine devam edilmesi gerekmektedir.

Anahtar Kelimeler: Tuberöz meme, Meme İmplantı, Cerrahi scorlama

Tablo 1.

	İmplant Sağ cc/ Sol cc	Von Heimburg	Volüm	Şekil	Asimetri
1	275/300	Tip 2	5	5	5
2	350/350	Tip 2	5	4	4
3	425/425	Tip 2	5	4	2
4	350/375	Tip 2	5	4	3
5	325/300	Tip 2	4	5	4
6	350/350	Tip 3	4	5	5
7	425/400	Tip 2	5	4	5
8	525/500	Tip 2	5	5	4
9	375/375	Tip 2	3	4	4
10	400/375	Tip 2	5	5	4
11	350/325	Tip 2	5	4	5
12	350/350	Tip 1	3	4	2
13	375/375	Tip 2	5	5	5

P-219

Behçet Hastalığı ve İmplant ile Meme Rekonstrüksiyonu Sonrası Deri Fleplerinin Parsiyel Nekrozu: Olgu Sunumu

Mehmet Fatih Özçiler[1], Bilge Kaan İsmail[1], Mehmet Sühan Ayhan[1], Osman Kurukahvecioğlu[2]

[1]Gazi Üniversitesi Tıp Fakültesi Plastik, Rekonstrüktif ve Estetik Cerrahi Ana Bilim Dalı, Ankara
[2]Gazi Üniversitesi Tıp Fakültesi Genel Cerrahi Ana Bilim Dalı, Ankara

Giriş: Behçet hastalığı sistemik otoimmün vaskülit ile seyreden kronik, tekrarlayıcı, multisistem bir hastalıktır. Hastalık uzun dönem asemptomatik kalabilir veya çeşitli komplikasyonlarla ortaya çıkabilir[1-11]. Sık görülen belirtileri arasında tekrarlayıcı oral ve genital ülserler, gözde inflamasyon ve cilt lezyonları bulunur[1]. Hastalığın klasik triadı oral aft, genital ülser ve üveittir[1-11]. Körlük, nörolojik veya gastrointestinal sistemin tutulumu, venöz tromboz ve arteriyal anevrizmalar en sık görülen ağır belirtilerdir. Nadir görülen ancak Behçet Hastalığı ile ilişkili bildirilmiş mastit, minör travmayı takiben gelişen akral doku nekrozu, meme cildinde ciddi ülserasyon ve bilateral nipple areola kompleksinin parsiyel nekrozu gibi komplikasyonlar bildirilmiştir[4,6,7,8,11]. Özellikle paterji fenomeni pozitif olan olgularda travma ile inflamatuar kaskadın tetiklenmesi nadir görülen kütanöz komplikasyonlara yol açabilmektedir[4,7,11]. Tedavi esas olarak semptomatiktir fakat ağır göz ve nörolojik sistem tutulumlarında kortikosteroidler ya da immünosupresanlar gerekebilir[1]. Behçet hastalığı yaygın vasküler inflamasyon ve cilt tutulumu ile karakterize multisistemik bir hastalık olduğu için cerrahi planlama

yapılırken ve rekonstrüksiyon seçenekleri arasında karar verirken mutlaka ana belirleyicilerden biri olmalıdır.

Olgu: 18 yıldır bilinen Behçet hastalığı ve Mayıs 2023 tarihli kor biyopsi sonucuna göre sağ memede invaziv duktal karsinom tanısı olan 48 yaşındaki kadın hasta bilateral modifiye radikal mastektomi sonrası eş zamanlı meme rekonstrüksiyonu için tarafımıza başvurdu.

Hastanın ilk konsültasyonunda dökümante edilen verileri arasında tekrarlayan oral ve genital ülserler, pozitif Paterji fenomeni (minör travmaya sekonder püstüler inflamasyon) geçirilmiş iskemik SVO özellikli bulgulardır.

Tarafımızca bilateral modifiye radikal mastektomiyi takiben aynı seansta prepektoral planda bilateral 360cc anatomik implantlar (Microthane® Polytech Health & Aesthetics GmbH, Almanya) ile rekonstrüksiyon yapıldı. İntraoperatif olarak cilt flep kalınlıklarının (şekil C) ve vaskülaritesinin yeterli olduğu izlendi. Rutin postoperatif poliklinik kontrollerinde kemoradyoterapi planlanmadığı bildirilen ve sigara kullanmayan hastanın her iki meme cilt fleplerinin inferiorda daha belirgin olmak üzere parsiyel nekroz gelişti (şekil B). Bunun üzerine postoperatif ikinci haftanın sonunda cerrahi debridman yapıldı. İmplantların intakt olduğu gözlendi. İmplantlar yerleştirilmeden önce kapiller dolumun intakt olduğu, mastektomi deri fleplerinin renginin iyi olduğu ancak ICG ile flep vaskülaritesinin (şekil D,E) klinik ile uyumsuz olarak optimal beslenmeyen lokal alanlar olduğu gözlendi. Ardından implantlar subpektoral planda uygun poş oluşturularak kas altı plana yerleştirildi. Kapatmadan önce intraoperatif kapiller dolum, mastektomi cilt fleplerinin renginin iyi olduğu tekrar konfirme edildi. Dermal aktif kanama izlendi. Ardından hasta klinik takibe alındı.

Hastanın poliklinik kontrollerinde enfeksiyon belirtileri görülmesi, nekrozun ilerlemesi ve demarke olması üzerine tigesiklin antibiyoterapisi başlandı ve postoperatif ikinci haftasında cerrahi debriman yapılarak implantlar çıkartıldı. Hastanın enfeksiyon hastalıkları kontrollerinde trombositoz görülmesi ve progresif artış göstermesi nedeniyle hematolojiye ve romatolojiye konsülte edildi. Hastanın operasyonlarından sonra belirtilen komplikasyonlardan başka herhangi bir komplikasyon oluşmadı.

Tartışma: Behçet hastalığının sebebi net olarak bilinmemektedir[1,4]. Histopatolojik vaskülitik değişiklikler ve trombozlar bütün tutulan organlarda sıktır. Olguların %80'inde çeşitli inflamatuvar cilt lezyonları görülür[1]. Sendrom genellikle 20'li yaşlarda başlar ve kroniktir. Remisyon ve relapslar ile seyreder. Hastaların yaklaşık %25'inde tekrarlayan yüzeysel veya derin gezici tromboflebit gelişir ve bunlar vena cava obstrüksiyonuna neden olabilmektedir[3]. Yaygın vaskülit değişik bölgelerde arteriyal anevrizma ve tromboza neden olabilmektedir[1,3]. Hastamızda görülen mastektomi cilt fleplerinin nekrozunu yaygın vaskülite sekonder trombozun ve inflamatuar cilt patolojilerinin kolaylaştırıcı faktörleri oluşturabileceğini düşündük. Bu düşüncemizi daha önceden iskemik SVO geçirmiş olan hastanın aynı zamanda artrit gibi inflamatuar belirtiler göstermesi de desteklemektedir. Paterji fenomeninin pozitif olması da ciltte inflamatuvar lezyonların gelişmesine olan yatkınlığı göstermektedir[8,9,10,11]. Belirtilen komplikasyonların bilateral olması da sistemik bir etyolojiden kaynaklandığını düşündürmektedir.

Vaskülitik patolojilerde memenin etkilenmesi nadir bir durumdur ancak gerçekleştiği zaman sistemik patolojinin bir parçası olabilir veya lokalize bir patoloji olarak görülebilmektedir[6,7]. Literatürde vaskülit ile seyreden hastalıklarda memenin etkilendiği yayınlar mevcut olup en sık Wegener granülomatozis ve dev hücreli arterit ile birlikte görülür[6]. Ancak yaptığımız taramalarda Behçet hastalığı tanısı olan bir hastaya yapılan meme rekonstrüksiyonu sonrası komplikasyonlar ile ilgili benzer bir yayına rastlayamadık. Bergant ve arkadaşları4 tarafından 28 yaşında bilinen Behçet Hastalığı olan kadın hastanın postpartum bilateral NAC nekrozu bildirilmiştir. Bergant ve arkadaşları, düşük molekül ağırlıklı heparin (enoxaparin) kullanımına sekonder gelişen cilt nekrozunu ayırıcı tanıda tartışmışlardır. Bahsedilen olguda daha önceki heparin kullanımı sonrası benzer bir komplikasyon oluşmaması ve trombositopeni görülmemiş olması Bergant ve arkadaşlarını bu tanıdan uzaklaştırmıştır. Sunduğumuz olguda da hastada daha önceki heparin kullanımında benzer bir komplikasyon oluşmamış ve trombositopeni değil trombositoz görülmesi bizi bu ayırıcı tanıdan uzaklaştırmıştır.

2021 yılında Ball ve arkadaşları[8] memede görülen yoğun ülserlerin Behçet hastalığının klinik cilt belirtileri arasında olabileceğini belirtmiştir. Sunduğumuz olguda spontan cilt ülserasyonu izlenmemiştir. Ancak olgumuzdaki gibi paterji fenomeni pozitif olan hastalarda kütanöz belirtilerinin daha şiddetli seyredebileceği Bulur ve arkadaşları[9] tarafından belirtilmiştir.

2016 yılında Özalp ve arkadaşları11 tarafından bilinen Behçet hastalığı olan 22 yaşında kadın hastanın sol ayak birinci parmağının tırnak yatağında gelişen ağrılı papüler lezyondan alınan eksizyonel biyopsi sonrası sol ayak birinci parmağın mid-diyafizyal proksimal falanks seviyesinden ampute olduğu bildirilmiştir. Amputasyon sonrası postop beşinci günde nekrozun ilerlemesi üzerine görülen sol alt ekstremite anjiyografisinde dorsalis pedis ve posterior tibial arterde akım patent olarak izlenmesine ve digital arter seviyesine kadar perfüzyonun kusursuz olduğunun görülmesine rağmen postop yirminci gününde metotarsofalengeal seviyeden revizyon amputasyon gerçekleştirilmiştir. Sunduğumuz olguda olduğu gibi cerrahi müdehale sonrası doppler ve anjiyografi ile dolaşımın patent olduğu gösterilmiş olmasına rağmen nekroz ilerlemiş ve sebebi net olarak ortaya konulamamıştır. Özalp ve arkadaşları[11] özellikle pozitif paterji testi olan hastalarda daha dikkatli olunması ve hastaların ciddi komplikasyonlar hakkında detaylı bilgilendirilmesini önermiştir. Bu hastalarda konservatif tedavi alternatiflerinin değerlendirilmesinin faydalı olabileceği belirtilmiştir.

Sunulan olgumuzda olduğu gibi ve refere ettiğimiz çalışmalardaki yazarların da belirttiği gibi pozitif paterji fenomeni cerrahi sonrası gelişebilecek yoğun kütanöz tutulum açısından artmış riski gösteren bir indikatör olarak kullanılabilmesi için ileri çalışmalar yapılabilir.

Sonuç: Behçet hastalığının yaygın vaskülit ve anjiyopati ile karakterize bir hastalık olduğu için artmış komplikasyon riskinin farkında olmak hastanın takibi ve yönetimi açısından önem arz etmektedir. Sunulan olguda olduğu gibi flep kalınlıklarının yeterli ve perfüzyonun intakt olduğu görüldüğü durumlarda bile cilt fleplerinin nekrozu, implant ekspozisyonu ve enfeksiyon başta olmak üzere komplikasyonların görülme riski artmıştır.

Anahtar Kelimeler: Behçet hastalığı, Behçet sendromu, Meme rekonstrüksiyonu, Otoimmün vaskülit

Şekil C

Figür C: İlk operasyonu takiben mastektomi cilt fleplerindeki parsiyel nekroz ve demarkasyon hattı görülebiliyor.

P-221

Pitotik Memelerde Nipple veya Cilt Koruyucu Mastektomi ve Protezle Meme Rekonstrüksiyonu Prosedürlerinde İnferior Pediküllü Dermal Flep Kullanımı

Fatih Berk Ateşşahin, Hasan Basri Çağlı, Esra Aydın, Kasım İlker Sandıkçı, Merve Özger, Haluk Vayvada

Dokuz Eylül Üniversitesi Tıp Fakültesi, Plastik, Rekonstrüktif ve Estetik Cerrahi Anabilim Dalı, İzmir

Giriş: Meme kanserinin cerrahi tedavisinde uygun hastalarda nipple-areola kompleksi (NAK) ile birlikte cilt koruyucu mastektomi yönteminin son yıllarda tercih edilme sıklığı giderek artmaktadır. Tek seanslı implant ile yapılan prosedürlerde, implant pektoralis majör kasının altına ya da üzerine konulabilir. Subpektoral planda implantın inferiorunda yeterli örtüyü sağlayamadığından kalan kısmı örtmek için aselüler dermal matriks (ADM) gibi biyolojik örtüler ya da prolen mesh gibi sentetik örtüler kullanılabilmektedir. Ancak vücuda yabancı materyallerin kullanımının da enfeksiyon, cilt nekrozu, seroma, implant kaybı gibi komplikasyonlarının olması ve ekonomik olarak hastalara yüksek maliyetli kanser tedavi sürecinde ekstra yük oluşturması kullanımlarını sınırlandırmaktadır. Pitotik memelerde implantın alt polünü örtmek için inferior bazlı dermal flep kullanımı, komplikasyon oranı ve maliyeti yüksek biyolojik ve sentetik örtülere alternatif olmaktadır. Bu çalışmada kliniğimizde 2014-2023 yılları arasında 142 adet nipple veya cilt koruyucu mastektomi vakasında 236 pitotik memede adipodermal flep kullanımıyla yapılan meme rekonstrüksiyon yöntemini ve sonuçlarını sunmaktayız.

Yöntem: Kliniğimizde 2014 ve 2023 yılları arasında 420 hastaya nipple veya cilt koruyucu mastektomi ve eş zamanlı implant ile rekonstrüksiyon operasyonu uygulandı. Tüm operasyon endikasyonları Dokuz Eylül Üniversitesi Tıp Fakültesi Meme Kanseri Konseyi tarafından konularak hastalar tarafımıza yönlendirildi. Tek bir cerrah tarafından bu hastalar 140'ında nihai skarı ters T olacak şekilde subpektoral planda inferior pediküllü dermal flep kullanılarak çift katmanlı protezle meme rekonstrüksiyonu gerçekleştirildi. Meme pitoz miktarı çok fazla olan 2 hastamızda prepektoral yerleştirilen meme protezinin tamamı inferior pediküllü dermal flep ile örtülürken bu hastalar da çalışmamıza dahil edildi. Takip süresi 6 ay ile 8 yıl arasında olan 142 hasta ve 236 memede gerçekleştirilen operasyon sonrası hastalar retrospektif olarak meme bazında komplikasyon, rekürrens ve sekonder cerrahi açısından değerlendirildi. Komplikasyonlar arasında hematom, seroma, yara dehissansı, enfeksiyon, cilt nekrozu, NAK nekrozu gibi parametreler üzerinden değerlendirildi.

Operasyon Tekniği: Hasta ayakta ameliyat öncesi çizim yapılması ardından operasyonda meme başına yaklaşık 150ml olacak şekilde 1/1000000'lik adrenalinli solüsyon subkutan plana infiltre edilir ve 10 dk beklenir. Çizimlere uygun olarak areola çevresi ve inferior dermal pedikül cildi desepitelize edilir. Areolanın yaklaşık 2 cm inferiorundan yapılan insizyon ile ayırt edilebilirse yüzeyel fasya altından, edilemezse yaklaşık 1cm doku kalınlığı bırakılarak inferior dermal pedikül lateral ve medial insizyonları da tamamlanması ardından kaldırılır. Aynı yaklaşımla meme cildi parankimden keskin diseksiyonla ve ardından pektoral kas fasyasyı üzerinden ayrılmasıyla mastektomi tamamlanmış olur. Mastektomi sonrası pektoralis majör kası ve serratus anterior kası IMF seviyesinde horizontal olarak insize edilerek subpektoral poş oluşturulur. Kas kalınlığı yeterli görülmezse pektoralis minör de kas flebine dahil edilebilir. Kanama kontrolü, protez denemeleri ve poşların yıkanması ardından silikon protez submusküler plana yerleştirilir. Silikon protezin inferior kısmında da 2 katmanlı onarım sağlanabilmesi için inferior bazlı dermal pedikül kasın kaudaline uygun şekillendirilmesi ardından 2-0 emilebilir sütür kullanılarak adapte edilir. Kas üstü ve altı plana 1 er adet 12'lik hemovak dren yerleştirilir. Areolanın süperiora taşınma mesafesi yaklaşık 5cm altındaysa NAK dolaşımını mümkün olduğunca korumak için hem rotasyona uğratılmadan hem de süperior, medial ve lateral sınırlar mümkün olduğunca insize edilmeden süperiora katlanarak yeni yerine taşınırırken 5 cm üzerindeyse lateral areolar sınırdan insizyon rotasyon ihtiyacına göre değişen boyutlarda süperiora doğru uzatılır ve areola rotasyona uğratılarak yeni yerine adapte edilir. Cilt altı emilebilir 3-0 ve 4-0 cilt emilebilir 4-0 ve 5-0 sütürler ile kapatılır.

Bulgular: Yaş ortalaması 45.2 olan 142 hastanın 97'sine(%68.7) bilateral, 26'sına(%18.1) sadece sağ, 19'una (%13,1) sadece sol memeye işlem yapıldı. Bilateral cerrahi prosedür uygulanan hastanın sadece bir tarafına çalışmadaki operasyon tekniğimiz uygulanması nedenli çalışmada yöntem bazlı incelenen meme sayısı 236'ydı. 31(%13.1) memede NAK, dolaşımının operasyon sonrası dönemde yeterli olmayacağı ön görülerek greft olarak kullanıldı. İşlem sonrası takiplerinde 236 opere edilen memenin 58'sinde(%24.5) en az bir postoperatif komplikasyon görüldü. Komplikasyonların dağılımı areola nekrozu, vertikal-horizontal skarda dehissans, lateral ve medial pilar distal kesimlerinde nekroz, greftlenen areolada kayıp vb. şeklindeydi. Komplikasyonların büyük bir bölümü lokal yara bakımı ile sekonder iyileşme sağlanırken bir kısım hastamıza da lokal anestezi altındaki basit debridman ve primer onarım işlemleri ile giderildi. Kas ve dermal flep ile örtülmesiyle sağlanan çift katmanlı onarım nedenli cilt fleplerinde görülen komplikasyonlar sonrası protez ekspozisyonu büyük oranda görülmedi. Sadece 3 hastada protezin ekspoze olması nedeniyle protezlerin çıkarılması işlemi uygulanarak protez için oluşturulan poşa doku genişletici yerleştirildi. Hastalarda sigara kullanım oranı %33.8 olarak bulundu. Sigara kullanan 48

hastanın 20'sinde(%41.6) komplikasyonla karşılaşılırken bu oran sigara kullanmayan 94 hastanın 29'unda(%29.5) komplikasyon görüldü.

Tartışma: Nipple veya cilt koruyucu mastektomilerde cerrahi yöntemde farklı yaklaşımlar mevcut olup tek aşamalı implant ile rekonstrüksiyonlarda ince cilt fleplerinin güvenirliğinin az olması nedenli çift katmanlı onarım yaygın kullanılmaktadır. Çift katmanlı onarım için sadece ADM, kas ile ADM, kas ile sentetik mesh, kas ile otolog dermal flep kullanılabilir. Aselüler dermal matriks otolog ve kendi kan dolaşımı olmayan bir ürün olup bir yüzü implant ile kaplı olduğundan diğer yüzünde kanlanması iyi bir soku ihtiyacı duymaktadır. Bizim serimizde de görüldüğü ters T skarlı prosedürlerde komplikasyonların en sık geliştiği alanların başında vertikal ve horizontal insizyonların birleştiği T bölgesi ve vertikal insizyonun kendisi gelmektedir. Dolaşım sorunları, enfeksiyon, hematom, seroma vb. nedenler ile insizyon hatlarında gelişebilecek dehissans, cilt nekrozları sonrasında ADM'nin dokuya entegre olamayarak ekspoze olma ihtimali vardır ve doku entegrasyonu sağlanamayan ADM'nin implantı koruması mümkün değildir. Dolaşımı olan otolog dermal flep kullanımında basit cerrahi girişimler ile giderilebilen komplikasyonlar ADM kullanılan vakalarda oluştuğunda daha kompleks cerrahi girişimler gerektiren komplikasyonlara dönüşebilir. Ek olarak laboratuvar ortamında üretilen ve yüksek fiyatlar ile kullanılabilen ADM'ler hastaya ve sağlık sistemine ek yüke neden olmaktadır.

Sonuç: Tek seanslı nipple-cilt koruyucu mastektomi ve implant ile rekonstrüksiyon vakalarında en sık komplikasyonların areola-cilt nekrozları olması da göz önüne alındığında ince cilt fleplerinin güvenirliğinin az olması nedenli çift katmanlı onarım önerilmektedir. 142 hasta 236 memede uyguladığımız bu teknik sonrasında sadece 3 memede protez kaybımızın olması, gelişen diğer komplikasyonların büyük oranda lokal müdahale ile giderilebilmesi cilt flebinin altında tamamen otolog kas ve inferior pediküllü adipodermal flebin ikinci katman olarak kullanılması pitotik memelerde için daha güvenilir bir teknik olduğu kabul edilebilir.

Anahtar Kelimeler: Adipodermal flep, aselüler dermal matriks, meme kanseri, meme rekonstrükisyonu, nipple koruyucu mastektomi, protez

Görsel 1

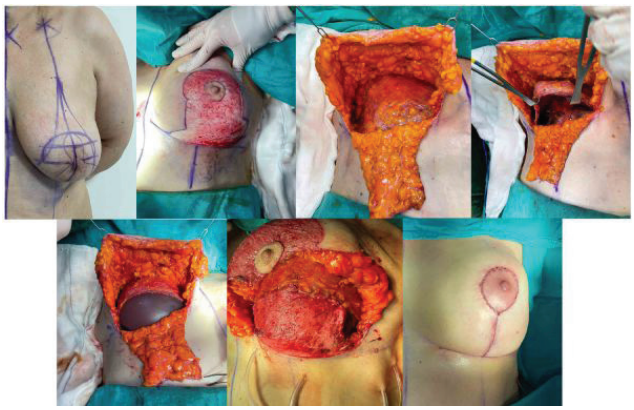

Cerrahi tekniğin basamakları.

P-222

2000'den 2022'ye Meme Rekonstrüksiyonu Üzerine En Çok Alıntı Yapılan 100 Makalenin İncelenmesi: Bibliyometrik ve Görsel Analiz Kullanılarak Bir İnceleme

Canberk Buçin, Murat Çelik, Yiğit Can Bulut, Uğur Koçer

Ankara Eğitim ve Araştırma Hastanesi, Plastik, Rekonstrüktif ve Estetik Cerrahi Bölümü, Ankara, Türkiye

Mastektomi, sıklıkla meme kanseri hastalarında sağlık sorunlarına yol açar ve hastaların yaşam kalitesini olumsuz etkiler. Meme rekonstrüksiyonu etkili bir çözüm olarak görülmektedir. Bu nedenle, meme rekonstrüksiyonundaki trendleri ve konuları keşfetmek önemlidir. Plan, son 22 yılda en çok alıntı yapılan 100 meme rekonstrüksiyonu makalesinin bibliyometrik ve görsel analizini içerir. Web of Science, bibliyometrik analizler için kullanıldı ve işbirliğinin görselleştirilmesi için VOSviewer kullanıldı. 9597 makale içinden, meme rekonstrüksiyonunda en çok alıntı yapılan ilk 100 makale seçildi ve bunlar 84 orijinal makale ve 16 incelemeyi içeriyordu. Ortalama toplam alıntı sayısı 240.4 idi ve ortalama alıntı yoğunluğu 16.0 idi. En yaygın çalışma türü, retrospektif kohort çalışmasıydı ve kanıt düzeyi 3 idi, sadece bir tane kanıt düzeyi 1 makale bulunuyordu. ABD, meme rekonstrüksiyon araştırmalarında liderlik etti ve bu çalışmaların neredeyse yarısı en üst dört kurumdan geldi. Makaleler, 20 dergide yayınlandı ve en fazla sayıda makale Plastik ve Rekonstrüktif Cerrahi dergisinde bulunuyordu. Memorial Sloan Kettering Hastanesi en yüksek yayın sayısına sahipti. Kurumlar ve ülkeler arasındaki işbirliği sınırlıydı. Yazarlar, dergiler ve kurumlar arasında öz alıntı oranları yüksekti. Kanıt düzeyi ve yüksek kaliteli çalışma bulunurluğu sınırlıydı. Cerrahlar, çalışma kalitesini iyileştirmeye teşvik edilmeli ve bu tür araştırmalar için finansman teşvik edilmelidir.

Anahtar Kelimeler: Bibliyometrik Analiz, Meme Rekonstrüksiyonu, Meme Araştırmaları, Odak Noktaları, Trendler

Anahtar Kelime Ağ Haritasının Zamana Dayalı Birlikte Oluşum Analizi

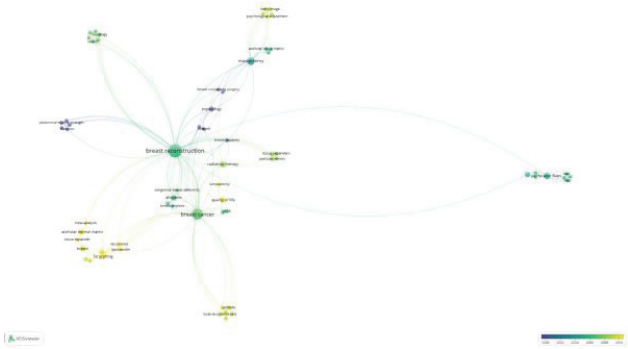

Meme Rekonstrüksiyonu Araştırmalarında En Çok Alıntı Alan Yazarlar

Yazar (Kurum)	Yayın Sayısı	Toplam Atıf	Ortalama Toplam Atıf (SD)	Ortalama Atıf Yoğunluğu (SD)	Toplam Öz Atıf	Ortalama Öz Atıf Oranı% (SD)
Cordeiro (Memorial Sloan Kettering Kanser Merkezi)	8	2381	298 (139)	21.1 (14.7)	89	11.1% (5.5)
Wilkins (Michigan Üniversitesi)	8	2256	282 (83)	18.3 (7.3)	75	9.4% (4.4)
Pusic (Memorial Sloan Kettering Kanser Merkezi)	7	2020	289 (154)	27 (14.3)	114	16.3% (8)
Alderman (Michigan Üniversitesi)	6	1608	268 (91)	14.1 (3.4)	59	9.8% (4.1)
Disa (Memorial Sloan Kettering Kanser Merkezi)	6	1941	324 (151)	23.8 (16)	65	10.8% (6.3)
Mccarty (Memorial Sloan Kettering Kanser Merkezi)	6	1853	309 (159)	23.2 (16.4)	47	7.8% (3.6)

P-223

Ters Omega İnsizyonlu Nipple Koruyucu Mastektomi Ve Dual Plan Yerleşimli İmplantla Rekonstrüksiyon Tekniği

Tahir Babahan, Ahmet Özdemir, Salih Can Sezer, Merve Özger, Haluk Vayvada, Adnan Menderes

Dokuz Eylül Üniversitesi Tıp Fakültesi, Plastik, Rekonstrüktif ve Estetik Cerrahi Anabilim Dalı, İzmir

Giriş: Meme kanseri, Dünya Sağlık Örgütü'nün 2012'de yapılan çalışmasında kadınlarda en yaygın görülen malignitedir (melanom dışı cilt kanseri hariç). Bu kadar sık görülmesi tedavi seçeneklerinin farklılaşmasını ve gelişmesini tetiklemiştir. Meme kanseri tedavisinde mevcut cerrahi yöntemlerin radikal cerrahi girişimlerden meme koruyucu operasyonlara doğru bir eğilim gösterdiği dikkat çekicidir. Bu değişime paralel olarak cerrahi sonrası meme rekonstrüksiyonu yöntemlerinde erken meme rekonstrüksiyonlarına olan eğilim artmaktadır. Protez bazlı meme rekonstrüksiyonu mastektomi uygulanan hastalarda protezin prepektoral yerleştirilmesiyle tanımlandı. Pre-pektoral yerleşim, yüksek oranda kapsül kontraksiyonu, implantın ekspozisyonu, enfeksiyon ve kötü estetik sonuç nedeniyle kısa sürede terk edildi. Daha sonra subpektoral plana geçiş implantın daha etkili örtülmesiyle ekspozisyon riskinin azalmasını ve bu komplikasyonların bazılarının etkili bir şekilde önlenmesini sağladı. Bu çalışmamızın amacı tedavi edici ve proflaktik mastektomi operasyonlarında ters omega insizyon kullanarak silikon implantın kısmi subpektoral planda yerleştirilmesiyle meme rekonstrüksiyonu tekniğini sunmak ve olgularla klinik deneyimlerimizi paylaşmaktır.

Materyal ve Yöntem: Kliniğimizde 2019-2023 yılları arasında proflaktik ve tümör nedeniyle ters omega insizyon kullanılarak mastektomi ve kısmi subpektoral planda implantın yerleştirilmesiye rekonstrüksiyon yapılan hastalar retrospektif olarak tarandı. Hastaların yaşı, patolojik tanıları, preoperatif kemoterapi-radyoterapi tedavileri, sigara kullanım durumları, operasyonda çıkarılan doku miktarları, nüks ve operasyon sonrası yara yeri komplikasyonları belirlendi.

Cerrahi Teknik: Hastaların ayakta preoperatif çizimlerinde meme sınırları çizildi. Ters omeganın medial ve lateral bacakları 1 cm'den uzun olmayacak şekilde meme ve nipple-areola kompleksi büyüklüğüne göre uzatılır (NAK altında areolaya 1 cmden yakın skarı bulunan hastalar için insizyon önceki skarından planlanır). Hastalar genel anestezi altında uygun pozisyonda hazırlanır ve operasyonda zaman kaybını engellemek için frozen çalışılacak memeden işleme başlanır. Bistüri yardımıyla dermis geçilip subkutan dokuya ulaşan insizyon yapılır ve NAK altından frozen gönderilmesi gereken hastalarda hem cilt flebinden hem de mastektomi materyalinde bulunan duktuslardan patolojik spesmen alınır. Diseksiyon belirgin yüzeyel fasya varsa bu plandan, yoksa flepte gland dokusu bırakmayacak şekilde yaklaşık 1 cm kalınlığında tüm yönlerde genişletilirken ekartasyonda NAK katlanmamasına özen gösterildi. İnferior kısımdan pektoral kas fasyası üzerine düşülüp perforatörler koterize edilerek süperiora doğru mastektomi tamamlanır. Glandın cilt flebinden ayrılması esnasında monopolara bağlı ciltte termal hasarı minimalize etmek için makas ile keskin diseksiyon yapılıp bipolar ile gerektiği halde kanama durdurulur. Pektoral kas rektus fasyası ile birleşme yerinden monopolar yardımıyla koterize edilerek serbestlenir. Subpektoral planda cep oluşturulup deneme protezleri ardından kas altına ve kas üstüne olmak üzere birer adet hemovak dren yerleştirilir. Uygun protezin seçilmesi ardından insizyon etrafı batikon ile silinir, poş antibiyotikli solüsyon ile yıkanır ve kontaminasyonu minimalize etmek için eldivenler değiştirildi. Oluşturulan cebe protez subpektoral plana yerleştirilir ve pektoral kasın serbestlenen inferior kısmı minimal gerginlikte adipodermal cilt flebinde bulunan septumlardan geçecek ciltte gamze yapmayacak şekilde 2-0 vycril ile sütüre edildi. Kısmi subpektoral cep kapatıldıktan sonra ters omega insizyonu ciltaltı 4-0 vycril ile;cilt 5-0 monocryl ile subkutiküler olarak kapatılır. Frozen sonucu pozitif gelen hastalarda NAK eksize edilip nihai skar horizontal olacak şekilde intraoperatif revizyon yapılır. Hastalar uyanmadan pansuman ve korse giydirilme işlemi tamamlanır. Drenler 50 cc/gün altına inince ve seröz vasıfta görünüm kazanınca çekilir.

Bulgular: 34 kadın hasta çalışmaya dahil edildi. Çalışmamızda değerlendirilen hastaların yaşları 28-64 yaşları arasında değişmekteydi (ortalama 43.7). Vücut kitle endeksi 17.1-24.2 arasındaydı (ortalama 22.1, median 21.9). 34 hastanın 13'ü sigara içiyordu (%38). 7 hastanın ek hastalıkları vardı (%20.5 Tip 1 DM, hipertansiyon, hipotirodi vb). 24 hastaya bilateral (%70), 10 hastaya tek

taraflı (%30) olmak üzere toplam 58 meme bu teknikle opere edildi.4 hasta (%11.7) proflaktik; 30 hasta (%88.3) terapötik amaçla opere edildi. 6 hasta (%17.6) in situ karsinom, 24(%70,7) hasta invaziv karsinom nedenli opere edildi. 80-425 gram arası değişkenlikte ortalama 245 gram gland dokusu eksize edildi. Retroareolar dokuda tümör pozitifliği sağlanan hastarda NAK eksize edilip nihai skar horizontal olacak şekilde revizyon yapıldı. Tüm hastalar tek aşamalı olarak ve silikon bazlı protezler kullanılarak opere edildi. 9 hasta (%26.4) neoadjuvan kemoterapi,8 hasta (%23,5) neadjuvan kemoterapi ve radyoterapi, 1(%2.9) hasta operasyon öncesi sadece radyoterapi almıştı. Hastalar ortalama 26.1 ay takip edildi. Hastalarda takip edildikleri süre boyunca lokal nüks izlenmedi. Deri fleplerinde ve meme ucunda nekroz izlenmedi. 2 (%5,8) hastada areolada yüzeyel nekroz izlendi.1 hasta debridman ihtiyacı olmadan iyileşirken diğer hastaya debridman yapılıp primer olarak sutüre edildi. İnsizyon hattında ayrışma, yara yeri enfeksiyonu, seroma, hematom ve implant kaybı gibi komplikasyonlar görülmedi.

Tartışma: Meme kanserinin cerrahi tedavisinde onkolojik güvenlik birincil amaç olsa da kabul edilebilir estetik sonuçlara ulaşmanın yaşam kalitesi üzerindeki etkileri göz ardı edilemez. NAK koruyucu cerrahinin popülerliği artarken literatürde optimal insizyon konusunda fikir birliği yoktur. İnframammarian fold düzeyinde düzeyinde yapılan kesilerin güvenli olduğunu savunanlar olsa da literatürde NAK nekrozu bildirilmiştir. Literatürde diğer insizyonlara göre komplikasyon oranının düşük olduğunu gösteren çalışmalar olsa da boyut olarak küçük meme hacmine sahip hastalar için uygulanabilir. Ayrıca meme altından ve meme lateralinden yapılan insizyonlarda görüş alanın azalmasına bağlı diseksiyonun güç olması ve medialde zengin perforatörlerden dolayı oluşabilecek kanama kontrolünün zorluğu başlıca sorunlardır. Literatürde medial ve lateral uzantıları olmadan periareolar insizyonlar da bildirilse de özellikle küçük areola boyutuna sahip hastalarda görüş alanın azalması operasyonu zorlaştırabilir. Seitz ve arkadaşları tarafından meme ucu dolaşım paternini belirlemeye yönelik yapılan çalışmada 5 anatomik zonlar belirlendi. 52 hastanın incelendiği bu çalışmada medial (%68.75) baskın olmakla birlikte lateral (%26.25) zondan da beslenme görülmüş. Medial zonda özellikle superomedial subtipin daha ağırlıklı olduğu saptanmıştır. Bu dolaşım paterni periareolar insizyonun inferiorda yerleştirilmesinin NAK dolaşımının bozulmasını azaltacağını düşündürtmektedir. NAK düzeyinde alınan frozen sonucunun pozitif gelmesi durumunda inframammarian fold ve lateral radyal insizyonlarda NAC eksize edilmesi için yeni bir kesi yapılması ya da kesinin NAK düzeyine uzatılması gerekecektir. Bahsettiğimiz teknikte frozen pozitif olarak raporlanması halinde NAK eksize edilip nihai skar horizontal olacak şekilde kolaylıkla revizyon yapılabilir. Çalışmalarda subpektoral tekniklerin ameliyat sonrası daha çok ağrı ve animasyon deformitesi bildirilse de protez üzerinin çift katmanla örtülmesi protez ekspozisyon riskini azaltacaktır.

Sonuç: NAK koruyucu mastektomi popülerliği artmaktadır. Tekniğimiz uygulanması kolay, komplikasyon oranı düşük, estetik açıdan tatmin edici sonuçları olması sayesinde cilt zarfının küçültülmesine gerek olmayan hastalarda tercih edilebilir.

Anahtar Kelimeler: Meme kanseri, meme rekonstrüksiyonu, nipple koruyucu mastektomi, omega insizyon, protez

Görsel 1

P-224

DİEP Flebi ile Mikrovasküler Meme Rekonstrüksiyonu: İzole bir Taşikardi Sebebi

Serkan Melenkiş[1], Can Ege Yalçın[1], Melih Süreyya Sağır[1], Alp Ercan[1], Anıl Demiröz[1], Semih Bağhaki[2]

1İstanbul Üniversitesi Cerrahpaşa, Cerrahpaşa Tıp Fakültesi, Plastik Rekonstrüktif ve Estetik Cerrahi Anabilim Dalı
2Koç Üniversitesi Tıp Fakültesi, Plastik Rekonstrüktif ve Estetik Cerrahi Anabilim Dalı

Giriş: Derin İnferior Epigastrik Perforatör(DİEP) Flebi iyi kanlanan, güvenilir bir deri ve deri altı doku flebi sağlarken, Rektus Abdominis kas fonksiyonunu koruyarak bir denge oluşturması nedeniyle meme rekonstrüksiyonu için kullanılan en popüler abdominal bölge serbest flebi haline gelmiştir.

Klinik deneyimlerimiz sayesinde DİEP Flebi ile meme rekonstrüksiyonu yaptığımız hastarda taşikardi eğilimi olabileceğini farkettik.

Bu retrospektif çalışmada 2018-2023 yılları arasındaki DİEP Flebi ile meme rekonstrüksiyonu operasyonu yaptığımız hastalar ile Abdominoplasti operasyonu yaptığımız hastaların ameliyat öncesi ve sonrası kayıtlarını incelendik.

Abdominoplasti hastalarında ameliyat sonrası taşikardi genellikle olmazken DİEP Flebi ile meme rekonstrüksiyonu yapılan hastaların ameliyat sonrası dönemde taşikardiye meyilli olduklarını gördük.

Bu çalışmada DİEP Flebi ile meme rekonstrüksiyonunun izole bir taşikardi sebebi olabileceğini göstermeyi amaçladık.

Yöntem: Bu retrospektif çalışmada 2018-2023 yılları arasındaki DİEP Flebi ile meme rekonstrüksiyonu operasyonu yaptığımız hastalar ile Abdominoplasti operasyonu yaptığımız hastaların ameliyat öncesi ve sonrası kayıtlarını incelendik.

Herhangi bir kardiyak hastalığı(aritmi, kapak hastalığı) olan hastalar, ameliyat sonrası takibi yoğun bakım ve

kendi servisimiz dışında yapılan hastalar, ilk 72 saat içinde hematom gelişen hastalar ve bilateral meme rekonstrüksiyonu yapılan hastalar DİEP Flebi ile meme rekonstrüksiyonu yapılan hastalar grubundan dışlandı.

Abdominoplasti hasta grubuna ise çalışmanın amacı doğrultusunda liposakşın uygulanmayan, genişletilmiş abdominoplasti olmayan, operasyon sırasında tümesan mayi uygulanmayan ve pozisyon değişikliğine gerek kalmayan, kombine işlemin yapılmadığı sadece konvansiyonel abdominoplasti hastaları dahil edildi.

Arşiv erişiminin kısıtlılığından dolayı DİEP Flebi ile meme rekonstrüksiyonu hasta grubundan 3, Abdominoplasti hasta grubundan ise 9 hastanın takip formlarına erişilemedi.

Dışlama kriterleri ve takip formlarına ulaşılamayan hastalar sonrasında 10 DİEP Flebi ile meme rekonstrüksiyonu hastası, 10 da Abdominoplasti hastası çalışmaya dahil edildi.

İncelenen kriterler arasında; yaş, ek hastalıklar, ameliyat öncesi ve sonrası dönemde ortalama dakikadaki kalp atım sayısı, ameliyat öncesi ve sonrası dönemde hemoglobin miktarı, ameliyat sonrası dönemde Derin Ven Trombozu(DVT) profilaksisi yapılıp yapılmadığı, ameliyat sonrası dönemde eritrosit süspansiyonu verilip verilmediği ve operasyon süreleri bulunmaktadır.

Bulgular: Belirtilen tarihler arasında 10 hastaya DİEP flebi ile meme rekonstrüksiyonu, 10 hastaya da Abdominoplasti cerrahisi uygulanmıştır. 9 hastaya meme kanseri, 1 hastaya da implant kontraktürü nedeniyle meme rekonstrüksiyonu yapılmıştır. 3 hastaya meme kanseri cerrahisiyle eş zamanlı, 7 hastaya da meme kanseri cerrahisi sonrası geç dönem rekonstrüksiyon yapılmıştır. 5 hastanın sağ, 5 hastanın da sol meme bölgesine yönelik rekonstrüksiyon yapılmıştır. Alıcı damar olarak 6 hastada İnternal Mammaryal Arter, 4 hastada da Torakodorsal Arter kullanılmıştır.

DİEP Flebi ile meme rekonstrüksiyonu yapılan hastaların 3'üne hipotiroidi, 1'ine Sistemik Lupus Eritematozus, 1'ine insülin direnci, 1'ine de von Willebrand hastalığı eşlik etmekteydi.

Abdominoplasti operasyonu yapılan hastaların 2'sine Diyabetes Mellitus, 1'ine İnsülin direnci, 1'ine de Urge İnkontinans eşlik etmekteydi.

Abdominoplasti hastalarının yaş ortalamaları 46.8 ± 11.213 iken DİEP Flebi ile meme rekonstrüksiyonu yapılan hastaların yaş ortalamaları 49.4 ± 5.777 olarak saptandı.

Ameliyat öncesi dönemde Abdominoplasti hastalarının dakikada ortalama nabız sayıları 80.4 ± 16.854 iken DİEP Flebi ile meme rekonstrüksiyonu hastalarında ameliyat öncesi dakikada ortalama nabız sayısı 85 ± 5.312 olarak saptandı. Ameliyat sonrası dönemde Abdominoplasti hastalarının 1.gün dakikada ortalama nabız sayıları 79.5±7.324 iken DİEP Flebi ile meme rekonstrüksiyonu yapılan hastalarda ameliyat sonrası 1.gün dakikada ortalama nabız sayısı 102.4 ± 8.282 olarak saptandı.

Ameliyat sonrası dönemde Abdominoplasti hastalarının 4 günlük dakikada ortalama nabız sayıları 83.6 ± 7.033 iken DİEP Flebi ile meme rekonstrüksiyonu yapılan hastalarda ameliyat sonrası 4 günlük dakikada ortalama nabız sayısı 96.1 ± 8.008 olarak saptandı.

Ameliyat öncesi dönemde Abdominoplasti hastalarının ortalama hemoglobin değeri 12.8 ± 1.05 iken DİEP Flebi ile meme rekonstrüksiyonu hastalarında ameliyat öncesi ortalama hemoglobin değeri 13.1± 1.260 olarak saptandı.

Abdominoplasti yapılan hastalarda ortalama operasyon süresi 316.5 ± 134.248 dakika iken bu süre DİEP Flebi ile meme rekonstrüksiyonu yapılan hastalarda 551 ± 125.295 dakika olarak saptandı.

Ameliyat sonrası dönemde 10 abdominoplasti hastasından sadece 1'ine eritrosit süspansiyonu replasmanı yapılırken, 10 DİEP Flebi ile meme rekonstrüksiyonu hastasının 8'ine eritrosit süspansiyonu replasmanı yapıldığı saptandı.

Ameliyat sonrası dönemde Abdominoplasti hastalarından 4'üne, DİEP Flebi ile meme rekonstrüksiyonu hastalarınınsa 9'una düşük molekül ağırlıklı heparin ile derin ven trombozu profilaksisi uygulandığı saptandı.

Sonuç: Abdominoplasti ve DİEP Flebi ile meme rekonstrüksiyonu yapılan hastalarda abdominal bölge cerrahi prosedür ve uygulanan cerrahi işlem birbirlerine oldukça benzerken DİEP Flebi ile meme rekonstrüksiyonu yapılan hastalar abdominoplasti hastalarına kıyasla ameliyat sonrası dönemde taşikardiye meyilliydi. Her iki hasta grubunda postoperatif 1.gün ortalama hemoglobin miktarları benzerken DİEP Flebi ile meme rekonstrüksiyonu yapılan hastaların taşikardiye meyilli olması altta yatan sebebin anemik sebepler dışında bir sebep olduğunu düşündürmekte.

İnternal Mammaryal arter ve venin cerrahi ekpozisyonu ameliyat sonrası taşikardinin sebeplerinden biri olarak karşımıza çıkmakta, bu durum anemik sebeplerle karıştırılmakta ve gereksiz eritrosit süspansiyonu replasmanına yol açmaktadır. İzole bir taşikardi sebebi olan DİEP Flebi ile meme rekonstrüksiyonu hastalarında taşikayardi etyolojisini açıklamak için daha fazla çalışmaya ihtiyaç vardır.

Anahtar Kelimeler: DİEP Flebi, Meme Rekonstrüksiyonu, Taşikardi

P-225

Mastektomi Sonrası Meme Rekonstrüksiyonu: Klinik Deneyimlerimiz

İlker Altundağ, Ahmet Demir, Mustafa Sertaç Ocak, Ceren Çemberci, Büşra Moğul, Tekin Şimşek

Ondokuz Mayıs Üniversitesi Tıp Fakültesi, Plastik-Rekonstrüktif ve Estetik Cerrahi Anabilim Dalı, Samsun

Giriş: Meme kanseri,kadınlarda kansere bağlı ölümlerde dünya genelinde ilk sırada yer almaktadır.2018 yılında dünya çapında yaklaşık 2,1 milyon yeni meme kanseri teşhisi konmuştur ve 627.000 kansere bağlı ölümden sorumlu tutulmaktadır.Bu sayı her dört kanserden birinin meme kanseri olduğunu göstermektedir. Hastalık,ülkelerin büyük çoğunluğunda (154/185 ülke) en sık teşhis edilen kanserdir ve 100'den fazla ülkede kansere bağlı ölümlerin önde gelen nedenlerindendir.Türkiye'de meme kanseri insidansı son dekadda neredeyse iki kat artmıştır (1994'te 24/100.000 ve 2015'te 43,8/100.000).Bunların yanında gelişmiş ülkelerde,mamografi taraması ve artan farkındalık,erken evre ve ele gelmeyen meme kanseri oranlarını artırmıştır. Meme kanseri tedavisi;radyoterapi,kemoterapi gibi onkolojik tedavileri ve onkoplastik cerrahi tedavileri kapsayan geniş bir spektrumdur.Ülkemizdeki cerrahi modalitede zamanla büyük değişimler meydana gelmiştir.2008 yılında hastaların sadece %35'ine meme koruyucu cerrahi yapılırken,bu oran 2014'te %39'a, 2018'de ise %57'ye yükselmiştir.Günümüzde meme koruyucu cerrahi, erken evre meme kanseri olan çoğu kadın için güvenli bir tedavidir ve artık cerrahi gereken vakaların %70-80'inde güvenle uygulanabilmektedir. Meme ablasyon tedavisinin daha az agresif bir hale evrilmesi ile birlikte,meme rekonstrüksiyonlarının sayısı da önemli ölçüde artmıştır.Meme rekonstrüksiyonu

olumlu estetik ve psikolojik sonuçları ile meme kanseri tedavisinin ayrılmaz bir parçasıdır.Meme rekonstrüksiyonu allojenik (implant bazlı),otolog (lokorejyonal flep, serbest flep) veya her ikisinin kombinasyonu olabilmektedir.Ayrıca meme rekonstrüksiyonu, günümüzde yalnızca onkolojik tanı, adjuvan/neoadjuvan tedavi,genetik yatkınlıkların yanında;cerrahi zamanlaması (erken ya da gecikmiş) ve hastanın durumu ve isteği ile şekillenen bireysel bir tedavi modalitesi olmuştur.

Amaç: Tümöral patolojiler nedenli mastektomi sonrası meme rekonstrüksiyonu uygulanan hastaların retrospektif araştırılması sonucunda;hastaların sosyodemografik özelliklerinin,mastektomi etyolojisinin,erken ve geç onarımdaki cerrahi stratejilerimizin,erken-geç onarım uygulamalarındaki ve otolog-alloimplant arasındaki sayısal değişikliklerin geçen zamanla ilişkisinin,komplikasyonların otolog ya da alloimplant rekonstrüksiyonla ilişkisinin değerlendirilmesi,literatürle karşılaştırılması ve literatüre katkıda bulunması amaçlanmıştır.

Gereç-Yöntem: Çalışmamızda HBYS-Nükleus programı kullanılarak,2005-2022 yılları arasındaki,meme tümörlerine bağlı mastektomi geçirmiş ve tarafımızca rekonstrüksiyon uygulanmış hastalar taranmıştır.Hastaların en az 6 aylık takip sürelerini doldurmuş olması ve mastektomi etyolojisinin tümöral patolojiler olması araştırmaya dahil etme kriterlerimizdir.Böylece kriterleri karşılayan 152 hasta çalışmamıza dahil olmuştur.Yaş, ortalama takip süresi,neoplazm histolojisi,profilaktik mastektomiler,erken ve geç onarım, onarım metodu ve komplikasyonlar kaydedilmiştir.

Bulgular: Ortalama yaş 45,86±8,49 (27 en küçük, 65 en büyük yaş),ortalama takip süresi ise ortalama 22,08 ay olarak saptanmıştır.En kısa 6 ay, en uzun ise 96 ay olarak görülmüştür.2005-2013 yılları arasında (ilk 9 yıl) 40 hastaya meme rekonstrüksiyonu uygulanmışken;bu sayı ikinci 9 yıllık dilim olan 2014-2022 yılları arasında 112'dir.23 hasta DCIS,101 hasta invaziv duktal karsinom,6 hasta fibroadenom ya da fibrokistik hastalık,7 hasta invaziv lobüler karsinom, 3 hasta ise filloides tümörü nedeni ile opere edilmiştir.1 hastada bilateral intraduktal hiperplazi saptanmış, 1 hastada ise BRCA-1 gen pozitifliği saptanmış ve bu nedenlerle bu 2 hastaya profilaktik bilateral mastektomi uygulanmıştır. 2 hastada invaziv duktal ve lobuler ca birlikteliği saptanmıştır. 2 hasta invaziv müsinöz karsinom, 1 hasta medüller karsinom, 2 hasta mikst invaziv meme karsinomu, 1 hasta ise adenoid karsinom, 2 hasta ise sklerozan adenozis nedeni ile opere olmuştur. Toplamda karsinom tanısı almamış 8 hastaya profilaksi amaçlı bilateral mastektomi uygulanmıştır. 37 unilateral karsinom tanısı almış hastanın ise diğer memesi profilaksi amaçlı opere edilmiştir. 44 hastanın operasyonu geç kategoride olup, 16 otolog flep ile (6 DİEP, 2 serbest latissimus dorsi, 8 pediküllü TRAM); 13 hasta ise ekspander ya da protez gibi alloimplantlarla rekonstrükte edilmiştir. 15 hastaya ise kombine rekonstrüksiyon uygulanmıştır. Sadece alloimplant ile rekonstrükte edilen 13 hastanın 2 tanesinde cilt nekrozuna bağlı protez ekspoze olmuş ve sonrasında latissimus dorsi kas-deri flebi ve protez ile tekrar rekonstrüksiyon uygulanmıştır. 108 hastanın operasyonu ise erken kategoridedir. Bunların 97'si alloimplantlarla, 4'ü otolog fleplerle, 7'si ise kombine metodlarla rekonstrükte edilmiştir. Alloimplantla rekonstrükte edilen 2 vakada cilt fleplerinin nekrozuna bağlı protez ekpoze olmuş ve latissimus dorsi flebi-protez ile tekrar rekonstrüksiyon uygulanmıştır. Erken meme rekonstrüksiyonlarımızın alloimplantlarla yapılanları, otolog fleplere göre anlamlı olarak fazla bulunmuştur ($p<0,01$). Geç meme rekonstrüksiyonlarımızda ise tam tersi olarak otolog fleplerle onarım sağlanan grup, alloimplantlara göre anlamlı olarak daha fazladır ($p<0,01$). 2015 ve öncesi dönemde 28 geç, 39 erken rekonstrüksiyon vakası saptanmışken; 2016 ve sonrası dönemde ise 15 geç, 70 erken rekonstrüksiyon vakası saptanmıştır. 2015 öncesi ve 2016 sonrası dönemdeki modalite değişikliği erken rekonstrüksiyonların anlamlı derece arttığı yönündedir ($p<0,01$). Bu da son yıllarda trend onarım metodunun "erken onarıma" doğru kaydığını doğrular niteliktedir. Totalde 109 vakaya sadece alloimplant ile rekonstrüksiyon; 21 hastaya sadece otolog flep ile rekonstrüksiyon uygulanmıştır. 22 hastaya ise hem otolog flep hem de alloimplant ile kombine rekonstrüksiyon uygulanmıştır. 2015 yılı ve öncesinde, 21 hastada sadece otolog flep, 35 hastaya alloimplant, 12 hastaya ise kombine rekonstrüksiyon uygulanmıştır. 2016 ve sonrasında ise hiç otolog flep rekonstrüksiyonu tespit edilmemiş,74 hastaya sadece alloimplant konmuş; 10 hastanın onarım metodu ise kombine rekonstrüksiyon modaliteleri olmuştur. Tekrar 2015 yılı öncesi ve sonrası dönem karşılaştırıldığında, alloimplantlar ile yapılan rekonstrüksiyonlarımızın anlamlı olarak arttığı tespit edilmiştir ($p<0,01$). Alloimplantlarla rekonstrüksiyon yapılan 109 hastanın 33'ünde komplikasyon saptanmış; 7 hastada nipple nekrozu, 3 hastada yüzeysel cilt nekrozu, 7 hastada alloimplant ekspozisyonu, 4 hastada memede asimetri, 5 hastada kapsül kontraktürü, 2 hastada hematom, 2 hastada enfeksiyon atağı, 1 hastada ekspander delinmesi tespit edilmiştir.Yalnızca otolog fleplerle rekonstrükte edilen 21 vakanın ise 4'ünde komplikasyon saptanmış ve bu 4 komplikasyonun da DİEP flep onarımına ait olduğu tespit edilmiştir.Bu komplikasyonlar ise, 1 insizyonel herni, 1 total flep kaybı, 1 yağ nekrozu ve 1 tane de enfeksiyon atağı olarak kaydedilmiştir. Yapılan 22 kombine rekonstrüksiyonda ise latissimus dorsi ve protezle rekonstrükte edilen 1 vakada flep donör sahasında seroma oluşumu; başka bir vakada ise meme asimetrisi saptanmıştır. Otolog flepler ve alloimplantlar arasında komplikasyon sayıları açısından yapılan karşılaştırmaya göre anlamlı bir istatistiksel fark yoktur ($p>0,05$).

Sonuç: Türkiye'de 20.000 kadında yapılan çalışmaya göre ortalama yaş 45-49 aralığında saptanmış ve bu sonuç bizimki ile uyumlu bulunmuştur.Kliniğimizdeki meme rekonstrüksiyonu modalitesinin yıllar geçtikçe alloimplantlara ve erken onarım yönüne doğru kaymış olması literatür ile uyumlu görülmüştür.Literatürdeki bazı çalışmalarda otolog rekonstrüksiyon grubunun, alloimplantlara göre anlamlı olarak daha fazla komplike olduğu görülse de bizim çalışmamızda anlamlı bir fark saptanmamıştır.Sonuç olarak meme rekonstrüksiyonu, bütünsel meme kanseri tedavisinin ayrılmaz bir parçasıdır. Onarım cerrahisi, meme kanseri teşhisi ve tedavisinin, hastanın ruh sağlığı üzerindeki etkisini azaltır ve böylece hastanın yaşam kalitesinin, sosyal katılımının ve benlik saygısının artmasına olanak sağlar.Cerrahi yöntem, yıllar önce uygulanmış mastektomi sonrası meme benzeri bir organ oluşturmaktan, birkaç dakika önce tamamlanmış mastektominin devamında hastanın memesinin ivedi rekonstrüksiyonuna kadar geniş bir spektrumu kapsamaktadır.Çalışmamızda da hastaların demografik özelliklerinin,meme patolojisinin,cerrahi türünün,komplikasyon oranlarının güncel bilgiler ışığında,literatürle karşılaştırılması ve literatüre bir katkıda bulunması hedeflenmiştir.

Anahtar Kelimeler: meme rekonstrüksiyonu, meme, kanser, implant, otolog

P-226

Latissimus Dorsi Kas-Deri Flebi ile Geç Dönem Meme Rekonstrüksiyonunda Cilt Adası Seçimi

İlker Uyar[1], Batuhan Uğur Aksoy[1], Meltem Ayhan Oral[2], Ersin Akşam[1]

[1]İzmir Katip Çelebi Üniversitesi Tıp Fakültesi, Plastik, Rekonstrüktif ve Estetik Cerrahi Ana Bilim Dalı
[2]İzmir Atatürk Eğitim ve Araştırma Hastanesi, Plastik, Rekonstrüktif ve Estetik Cerrahi Kliniği, İzmir

Giriş: Meme rekonstrüksiyonu plastik cerrahlar tarafından tüm dünyada sık yapılan operasyonlardandır. Meme rekonstruksiyonlarında latissimus dorsi flebi; flebi kaldırmanın kolay olması, ek doku örtüsü sağlaması ve güvenilirliği nedeniyle implantlı veya implantsız olarak sıkça kullanılmaktadır. Cilt adasının farklı şekillerde dizayn edilebilmesi, skarın sütyen çizgisine yerleştirilebilmesi, donör alan morbiditesinin özellikle karın bölgesine göre daha az olması, uzun dönemde ekstremite fonksiyonlarında belirgin kısıtlanmaya sebep olmaması önemli avantajlar olmakla birlikte hastalar açısından estetik tatminin karın bölgesi fleplerine göre daha düşük olması, donör alan seromasının bazı çalışmalara göre % 79 oranına dek görülebilmesi dezavantajlardır. Yıllar boyunca ameliyat sonrası meme şeklini ve skar kalitesini etkileyecek birçok cerrahi teknik ve modifikasyon tanımlanmasına rağmen bu tekniklerin birbirlerine olan üstünlükleri hala tartışmalıdır. Cilt pedikül konumunun yönü horizontal, vertikal veya oblik olarak tasarlanabilmektedir. Bu varyasyonlar meme rekonstrüksiyonu için benzer estetik sonuçlar sunabilseler de sırttaki görünür skar izine etkisi farklı olabilir.

Bu çalışmada kliniğimizde geç dönem meme rekonstrüksiyonu cerrahisinde latissimus dorsi flep ile meme rekonstruksiyonu uygulanan hastaların planlanan cilt adasına göre değerlendirilmesi ve klinik deneyimlerimizin aktarılması amaçlanmıştır.

Gereç-Yöntem: Ocak 2015 – Haziran 2023 tarihleri arasında meme rekonstruksiyonu yapılan hastalar dosyalar üzerinden tarandı. Geç dönem latissimus dorsi flebi ile meme rekonstrüksiyonu yapılan hastalar çalışmaya dahil edildi. Erken dönem meme rekonstrüksiyonu yapılan, operasyon sonrası önerilere uyum göstermeyen (sigara içmeme, yara bakımı gibi) hastalar çalışma dışında bırakıldı. 114 hasta retrospektif olarak tarandı. Hastalar tasarlanan cilt paterni, skar boyutları, komplikasyon ve hasta memnuniyeti açısından değerlendirildi.

Bulgular: Ocak 2015 – Haziran 2023 yılları arasında geç dönem meme rekonstrüksiyonu yapılan hasta sayısı 85 idi. Hastaların 72 tanesi çalışmaya dahil edildi. Hastaların hepsi kadındı, hastalarda ortalama yaş 47 idi, 32 hastada ek hastalık vardı. 45 hastaya oblik cilt adası tasarlandı, 21 hastaya transvers cilt adası tasarlandı, 6 hastaya vertikal cilt adası tasarlandı. Hastalar ortalama 14 ay takip edildi.11 hastada uzamış seroma gözlendi, 2 hastada erken dönemde donör alanda hematom saptandı, 7 hastada yara yeri dehisensi oluştu. Hiçbir hastada parsiyel ya da total flep kaybı saptanmadı.

Tartışma ve Sonuç: Latissimus dorsi(LD) flebi meme rekonstruksiyonunda yaygın olarak kullanılan bir fleptir. LD flebi ilk kez 1906 yılında Tansini tarafından tanımlanmış ve ilk kez 1970 yılında meme rekonstrüksiyonunda kullanılmıştır. Kasın bol kanlanması latissimus dorsi cilt adasının çeşitli varyasyonlarda tasarlanmasına izin verir. Cilt adası ihtiyaca göre horizontal, vertikal veya oblik planlanmaktadır. Literatürde latissimus dorsi ile meme rekonstruksiyonu sonrası memenin estetik görünümüyle ilgili birçok araştırma bulunmakta iken donör bölgenin değerlendirilmesi ile ilgili araştırmalar nispeten azdır. Latissimus dorsi flebininde tasarlanan cilt adasının çesitli avantajları ve dezavantajları vardır. Dikey tasarımlar daha büyük kas dokusu ve daha kolay pedikül diseksiyonu imkanı sunarken geniş ve kötü görünümlü bir yara izi ile sonuçlanabilmektedir. Yatay tasarımlar ise daha zor diseksiyon imkanı sunarken daha iyi görünümlü bir skar ile sonuçlanabilmektedir. Oblik tasarımlarda diseksiyon transvers tasarımlara göre daha kolay olmaktadır.

Sonuç olarak diseksiyon zorluğu, deri adasının beslenmesi, dönme arkının oranı ve yeterli kas dokusu ihtiyacına göre belirli bir standardizasyon bulunmamaktadır, hastaların preoperatif değerlendirmelerinde cilt adası paternleri alıcı alanın durumuna göre seçilmelidir.

Anahtar Kelimeler: Latissimus dorsi, meme rekonstrüksiyonu, otolog

Figür

P-227

Hipoplazik Politeli-Polimasti Varlığında Asimetri Düzeltilmesi

İsmail Tekfiliz, Atakan Şahiner, Emrah Kağan Yaşar, Murat Şahin Alagöz

Kocaeli Üniversitesi Tıp Fakültesi, Plastik Rekonstruktif ve Estetik Ana Bilim Dalı, Kocaeli

Giriş-Amaç: Aksesuar meme dokusu meme başı, areola ve altındaki glandüler dokularla birlikte görülebilen normal meme dokusuna ek gelişim gösterebilen dokulardır. Omuz, uyluk gibi vücudun çeşitli bölgelerinde bulunabilmesine rağmen aksesuar meme dokusu en sık %67 oranında torakoabdominal bölgede bulunmaktadır.[1] Sadece fibroglandüler dokunun bulunduğu aksesuar meme kadınların %2-6'sını etkilerken, meme başı ve areola ile birlikte olduğunda çok daha nadir görülmektedir. Şişlik, menstruel dönemle birlikte şiddetlenen ağrı, laktasyon, omuz eklemi hareketlerinde kısıtlılık gibi semptomlarla birlikte görülebilirken, estetik kaygılar da hastaların cerrahi ihtiyaçlarının önemli bir kısmını oluşturmaktadır. Polimasti hastaları 1915'te Kajava tarafından sınıflandırılmıştır ve bu sınıflama sistemi günümüzde hala kullanılmaktadır. Bu çalışmada 18 yaşında tarafımıza sol meme üst dış kadranda

meme başı ve areola da içeren aksesuar meme dokusu bulunan (Kajava tip 1) ve tarafımıza estetik kaygılarla başvuran hastanın iki seanslı cerrahi yönetim planının sunumu amaçlandı.

Materyal-Method: 18 yaşında bilinen herhangi bir ek hastalığı olmayan hasta, tarafımıza sol memesinde doğuştan beri var olan gelişim bozukluğuna ek olarak sol meme üst-dış kadrandaki meme başı ve areola içeren aksesuar meme dokusu nedeniyle başvurdu. Hastanın fizik muayenesinde sol memenin sağa göre belirgin hipoplazik olduğu saptandı. Sol aksilla ön çizgide mevcut olan kontur bozukluğuna yönelik yapılan fizik muayenede ve çekilen ultrasonografide pektoral kas anomalisine yönelik bir bulgu izlenmedi. Literatürde yalnızca ektopik meme dokusu bulunan hastaların tedavilerinde vakumla yağ emme veya eksizyon gibi çeşitli ve sık uygulanan tedavi modaliteleri bulunmasına rağmen [2], belirgin asimetriye neden olan meme başı ve areola içeren aksesuar meme dokularının tedavisine yönelik olarak çok sınırlı sayıda bilgiye ulaşılmıştır.

Hastanın sol memesindeki hipoplazi ve aksesuar meme dokusu belirgin bir asimetriye neden olmaktaydı. Çekilen ultrasonografide sol meme de üst dış kadranda ve orta alt kadranda iki adet meme başı ve fibroglanduler doku izlenmekteydi. Hastanın aksesuar meme dokusunun eksizyonu ve simetrinin sağlanması amaçlanmış olup, 2 aşamalı cerrahi girişim planlanmıştır. İlk aşamada meme üst dış kadrandaki aksesuar meme dokusu 2-3 IMA bazlı süperiomedial pediküllе birlikte ideal yerine cilt altından açılan tünelden geçirilerek ve katlanarak transpoze edildi. [Resim-2] Transpoze edilen areolada dolaşım problem riskine karşı, mevcut olan diğer areolaya ilk seansta herhangi bir girişim planlanmadı. 6 aylık takibin ardından transpoze edilen memede herhangi bir doku kaybı ile karşılaşılmadı ve ikinci aşama planlandı. Bu aşamada sağ memeye sol memeyle simetriyi sağlamak için meme küçültme cerrahisi, sol meme orta alt kadranda bulunan meme başına ise rezeksiyon uygulandı. Ayrıca daha önce ilk aşamada transpoze edilen meme başı etrafındaki skarın revizyonu aynı seansta gerçekleştirildi.

Tartışma- Sonuç: Politeli ve polimasti kadın popülasyonunda sırasıyla %0.2-5.6 ve %2-6 oranında görülmektedir. Bu durumlar, eksizyon gibi yaygın yöntemlerle tedavi edilebilmektedir. Bu vakada aksesuar meme dokusu hipoplazik memede bulunduğu için cerrahi işlemin mevcut meme hacmini koruyarak gerçekleştirilmesi doğal amaç haline gelmiştir. Konturun daha simetrik ve doğal olması için pediküllü meme dokusunun transpozisyonu tercih edilmiştir. Hastanın operasyonları sorunsuz bir şekilde gerçekleştirilmiş olup, kabul edilebilir bir simetri ve hasta memnuniyeti sağlanmıştır.

Bu hastalarda eksizyonun ve simetrinin sağlanması için tercih edilecek cerrahi yönteme hastanın mevcut fizik muayenesi göz önüne alınarak karar verilmelidir. Eğer aksesuar meme hiperplazik bir memede bulunsaydı meme küçültme cerrahisiyle eş zamanlı düzeltme sağlanabilirdi. [3] Ameliyatın başarı oranını arttırmak amacıyla, flep tasarımına karar vermeden önce perfüzyon bölgelerini belirlemek için floresan veya indosiyanın yeşili kullanılabilir. Bu ekipmanlar kliniğimizde olmadığı için bu çalışmada kullanılamamıştır.

Referanslar:

1-Patel PP, Ibrahim AM, Zhang J, Nguyen JT, Lin SJ, Lee BT. Accessory breast tissue. Eplasty. 2012;12:ic5. Epub 2012 Apr 23. PMID: 22536461; PMCID: PMC3336208.

2- Caouette-Laberge L, Borsuk D. Congenital anomalies of the breast. Semin Plast Surg. 2013 Feb;27(1):36-41. doi: 10.1055/s-0033-1343995. PMID: 24872738; PMCID: PMC3706049.

3-Cinpolat A, Bektas G, Seyhan T, Ozad U, Coskunfirat OK. Treatment of a supernumerary large breast with medial pedicle reduction mammaplasty. Aesthetic Plast Surg. 2013 Aug;37(4):762-6. doi: 10.1007/s00266-013-0129-x. Epub 2013 May 9. PMID: 23657724.

Anahtar Kelimeler: Aksesuar meme, Cerrahi teknik, Meme hipoplazisi, Meme küçültme, Polimasti, Politeli

Ameliyat sırasındaki çekimler

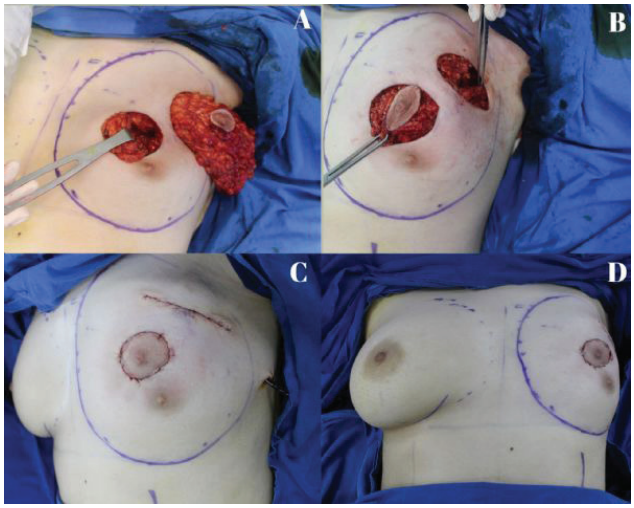

A. Operasyon sırasında süperiomedial pediküllü meme dokusunun hazırlanması B. Areolanın yeni yerine transpozisyonu C. Ve D. Operasyon sonrası fotoğraflar

Kajava Sınıflaması

Tip	Tanım
1	Meme başı, areola ve gland dokusunun olduğu meme dokusu (polimasti)
2	Meme başı ve glandın olduğu, areolanın olmadığı meme dokusu
3	Areola ve glandın olduğu, meme başının olmadığı meme dokusu
4	Sadece glandın olduğu ektopik meme dokusu
5	Meme başı ve areolanın olduğu fakat glandın olmadığı doku
6	Sadece meme başı mevcut(politeli)
7	Sadece areola mevcut
8	Sadece kıl mevcut

P-228

Sekonder ve Tersiyer Kadın Meme Asimetrilerine Cerrahi Yaklaşım: 15 Vakanın İncelenmesi

Saruhan Mahmutoğlu, Murat Doğuş Çerikan, Büşra Güçlü, Burak Tunahan Ekincikli, Soysal Baş, Kamuran Zeynep Sevim

Seyrantepe Hamidiye Etfal Eğitim ve Araştırma Hastanesi, Plastik Rekonstrüktif ve Estetik Cerrahi Kliniği, İstanbul

Giriş: Meme kadınlar için cinsel kimliğin önemli göstergelerinden birisi olup meme hastalıkları kadınların psikolojik ve sosyal hayatlarını büyük ölçüde etkilemektedir. Kadın memesi, doğası gereği asimetriktir.4 Ancak patolojik meme asimetrileri kadınların günlük yaşamını etkilemektedir ve tedavi edilmeleri gerekmektedir. Meme asimetrisinde altta yatan neden ne olursa olsun asimetrik meme rekonstrüksiyonu plastik cerrahlar için zorlayıcı bir prosedür olabilmektedir. Meme asimetrisi olan hastalarda operasyon sonrası bilateral simetrinin sağlanması da ayrıca oldukça zordur. Plastik cerrahlar, estetik olarak kabul edilebilir bir nihai sonuç ve komplikasyonsuz bir ameliyat sonrası dönem üzerine odaklanır. Ancak, böyle bir cerrahi işlem genellikle "yaşam kalitesi" olarak özetlenebilen fiziksel, sosyal ve psikolojik sonuçları da içerir.5 Bu çalışmanın öncelikli amacı, meme asimetrisi olan hastalarda estetik açıdan hoş sonuçlar elde etmek için çeşitli tekniklerin önemini vurgulamak ve bu prosedürleri ortaya koymaktır.

Metod: 2011-2022 yılları arasında Şişli Hamidiye Etfal Eğitim ve Araştırma Hastanesi kliniğimize asimetrik meme şikayeti ile başvuran 15 kadın hasta retrospektif olarak incelendi. Bu çalışmada; meme asimetrilerini kategorize etmek için Nahai sınıflandırma sistemi kullanıldı ve hastalar üç farklı gruba ayrıldı. Birinci grup, Poland sendromu vakaları ve tüberoz meme hastaları dahil olmak üzere birincil (konjenital) meme asimetrileri olan hastaları, İkinci grup; özellikle ergenlerde bulunan tek taraflı meme hipoplazisi olan sekonder (gelişimsel) meme asimetrilerini, son olarak, üçüncü grup, toraks tümörleri çıkarılmasını takiben oluşan deformiteler, yanıklar ve mastit sonrası oluşan deformiteler gibi tersiyer (edinilmiş) meme asimetrileri olan hastaları kapsıyordu. Çalışmada sekonder ve tersiyer grup hastaları ele alındı. Fonksiyonel ve estetik sonuçlar değerlendirildi. Ağrı, hematom, seroma, enfeksiyon, flep nekrozu, kapsül kontraktürü ve hipertrofik skar oluşumu gibi postoperatif komplikasyonlar için hastalar ameliyattan sonra ortalama 6 ay boyunca takip edildi. Postoperatif süreçte hastalarda herhangi bir majör komplikasyona rastlamadı.

Bulgular: Ortalama yaşları 24,6 olan 15 hastadan oluşan bir grup retrospektif olarak incelendi. 2 hasta unilateral hipoplazi ile sekonder grupta yer alırken, 1 hasta postoperatif toraks tümörü sonrasında oluşan deformite ile, 9 hasta ise yanık sonrası oluşan meme asimetrisi, 3 hasta ise mastit sonrası oluşan meme asimetrisi ile tersiyer grupta incelendi. Yanığa bağlı olarak meme asimetrisi çalışmamızda meme asimetrisi vakalarının önemli bir bölümünü oluşturmaktaydı. Bu gibi durumlarda meme parankimi kontraktürünün ele alınması ve mememin korunan kısmının yeniden şekillendirilmesi büyük önem kazanmaktadır2. Çalışmamızda başka bir hasta ise, 2 yaşındayken akciğerlerinden yuvarlak hücreli tümör (PNET) eksize edilmesinden sonra kaynaklanan ciddi bir toraks deformitesi ile başvurmuştu. 7 kür kemoterapi ve çok sayıda radyoterapi tedavisi gören 19 yaş kadın hasta, kliniğimize ileri derecede hemitoraks deformitesi, sağ meme yokluğu (amasti) ve sol memede meme pitozi şikayeti ile geldi. Ameliyatı aşamalı olarak planladı. Başlangıçta meme altına uygun cep oluşturularak doku genişletici yerleştirildi. Hasta takibn alındı ve ardından ikinci bir operasyon ile pediküllü transvers rektus abdominis (TRAM) flebi ile rekonstrükte edildi, doku genişleticinin çıkartılmasını takiben protezin projeksiyonunu iyileştirmek için silikon protez yerleştirildi. Ayrıca koltuk altı bölgesine yağ grefti, meme ucu areola kompleksinin yeniden konumlandırılması ve kontralateral periareolar mastopeksi içeren ek prosedürler de uygulandı.

Tartışma: Meme asimetri cerrahisi çoğu zaman oldukça zor olabilmektedir. Genellikle en iyi sonuçları elde etmek için cerrahi tekniklerin kombinasyonunun kullanılmasını gerektirir. Konjenital olan asimetriler ergenlikte düzeltilirken, sekonder asimetriler ergenlik döneminin sonlarına doğru opere edilebilir.3 Tersiyer meme asimetrileri özel dikkat gerektirir ve altta yatan nedene bağlı olarak yaşamın çok erken bir döneminde veya çok daha ileri bir aşamada ameliyat edilebilirler.4 Memede yanık sonrası veya enfeksiyon (mastit) sonrası oluşan asimetri; memenin şekli, hacmi ve meme ucu areolasının görünümü üzerinde önemli etkilere sahip olabilir.4 Kliniğimizde, sekonder grupta olan yanık sonrası gelişen meme asimetrisi olan hastalar için çok aşamalı cerrahi prosedürler planladık. Bu teknikler ile kontraktürün açılması, meme parankimal dokusunun korunması, bozulan meme areola kompleksinin daha doğal bir pozisyona getirilmesi ve gerektiğinde karşı memeye mastopeksi işlemlerinin yapılması amaçlandı. 5

Sonuçlar: Meme asimetrilerini düzeltmek için uygun tekniğin seçilmesi, hastanın vücut şekli, bireysel beklentiler ve hastayı etkileyen çevresel koşullar dahil olmak üzere çeşitli faktörlerin dikkatli bir şekilde değerlendirilmesini gerektirir1. Özellikle genç hastalarda meme asimetrisi prosedürleri düşünülürken operasyon zamanlamasının doğru seçilmesi önemlidir. Operasyon planı hastanın yaşına ve meme gelişim evresine göre uyarlanmalıdır. Mümkün olan en iyi uzun vadeli sonuçları ve hasta memnuniyetini sağlamak için hastanın psikolojik durumu da düşünülmelidir. Aslında birden çok teknikte kapsamlı bir anlayışa ve uzmanlığa sahip olmanın yanı sıra bunları birleştirme becerisi, her bir hasta için daha optimal fonksiyonel ve estetik sonuçlara ulaşmada çok önemli bir rol oynar. Bu yaklaşım, plastik cerrahların tedaviyi hastanın özel ihtiyaçlarına ve özelliklerine göre uyarlamasına olanak tanır ve sonuç olarak genel sonuçları ve hasta memnuniyetini artırır.

1-Mazzocchi M, Dessy LA, Fallico N, Alfano C, Scuderi N. Evidence-based evaluation technique to assess augmentation mammaplasty Results: a simple method to objectively analyze mammary symmetry and position. Aesthet Surg J. 2014 Nov;34(8):1205-20. doi: 10.1177/1090820X14545617. Epub 2014 Sep 30. PMID: 25270545.

2-G. Patrick Maxwell, MD, Breast Asymmetry, Aesthetic Surgery Journal, Volume 21, Issue 6, November 2001, Pages 552–561, https://doi.org/10.1067/maj.2001.121139

3-Rintala AE, Nordström REA. Treatment of severe developmental asymmetry of the female breast. Scand J Plast Reconstr Surg 1898;23:231.

4-Yesilada AK, Sevim KZ, Sirvan SS, Karsidag S, Tatlidede HS. Our surgical approach to treatment of congenital, developmental, and acquired breast asymmetries: a review of 30 cases. Aesthetic Plast Surg. 2013;37:77-87.

5-Sabino Neto M, da Silva AL, Garcia EB, Freire M, Ferreira L. Quality of life and self-esteem after breast asymmetry surgery. Aesthet Surg J. 2007 Nov-Dec;27(6):616-21. doi: 10.1016/j.asj.2007.09.002. PMID: 19341692.

Anahtar Kelimeler: mammoplasti sonuçları, mastopeksi, meme asimetrisi, meme simetri ve pozisyonu, TRAM flep

P-229

Onkoloji Dal Hastanesinde Gerçekleştirilmiş Olan Meme Rekonstrüksiyonu Vakalarında Erken Dönem Tecrübelerimiz

Münür Selçuk Kendir

Ankara Abdurrahman Yurtaslan Onkoloji Eğitim ve Araştırma Hastanesi, Plastik Cerrahi Kliniği, Ankara

Giriş: Silikon implant ile meme rekonstrüksiyonu, mastektomi sonrası erken dönemde en çok tercih edilen metoddur (1). Onkolojik cerrahide deri koruyucu mastektominin artmasıyla birlikte önümüzdeki yıllarda bu oranın daha da artacağı tahmin edilmektedir. Silikon implant ile meme rekonstrüksiyonunda implant dual plan, post-pektoral ya da pre-pektoral planda yerleştirilebilir. İmplantın örtülmesi için yeterli derinin bulunmadığı durumlarda ise doku genişletici uygulaması sonrası silikon implant kullanılabilir.

Diğer bir seçenek de alloplastik materyal yerine otolog doku kullanımıdır. Latissimus dorsi veya Transvers Rektus Abdominis Miyokutanöz (TRAM) pediküllü flepleri ile rekonstrüksiyon veya Derin İnferior Epigastrik Perforatör (DIEP), Transvers Miyokutanöz Grasilis (TMG) ve Gluteal Arter Perforatör (GAP) flepleri gibi serbest mikro cerrahi fleplere rekonstrüksiyon gerçekleştirilebilir (2).

Bu bildiride, Şubat- Temmuz 2023 tarihleri arasında kliniğimizde gerçekleştirilmiş olan meme rekonstrüksiyonu vakalarındaki yara yeri komplikasyon oranları ve tecrübemizin paylaşılması amaçlanmıştır.

Materyal-Method: Şubat-Temmuz 2023 tarihleri arasında kliniğimizde gerçekleştirilmiş olan meme rekonstrüksiyonu vakaları retrospektif olarak analiz edildi. Hastalar rekonstrüksiyon zamanlamasına ve rekonstrüksiyon çeşidine göre sınıflandırıldı. Ardından erken dönem komplikasyonlar ve rekonstrüksiyonda başarısızlık oranları araştırıldı.

Bulgular: Kliniğimizde yapılan meme rekonstrüksiyonu vakaları incelendiğinde, söz konusu tarihler arasında yapılan erken dönem (immediate) meme rekonstrüksiyonlarının tamamının silikon implant ya da doku genişletmesi uygulamasıyla yapıldığı görüldü.

Hastalar incelendiğinde, 34 hastada, 45 adet silikon implant ile meme rekonstrüksiyonu uygulandığı tespit edildi. Bu 45 implantı 32 tanesi kas altı dual plan poş oluşturularak yerleştirilmişken, 13 implant doğrudan ciltaltı planda yerleştirilmişti. Kas altı plana yerleştirilmiş olan hastalarda karşılaşılan komplikasyonlar şu şekildeydi. 3 hastada 3 aydan uzun süren ağrı (%9,38), 2 hastada seroma oluşumu ve buna bağlı yara dehisensi (%6,25), 2 hastada parsiyel cilt nekrozuna bağlı yeniden operasyon ihtiyacı (%6,25) görüldü. Hiç bir hastada protez kaybı veya protez enfeksiyonu yaşanmadı.

Cilt altı plana yerleştirilen 13 protez değerlendirildiğinde, 2 hastada seroma ve buna bağlı yara yeri dehisansı ve protez ekspozisyonu görüldü (%15,38). Bu iki hastanın takiplerde gerekli mediakl ve cerrahi tedaviler uygulanmasına rağmen, süreç protez kaybı ile sonuçlandı. Diğer hastalarda bir komplikasyonla karşılaşılmadı.

Bu süreçte 10 hastaya doku genişletici uygulaması yapıldı. Bu 10 hastanın tamamında doku genişletici cilt altı plana yerleştirilmişti. Bu 10 hastada ağrı, seroma, yara dehisensi, protez kaybı gibi erken dönem komplikasyonlarla karşılaşılmadı. Bu hastaları 6 tanesinde doku genişletme sürecinin sona ermesini takiben 3 ay beklendi ve ardından tekrar pre-pektoral planda kalıcı implant ile 2. seans uygulaması yapıldı. Söz konusu hastalarda implant kaybı ya da diğer erken dönem komplikasyonlar görülmedi.

Merkezimizde bu dönemde 5 hastada, toplam 6 memede, geç dönem rekonstrüksiyon yapıldığı görüldü. Bu 5 vakanın tamamında, bir hastada bilateral olmak üzere, serbest DİEP flep ile otolog rekonstrüksiyon yapıldı. Hastaların erken dönem komplikasyonları incelendiğinde 1 flepte (%16,67) post-op 3. haftada yara yeri enfeksiyonuna bağlı dehisens geliştiği tespit edildi. Yara bakımı ve uygun antibiyoterapi sonrası hastanın yara yeri primer sütüre edilerek onarıldı. Diğer hastalarda erken dönem komplikasyon ve flep kaybı görülmedi.

Sonuç: Hastalarımızın tamamında erken dönem rekonstrüksiyon için prostetik materyal ile rekonstrüksiyon uygulanmışken, geç dönem rekonstrükisyon için daima otolog seçenekler değerlendirilmiştir.

Yara yeri komplikasyonları silikon ile rekonstrüksiyonda cilt altı planda yüksek olmasına rağmen, doku genişletici uygulamaları ya da doku genişletici sonrası implant ile rekonstrüksiyonda bu oran daha düşük olarak tespit edilmiştir. Geç rekonstrüksiyonda otolog serbest flep ile rekonstrüksiyonların başarı oranı tamdır.

Kaynakça:

1- Kim SE. Prepectoral breast reconstruction. Yeungnam Univ J Med. 2019 Sep;36(3):201-207. doi: 10.12701/yujm.2019.00283. Epub 2019 Aug 26. PMID: 31620634; PMCID: PMC6784648.

2- Teymouri H, Stergioula S, Eder M, Kovacs L, Biemer E, Papadopulos N. Breast reconstruction with autologous tissue following mastectomy. Hippokratia. 2006;10(4):153-62.

Anahtar Kelimeler: erken dönem meme rekonstrüksiyonu, meme rekonstrüksiyonu, silikon ile meme rekonstrüksiyonu, serbest fler ile meme rekonstrüksiyonu

P-230

Bilateral Granülomatöz Mastit Nedeniyle Yapılan Bilateral Mastektomi Ve Meme Rekonstrüksiyonu

Çağrı Can Altuntaş, Ziya Işık, Mehmet Anıl Taştepe, Servet Elçin Alpat, Volkan Genç, Burak Kaya

Ankara Üniversitesi Tıp Fakültesi, Plastik, Rekonstrüktif Ve Estetik Cerrahi Anabilim Dalı, Ankara

Giriş: Granülomatöz mastit, göğüs dokusunda inflamasyon ve inflamasyona granülomatöz nodüllerin eşlik ettiği bir tıbbi durumdur. Genellikle kadınları etkileyen bir durum olup, memelerde şişme, ağrı, kızarıklık, hassasiyet ve sertlik gibi belirtilerle kendini gösterebilir.

Granülomatöz mastit, birçok farklı nedenle ortaya çıkabilir, ancak en sık görülen nedenler arasında

şunlar bulunabilir: 1-Enfeksiyonlar: Bakteriyel veya fungal (mantar) enfeksiyonlar granülomatöz mastite yol açabilir. Özellikle emziren annelerde meme ucu çatlakları enfeksiyon riskini artırabilir. 2-Meme Kanallarının Tıkanması: Meme kanallarının tıkanması, süt üretiminin bozulmasına ve enfeksiyon riskinin artmasına neden olabilir. 3-Bağışıklık Sistemi Sorunları: Bağışıklık sistemi sorunları, vücudun enfeksiyonları etkili bir şekilde kontrol etme yeteneğini azaltabilir ve granülomatöz mastit riskini artırabilir. 4-Yara ve Travmalar: Meme bölgesine darbeler veya yaralanmalar granülomatöz mastiti tetikleyebilir.

Granülomatöz mastitin tanısı genellikle fiziksel muayene, mamografi, ultrason ve biyopsi gibi tıbbi testlerle konulabilir. Tedavi, altta yatan nedenlere bağlı olarak değişebilir.

Olgu: Otuz yaşındaki hastanın ilk başvurusunda emzirme sürecinde değildi ve 5 yaşında çocuğu vardı. Ayrıca, hastanın immünolojik hastalık öyküsü bulunmamakta ve hasta sigara kulllanmamaktaydı.

Memesinde son 1 yılda gelişen akıntı kızarıklık şikayeti ve kitle mevcut olması üzerine dış merkeze başvuran hastadan alınan eksizyonel biyopsisi granülomatöz mastit olarak sonuçlanan hasta operasyon için tarafımıza başvurdu. Hastanın 23.03.2021 tarihinde sol memesine mastektomi+ pediküllü latissimus dorsi kas deri flebi ile meme rekonstrüksiyonu uygulanmıştır. Hastadan alınan patoloji sonucu granülomatöz mastit olarak raporlanmış ve alınan dokuda fungal veya bakteriyel enfeksiyona rastlanmamıştır. Sağ memede aynı şikayetleri olan hastaya tarafımızca 27.05.2023 tarihinde mastektomi ve pediküllü latissimus dorsi kas deri flebi ile meme rekonstrüksiyonu yapılmıştır. Uygulanan bilateral meme rekonstrüksiyonu sonrası hastada postoperatif komplikasyon gelişmemiştir. Hastanın preoperatif ve postoperatif 3.ay fotoğrafları aşağıda sunulmuştur.

Preoperatif Ve Postoperatif 3. Ay Fotoğraflar

Sonuç: Granülomatöz mastit genellikle benign seyir gösteren, tedavisinde öncelikli olarak antibiyotikler, immünsüpresan ajanlar gibi çeşitli tedavi modaliteleri bulunan bir durum olup hastaların büyük bir kısmı bu tedaviye yanıt vermektedir. İdiyopatik olarak gelişen granülomatöz mastitlerde, uygun tedavi yöntemi net olmamak ile birlikte hastalıklı alanın cerrahi olarak çıkartılması önerilen tedavi yöntemidir. Bu olgu idiyopatik olarak gelişen bilateral granülomatöz mastit tanısı olan hastaya geniş rezeksiyon gerektiren ve sonrasında bilateral meme rekonstrüksiyonu uygulanan nadir bir olgu sunumudur.

Anahtar Kelimeler: Granülomatöz mastit, meme, rekonstrüksiyon

P-231

Acil Çıkarılan Rüptüre Meme İmplantı: Olgu Sunumu

Egehan Güngörmez, Büşra Güçlü, Furkan Çeştepe, Ömer Faruk Dilek

T.C. Sağlık Bilimleri Üniversitesi, Şişli Hamidiye Etfal Eğitim ve Araştırma Hastanesi, İstanbul

Giriş: Meme augmentasyonu, salin veya silikon içerikli protez materyalleri kullanılarak hastanın meme boyutunu büyütmek, şeklini değiştirmek için kozmetik sebepler, konjenital malformasyonlar, mastektomi sonrası rekonstrüksiyon gibi nedenlerce yapılan cerrahi bir işlemdir. (1) İmplantlar meme içerisinde retroglandüler, retropektoral gibi farklı lokasyonlara yerleştirilebilirler. İmplant kullanılarak yapılan meme augmentasyon işlemlerinden sonra olası komplikasyonlardan biri de implant rüptürüdür. (1)

Silikon implantlar 1960'lardan beri meme büyütme operasyonlarında kullanılan meme

cerrahisindeki önemli ürünlerden biridir.(2) Yıllar içinde bu implantların tasarımında önemli aşamalar kaydedilmiş ve güvenilirliği konusunda uluslararası önemli tartışmalara konu olmuştur. (2) Bunların sonucunda 1992-2000 yılları arasında Amerika Birleşik Devletleri'nde kullanımı geçici süreyle durdurulmuştur. (3) FDA üretici firmalara ürünlerinin güvenlik ve etkinlik verilerini belgeleyen çalışma verilerini sunmasını zorunlu kıldı.Silikon implantlar dolgu maddelerinin ve bunu çevreleyen kabukların gelişmesine bağlı olarak sınıflandırılırlar. (4) Birinci nesil implantlar, kalın bir kabuğa ve yoğun viskoziteli silikon içeren dolguya sahiptirler. Rüptüre olma oranları düşüktür, sağlam ve dayanıklıdırlar. Ancak kapsüler kontraktür ve kalsifikasyon oranları yüksektir. Bu sebeple ikinci nesil implantlar daha yumuşak bir kabuk ve daha düşük viskoziteli dolgu materyali ile tasarlanmıştır. Ancak yüksek rüptür oranları ve dolgu materyalinin zararlı etkileri sebebiyle kullanımları kısıtlanmıştır. Üçüncü nesil implantlar ikinci nesildeki artan rüptür oranlarını azaltmayı amaçlayarak geliştirilmiştir. Çok katmanlı kabuk sayesinde rüptür ihtimalini düşürmüş ve implantlar üzerindeki kullanım kısıtının kalkmasını sağlamıştır. Benzer doğrultuda yapılan çalışmalar sayesinde dördüncü ve beşinci nesil implantlar geliştirilmiştir. (5)(6)

Bu çalışmada nadir rastlanan 30 yıldan uzun süredir mevcut rüptüre olması sonrası apse gelişen olguya yaklaşımımızı göstermeyi amaçladık.

Olgu: 76 yaş kadın hasta 1 aydır gittikçe artan sol memede şişlik, ağrı ve son 1 haftada artan kızarıklık şikayetiyle Şişli Hamidiye Etfal Eğitim ve Araştırma Hastanesi acil servisinden tarafımıza konsülte edildi. Yapılan fizik muayenede sol memede hiperemi, şişlik, portakal kabuğu manzarası, palpasyonla şiddetli ağrı ve hassasiyet izlendi. Kan tetkiklerinde CRP: 357, lökosit 18500 saptandı. Yapılan USG değerlendirmesinde, apse düşündürür tarzda sol meme alt kadranlar boyunca uzanan yoğun içerikli koleksiyon alanı ve mevcut meme implantı anteromediale itilmiş görünümde olup anterior duvar bütünlüğü net izlenmemesi sebebiyle implant rüptürü düşünüldü. Hastanın yaklaşık 35 yıl önce meme augmentasyonu operasyonu geçirdiği ve adapte edilen protez materyalinin çıkarılmadığı öğrenildi. Hasta operasyona alındı. Yaklaşık 3 litre hacminde, yoğun içerikli apse dokusu drene edildi. Rüptüre implant materyali ekstirpe edildi. Cerrahi ve hidrodebridman işlemi uygulandı. Apse kültürü ve çevre dokulardan silikonoma ve meme implanti ilişkili anaplastik büyük hücreli lenfoma (BIA-ALCL) ön tanılarıyla patoloji materyalleri gönderildi. Yaklaşık 3 hafta boyunca Şişli Hamidiye Etfal Eğitim ve Araştırma Hastanesi Plastik, Rekonstrüktif ve Estetik Cerrahi Kliniğindeki takibin ardından dren deşarjı 30 mililitrenin altında olan hasta taburcu edildi. Poliklinik takibine alınan hastada 1 aylık takip sürecinin ardından ek patolojik bulguya rastlanmadı. Patoloji sonucu kronik ve aktif enflamasyon ile uyumlu şekilde raporlandı. Malignite lehine bulgu izlenmedi.

Tartışma: İmplant rüptürü, meme büyütme operasyonu sonrası görülen en olası komplikasyonlardan biridir. Yapılan çalışmalar sonucunda üçüncü nesil ve sonrası implantlarda 6-8 yıl dayanıklı olduğu sonucuna varılmıştır. Collis ve Shape tarafından yapılan bir incelemede, implantların ortalama 6-7 yıl içinde rüptüre olduğu ve 13 yıl içinde yaklaşık olarak %11.8 inde rüptür gözlendiği gösterilmiştir.(7) İmplant rüptürlerine ilişkin yapılan başka bir çalışmada üçüncü nesil ve sonraki implantlar için 5 yıllık sürvi %98, 10 yıllık sürvi ise yaklaşık %83-85 civarında izlenmiştir. Rüptür riski 3.yıldan sonra kayda değer bire artış göstermekte ve modern implantlarda yaklaşık %15 oranında 3 ve 10.yıllar arasında rüptür gözlenmesi beklenmektedir.(8)

Sonuç: Meme implantları günümüzde estetik veya rekonstrüktif amaçlı yaygın olarak kullanılmaktadır. Meme implantı kullanılan hastalarda implant kaynaklı ya da hastaya bağlı fizyolojik sebeplerden dolayı çeşitli komplikasyonlar oluşabilmektedir. Bunlardan birisi implant rüptürü ve buna bağlı oluşabilen meme apsesidir. Bu olguda kliniğimize başvuran nadir gözlenen yaklaşık 35 yıldır mevcut olan meme implantının rüptüre olması ve sonrasında gelişen apseye yaklaşımımızı paylaşmayı amaçladık.

Kaynakça:

1- Glazebrook KN, Doerge S, Leng S, Drees TA, Hunt KN, Zingula SN, Pruthi S, Geske JR, Carter RE, McCollough CH, Fletcher JG. Ability of Dual-Energy CT to Detect Silicone Gel Breast Implant Rupture and Nodal Silicone Spread. AJR Am J Roentgenol. 2019 Apr;212(4):933-942.

2-Cronin TD, Gerow FJ. Augmentation mammoplasty: A new 'natural feel' prosthesis. Transections of the Third International Congress of Plastic Surgery, Amsterdam. Excerpta Medical 1964:41–9.

3- U.S. Food and Drug Administration. Regulatory History of Breast Implants in the U.S

4- Peters W, Pritzker K, Smith D, et al. Capsular calcification associated with silicone breast implants: incidence, determinants, and characterization. Ann Plast Surg 1998;41:348-60. 10.1097/00000637-199810000-00002

5-Collis N, Sharpe DT. Silicone gel-filled breast implant integrity: a retrospective review of 478 consecutively explanted implants. Plast Reconstr Surg 2000;105:1979-85; discussion 1986-9.

6- Hillard C, Fowler JD, Barta R, Cunningham B. Silicone breast implant rupture: a review. Gland Surg. 2017 Apr;6(2):163-168. doi: 10.21037/gs.2016.09.12. PMID: 28497020; PMCID: PMC5409893.

7- Collis N, Litherland J, Enion D, et al. Magnetic resonance imaging and explantation investigation of long-term silicone gel implant integrity. Plast Reconstr Surg 2007;120:1401-6. 10.1097/01.prs.0000279374.99503.89

8- Hölmich LR, Friis S, Fryzek JP, et al. Incidence of silicone breast implant rupture. Arch Surg 2003;138:801-6. 10.1001/archsurg.138.7.801

Anahtar Kelimeler: implant, rüptür, meme, apse

P-232

Meme Rekonstrüksiyonunda SPY Floresan Kullanımı

Soysal Baş, Furkan Çeştepe, Burak Arkan, Selahattin Galyan

Sağlık Bilimleri Üniversitesi, Şişli Hamidiye Etfal Eğitim ve Araştırma Hastanesi, Plastik, Rekonstrüktif ve Estetik Cerrahi Kliniği, İstanbul

Giriş: Floresan anjiyografi birçok cerrahi branşta kan akımı ve doku perfüzyonunu belirlemek için kullanılmaktadır. Plastik cerrahide floresan anjiyografi birçok alanda kullanılsa da en çok meme rekonstrüksiyonunda kullanılmaktadır (1). Aynı zamanda augmentasyon mastopeksi, meme küçültme cerrahisi, perfüzyon zonlarını belirlemek, ileri evre meme kanseri tedavisinde mastektomi fleplerini değerlendirmek için kullanılabilir.

Olgu: İki yıl önce dış merkezde bilateral mastit nedeniyle debridman yapılan hasta şikayetlerinin artması üzerine polikliniğimize başvurdu. Hastamıza bilateral granülomatöz mastit nedeniyle genel cerrahi tarafından bilateral subkutan mastektomi yapılmasını takiben implant için pektoralis majör kas altında cep oluşturuldu. Prolen meş tespitlendikten sonra, meş ve pektoralis majör kası altına her iki memeye yuvarlak profilli 240 cc'lik implantlar konuldu. Hastamıza periferal venden 2,5 mg/ml konsantrasyonda hazırlamış olduğumuz indosiyanin yeşilini 0,05 mg/kg dozunda verdikten sonra 20 ml izotonik verildi. İndosiyanin yeşilini verdikten 100 saniye sonra, vücudun 30 cm yukarısına getirilen görüntü kamerası sayesinde deri perfüzyonu SPY Elite cihazı ile kontrol edildi. Perfüzyonun yeterli miktarda olduğu görüldükten sonra cilt altı ve cilt dokuları uygun şekilde kapatıldı. Hastamız postoperatif 8. günde taburcu edildi. Hastamızın 1., 2., 6. ve 12. ay kontrollerinde herhangi bir problemle karşılaşılmadı.

Tartışma: Meme kanseri kadınlardaki en sık kanser olma özelliğini korumaktadır (2). Bu nedenle mastektomi ve postmastektomi meme rekonstrüksiyonu ihtiyacı artmaktadır.

Postmastektomi implant ile rekonstrüksiyonlarda komplikasyon oranı %40-50 olup, en sık gerçekleşen komplikasyon mastektomi deri flep nekrozudur. Komplikasyon gelişme ihtimali sigara, obezite, büyük meme ve adjuvan radyoterapi ile artmaktadır, bu da implant kaybına kadar gidebilmektedir.

Otolog meme rekonstrüksiyonlarında ise büyük hacimli olması ve estetik faydası da bulunması nedeniyle abdominal duvar popüler hale gelmiştir. TRAM flebi meme rekonstrüksiyonunda yeterli hacmi sağlamaktadır, fakat özellikle flep periferinde parsiyel flep nekrozu görülebilmektedir (3). Rektus kasının zayıflaması sonrası gelişen ventral herni nedeniyle dönor saha morbiditesi gelişmektedir (4). Bu nedenle kas koruyucu teknik geliştirilmiş ve DİEP flebi popüler hale gelmiştir.

Floresan anjiyografi, otolog meme rekonstrüksiyonunda intraoperatif flep perfüzyonunu göstermede ve serbest flepte mikrovasküler anastomozdan geçen kan akımını saptamada yararlıdır (5).

İndosiyanin yeşili lenfatik vaskülarizasyonu üç boyutlu gösterdiği için sentinel lenf nodu biyopsisini kolaylaştırmaktadır (6). Indosiyanin yeşilinin nodal saptanma oranı metilen mavisinden daha fazla olup, metilen mavisi ile kombine olarak kullanıldığında nodal saptanma oranı düşmektedir. İndosiyanin yeşili ile teknesyum radyoizotopunun nodal saptanma oranları benzerdir. İndosiyanin yeşilinin teknesyum radyoizotopu ile kombine kullanılması pozitif lenf nodu saptanmasındaki duyarlılığını arttırmaktadır (7).

Sonuç: Floresan anjiyografi oftalmik anjiyografi, kardiyotorasik cerrahi, hepatobiliyer cerrahi ve beyin cerrahisinde akım ve perfüzyonu göstermede 10 yıldan fazla süredir kullanılmaktadır. Plastik cerrahi ve meme rekonstrüksiyonunda indosiyanin yeşili bazlı floresan anjiyografi nispeten yeni kullanıma girmiş bulunmaktadır. Sentinel lenf nodu biyopsisinde indosiyanin yeşili metilen mavisinden daha güvenli ve daha doğru sonuç vermektedir. Floresan anjiyografi implant bazlı meme rekonstrüksiyonunda yüksek riskli hastalarda hipoperfüze alanları saptayarak klinik sonuçların iyileşmesini sağlamaktadır.

Kaynaklar:

1) Bigdeli AK, Gazyakan E, Schmidt VJ, et al. Indocyanine Green Fluorescence for Free-Flap Perfusion Imaging Revisited: Advanced Decision Making by Virtual Perfusion Reality in Visionsense Fusion Imaging Angiography. Surg Innov 2015.
2) DeSantis C, Ma J, Bryan L, Jemal A. Breast cancer statistics, 2013. CA Cancer J Clin. 2014;64(1):52.
3) Robbins TH. Rectus abdominis myocutaneous flap for breast reconstruction. Aust N Z J Surg 1979;49:527-30.
4) Nahabedian MY, Momen B, Galdino G, et al. Breast Reconstruction with the free TRAM or DIEP flap: patient selection, choice of flap, and outcome. Plast Reconstr Surg 2002;110:466-75; discussion 476-7.
5) Komorowska-Timek E, Gurtner GC. Intraoperative perfusion mapping with laser-assisted indocyanine green imaging can predict and prevent complications in immediate breast reconstruction. Plast Reconstr Surg 2010;125:1065-73.
6) Troyan SL, Kianzad V, Gibbs-Strauss SL, et al. The FLARE intraoperative near-infrared fluorescence imaging system: a first-in-human clinical trial in breast cancer sentinel lymph node mapping. Ann Surg Oncol 2009;16:2943-52.
7) Verbeek FP, Troyan SL, Mieog JS, et al. Near-infrared fluorescence sentinel lymph node mapping in breast cancer: a multicenter experience. Breast Cancer Res Treat 2014;143:333-42.

Anahtar Kelimeler: Floresan, Mastit, Perfüzyon, Rekonstrüksiyon, SPY

P-233

Lumpektomi Sonrası Süperomedial Pediküllü Transpozisyon Flebiyle Meme Rekonstrüksiyonu: Olgu Sunumu

Mustafa Talha Okutan[1], Mert Doruk[1], Gökhan Doğan[1], Serhat Şibar[1], Hüseyin Göbüt[2]

[1]*Gazi Üniversitesi Tıp Fakültesi, Plastik Rekonstrüktif ve Estetik Cerrahi Ana Bilim Dalı, Ankara*
[2]*Gazi Üniversitesi Tıp Fakültesi, Genel Cerrahi Ana Bilim Dalı, Ankara*

Giriş: Meme kanseri hayat boyu her 8 kadından 1'inde görülmektedir. Ortalama 5 yıllık sağkalım oranı %90,8[(1)] olup meme kanseri tedavisindeki gelişmeler kür

oranlarını artırmaktadır. Bu gelişmeler beraberinde meme rekonstrüksiyonu ihtiyacının da artmasına sebep olmuştur. Meme koruyucu cerrahide (MKC), meme kanseri tümörsüz bir sınırla eksize edilip ardından adjuvan radyoterapi uygulanmaktadır. MKC'nin mastektomiyle benzer sağkalım oranlarına sahip olduğu ancak hastaya estetik ve psikolojik olarak faydalı olduğu kanıtlanmıştır.[2] Hasta seçimi çok önemlidir; tümör/meme hacminin büyük olduğu veya MKC ile estetik sonucun kötü olacağı öngörülen hastalarda onkoplastik teknikler görece kontrendikedir. Bu problemlerin üstesinden gelmek için tümör eksizyonu sonrası kalan meme parankimini; ilerletme flepleri veya meme küçültme modelleri yoluyla yeniden dağıtan onkoplastik teknikler çoğu zaman kullanılmaktadır. Bu tekniklerde simetriyi sağlamak için kontralateral memenin küçültülmesi/ mastopeksi işlemleri de gerçekleştirilmektedir. Bu teknik MKC'nin endikasyonlarını daha önce mümkün olandan daha büyük tümör/meme hacmi oranına sahip kadınları da kapsayacak şekilde genişletirken, estetik sonucu da en üst düzeye çıkarmaktadır.[3,4]

Bu çalışmada ileri derecede büyük ve pitotik memeye sahip bir hastada; lumpektomi sonrası oluşan doku defektinin, memenin süperomedial pediküllü transpozisyon flebiyle rekonstrüksiyonu sunulmuştur.

Olgu: Sigara kullanım öyküsü olmayan 64 yaşındaki kadın hastaya mamografi taramalarında sağ memede şüpheli lezyon görülmesi üzerine kalın iğne biyopsisi yapılmış. Biyopsi sonucunun ''İnvaziv Meme Karsinomu'' olarak raporlanması üzerine hastaya genel cerrahi bölümü tarafından sağ lumpektomi ve sentinel lenf nodu biyopsisi operasyonu planlandı. Lumpektomi sonrası devralınan hastaya; oluşan doku defektinin rekonstrüksiyonu amacıyla nipple areola kompleksinin (NAK) serbest greft olarak kullanıldığı süperomedial pediküllü küçültme mammoplasti işlemi planlandı. Sağ memede pedikül izolasyonu sonra süperomedial pedikül defekt alanına transpoze edildi, 2200 gr fazla meme dokusu çıkarıldı. Simetriyi sağlamak amacıyla sol memede süperomedial pediküllü küçültme mammoplasti işlemi gerçekleştirildi, 2700 gr fazla meme dokusu çıkarıldı. NAK yeni yerine greft şeklinde adapte edildi. Patoloji raporunda cerrahi sınırlar ve sentinel lenf nodu negatif gelen hastaya adjuvan radyoterapi planlandı. Hastanın postop takiplerinde flep distalinde minimal yüzeyel nekroz gelişip uygun yara bakımı sonrası primer onarıldı.

Tartışma: NAK koruyucu mastektomi ile eş zamanlı rekonstrüksiyon, optimal estetik sonuç ve yüksek hasta memnuniyeti sağlar. Onkoplastik cerrahide meme küçültme tekniğinin; tümör eksizyonu sonrası uygun hacim, şekil ve kontürle memenin yeniden yapılandırılması için büyük boyutta meme hacmine sahip hastalarla sınırlı olduğu görülmüştür. (Sütyen ölçüsü D veya üzeri). Büyük memenin terapötik aralığa ulaşmak için adjuvan olarak daha yüksek dozda radyasyon tedavisi gerektirmesi nedeniyle küçültme mamoplastisi tipi bir prosedürün kullanılmasını daha az radyasyon dozuyla daha etkin bir tedavi olanağı sağlar.[5] Bunun dışındaki faydaları; memenin ameliyat sonrası daha estetik görünmesi ve tümör rezeksiyon kesisinin meme küçültme paterni içinde gizlenmesidir. Olgumuzda hastanın defekti süperolateral kadranda olduğu için süperomedial pediküllle rekonstrüksiyonu tercih edilmiştir. NAK nekrozu için risk faktörleri; obezite ve büyük meme boyutudur. Hastamız obeziteye ve ileri derecede büyük bir memeye sahip olduğu için NAC serbest greft olarak kullanılmış ve olası nekroz ve uzamış yara iyileşme sürecinin önüne geçilmiştir.

Sonuç: Meme kanseri tespit edilen ileri derecede büyük ve pitotik memeli olgularda lumpektomi sonrası uygun pedikül seçilerek, defekt alanına transpozisyon flebi şeklinde yerleştirilebilir. Bu sayede tatmin edici estetik sonuçlar elde edilebilmektedir.

Referanslar:

[1] Surveillance E, and End Results Program. Cancer Stat Facts: Female Breast Cancer, Female Breast Cancer — Cancer Stat Facts

[2] Veronesi U, Cascinelli N, Mariani L, Greco M, Saccozzi R, Luini A, Aguilar M, Marubini E. Twenty-year follow-up of a randomized study comparing breast-conserving surgery with radical mastectomy for early breast cancer. N Engl J Med. 2002 Oct 17;347(16):1227-32. doi: 10.1056/NEJMoa020989. PMID: 12393819.

[3] Hamdi M, Wolfli J, Van Landuyt K. Partial mastectomy reconstruction. Clin Plast Surg 2007:51e62.

[4] Losken A, Hamdi M. Partial breast reconstruction: current perspectives. Plast Reconstr Surg 2009;124(3):722e36

[5] Kronowitz SJ, Hunt KK, Kuerer HM, Strom EA, Buchholz TA, Ensor JE, Koutz CA, Robb GL. Practical guidelines for repair of partial mastectomy defects using the breast reduction technique in patients undergoing breast conservation therapy. Plast Reconstr Surg. 2007 Dec;120(7):1755-1768. doi: 10.1097/01.prs.0000287130.77835.f6. PMID: 18090737.

Anahtar Kelimeler: Lumpektomi Sonrası Meme Rekonstrüksiyonu, Onkoplastik Cerrahi, Transpozisyon Flebiyle Meme Rekonstrüksiyonu

Hastanın Preop ve Postop Fotoğrafları

1-a Hastanın Preop Görünümü 1-b Hastanın Preop Çizim Sonrası Tahmini Defekt Alanının ve Süperomedial Pedikülün Görünümü 2-a Hastanın Postop Görünümü 2-b Hastanın Defekt Alanının Rekonstrüksiyon Sonrası Görünümü

P-234

Profilaktik Mastektomide Otolog Rekonstrüksiyon İle Deneyimlerimiz Ve Önemli Noktalar

Savaş Serel, Mustafa Bayrakcı, İzel Kübra Akmeşe, Burak Kaya, Sancar Bayar

Ankara Üniversitesi Tıp Fakültesi Plastik,Rekonstrüktif ve Estetik Cerrahi Ana Bilim Dalı, Ankara

Amaç: Meme kanseri için tarama programlarının yaygınlaşması, toplumun bilinçlenmesi, bu konuda hekimlerin de bilgi ve deneyimlerinin artması sonucu profilaktik mastektomi, dolayısıyla eş zamanlı rekonstrüksiyon oranları da artmaktadır. Kadınlar arasında meme kanseri için toplumsal bilincin artması da kanser korkusu nedeniyle profilaktik mastektomi ve rekonstrüksiyon taleplerini de arttırmaktadır. Bu hastalarda yaygın olarak implant ile rekonstrüksiyon yöntemi tercih edilmektedir. Ancak buna rağmen implant ile rekonstrüksiyon uzun dönemde azalmış hasta memnuniyeti, artmış revizyon gerekliliği, protezin yıllar içinde değiştirilmesi gerekliliği ve implanta bağlı ALCL ve yassı hücreli kanser riskleri nedeni ile bir çok dezavantaja sahiptir. Çok az hastada otolog yöntem kullanılmaktadır. Biz bu çalışmada genelin aksine profilaktik mastektomide az kullanılan otolog doku ile rekonstrüksiyonun avantaj ve dezavantajlarını değerlendirmeyi amaçladık.

Yöntemler: 2013-2023 tarihleri arasında erken evre meme kanseri (evre 0-II) teşhisi konan 18 kadın, HASTA belirlendi. Bu kadınlarda hangi rekonstrüksiyon yöntemleri kullanıldığı araştırıldı, ameliyat sonrası görülen komplikasyonlar incelendi.

Bulgular: Profilaktik mastektomi sonrası otolog rekonstrüksiyon yapılan 18 hastada rekonstrüksiyon için; 7 hastada latissimus dorsi flebi, 6 hastada DİEP flebi, 3 hastada TRAM flebi, 2 hastada ise SGAP kullanıldı. Latissimus dorsi flebiyle onarım yapılan 1 hastada yara yeri ayrılması gerçekleşti, 1 hastada ise seroma oluştu, her iki hastada da herhangi bir cerrahi girişime gerek duyulmadı. DİEP flebiyle onarım yapılan hastalardan 1'inde yara yeri ayrılması gerçekleşti, resütürasyon yapıldı. Bir diğer hastada ise seroma görüldü, herhangi bir cerrahi girişime gerek duyulmadı. SGAP yapılan bir hastada total flep kaybı görüldü.

Sonuç: Profilaktik mastektomide yaygın olarak kullanılan yöntem; iyileşme ve ameliyat süresinin kısa olması, implant ile rekonstrüksiyonun basit olması gibi nedenlerle implant ile rekonstrüksiyondur. Profilaktik mastektominin rekonstrüksiyon açısından başlıca avantajları: deri eksikiliğinin hemen hemen hiç olmaması, hastanın rekonstrüksiyon sonrası kemoterapi ve radyoterapi almayacak olmasıdır. Ancak tüm bunlara rağmen otolog rekonstrüksiyon hastalar tarafından daha çok oranda tercih edilmeye başlamıştır. Dünyada kabul gören altın standart yöntem otolog dokularla meme rekonstrüksiyonudur. Uzun vadeli daha yüksek memnuniyet,daha stabil bir sonuç, daha doğal bir göğüs hissine sahip olmaya neden olur. Kendi olgularımızda da en çok dikkati çeken bulgu; daha önce meme kanseri nedeni ile tek taraflı mastektomi olmuş ancak diğer taraf için profilaktik mastektomi endikasyonu olan ya da bunu isteyen hastaların otolog onarımı tercih etmesidir. Sonuç olarak otolog rekonstrüksiyonun uzun dönemli sonuçlar açısından implant ile rekonstrüksiyona göre daha üstün olması ve daha düşük komplikasyon oranları nedeni ile profilaktik mastektomi hastalarında mutlaka hastaya seçenek olarak sunulması gerektiğini düşünüyoruz.

Anahtar Kelimeler: Meme rekonstrüksiyon, Serbest Doku Nakli, Mikrocerrahi, Profilaktik Mastektomi

P-235

Silikon Meme İmplantı İlişkili İnterstisyel Akciğer Hastalığı

Muzaffer Duran, Buğra Demirbaş, Mehmet Sühan Ayhan

Gazi Üniversitesi Tıp Fakültesi, Plastik Rekonstruktif ve Estetik Cerrahi Ana Bilim Dalı, Ankara

Giriş: Silikon(poydimethylsiloxane) estetik cerrahi prosedürlerde kullanılan inert bir maddedir. Silikon güvenli olarak kabul edilmesine rağmen son yıllarda silikon embolizasyonu sonrası ciddi solunum sıkıntılarının oluştuğu vakalar bildirilmiştir [1,2,3]. Bu vakaların çoğu, silikonun derialtı enjeksiyonu sonrası erken dönemde oluşan akut solunum yetmezliğiyken son dönemlerde silikon meme implantına bağlı kronik silikon embolizasyonu sonucu "Kronik Silikon Embolizasyonu Sendromu " vakaları da bildirilmiştir [4]. Bu olgu sunumunda silikon meme implantına bağlı interstisyel akciğer hastalığı olduğu düşünülen bir hasta sunulmaktadır.

Gereç Ve Yöntem (Olgu Takdimi): 66 yaşında diş hekimi olan kadın hastaya 25 yıl önce meme büyütme amacıyla genel anestezi altında kas altı plana bilateral 240 cc anatomik pürtüklü meme implantı yerleştirildi. Hastada operasyon sonrasında komplikasyon gelişmedi ve hastanın revizyon sebebiyle ameliyat ihtiyacı olmadı

Hasta 18 ay önce nefes darlığı sebebiyle göğüs hastalıklarına başvurdu. Solunum fonksiyon testlerinde bozulma ve akciğer BT ile İnterstisyel Pulmoner Fibrozis tanısı konuldu. Hastanın mesleğinde maruz kaldığı kimyasallar incelendi ve mesleki akciğer hastalığıyla ilişkili olmadığı bulundu.

Hastanın laboratuvar bulgularında CRP,sedimantasyon,rom atoid faktör(RF),serum amiloid A (SAA), IgG4,anti-nükleer antikor(ANA), anti-histon antikor, anti-SSA, anti-SSB, anti-MPO, anti-SCL70, ANCA, anti-dsDNA, anti-SM,anti-SM/RNP, anti-Jo1, anti-ribozomal P protein değerlerinin normal değer aralıklarında olduğu görüldü.

Hastanın bilateral meme implantı, interstisyel akciğer hastalığı ile ilişkili olabileceği düşünülerek çıkarıldı.Ameliyat hastanın akciğer kapasitesinin düşük olması sebebiyle torakal epidural kateter aracılı blok altında gerçekleştirildi.

Bulgular: Hastanın bilateral meme implantı kapsülü ile birlikte çıkarıldı. Sol meme implantının rüptüre olduğu görüldü. Kapsül kontraktürüne ve efüzyona rastlanmadı. Çıkarılan materyallerin patolojik incelemesinde spesifik inflamasyon lehine bir bulguya rastlanmadı. Materyalin immunohistokimyasal boyamasında CD30 pozitifliğine rastlanmadı.

Tartışma: Son yıllarda meme implantlarına bağlı pulmoner silikon embolizasyonu vakaları bildirilmektedir. Bu hastalarda yıllar içinde gelişen ilerleyici dispne görülmektedir. Yapılan çalışmalarda alveolar kapiller çevresinde silikon mikroparçacıkların, histiyositlerin ve

multinükleer dev hücrelerin eşlik ettiği inflasmasyon gösterilmiştir [4].

Sonuç: Silikon, kimyasal olarak stabil bir madde olsa da kısa veya uzun vadede çeşitli komplikasyonlara sebep olmaktadır. Silikon implantlar uzun dönemde silikon mikroembolizasyonlarına bağlı olarak interstisyel akciğer hastalıklarına benzeyen kronik akciğer hastalığına sebep olabilir.

1)Arora A, Inaty H, Mukhopadhyay S, Abu-Hijleh M, Mehta AC. Chronic Pulmonary Silicone Embolism Related to Saline Breast Implants. Ann Am Thorac Soc. 2016 Jan;13(1):139-41. doi: 10.1513/AnnalsATS.201509-575LE. PMID: 26730871.

2)Chastre J, Basset F, Viau F, Dournovo P, Bouchama A, Akesbi A, Gibert C. Acute pneumonitis after subcutaneous injections of silicone in transsexual men. N Engl J Med 1983;308:764–767.

3)Chung KY, Kim SH, Kwon IH, Choi YS, Noh TW, Kwon TJ, Shin DH. Clinicopathologic review of pulmonary silicone embolism with special emphasis on the resultant histologic diversity in the lung: a review of five cases. Yonsei Med J 2002;43:152–159.

4)Gopinath PP, Ali A, Van Tornout F, Kamath A, Crawford M, Nicholson AG. Chronic silicone embolism syndrome due to PIP breast implant leakage: a new entity? Histopathology2015;66:904–906.

Anahtar Kelimeler: İnterstisyel akciğer hastalığı, silikon embolizasyonu, silikon meme implantı

Sol memeden çıkarılan rüptüre meme implantı

P-236

Sekonder Meme Cerrahisi Sonrası Nadir Bir Komplikasyon: Memelerde Bilateral Pürülan Enfeksiyon

Aybüke Büşra Karahan, Murat Çelik, Uğur Koçer

Ankara Eğitim ve Araştırma Hastanesi

Giriş: Estetik olarak güzel görünen ve göze genç gelen bir memede sarkma çok az olmalıdır. [1] Meme dikleştirme ameliyatı, protez kullanılsın ve kullanılmasın sarkık olan memelerin şekillendirilmesi için yapılan ameliyattır. Burada amaç, göğüs duvarına doğru sarkmış olan meme alt kısmının eleve edilmesi ve estetik bir meme görüntüsünün oluşturulmasıdır. Yaşla birlikte meme dokusunun sarkması ve meme ucu-areola kompleksinin aşağı kayması beklenen bir durumdur. Hastalar bu durumdan şikayetçi olmakta ve buna yönelik operasyonla düzeltme sağlanmaktadır. Meme dikleştirme ameliyatı anlatıldığı üzere genellikle yaşa bağlı sarkmaya yönelik yapılabilse bile, başka operasyonlara bağlı olarak gelişen meme sarkmasına yönelik de yapılabilmektedir.[2]

Meme dikleştirme sonrası komplikasyonlar arasında en sık olmasa bile en korkulanlarından biri enfeksiyondur. Enfeksiyonun engellenmesi noktasında en önemli unsur steril cerrahi ortamın ameliyat sırasında oluşturulmasıdır. Operasyon sonrasın dönemde ise uygun bir profilaktik antibiyotik tedavi enfeksiyonun engellenmesi için hayati olmaktadır. Tüm bu şartlar sağlansa bile bazı durumlarda, ciddi enfeksiyonlar görülebilmekte ve bunların iki taraflı olması halinde hem cerrah hem de hasta açısından, istenmeyen sonuçların oluşmasına neden olmaktadır.

Kliniğimizde yapılan meme dikleştirme ameliyatları sırasında, oldukça nadir görülen bilateral apse ile giden ve dehisansa neden olan bir meme enfeksiyonunu bu vaka sunumu ile sunuyoruz. Burada hastaya ait faktörler ve hikayesi ortaya koyularak, bu enfeksiyonun engellenebilmesi için muhtemel öneriler verilerek cerrahlara bilgi aktarımı yapılmaya çalışılacaktır.

Vaka Sunumu: 36 yaşında kadın hasta kliniğimize bilateral memelerde sarkma şikâyeti ile başvurdu. Hastanın 4 yıl önce gigantomastiye yönelik dış merkezde meme küçültme operasyonu geçirdiği öğrenildi. Hastanın memelerinde belirgin asimetri gözlendi. Sol memenin sağ memeye göre belirgin olarak küçük olduğu gözlendi. Hastaya meme asimetrisi düzeltilmesi amacıyla vertikal mastopeksi operasyonu planlandı.[3] Hastanın hashimato tiroidi ve seronegatif artrit hastalıkları mevcuttu. Rutin kan tetkiklerinden hemogram ve biyokimya değerleri normal olarak bulundu. Povidin-iyodür ile cerrahi alan dezenfeksiyonu yapılması sonrasında hasta uygun yöntemle steril olarak örtüldü. Vertikal mastopeksi superior pedikül tekniğine uygun olarak insizyonlar yapılması sonrasında, meme boyutlarının eşitlenmesi planıyla sağ memeden 50gram meme dokusu eksize edildi. Bilateral memeler 2-0 PDS sütür kullanılarak, lateral pillar askı sütür tekniğine uygun olarak şekilde asarak meme şekillendirildi. 2 adet Jackson-Pratt dren seroma ve hemato oluşmasını engellemek amacıyla yerleştirildi. Cilt altı 3-0 polidiakson sütürler ile cilt altı sütürler ve 5-0 monocryl sütür kullanılarak subdermal dikişler atıldı. Steril dikiş stripleri (Omnistrip®, Fa. Paul Hartmann AG, Heidenheim, Germany) kullanılarak pansuman yapıldı.

Hastaya ameliyat sonrasında profilaktik Amoksisilin-Klavulanik Asit antibiyotik tedavisi ve Nonsteroid antienflamatuar ilaç tedavisi başlandı. Operasyon sonrası birinci günde drenlerin tahliye edilmesi ve ek problem görülmemesi nedeniyle hasta taburcu edildi. Ameliyat sonrası dördüncü günde hasta memede şişlik ve ağrı

şikâyeti ile başvurdu. Hastanın yara yeri enfeksiyonu ile başvurduğu sırada alınan anamnezinde ilk operasyon sırasında da aynı durum ile karşılaşıldığı öğrenildi. Bu dönemde antibiyotik tedavi aldığı ve yara yerinin yeniden sütüre edildiği öğrenildi. Hastanın bu durumu cerrah tarafından operasyona engel görülme ihtimali nedeniyle gizlediği hastadan öğrenildi.

İnspeksiyonda bilateral memelerde şişme ve insizyon alanlarında kızarıklık ve akıntı izlendi. Palpasyonda aspe şüphesi olması sonrasında cilt sütürleri alınarak drenaj yapıldı. Yaklaşık olarak iki memeden de 10 cc püy drene edildi. Yaradan sürüntü ve aspirasyon kültürleri alınarak incelemeye gönderildi. Basitrasin ve rifampsin emdirilmiş spanç kullanılarak pansuman yapıldı. Hasta intravenöz antibiyotik tedavisi planıyla servise yatırıldı. Enfeksiyon hastalıkları konsültasyonu uyarınca ampisilin ve sulbaktam intravenöz olarak günde 3x1.5 gram olarak başlandı. Bir hafta süren intravenöz antibiyotik tedavisi ve pansuman sonrasında enfeksiyon kontrole alındı. Hasta oral antibiyotik ile taburcu edildi ve bir hafta sonra yara dehisansı, yara dudaklarının yenilenmesi sonrası uygun teknikle kapatıldı. Hastanın taburculuk sonrası kontrollerinde pyoderma gangrenosum tanısı aldığı öğrenildi.

Tartışma: Memeye yönelik yapılan operasyonlarda hastanın estetik görüntüden memnuniyetsizliği en sık görülen istenmeyen durumdur. Bunun yanında yara yerinde iyileşme bozuklukları, kötü yara izi, seroma, hematoma ve enfeksiyon diğer istenmeyen durumlar arasındadır.[4] Bu komplikasyonlar birbirlerini tetikleyebilmektedir. Örneğin bir seroma sonrasında yara yerinde iyileşme bozukluğu ve yara yerinde kötü iz görülebilmektedir. Enfeksiyon da yine yara yeri problemlerine ve memede istenmeyen görüntülerin oluşmasına yol açabilir.

Meme dikleştirme ameliyatı sonrasında enfeksiyon görülebilse bile, özellikle meme küçültme gibi ameliyatlara oranlara daha az görülmektedir. Meme ameliyatları sonrasında enfeksiyon ile hastanın vücut kitle indeksi ve sigara arasındaki bağlantısı gösterilmiştir.[5] Bunun yanında immun sistemin baskılanması da diğer enfeksiyon nedenleri arasındadır. Bu tip hastalarda enfeksiyonun engellenebilmesi için antibiyotik tedavi daha önemli olabilmektedir. Tüm bu önlemlere rağmen hastalarda yara yerinde açılma ve enfeksiyonlar görülebilecek komplikasyonlar arasındadır.

Pyoderma gangrenosum nadir görülen inflamatuar nötrofilik bir dermatozdur. Sıklıkla travmalar veya cerrahi yaralanmalar sonrasında gelişir. Post operatif pyoderma gangrenosum ameliyat sonrası iki hafta içinde cerrahi skar hattında, sitokinlerin sekonder salınımıyla gelişir.[6] Bu nötrofilik enfeksiyon dışı patolojinin hastanın takiplerinde öğrenilmesiyle de vakamızda alınan kültürlerde üreme olmamasını açıklar durumdur.

Tek taraflı meme enfeksiyonları rutinde rastlanılsa bile, bilateral memede apse ile seyreden enfeksiyon nadir rastlanılan bir durumdur. Nedenleri arasında immun baskılanmış durum ve diğer kronik rahatsızlıklar aranabilir. Özellikle hasta hikayesi olması durumunda ameliyat sonrası antibiyotik tedavi daha geniş etkenleri de alacak şekilde düzenlenmedilir.

Sonuç: Vaka sunumuzda, meme dikleştirme ameliyatı sonrası görülen korkutucu bir komplikasyon olan bilateral memede apse ile seyreden enfeksiyon sunulmuştur. Bu tip kötü giden enfeksiyonlarda hastanın diğer komorbiditeleri ve eski operasyon hikayesi dikkatlice sorulmalı ve mümkünse ameliyat sonrası takipte daha geniş antibiyotik tedavi düzenlenerek hasta takip edilmelidir.

1. Qureshi, A.A., T.M. Myckatyn, and M.M. Tenenbaum, Mastopexy and Mastopexy-Augmentation. Aesthet Surg J, 2018. 38(4): p. 374-384.
2. Pferdehirt, R. and M.Y. Nahabedian, Finesse in Mastopexy and Augmentation Mastopexy. Plast Reconstr Surg, 2021. 148(3): p. 451e-461e.
3. Layt, C.W.L., Augmentation Mastopexy:: Planning and Performance for Predictability: Management of Complications. Clin Plast Surg, 2021. 48(1): p. 45-57.
4. Schaverien, M.V., et al., Complications of Wise-Pattern Compared With Vertical Scar Mastopexy/Breast Reduction in Oncoplastic Breast-Conserving Surgery. Ann Plast Surg, 2020. 85(6): p. 601-607.
5. di Summa, P.G., et al., Systematic review of outcomes and complications in nonimplant-based mastopexy surgery. J Plast Reconstr Aesthet Surg, 2019. 72(2): p. 243-272.
6. Shiba-Tokuchi, K., et al., Ulceration on an old cervical operative scar: Post-surgical pyoderma gangrenosum induced by recent mastectomy. J Dermatol, 2017. 44(10): p. e244-e245.

Anahtar Kelimeler: Mastopeksi, Meme Asimetrisi, Meme Rekonstrüksiyonu, Skar Hattı Komplikasyonları

mastopexy

P-237

Geriatrik Hasta Popülasyonunda Serbest Flep Deneyimlerimiz: Olgu Serisi

Burak Özkan, Orkhan Shahbazov, Khaled Zeynalov, Süleyman Savran, Abbas Albayati, Ahmet Çağrı Uysal

Başkent Üniversitesi Tıp Fakültesi, Plastik Rekonstrüktif ve Estetik Cerrahi Ana Bilim Dalı, Ankara

Giriş: 65 yaş üstü geriatrik popülasyonda görülen doku defektlerinin rekonstrüksiyonunda hastaların anestezi riskleri göz önüne alındığında ameliyat süresinin kısa olması, kan ve sıvı kaybının minimalize edilmesi ve hastanede yatış sürelerinin kısa tutulması hedeflenmelidir. Her ne kadar ilk seçenekler lokal flepler olmasına rağmen; kritik genişlikte damar ve sinir yapılarının ekspoze olacağı kanser cerrahileri sonrası, ekstremite kurtarmak amaçlı serbest fleplere ihtiyaç olabilmektedir. Bu çalışmada geriatrik hasta grubunda gerçekleştiğimiz serbest flepleri,

hastaların serbest flep cerrahisine hazırlanmaları ve post operatif bakımlarındaki önemli noktalar vurgulanacaktır.

Olgu Serisi: 2021 Ocak – 2023 Ağustos arasında Başkent Üniversitesi Plastik Rekonstrüktif ve Estetik Cerrahi Anabilim Dalı'nda serbest flep cerrahisi yapılan 65 yaş üstü 7 kadın, 8 erkekten oluşan 15 (yaş ortalaması 73) çalışmaya dahil edildi. Hastaların etiyolojileri;9'u kanser cerrahisi, 4'ü diyabetik ayak, 2'si travma (1 araç içi trafik kazası, 1 sinek ısırığı) idi. Tüm hastalar ameliyat öncesi anesteziyoloji tarafından değerlendirilerek komorbiditilerine göre ilgili kardiyoloji, göğüs hastalıkları, endokrinoloji, nefroloji gibi bölümlerce konsülte edildiler. Diyabetik ayak nedeniyle yatışı yapılan hastaların debridman, antibiyoterapi gibi uygun tedavilerle enfeksiyon kontrolü sağlandıktan sonra rekonstrükte edildi. 15 hastadan 2'sinde total flep kaybı görülürken, 13 hastada major komplikasyon görülmedi. Olgularımızda 2 si myokutanöz olmak üzere 8 ALT, 2 fibula, 2 Lat. Dorsi, 1 myokutanöz Gracilis, 1 Radial ön kol, 1 IMAP flep kullanılmıştır. Hastaların 5'inde alt ekstremite, 10'una ise baş boyun rekonstrüksiyonu uygulanmıştır. Komorbid durumlara bakıldığında, 7'sinde diyabetik eşlik ettiği 11 hastada hipertansiyon tanısı varken, 1 hastada karaciğer nakli, 1 hastada da meme kanseri öyküsü mevcuttu.

Tartışma: Geriatrik yaş grubunda sıklığı artan maligniteler nedeniyle geçirilen cerrahiler sonrasında ve vaskülopatiler sonrası görülen ekstremite yaralarının rekonstrüksiyonunda serbest fleplere ihtiyaç duyulabilmektedir. Hastanın komorbid durumları kontrol altına alınması, iyi bir pre-operatif planlanma, uygun anestezi süresi ile operasyonun gerçekleştirilmesi, post-operatif sıvı elektrolit dengesinin korunması, bu yaş grubu hastaların tedavisi için önemli noktalardır. Deneyimli cerrahi ekip ve anestezi ve multidisipliner dayanışma ile serbest fleplerin geriatrik popülasyonda güvenle uygulanabileceğini düşünüyoruz.

Anahtar Kelimeler: flep, geriatrik, mikrocerrahi, serbest

Tablo 1

Cinsiyet	Yaş	Etiyoloji	Komorbidite	Defekt (lokasyon&boyut)	Alıcı damar	Flep türü	Komplikasyon	Takip (gün)
E	67	Travma	KAH, AF, HT, DM	Sol ayak dorsumu, 10x7 cm	Tibialis anterior	ALT, Fasyokutanöz	Görülmedi	26
E	69	DM ayak	DM, HT, KBY, PAH	Sağ ayak dorsumu, 15x8 cm	Tibialis anterior	ALT, Myokutanöz	Total nekroz	14
E	90	Kanser	HT	Frontal bölge, 7x6 cm	Superfisyal Temporal	IMAP, Fasyokutanöz	Parsiyel nekroz	125
K	77	Osteomyelit	HT, Hipotiroidi	Mandibula ramus, 4.5x2x1	Fasiyal	Fibula, Osteomyokutanöz	Görülmedi	145
E	69	DM ayak	DM, KAH, PAH	Sol topuk, 6x7 cm	Posterior Tibial	Radial ön kol, Fasyokutanöz	Parsiyel nekroz	800
K	81	Kanser	Subdural hematom	Sağ mandibula, Sağ boyun, 20x10 cm	Eksternal Karotid	Lat. Dorsi, muskülokutanöz	Görülmedi	35
K	76	DM ayak	DM, HT	Sağ ayak, 7x10 cm	Anterior Tibial	ALT, fasyokutanöz	Parsiyel nekroz	35
K	81	Kanser	HT	Alt dudak, 6x5 cm	Fasiyal	Gracilis, myokutanöz	Parsiyel nekroz	45
E	68	Kronik	Metastatik AC	Skalp, 12x10 cm	Superfisyel Temporal	ALT + VL, myokutanöz	Hematom	20
K	78	Kanser	Meme Ca	Mandibula korpus, 7x3x2 cm	Eksternal Karotid	Fibula, osteomyokutanöz	Hematom	110
E	66	Travma	HT	Yüz, 14x8 cm	Fasiyal	ALT, fasyokutanöz	Görülmedi	600
E	67	Kanser	HT	Sol preauriküler, 5x5x4 cm	Fasiyal	ALT, fasyokutanöz	Görülmedi	170
E	65	Kanser	KC Trans, SCC	Ağız tabanı, boyunda 15x10 cm	Superior Tiroid	ALT, fasyokutanöz	Hematom	180
K	75	Kanser	HT	Skalp, 15x10 cm	Superfisyal Temporal	Lat. Dorsi, myokutanöz	Total nekroz	120
K	70	Kanser	HT	Sağ ayak dorsumu, 14x14 cm	Anterior Tibial	ALT, fasyokutanöz	Görülmedi	10

Geriatrik hastaların demografik özellikleri, alıcı damarlar ve flep özellikleri ve komplikasyonlar

P-239

Serbest Fleplerde Venöz Yetmezlik: Tolerans, Yönetim ve Sonuçların Klinik Veri ve Hayvan Deneyi ile Karşılaştırılması

Mehmet Emre Yeğin[1], Shih Heng Chen[2], Phoebe Tang[3], Hung Chi Chen[4]

[1]Plastik, Rekonstrüktif ve Estetik Cerrahi Ana Bilim Dalı, İstinye Üniversitesi Tıp Fakültesi, İstanbul, Türkiye
[2]Plastik, Rekonstrüktif ve Estetik Cerrahi Ana Bilim Dalı, Chang Gung Memorial Hastanesi, Taipei, Tayvan
[3]Plastik, Rekonstrüktif ve Estetik Cerrahi Bölümü, Far East Memorial Hastanesi, Taoyuan, Tayvan
[4]Plastik, Rekonstrüktif ve Estetik Cerrahi Ana Bilim Dalı, China Medical Üniversitesi, Taichung, Tayvan

Giriş: Serbest flep cerrahisinde çoğu hasta ameliyat esnası veya sonrasında komplikasyonsuz olarak tedavilerini tammalar. Ancak venöz yetmezlik gelişen hastalarda birçok yaklaşım stratejisi geliştirilmiş olmasına rağmen, üzerinde birleşilen bir algoritmik yaklaşım oluşturulamamıştır. Bu çalışmada, bu algoritmaya etki edebilecek en önemli faktörlerden biri olan serbest flep içeriğine göre algoirtmik yaklaşım stratejisi aktarılmaktadır.

Metod ve Hastalar: Çeşitli serbest flep aktarımı yapılmış 2857 hastaya ait dosya, retrospektif olarak tarandı ve analiz edildi. Flep tipi, prognoz verileri, postoperatif dönemde venöz yetmezlik ve salvaj cerrahisinin özellikleri kaydedildi. Algoritmik yaklaşımımız, olabilecek en erken zamanda anastomoz alanının reeksplorasyonunu içermekte olup, hasta dosyaları bu sürece ait süre bilgilerini içerecek şekilde toplandı. Salvaj cerrahisinde herhangi bir gecikme durumunda, LMWH tedavisi ile bu süreç beklenmektedir. Bu koşulları doğrulamak için, bir hayvan deneyi de yapılarak, değişken venöz yetmezlik sürelerinin flep dokusuna etkileri

gözlenmiştir. Bu amaçla 36 Wistar-Albino sıçanda deri, kas ve intestinal flep seçenekleri değişken venöz yetmezlik sürelerine maruz bırakılarak sonuçta oluşan değişiklikler gösterilmiştir.

Sonuçlar: 2857 hastanın 79 adedinde venöz komplikasyonlar gelişmesi nedeniyle reeksplorasyon yapılmıştır. Bunların 46'sı fasyokütan, 14'ü musküloküten, 9'u osteoküten, 4'ü izole kas, 4'ü intestinal ve 2'si lenf nodu serbest flebidir. 34 flepte salvaj cerrahisi tam başarılı olmuştur. 23 hastada salvaj cerrahisine rağmen flep kaybedilmiştir. Kaybedilen fleplerin %26'sı fasyokütan, %36'sı musküloküten, %22'si izole kas ve %25'i osteoküten fleplerdir. Hayvan deneylerinde de benzer sonuçlar elde edilmiştir.

Tartışma: İskemik kapasite ve toleransın gözetilmesi, salvaj cerrahisinin zamanlamasında değişikliklere veya farmakolojik ajan kullanımıyla bu sürecin atlatılmasını sağlayabilir. Serbest flep cerrahisinde tek acil girişim gerektiren flep türü, intestinal fleplerdir.

Anahtar Kelimeler: Serbest flep, Mikrocerrahi, Venöz yetmezlik, İntestinal flepler, Komplikasyon, Flep kaybı

Sıçan ince bağırsağında venöz staz oluşturulması

İntestinal flepler genellikle müsinöz lümen özellikleri nedeniyle tercih edilir. Bu nedenle, lümeni tehlikeye atabilecek herhangi bir iskemi durumunda flep duvarı salim olsa bile başarısız olacaktır. Venöz yetmezliğe en hassas doku olması bu sebeptendir.

P-241

Alt Ekstremite Rekonstrüksiyonunda Serbest Flep Seçenekleri

Mehmet Ercan, Atakan Sofu, İzel Kübra Akmeşe, Savaş Serel, Burak Kaya

Ankara Üniversitesi Tıp Fakültesi Plastik Rekonstrüktif ve Estetik Cerrahi Anabilim Dalı, Ankara

Giriş: Literatürde alt ekstremite rekonstrüksiyonunda birçok cerrahi seçenek mevcut olup bu çalışmamızda alt ekstremite rekonstrüksiyonunda kliniğimizde tercih edilen serbest flep yöntemlerinin postoperatif komplikasyon ve uzun dönem takip sonuçları değerlendirilecektir.

Hastalar ve Yöntem: Bu çalışmaya Ocak 2018 ve Mart 2023 tarihleri arasında çeşitli etyolojilerle meydana gelen alt ekstremite doku defektlerinin rekonstrüksiyonu amacıyla serbest flep ile opere edilmiş, 2-90 yaş arası ilk kez rekonstrüksiyon amacıyla başvuran hastalar ve daha önce mikrocerrahi ve mikrocerrahi olmayan rekonstrüksiyon yöntemleri denenmiş fakat başarısız olmuş 17 hasta dahil edilmiştir. Hastalar geriye dönük olarak incelenmiş olup yakın tarihli olarak da postoperatif değerlendirme için kliniğimizde muayene edilmiştir. Hastaların ameliyat öncesi değerlendirmeleri sırasında defektin yeri, büyüklüğü, etyolojisi, hastaların uyumu tercih edilen serbest flep yönteminde yol gösterici olmuştur.

Bulgular: Çalışmada 7 hasta maligniteye 4 hasta diyabetes mellitusa 6 hasta travmaya bağlı doku defekti sebebiyle ve 1 hasta yanık sonrası kontraktür sebebiyle opere edilmiştir. 11 hastada serbest anterolateral uyluk flebi (%64.7), 2 hastada serbest lateral kol flebi (%11,7), 1 hastada serbest anteromedial uyluk flebi (%5,8), 1 hastada serbest gracilis kas flebi (%5,8), 1 hastada serbest süperfisyal sirkümfleks iliak arter flebi (%5,8) ve 1 hastada serbest radiyal ön kol flebi (%5,8) tercih edilmiştir. Hastaların ortalama takip süresi 8 ay- 5,5 yıldır. Defekt bölgeleri sol topuk sol ayak mediali sağ ayak bileği ile sağ ve sol bacaktır. Hastalar değerlendirildiğinde ayak bileği proksimalindeki defekti bulunan ve onarım sağlanan hastalar bu operasyonlardan memnun iken ayak bileği ve distali opere edilen hastalarına hem fonksiyonel hem de estetik açıdan memnuniyet oranı azalmaktadır.

Sonuç: Serbest flep operasyonları planlanırken defektin anatomik yerleşimi memnuniyet açısından tercih edilen donör sahayı önemli kılmaktadır. Preoperatif planlamada hastalarla kısa dönem postoperatif komplikasyonların yanı sıra uzun dönem sonuçların üzerinde de durulmalıdır. Ayrıca bu operasyonların revizyon ameliyatlar gerektirebileceği anlatılmalı gerekirse mümkün olduğunca hastayla beraber donör alan seçilmelidir. Donör saha morbiditesi hem de alıcı sahanın uzun dönem sonuçlarının memnuniyet açısından efektif olabilmesi açısından bu çalışma önem arz etmektedir.

Anahtar Kelimeler: Alt Ekstremite Rekonstrüksiyonu, Mikrocerrahi, Serbest Flep

Alt ekstremite rekonstrüksiyonunda preop-postop görüntüler

P-242

Klinik Ortamda Yüzeysel Sirkumfleks İlyak Arter Perforatör Flebinin Kullanımı: Dört Hastadan Oluşan Bir Olgu Serisi

Atakan Sofu, Servet Elçin Alpat, Burak Kaya, Savaş Serel

Ankara Üniversitesi Tıp Fakültesi Plastik,Rekonstrüktif ve Estetik Cerrahi Ana Bilim Dalı, Ankara

Arkaplan: Yüzeysel Sirkumfleks İlyak Arter Perforatör (SCIP) flebi, plastik ve rekonstrüktif cerrahide minimal donör saha morbiditesi, yumuşak şekil verilebilir deri adası ve gerektiğinde lenf dokusununda dahil edilebilmesi ile çeşitli avantajlar sağlayan bir flep seçeneğidir. Dört hastadan oluşan bu olgu serisinde, çeşitli defektlerin rekonstrüksiyonu için SCIP flep kullanımının avantaj ve dezavantajları sunulmuştur.

Yöntemler: Farklı doku defektleri olan dört hastanın (yaş aralığı:15-61) defektleri SCIP flep kullanılarak rekonstrükte edildi. Ameliyat öncesi defektin anatomik yerleşimi, derinliği, vital yapıları içerip içermemesi ve onarım için gereken dokular gibi temel değerlendirmeler yapılarak flep seçimi yapıldı. Flep planlamasında perforatörlerin yeri el Doppleri ile işaretlendikten sonra deri adası defekt alan büyüklüğüne göre belirlendi. Donör sahanın primer kapatılması ön planda tutuldu. Defektlerin anatomik yerleşimi: Ayak dorsumu,scalp ve alından oluşmaktaydı. efektlerin nedeni yanık, araç içi trafik kazası, ewing sarkomu ve bcc idi. Deri adası büyüklüğü 3x3 cm boyutundan 3x7cm e kadar farklı büyüklükteki ve ekspoze kemik dokusundan cilt altı yağ dokusuna uzanan farklı derinliklerdeki defektleri kapatmak üzere Kullanıldı. Alıcı damarlar olarak superficial temporal arter ve anterior tibial arter kullanıldı.

Bulgular: 2 Flepte venöz yetmezlik nedeniyle kayıp yaşandı. Flep dokuları inceltilerek FTSG elde edilerek defektlerin onarımı gerçekleştirildi. Bu iki hastadan birinin bu operasyonlar sonrasında şiddetli baş ağrıları oldu ancak organik bir patoloji gerek görüntüleme tetkiklerinde gerekse nörolojik muayenede saptanmadı. Diğer hasta da ise operasyon sonrası kan basıncı dengesizlikleri yaşandı. Flep kaybı olmayan iki hastanın ise birinde operasyon sonrası kan transfüzyon ihtiyacı oluşmuştur. İlerleyen takiplerinde de insizyon hattından minimal seröz akınt gelmiştir ve antibiyoterapi sonrası gerilemiştir. Diğer hastanın da yara yerinden sero-pürülan sızıntı olması nedeniyle antibiyoterapi başlanmış olup takiplerinde ek patoloji saptanmamıştır

Sonuç: SCIP flebi sabit anatomisi olan, geniş deri örtüsü sağlayabilen, donör sahası primer kapatılabilen ve gizlenebilen kullanışlı bir fleptir. Ancak pedikülün oldukça kısa ve damar çapının küçük olması mikrovasküler anastomozu zorlaştıran bu flebin başlıca dezavantajlarıdır. Fakat orta büyüklükte, ince, katlanabilir deri adası sağlaması, gerektiğinde lenf dokusu da dahil edilerek vaskülerize lenf nodu transferinde kullanılması ise başlıca avantajlarıdır.

Bizim olgu serimizde SCİP flep tüm avantajları ile düşük komplikasyon oranları ile başarılı rekonstrüksiyon imkânı sağlamıştır. Deneyim arttıkça bu flebin kullanım endikasyonları güvenle arttırılabilir.

Anahtar Kelimeler: scip, serbest flep, Mikrocerrahi, Rekonstrüksiyon

Scip flebi ile onarım hastalarının preop

P-243

Serbest Fibula Flebiyle Mandibular Defekt Onarımı için Yeni ve Kolay Uygulanabilir Bir Planlama Yöntemi

Burak Yaşar

Sağlık Bilimleri Üniversitesi, Ankara Bilkent Şehir Hastanesi, Plastik, Rekonstrüktif ve Estetik Cerrahi Kliniği, Ankara

Giriş: Mandibular defektlerin onarımı, mandibulanın üç boyutlu yapısı göz önünde bulundurulduğunda karmaşık bir prosedür olmuştur ve serbest fibula flebi (SFF) büyük mandibular defektlerin onarımında birinci seçenektir. Ancak, bu prosedür için planlama karmaşık, zorlu ve zaman alıcı olabilir. 3 boyutlu yazıcılar yardımıyla yapılan planlamalar hem zaman almakta hem de yüksek maliyetli olmaktadır.

Amaç: Bu çalışmanın amacı, SFF ile mandibular defekt onarımı için yeni, hızlı, basitleştirilmiş ve çok düşük maliyetli bir planlama yönteminin etkinliğini tanıtmak ve değerlendirmektir.

Yöntemler: Yeni geliştirilen planlama yöntemi 21 ardışık SFF vakasında uygulandı. Ameliyat süresi, flep canlılığı, ameliyat sonrası komplikasyonlar ve hasta memnuniyeti dahil olmak üzere hasta sonuçları kaydedildi ve analiz edildi.

Sonuçlar: Yeni planlama yöntemi sayesinde planlama ve ameliyat süresinde anlamlı bir azalma gösterdi. Tüm vakalarda flep canlılığı korundu. Bir hastada ilk 24 saatte arteryel yetmezlik izlendi ve revizyon sonrasında sorunsuz iyileşme görüldü. Hastaların ameliyat sonucunu değerlendirdiği sonuçlarda ise hastaların fonksiyonel ve estetik açıdan yüksek düzeyde memnuniyetin olduğu izlendi.

Sonuç: Bu çalışmada SFF kullanarak mandibular defekt onarımı için uygulanan yenilikçi planlama yaklaşımı sadece ameliyat öncesi hazırlığı basitleştirmekle kalmıyor, aynı zamanda oldukça iyi klinik sonuçlar da veriyor. Bu yöntem, hasta sonuçlarını iyileştirmekle birlikte onarım sürecini de kolaylaştırarak alanda yeni bir standart olma potansiyeline sahiptir.

Anahtar Kelimeler: mandibula rekonstrüksiyonu, serbest fibula flebi, planlama

Şekil 1

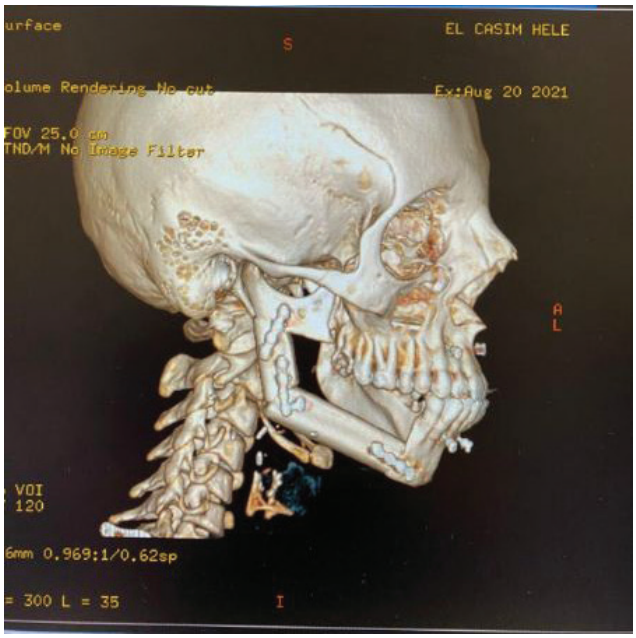

P-244

Yüksek Child- Pugh skorlu hasta serbest flep için engel midir? – Vaka sunumu

Burak Özkan, Orkhan Shahbazov, Süleyman Savran, Ahmet Çağrı Uysal

Başkent Üniversitesi Tıp Fakültesi, Plastik Rekonstrüktif ve Estetik Cerrahi Ana Bilim Dalı, Ankara

Giriş: Child-Pugh skoru (Child A: az ciddi, Child b: ciddi, Child C: çok ciddi) siroz gibi karaciğer hastalıklarının ciddiyetini gösteren birçok klinik ve laboratuar parametresinden oluşan skorlama sistemidir. Bu olgu sunumunda Child C skorlu alkolik siroz tanılı bir hastamızın diabetik vaskülopati nedeniyle oluşan nekrotik ülserinin serbest ALT flebiyle rekonstrüksiyonundan bahsedeceğiz.

Olgu: 61 yaşında hipertansiyon, DM, alkolik siroz, KBY, balon anjiyoplasti öyküsü olan erkek hasta sağ ayak lateralinde bulunan 3. Parmak dorsolateralinde MTP seviyesinden başlayıp ayak dorsum ve plantar yüzünden tarsal kemiklere kadar uzanan amputasyon güdüğünde iyileşmeyen 13x18 cmlik nekrotik yara nedeniyle başvurdu. Akut enfeksiyon tablosu da ekarte edildikten, gerekli bölümlere konsülte edildikten sonra hastaya debridman ve serbest fleple onarım planlandı. Sağ uyluk lateralinden 18x10 cm'lik eliptik cilt adalı, 10 cm pediküllü fasyokutanöz ALT flebi eleve edildi. Hastanın alıcı damarlarının intraoperatif kalsifiye olduğu, damarda kalınlaşma ve sertleşme gözlendi. Yoğun kalsifikasyon nedeniyle uç yan onarım yapılamayınca anastomoz seviyesi daha proksimale taşınarak ayak bileği seviyesinden anterior tibial arter seviyesinde anterior tibial artere 7.0 prolenle anastomoz yapıldı. Ven anastomozu 2 konkomitan vene yapıldı. Arter ve konkomitan ven anastomozu kontrol edildikten sonra flep adapte edildi. Ayak dorsumu ankle seviyesinde bulunan açık yaraya kısmı kalınlıkta deri grefti uygulandı.

Hastanın takiplerinde sağ ayak 2. Parmak dolaşımının bozulduğu, ALT flebin donör sahasında dehisens olduğu ve transfer edilen flebin yara yatağında çevre dokularla epitelizasyonunu sağlamadığı görüldüğü için hasta revizyona alındı. 2. Parmak ampute edildi, donör saha revize edildi. Flep yara kenarları revize edilerek, resütüre edildi. Hastayı post-operatif 3. Ayda karaciğer yetmezliğine bağlı nedenlerden dolayı kaybedildi.

Tartışma: Siroz gibi doku onarımı için gerekli proteinlerin üretiminin bozulduğu, kanama bozukluğu, enfeksiyon riskinin olduğu hastalıklarda yara iyileşmesi zor ve zahmetli olmaktadır. Lokal doku yetersizliği nedeniyle yara onarımı mümkün olmadığı durumlarda, serbest flepler tercih edilebilir. Kao ve ark.larının yaptığı bir çalışmada sirozlu hastalarda flep başarı oranının %90.3 olduğu, flebin başarı oranının hastanın preoperatif komorbid hastalıklarının (diabetes mellitus, hematolojik hastalıklar, karaciğer disfonksiyonu) düzeyi ile ilişkili olduğu gösterilmiştir.

Bu vakadaki deneyimimiz, ciddi periferik arter hastalığının da eşlik ettiği yaralarda serbest flep transferlerinin ekstremite kurtarmak için kullanılabileceğidir. Bozulmuş yara iyileşmesi, metabolik ve sistemik problemler nedeniyle, flebin alındığı bölge ve flebin iyileşmesinin sirozlu hastalarda geç olabileceği akılda tutulmalıdır.

Anahtar Kelimeler: Child-Pugh skoru, Karaciğer yetmezliği, Serbest flep, Siroz

Figür 1

Pre operatif yara görünümü, intra operatif ALT flep elevasyonu ve uç-yan anastomoz ve post operatif dönem sonuçlar

P-245

Orta Ve İleri Derecede Alt Ekstremite Vasküler Oklüzyonu Olan Periferik Arter Hastalarında Vasküler Rekanalizasyon Sonrası Pediküllü Flepler İle Yapılan Periskrotal Bölge Ve Alt Ekstremite Rekonstrüksiyonu

Yiğit Yalçın, Dicle Aksöyler

İstanbul Üniversitesi İstanbul Tıp Fakültesi, Plastik, Rekonstrüktif ve Estetik Cerrahi Ana Bilim Dalı

Giriş ve Amaç: Serbest ve pediküllü flepler, alt ekstremite ve perine rekonstrüksiyonunda önemli yer tutmakla beraber periferik arter hastalığı olan hastalarda bu fleplerin uygulanabilirliği konusunda problemlerle karşılaşılmaktadir. Özellikle orta ve ileri derecede vasküler oklüzyonu olan hastalarda serbest ve pediküllü flepler ile rekonstrüksiyon planlanıyorsa preoperatif hazırlık sürecinde öncelikle vasküler rekanalizasyon gerekliliği açısından hasta radyolojik olarak değerlendirilmelidir. Flep ile rekonstrüksiyon öncesinde vasküler oklüzyonun ortadan kaldırılması ile alıcı damar ya da pedikül seçiminde cerrahın önündeki seçenekler artmaktadır.

Yöntem ve Gereçler: Kliniğimizde, iliak arteri ileri derecede oklüde, periskrotal bölgesinde açık yarası olan bir hastamıza ve posterior tibial arteri total oklüde, topuk bölgesinde diyabetik açık yarası olan bir başka hastamıza planladığımız rekonstrüksiyonlar öncesinde periferik vasküler rekanalizasyon yapılmış olup takip eden ilk 15 gün içerisinde rejyonel pediküllü flepler ile rekonstrüksiyon yapılmıştır.

Fournier gangreni sebebiyle Hiperbarik ve Sualtı Bölümü tarafından yatırılarak takip edilen 58 yaşındaki erkek hastanın seri debridmanlar sonrasında periskrotal bölgesinde ortaya çıkan doku defektinin uzun süreli vakum yardımlı kapama tedavisi ve hiperbarik oksijen tedavilerinden fayda görmemesi üzerine bu bölgeye pediküllü gracilis flebi ile rekonstrüksiyon planlanmıştır. Hastanın çekilen kontrastlı pelvik ve alt ekstremite Bilgisayarlı Tomografi anjiosunda bilateral iliak arterlerin totale yakın oklüde olduğu görülmüştür. Hastaya Kalp Damar Cerrahisi tarafından Aorto Bifemoral Bypass yapılmıştır. Çekilen kontrol BT anjiografilerde ana femoral arterden yüzeyel ve derin femoral artere ve oradan popliteal arter ve distaline yeterli kontrast geçişinin olduğu ve total oklüzyonun giderildiğinin görülmesi üzerine rekanalizasyon sonrası 10.günde tarafımızca pediküllü gracilis kas flebi ile periskrotal bölgedeki defekt onarımı gerçekleştirilmiştir.

Topukta diyabetik yara sebebiyle kliniğimize konsulte edilen 53 yaşındaki erkek hastanın alınan anamnezinde uzun süreli vakum yardımlı kapama tedavisi ve hiperbarik oksijen tedavilerinden beklenen faydayı görmemiş olduğu öğrenilmiş ve çekilen alt ekstemite BT anjiografilerinde Popliteal arter, tibioperoneal trunk ve peroneal arterin patent olduğu görülmüştür. Anterior tibial arterin yine distale kadar patent olup distalde anlamlı darlığa sebep olmayan multifokal kalsifikasyonlar izlenirken, posterior Tibial arterin totale yakın oklüde görünümü dikkat çelmiştir. Hastaya hipertansiyon ve koroner arter hastalığı gibi eşlik eden morbiditeleri nedeniyle serbest doku nakli ilk planda düşünülmemiş ve Medial Plantar Arter Pediküllü Flep ile topuk rekonstrüksiyonu planlanmıştır. Radyoloji Anabilimdalı tarafından Posterior tibial artere yönelik PTA(peruktan translüminal anjioplasti) yapılmıştır. Anjioplasti sonrası çekilen kontrol BT Anjiografilerde posterior tibial arterde distale kontrast geçişinin yeterli olduğunun görülmesi üzerine işlem sonrası 13.günde Medial

Plantar Arter pediküllü flebi ile topuk rekonstrüksiyonu yapılmıştır.

Bulgular: Hastaların operasyon sonrası dönemde yapılan flep monitörizasyonlarında arteryel veye venöz dolaşım problemi görülmemiştir. Hastalar erken postop dönemde clexane ve klopidogrel kullanımlarına devam ederek PTA işlemi sonrası tekrarlayabilecek olan oklizyondan kaçınılmışltır. İki hastamızda da ilerleyen süreçte parsiyel yara yeri detaşman problemleri ortaya çıkmakla beraber yatak başı resütürasyon yapılmış olup tam olarak olarak yara iyileşmesi sağlanmıştır. Topuk rekonstrüksiyonu yapılan hasta operasyon sonrası 7.günde, periskrotal bölge rekonstrüksiyonu yapılan hasta operasyon sonrası 10.günde taburcu edilmiştir. Topuk rekonstrüksiyonu yapılan hastamız operasyon sonrası 1.ayda düzenli olarak yürümeye başlamış olup aktif şikayeti olmamıştır. Yine periskrotal bölge rekonstrükiyonu yapılan hastamız post op 2.haftada günlük fiziksel aktivitelerine başlayabilmiştir. Hastaların post op 3.ay kontrollerinde herhangi bir yara yeri problemi ile karşılaşılmamıştır.

Sonuçlar: Vaskülarize doku transferleri iskemik bölgelere ek kan akışı sağlar, venöz drenaja katkıda bulunur ve olası enfeksiyonlar ile savaşarak yaşam kalitesini arttırır.

Kritik ekstremite iskemisinde dinlenme ağrısı, iyileşmeyen ülser, gangren gibi bulguların yanı sıra nekrotizan fasiit gibi hayatı tehdit edici enfeksiyonlara yatkınlık olur. Kritik ekstremite iskemisi olan tüm hastaların neredeyse 40% ine değişik seviyelerde ampütasyon gerekir. İskemik alt ekstremite rekonstrüksiyonunda birçok potansiyel cerrahi seçenek mevcuttur. Bunlar arasında sekonder iyileşme, deri greftleri, lokal flepler, pediküllü flepler ve serbest doku transferi yer alır. Rekonstrüksiyonda ekstremite uzunluğunun korunması esas yaklaşımdır.[1]

Anjiyoplasti veya bypass yoluyla yeterli kan akışının sağlanması yalnızca başarılı flep kaplaması sağlamak için değil aynı zamanda uzuv kurtarma şansını en üst düzeye çıkarmak için de düşünülmelidir. Ek olarak fulminan seyredebilecek enfeksiyonları önlemek açısından da yeterli bir seçenektir.

Çalışmamızda anjiyoplasti ile rekonstrüksiyon arasında geçen süre 10-13 gün olarak belirlenmiş olsa da literatürde rekanalizasyondan sonraki 1 ila 70 gün arasında gerçekleştirilen başarılı rekonstrüksiyonlar bildirilmiştir. Bu hastaların uzun süreli antitrombotik tedavilerine devam etmesi ise ilerde oluşabilecek periferik damar tıkanıklıklarını önleme açısından elzemdir.[2]

Açık yaraları sebebiyle uzun süreli hastane yatışları olan ve yapılan vakum yardımlı pansumanlarla beklenen yara yeri iyileşmesi sağlanamayan orta ve ileri derecede periferik arter hastalığı olan hastalara periferik arteryel rekanalizasyon sağlandıktan sonra yapılan pediküllü flep rekonstrüksiyonları ile hastane yatış, kronik yaralarının iyileşme sürelerinin ve bununla beraber günlük fiziksel aktivitelere dönüş sürelerinin oldukça kısaldığı görülmiştür.

1. Suh, H.P., et al., Use of Recanalized Vessels for Diabetic Foot Reconstruction: Pushing the Boundaries of Reconstruction in a Vasculopathic Lower Extremity. Plast Reconstr Surg, 2023. 151(3): p. 485e-494e.

2. Chou, C., et al., Combination of Vascular Intervention Surgery and Free Tissue Transfer for Critical Diabetic Limb Salvage. Ann Plast Surg, 2016. 77 Suppl 1: p. S16-21.

Anahtar Kelimeler: Alt ekstremite rekonstrüksiyonu, Periferik Rekanalizasyon, Pediküllü flep

Orta ve ileri derecede alt ekstremite vasküler oklüzyonu olan periferik arter hastalarında vasküler rekanalizasyon sonrası pediküllü flepler ile yapılan periskrotal ve alt ekstremite rekonstrüksiyonu

Şekil 1:Topukta açık yarası olan hastaya periferik vasküler rekanalizasyon sonrası pediküllü medial plantar arter flebi ile yapılan alt ekstremite rekonstrüksiyonu. Şekil 2:Fournier gangreni sebebiyle yapılan seri debridmanlar sonrası periskrotal bölgede açık yara gelişen hastaya periferik vasküler rekanalizasyon sonrası pediküllü gracilis flebi ile yapılan yumuşak doku rekonstrüksiyonu.

P-246

Nadir Bir Olgu: Adenoid Karsinom Nedeniyle Maksillektomi Sonrası Alın Flebi İle Damak Rekonstrüksiyonu

Betül Şahin, Melikhan Tatar, Mehmet Dadacı

Necmettin Erbakan Üniversitesi Meram Tıp Fakültesi, Plastik Rekonstrüktif ve Estetik Cerrahi Anabilim Dalı, Konya

Giriş: Damak rekonstrüksiyonu, baş ve boyun rekonstrüktif cerrahları için en zorlu alanlardan birisidir. Damaktaki küçük defektler önemli bir zorlukla karşılaşılmadan tedavi edilse dahi büyük defektler, özellikle de total maksillektomi sonrası oluşan defektler ilgi ve özel dikkat gerektirir. Damak rekonstrüksiyonunun hedefleri arasında nazal ve oral boşlukların birbirinden ayrılması, anlaşılır konuşma, etkili yutma, çiğneme ve kozmetik görünüm sayılabilir. (1) Geçmişten günümüze damak rekonstrüksiyonu için kullanılan alın flebi kabul görmüş ve kanıtlanmış bir tedavi yöntemidir. Bu poster sunumunda siz değerli okuyuculara malignite nedeniyle yapılan cerrahi müdahale sonrasında oluşan defekt onarımında alın flebinin alışıla gelmişin dışında nazal kemikte açılan bir delikten geçirilerek oral-nasal pasaj ayrımında kullanılmasını aktardık.

Olgu: 57 yaş erkek sert damakta adenoid kistik karsinom nedeniyle KBB kliniği tarafından bilateral total maksillektomi yapılan hasta, damak rekonstrüksiyonu için tarafımıza yönlendirildi. Hastanın incelenen 3 boyutlu maksillofasiyal CT' sinde nazal kavite posteriorunda maksiller sinüs medial ve lateral duvarlarında içine alan operasyona sekonder geniş defektif alan görüldü. Tarafımızca hastaya 2 seansta tamamlanması planlanan pediküllü alın flebi tasarlandı. Genel anestezi altındaki ilk seansta, tasarlanan flep sol taraf lateral nasal duvardan osteotom ve ronger yardımıyla açılan tünelden defekt alanına adapte edildi. Yaklaşık 2.5 ay sonrasında planlanan 2. Seansta ise tasarladığımız flebin pedikül ayrımı gerçekleştirildi.

Tartışma: Ağız ve burun boşlukları arasındaki bağlantı çiğneme ve konuşma sırasında sıklıkla ciddi sorunlara neden olur. Baş ve boyun tümörlerinin rezeksiyonu sonrası oluşan defektlerin rekonstrüksiyonu en az yapılan cerrahi girişim kadar önem gösterimelidir. Küçük defektler primer veya sekonder şekilde onarılabilir. Daha büyük defektlerde farklı kapatma tekniklerine gereksinim duyulmaktadır. Kısıtlı erişim ve pediküllü flepleri çekerek uzatmak flep distalinde nekroza ve yara dehisansına neden olabilir. Pediküllü fleplerle dokunun 3 boyutlu anatomisini oluşturmak veya geniş doku defektlerini kapatmak zordur. Ayrıca çoğunlukla postoperatif dönemde radyoterapi gibi adjuvan terapilerde gecikmeye neden olabilecek ikinci bir prosedüre gereksinim duyar. Mikrocerrahi beceri gerektiren serbest doku flepleri bütün bu çekincelerin üstesinden gelmektedir. Ancak cerrahi tecrübeye, uzamış operasyon süresine ve etkin monitörizasyona gereksinim duyar.(2) Olgumuzda pediküllü alın flebi 2 seansta tamamlanarak uygun şekilde oral ve nazal kaviteyi ayırma başarmıştır.

Sonuç: Alın flebi onarılacak alanın bitişiğinde olma avantajına sahiptir. Ayrıca flep ince ve erişim mesafesi uzundur. Deneyimlerimize göre flep ağız boşluğuna sarkmamıştır. Donör bölgesindeki deri grefti, kabul edilebilir bir estetik sonuçla iyi bir şekilde iyileşmiştir. Bölgedeki zengin vaskülarite göz önüne alındığında flep neovaskülarizasyonunun hiçbir aşamada sorun olmadığı görülmüştür. Yeterli semptomatik rahatlanma sağlanmıştır. Alın flebinin maksillektomi sonrası damak rekonstrüksiyonu için iyi bir tedavi seçeneği olduğu görülmüştür.

Kaynaklar

1-van der Sloot, Paul G. MD, FRCSC. Hard and soft palate reconstruction. Current Opinion in Otolaryngology & Head and Neck Surgery 11(4):p 225-229, August 2003.

2-Niyazi Altıntoprak, Hüseyin Baki Yılmaz, Mustafa Paksoy, Arif Şanlı, Sedat Aydın, Gökhan Demir. Reconstruction techniques used in treatment of head and neck cancers.. 2015; 31(3): 117-121

Anahtar Kelimeler: Alın flebi, Damak rekonstrüksiyonu, Maksillektomi sonrası rekonstrüksiyon

Kliniğimizden vakanın intraop ve postop fotoları

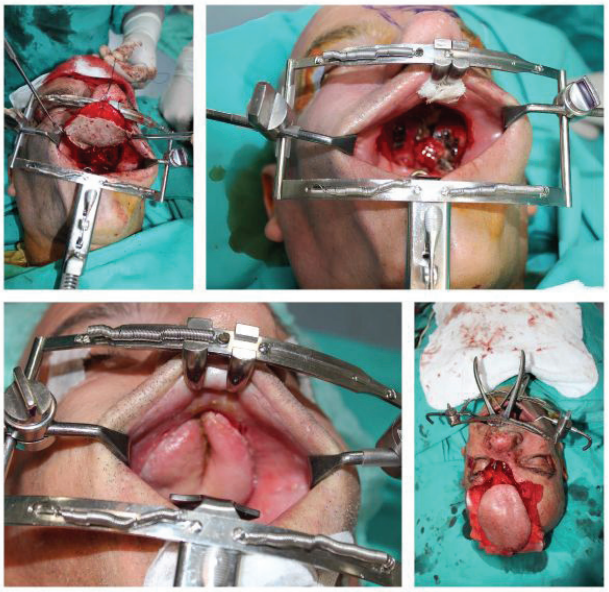

P-247

Perineal Bölge Rekonstrüksiyonunda Serbest Flepler ile Safen Arteriovenöz Loop Kullanımı Olgu Sunumu

Cansu Yalçın, Hande Bilgiç, Ergin Seven, Sebat Karamürsel

Ankara Etlik Şehir Hastanesi Plastik, Rekonstrüktif ve Estetik Cerrahi Kliniği, Ankara

Giriş: Perineal doku defektlerinde yaygın olarak lokal fasyokütan veya muskulokütan flepler kullanılmakta olup serbest fleplerin kullanımı sınırlıdır. Bunun nedenlerinden biri perineal bölgedeki alıcı damar seçeneklerinin kısıtlı olmasıdır. Sunduğumuz olgularda lokal fleplere alternatif olarak safen arteriovenöz loop ile serbest flepler kullanılmıştır.

Olgu 1: 77 yaşında 30 yıldır tip 2 DM tanısıyla takipli erkek hasta genital bölgede şişlik, kızarıklık, akıntı, kötü koku, lokal ısı artışı nedeniyle acil servise başvurdu. Hastaya fournier gangreni tanısı konuldu ve üroloji tarafından 6 defa debridman yapıldı. Seri debridmanlar sonrası oluşan doku defekti nedeni ile hasta Plastik, Rekonstrüktif ve Estetik Cerrahi Kliniği tarafından devralındı. Özgeçmişinde hipertansiyon, tip 2 DM, parkinson, atrial fibrilasyon mevcuttu. Fizik muayenesinde pubik bölgede bilateral inguinal kanallara uzanan skrotumu da içine alan 32x20 cmlik doku defekti görüldü. Tunika Dartos'un korunduğu izlendi. Hastanın ek olarak sakral bölgede 5x5 cmlik,sol gluteal bölgede 7x10 cmlik doku defekti olduğu görüldü. Perineal bölgedeki mevcut doku defektine yönelik operasyon kararı alındı.Hastadan yazılı bilgilendirilmiş onam alındı. Hasta genel anestezi altında litotomi pozisyonunda opere edildi.Skrotal bölgede ve penis çevresindeki nekrotik dokuların debridmanı sonrası oluşan doku defektine yönelik sağ uyluktan uygun intraop çizimlerle serbest ALT flep tasarlandı.Eş zamanlı olarak sol uyluk medialinden insizyonla girilerek safen ven ve femoral arter disseke

edildi. Safen ven distal ucundan ayrılarak femoral artere uç yan anastamoz edilerek arteriovenöz loop oluşturuldu. Sağ uyluktan 10x20 cmlik ALT flep 3 adet muskulokütan perforatör ile LCFA'nın desendan dalı üzerinden eleve edildi.Mikroskop altından safen ven ile yapılan av loop uygun yerinden ayrıldı.Alıcı arter olarak kullanılacak kısmı LCFA'nın desendan dalına ve alıcı ven olarak kullanılacak kısmı LCFA'nın desendan dalının komitan venine anastamoz edildi.Flep donör alanındaki ve penis çevresinde kalan doku defekti sağ ve sol uyluktan alınan kısmi kalınlıklı deri greftleri ile onarıldı.Greft ile onarılan alanlar baskılı pansumanla kapatıldı.

Olgu-2: Kronik anal fissür nedeniyle takip edilen 63 yaş erkek hastanın özgeçmişinde hipertansiyon ve 40 paket/yıl sigara kullanım öyküsü mevcuttu. Takipleri sırasında rektumdan alınan biyopsi sonucu rektum kanseri olarak raporlanan hastanın 5 kür radyoterapi ve kemoterapi aldığı öğrenildi.Radyoterapi sonrası ağrı ve akıntı şikayetlerinde artış olan hasta Etlik Şehir Hastanesi Cerrahi Onkoloji'ye başvurdu.Hastaya cerrahi onkoloji tarafından abdominoperineal rezeksiyon planlandı. Cerrahi onkoloji tarafınca yapılan abdominoperineal rezeksiyon sonrası perineal bölgede oluşan doku defekti için tarafımızca sağ gluteal muskuloküton rotasyon flebi ve sol gracilis flebi yapıldı. Takipleri sırasında fleplerde parsiyel nekroz izlendi ve serbest flep ile onarım kararı alındı.

Hasta genel anestezi altında litotomi pozisyonunda opere edildi. Perineal bölgedeki nekrotik dokuların debridmanı sonrası oluşan doku defektine yönelik sol uyluktan uygun intraop çizimlerle serbest ALT flep tasarlandı.Eş zamanlı olarak sağ uyluk medialinden insizyonla girilerek safen ven ve femoral arter disseke edildi.Safen ven distal ucundan ayrılarak femoral artere uç yan anastamoz edilerek arteriovenöz loop oluşturuldu.Sol uyluktan 10x20 cmlik cilt adası ile ALT flep 1 adet muskulokütan perforatör ile LCFA'nın desendan dalı üzerinden eleve edildi.Mikroskop altından safen ven ile yapılan arteriovenöz loop uygun yerinden ayrıldı.Alıcı arter olarak kullanılacak kısmı LCFA'nın desendan dalına ve alıcı ven olarak kullanılacak kısmı LCFA'nın desendan dalının komitan venine anastamoz edildi.Flebin defekt alana adaptasyonu sonrası kalan defekt alanlara yönelik ve flep donör sahasına yönelik sol uyluk medialinden kısmi kalınlıklı deri grefti alındı.Greft defekt alanlara adapte edildi ve baskılı pansumanla kapatıldı.

Tartışma: Sunduğumuz iki vakada da lokal flepler hem çevre dokuların geçirilmiş operasyonlara bağlı uygunsuz olması hem de defektlerin geniş olması sebebiyle öncelikli olarak tercih edilmemiştir. Bu sebeple defekt alanlarının rekonstrüksiyonunda serbest flep kullanımı tercih edilmiştir ve alıcı damar kısıtlılığından dolayı safen arteriovenöz loop kullanılmıştır. Onarım sonrası herhangi bir komplikasyon görülmemiş olup perineal bölge defektlerinde kullanılacak olan serbest flep rekonstrüksiyonunda yapmış olduğumuz safen arteriovenöz loop alıcı damar olarak güvenli bir şekilde kullanılabilir.

Anahtar Kelimeler: perineal defekt, safen arteriovenöz loop, serbest flep

Resim 1

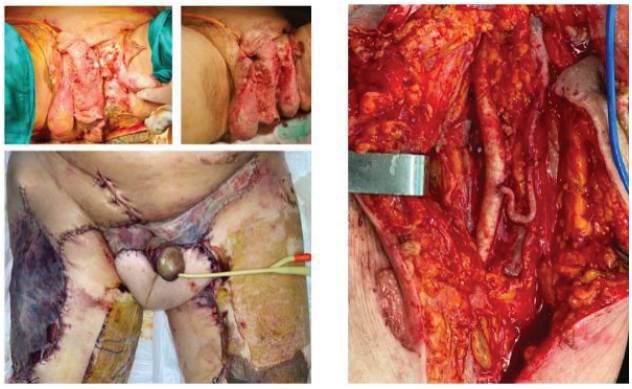

Olgu-1 hastanın preoperatif, intraoperatif ve postoperatif görüntüleri

P-248

Ekspande Edilmiş DIEP Flep ile Boyun Rekonstrüksiyonu

Umut Tuncel, Murat Gümüş, Ayhan Sönmez, Kerem Yılmaz, Emre Kıymık, İsmail Bülbül

Samsun Üniversitesi Tıp Fakültesi Plastik Rekonstrüktif ve Estetik Cerrahi Ana Bilim Dalı, Samsun

Genel Bilgiler: Serbest doku nakilleri rekonstrüktif cerrahide çok önemli bir yer tutmaktadır.Özellikle son zamanlarda yaygınlaşan perforatör flep cerrahisinin morbidite oranının düşük olması büyük bir avantaj oluşturmaktadır. İlk olarak 1989'da Koshima ve Soeda tarafından karakterize edilen DIEP flebi, DIEA'nın perforatörleri tarafından perfüze edilen enine bir alt karın flebidir.(1) DIEP flebi geniş doku alanı ve minimal donör saha morbiditesi gibi avantajlara sahiptir.

DIEP flepinin eskpande edilmesi ise karın bölgesinin kalın yağlı dokusunun incelmesini sağlayarak, daha fazla miktarda doku sağlayarak ve flep dolaşımının güvenliğini artırarak uygun vakalarda güçlü bir opsiyon olarak karşımıza çıkmaktadır.

Olgu: 68 yaş erkek hasta yaklaşık 10 yıl önce elektrik yanığına bağlı oluşan boyun omuz ve gövdede geniş yanık skar dokusu ve buna bağlı kontraktür ile başvurdu. Fizik muayenede baş hareketlerinde kontraktüre bağlı tüm eksenlerde kısıtlılık mevcuttu(fotoğraf 1) ve hastanın skar dokusu üzerinde şiddetli ağrı ve kaşıntı şikayetleri mevcuttu.

Hastaya özellikle baş hareketleri fonksiyonunun geri kazanılması, ağrılı ve kaşıntılı skar dokusundan kurtulabilmesi için boyun bölgesine skar dokusu eksizyonu ve kontraktür açılması düşünüldü. Oluşacak defekt çok geniş olacağı ve boyun bölgesindeki önemli yapıların ekspoze olabileceği için hastaya fasiyokutan bir flep olan DİEP ile rekonstrüksiyon planlaması yapıldı. Hastanın kilolu olmasından dolayı cilt altı yağlı dokunun kalın olması ve defekt için ön görülen 35 cm'lik dokuyu elde edebilmek adına DIEP flebin ekspande edilmesi planlandı. Hastaya ilk seansta ekspander ile doku genişletme işlemi uygulandı. Her iki süperfisyal inferior epigastrik ven ve arter korunarak iki adet doku genişletici yerleştirildi. 2 ay boyunca düzenli olarak haftalık periyotlarla her iki doku genişletici toplamda 1200 cc şişirildi.(fotoğraf 2) Ardından

hastaya doku genişleticinin çıkarılması ve serbest doku nakli operasyonu eş zamanlı olarak planlandı. Genel anestezi altında sol boyun lateralinden başlanarak sağ boyun lateraline uzanan yanık kontraktürü ve skar dokusu total eksize edildi. Oluşan 35x15 cm'lik defekt için karın ön duvarından daha önce ekspander ile genişletilmiş DIEP flep eleve edildi.(fotoğraf 3) DIEP flep sol taraflı pedikül üzerinden kaldırıldı. Eleve edilmiş flepten zon 4 eksize edildi. Boyundaki alıcı damarlar olarak; arter için sağ taraflı fasial arter, ven için ise süperior tirodial ven ve common fasial ven kullanıldı. Mikrocerrahi prensiplerine uygun olarak anostomozlar uç uca olarak yapıldı ve flep oluşan defekte inset edildi. Son olarak flep donör saha katmanlara uygun olarak primer kapatıldı.(fotoğraf 4,5)

Hasta postoperatif erken dönemi sorunsuz geçti. Anostomozlar yeniden eksplore edilmek zorunda kalınmadı. Postoperatif birinci ayda baş, boyun hareketleri için Fiziksel Tıp ve Rehabilitasyon bölümüne yönlendirildi. Hastanın 5. ay kontrolünde(fotoğraf6,7,8,9) kaşıntı ve ağrı şikayetlerinin hayat kalitesini çok artıracak şekilde gerilediği, baş boyun hareketlerinin her eksende tam olarak yapabildiği tespit edildi. Hasta yaşam konforunun çok arttığını ifade etti.

Tartışma: DIEP flebini önceden ekspande ederek delay fenomeninin vaskülerite artışı sağlamasından yararlanılır. Genişletilmiş bir flepteki damarların sayısı ve kalibresinin, genişletilmemiş muadilinden daha üstün olduğu kesin olarak kanıtlanmıştır(2). Ekspande edilmiş DIEP flebi, uygun hasta seçimi ile mükemmel bir rekonstrüktif seçenektir.

Ekspande DIEP flepinde doku genişlemesi için aşamalı operasyonlar ve preop hazırlık gerekmektedir. Travma sonrası veya yanık deformiteleri olan hastalarda daha kullanışlı iken daha acil rekonstrüksiyon gerektirebilecek tümör cerrahisi sonrası gibi vakalarda daha az uygundur(3).

Doku genişletme işlemi ekstradan prosedür gerektiren bir süreçtir. Ekstrüzyon ve enfeksiyon riski vardır ve daha uzun bir seyir gerektirir. Özellikle doku genişletme uygulamalarında hasta seçimi çok önemlidir.Bu koşulların sağlanamayacağı durumlarda çokça avantajı olmasına rağmen diğer rekonstrüksiyon seçenekleri daha kullanışlı bir hal alabililir.

Sonuç: Ekspande edilen flepler daha geniş bir yüzey alanı ve daha ince bir doku sağlamaktadır.Özellikle geniş doku ve ince bir flep gereksinimi olduğunda ekspande edilmiş DIEP flebin kullanışlı ve akılda olması gereken seçeneklerden biri olduğunu düşünmekteyiz.

Kaynaklar:

1:. Koshima I, Soeda S. Inferior epigastric artery skin flaps without rectus abdominis muscle. Br J Plast Surg 1989;42(6):645–8.

2:. Cherry GW, Austad E, Pasyk K, et al. Increased survival and vascularity of random-pattern skin flaps elevated in controlled, expanded skin. Plast Reconstr Surg 1983;72(5):680–7.

3: Monsivais SE, Webster ND, Wong S, Saint-Cyr MH. Pre-expanded Deep Inferior Epigastric Perforator Flap. Clin Plast Surg. 2017 Jan;44(1):109-115.

Anahtar Kelimeler: DIEP flep, ekspande flep, elektrik yanığı, skar kontraktürü, boyun rekonstrüksiyonu

Ekspande DIEP flep ile boyun rekonstrüksiyonu preop, perop, postop görüntüler

Fotoğraf1: Preop fotoğraflanan hastada boyun kontürünün tamamen kaybolduğu ve kontraktürün şiddeti görülüyor.Fotoğraf2:Ekspande edilen alt karın dokusu.Fotoğraf3:Anastomoz için donör bölgeden kaldırılan eskpande DIEP flepi.Fotoğraf4:Anastomoz edilen flepin postop anteriorden görüntüsü.Fotoğraf5: Anastomoz edilen flepin postop sol lateralden görüntüsü.Fotoğraf6:Postop 5. Ay hastanın başı nötral pozisyonda iken görüntüsü.Fotoğraf7: Postop 5. Ay hastanın başı ekstansiyonda iken görüntüsü.Fotoğraf8: Postop 5. Ay hastanın başı sağ tarafa dönerken görüntüsü.Fotoğraf9: Postop 5. Ay hastanın başı sol tarafa dönerken görüntüsü.

P-249

Fasiyal Sinirin Pediatrik Dönemde Yaralanması ve Onarımı Sonrası Sonucu: Bir Vaka Sunumu

Muhammed Duhan İçel, Süleyman Çeçen, Serhat Özbek

Bursa Uludağ Üniversitesi Tıp Fakültesi, Plastik Rekonstrüktif Ve Estetik Cerrahi Anabilim Dalı, Bursa

Giriş: Yüzün yumuşak dokusunun kesici, delici veya diğer penetran yaralanmalarında fasiyal sinir ve parotis kanalının muayenesi önem arz eder. Dikkat edilmemesi halinde erken ve geç dönemde problemlere yol açabilir. Hem duyu muayenesi hem motor muayene ile yaralanması olası önemli anatomik yapılar değerlendirilerek cerrahi işlem ve takip planı oluşturulabilir.

Bu vaka örneğinde sol yüz yarımı malar bölgede köpek saldırısı sonucu yaralanması olan hastaya yapılan işlemler ve takip süreci paylaşılmaktadır.

Vaka Takdimi: 2022 yılı Ağustos ayında köpek saldırısı sonrası düşme ve sol yanakta laserasyon olan hasta olası fasiyal sinir ve stenson kanalı yaralanması nedeniyle cerrahi eksplorasyon yapıldı. Yapılan eksplorasyonda ağız içerisinde anjiokateter ile retrograd stenson kanalı yıkanarak yaralanıp yaralanmadığı test edildi ve sağlam olduğu görüldü. Fasiyal sinir için yapılan eksplorasyonda ise zigomatik major kası altında fasiyal sinirin zigomatik dalına ait olduğu düşünülen bir segmentin yaralandığı tespit edildi. Uygun mikrocerrahi yöntem ile onarımı yapıldı. Cilt kesisi ise katlarına uygun kapatıldı.

Sonuç: Hastanın bir yıllık takip süreci 6. ayında ve senesinde fotoğraf çekilerek kaydedildi. Yara iyileşme sürecinin sorunsuz geçti. Fasiyal sinir için yapılan kontrollerinin 6. ayında nazolabial sulkus ve orbitomalar oluk sağlam tarafa kıyasla daha sığ olduğu ancak kas hareketinin olduğu izlendi. Sol oral komissür ise sağ tarafa göre biraz aşağıda olduğu tespit edildi. Birinci yıl kontrolünde ise hem nazolabial hemde orbitomalar oluğun karşı tarafa benzer derinlikte olduğu görüldü. Hem istirahat halinde hem de hareket halinde her iki komissür arasında seviye farkının olmadığı izlendi. (Resim 1)

Tartışma: Yüz bölgesi yaralanmaları plastik cerrahi pratiğinde sık görülen durumlardır. Yüz bölgesinde yaralanma ile gelen her hasta fasiyal sinir yaralanması açısından mutlaka değerlendirilmelidir. Fasiyal sinir yaralanmaları teşhis ve tedavi edilmediklerinde yüzde ciddi asimertrilere neden olabilirler. Fasiyal sinir hasarı düşünülen hastalarda erken onarım önem arz etmektedir. Örnek vakamızda yaralanma gerçekleştikten sonra saatler içerisinde hastaya gerekli müdahale uygulandıktan sonraki takiplerinde skar izi haricinde tam bir iyileşme sağlanmıştır.

Yüz bölgesi yaralanmalarında hastaya muayene için gereken vaktin ayrılması, fasiyal sinir muayenesinin dikkatli bir şekilde yapılması, sinir hasarı düşünülen durumlarda erken dönemde eksplorasyon ve onarım esastır.

Anahtar Kelimeler: Yüz yaralanması, fasiyal sinir hasarı, sinir onarımı

Resim

Fasiyal sinir onarımının 1 yıllık sonucu

P-250

Yirmi Yıl Arayla İki Farklı Kanser Tanısı Alan Hastada, İki Ayrı Serbest Flep İle Postonkolojik Rekonstrüksiyon: Olgu Sunumu

Mustafa Talha Okutan, Buğra Demirbaş, Alper Öztürk, Serhat Şibar, Mehmet Sühan Ayhan

Gazi Üniversitesi Tıp Fakültesi, Plastik Rekonstrüktif ve Estetik Cerrahi Ana Bilim Dalı, Ankara

Giriş: Mikrocerrahi teknikleri günümüzde; damar ve sinir onarımları, travma ve tümör rezeksiyonlarından sonra oluşan doku defektlerinin rekonstrüksiyonu, ekstremite replantasyonları ve kompozit doku nakilleri gibi birçok alanda kullanılmaktadır. Mikrocerrahi teknikleri sayesinde gerçekleştirilen serbest doku nakilleriyle yüksek estetik ve fonksiyonel sonuçlar elde edilmektedir. Bu alandaki gelişmeler, operasyonların başarı oranlarını artırmıştır. Bu çalışmada hayatının farklı döneminde, iki farklı maligniteye bağlı oluşan doku defektlerinin rekonstrüksiyonu; iki farklı serbest flep ile gerçekleştirilen hastanın sunumunu gerçekleştirdik

Olgu: 79 yaş kadın hasta 1993 yılında sağ mastektomi ve aksiller lenf nodu diseksiyonu operasyonu geçirmiş. Operasyon sonrası 4 kür kemoterapi tedavisi almış. Hastaya tarafımızca Şubat 2003 tarihinde serbest DİEP flep ile gecikmiş meme rekonstrüksiyonu işlemi gerçekleştirildi. Daha sonra ocak 2004 yılında meme asimetrisini gidermek için sol mastopeksi ve sağ nipple areola kompleksi rekonstrüksiyonu işlemi gerçekleştirildi. Her iki operasyonda da hastada komplikasyon gelişmedi. 2021 yılında diş implant tedavisine başlanan hastanın haziran 2023 tarihinde tedavisi devam ederken sol mandibulada premolar diş hizasında saptanan sertlik ve şişlik nedeniyle kulak burun boğaz hastalıkları bölümüne yönlendirilmiş. Gingivadan alınan biyopsi sonucu ''iyi diferansiye skuamöz hücreli karsinom'' olarak raporlanmış. Operasyon planlanan hastaya sol mandibula kompozit rezeksiyonu ve bilateral boyun diseksiyonu işlemi gerçekleştirildi. Tümör eksizyonu yapılan hastanın oluşan kemik, mukoza ve cilt defektlerinin rekonstrüksiyonu için serbest osteokütan fibula flebi ile rekonstrüksiyon gerçekleştirildi. Hastanın takiplerinde donör sahada ve primer olarak kapatılan submandibuler bölgedeki defekt alanında yara ayrışması gelişti. Donör sahada nekrotik kısım debride edildikten sonra nekroze alan tabanı greft ile onarıma uygun olana kadar negatif basınçlı yara tedavisi planlandı. Submandibuler bölgedeki yara ayrışması olan cilt alanı nekroze alanların debridmanı sonrası deltopektoral traspozisyon flebi ile rekonstrükte edildi. Hastada flep nekrozu saptanmadı. Hastanın 1 ay sonra çekilen kemik sintigrafisi raporu ''Sintigrafi verileri mandibula sol yarısında osteoblastik aktivitenin devam ettiğini destekler niteliktedir'' şeklinde raporlandı. Hastanın 4 hafta sonra çıkan patoloji sonucu ana materyalde '' iyi diferansiye keratinize skuamöz hücreli karsinom'', boyun diseksiyonu materyalinde ''sol zone 2'de metastatik 1 adet lenf nodu izlendi'' şeklinde raporlandı. Hastaya taburculuk sonrası onkoloji tarafından radyoterapi ve kemoterapi tedavisi planlandı.

Tartışma: Serbest doku nakilleri sabır ve cerrahi deneyim gerektiren operasyonlardır. Başarıya ulaşmada ameliyat öncesi planlamadan, postoperatif bakım sürecine kadar her aşama en az cerrahi deneyim kadar önem arz etmektedir. Serbest doku nakilleri zorlu ve yüksek morbidite potansiyeline sahip operasyonlardır ancak doğru planlama, yüksek cerrahi deneyim, postoperatif yakın takip ve komplikasyonların doğru yönetimi ile %90-

95'lik çok yüksek başarı oranları elde edilebilmektedir. Olgumuzda hayatının farklı dönemlerinde, iki farklı kansere bağlı iki farklı başarılı serbest doku nakli yapılması önem arz etmektedir.

Sonuç: Serbest doku nakilleri günümüzde malign tümör rezeksiyonu gerçekleştirilen hastaların oluşan doku defektlerinin rekonstrüksiyonunda yüksek başarı oranlarıyla gerçekleştirilmektedir. Olgumuzda hayatının farklı dönemlerinde iki farklı malign tümör rezeksiyonu sonrası oluşan doku defektlerinin, iki farklı serbest flep ile rekonstrüksiyonu başarılı şekilde gerçekleştirildi.

Anahtar Kelimeler: Serbest DİEP flep ile rekonstrüksiyon, Serbest fibula flep ile rekonstrüksiyon, Malign tümör eksizyonu sonrası serbest flep ile rekonstrüksiyon

Hastanın Rekonstrüksiyon Sonrası Resimleri

1-a Serbest DİEP flep ile rekonstrükte edilen memenin görünümü
1-b Serbest fibula flebi ile rekonstrükte edilen bölgenin görünümü
2-a Submandibuler bölgedeki yara ayrılması gelişen alan 2-b Submandibuler bölgedeki yara ayrışması gelişen bölgenin deltopektoral transpozisyon flebiyle rekonstrüksiyonu sonrası görünümü

P-251

Vaskülarize Sural Sinir Grefti İle Kommon Peroneal Sinir Onarımı

Fatih Berk Ateşşahin[1], Hasan Basri Çağlı[1], Merve Özger[1], Hüseyin Emre Ulukaya[2], Haluk Vayvada[1], Mustafa Yılmaz[1]

[1]Dokuz Eylül Üniversitesi Tıp Fakültesi, Plastik, Rekonstrüktif ve Estetik Cerrahi Anabilim Dalı, İzmir
[2]Şişli Hamidiye Etfal Eğitim ve Araştırma Hastanesi

Giriş-Amaç: Penetran travma, açık fraktürler, ateşli silah yaralanmaları vb. nedenler ile oluşabilen periferik sinirlerin hasarı ekstremitede fonksiyon kaybına ve hastanın günlük aktivitelerinin kısıtlanmasına neden olmaktadır. Sinir devamlılığının sağlanması fonksiyonel sinir iyileşmesi için gereklidir. Sinir uçlarının primer onarımı ilk tedavi seçeneği olsa da kesik uçlar arasında boşluk olması durumunda otolog sinir greftleri onarım için altın standart olarak kabul görmektedir. Ayakta dorsifleksiyonu ve eversiyonu ile görevli kasların innervasyonunu sağlayan dalları veren kommon peroneal sinir yaralanmalarında düşük ayak ve ayak dorsalinde duyusal kayıp görülmektedir. Roganovic tarafından diğer periferik sinirler ile karşılaştırıldığında peroneal sinirin iyileşme potansiyeli en düşük bulunmuştur. İlk olarak ulnar sinirin iki aşamalı olarak median sinire transferi ile yapılan vaskülarize sinir grefti 1945 yılında St. Clair Strange tarafından uygulanmıştır. Sural sinirin vaskülarize sinir grefti olarak kullanımı Gilbert ve Fachinelli tarafından yayınlanmıştır. Bizde bu çalışmamızda 40 yaşında erkek hastada ateşli silah yaralanması nedeniyle oluşan kommon peroneal sinir total kesisinin pediküllü sural sinir grefti ile onarım tekniğini ve sonuçlarını paylaşmaktayız.

Olgu: Bilinen ek hastalığı ve ilaç kullanımı olmayan 20paket/yıl sigara kullanım öyküsü olan 40 yaşında erkek hasta ateşli silah ile olan yaralanma sonrasında sağ alt ekstremitede düşük ayak şikayetiyle kliniğimize başvurdu. Hastada sağ pateller bölge süperomedialinde giriş, popliteal bölge santralinde çıkış deliği ile uyumlu birer santimetrelik yara alanları ve kommon peroneal sinir hasarı ile uyumlu muayene bulguları saptandı. Ekplorasyonda kommon peroneal sinirde total kesi ve kesi uçlarında ileri derecede termal hasar saptandı. Termal hasarlı alanların debridmanı sonrasında sinir uçları arasında yaklaşık 4 cm mesafe izlendi. Sural sinir grefti ile onarım planlanması üzerine mediale doğru cilt fleplerinin eleve edilmesi ile lateral sural sinir vizüalize edildi. Lateral sural sinirin kommon peroneal sinirr göre çapının daha küçük olması nedeniyle 4 santimetrelik gap için yaklaşık 8cm uzunluğunda sinir grefti alınması planlandı. Sural sinir distale doğru diseke edilirken komşuluğundaki arterden kaynaklanan bir pedikülün sinire beslediği ve epinöryum boyunca uzandığı görüldü. Operasyon planı değiştirilerek sural sinirin pediküllü olarak transferine karar verildi. Yaklaşık olarak 8cm uzunluğunda vaskülarize sinir grefti lateral sural sinirden pedikül kaynak arterden ayrılmadan elde edildi. Kalibrasyonu sağlamak için elde edilen vaskülarize sinir grefti orta noktasından epinöral bağlantıları sağlam kalacak şekilde ikiye ayrıldı ve kommon peroneal sinire koapte edildi.

Bulgular: Yara iyileşme sorunu görülmeyen hasta, operasyon sonrasında ayak bileğini nötral pozisyonda tutan ve düşük ayak oluşmasını engelleyen atel ile izlendi. B9 ve B12 vitamin destekleri 2 yıl süre ile düzenli olarak kullanıldı. Kommon peroneal sinirin inerve ettiği kasların atrofisinin önlenmesi için 1 yıl süre ile fizik tedavi uygulandı. Operasyon sonrası 20 ay boyunca düzenli olarak motor fonksiyon açısından İngiliz Medikal Araştırma Konseyi (The British Medical Research Council (BMRC)) skalası ile değerlendirildi (Tablo 1). Operasyon öncesinde M0 olan ayak dorsifleksiyonu 6. ayda M1, 14. ayda M2 ve 20. ayda M3 olarak; M1 olan eversiyon hareketi 6. ayda M3, 14. ayda M4 ve 20. ayda M5 olarak; M0 olan parmak dorsifleksiyon hareketleri 6. ayda M1, 14. ayda M3 ve 20. ayda M4 olarak değerlendirildi. Duyu muayenesi izlemi 1. veb aralığı dorsaline uygulanan SemmesWeinstein monofilaman testi ile değerlendirildi (Tablo 1). Operasyondan önce skoru 6.2 olan ve hastanın izlemlerinde aynı bölgedeki skoru sırasıyla 6. ayda 5.8, 14. ayda 4.7 ve 20. ayda, 4.4 olarak hesaplandı. Subjektif yapılan muayenede hasta 20. ayda kontralaterale göre ayak dorsalinin orta 1/3'ü haricinde kontralaterale göre belirgin duyu farkı saptanmadı. Hasta postoperatif 2. yılında EMG ile de değerlendirildiğinde kommon peroneal sinirde orta-hafif derecede aksonal hasar olarak raporlandı.

Tartışma ve Sonuç: Alt ekstremite travmalarına sekonder olarak en sık görülen sinir yaralanması peroneal sinirdir. Peroneal sinir hasarına bağlı düşük ayak hastanın travma sonrası hayat kalitesini ileri derece etkileyecek ve sürekli atel/bot vb. ortezleri kullanmasını gerektirecektir. Roganovic tarafından da gösterildiği gibi iyileşme potansiyeli alt ekstremitede en düşük sinir olan peroneal sinirin onarımı için de altın standart akut dönemde primer onarımdır. Primer onarımın mümkün olmadığı durumlarda sinirin kesik uçları arasında 1-2cmden daha fazla mesafe varlığında sinir greftleri kullanılır. Gilbert ve Fachinelli buna alternatif olarak da vaskülerize sural sinir greftini çalışmalarında tanımlamıştır. Vaskülarize sinir greftlerinin bir avantajı da yaralanma bölgesine iyi beslenen bir dokuyu taşımasıdır. Biz de bu çalışmamızda sinir onarım prensiplerini de göz önünde bulundurarak kommon peroneal sinir hasarı sonrası sinir uçları arasında yaklaşık olarak 4cm gap olan hasta vaskülarize sural sinir grefti tekniğini lokal olarak uyguladık. Özet olarak kompleks alt ekstremite yaralanmalarında sinir grefti gereken vakalarda sural sinirin yüksek vaskülarizasyonu da değerlendirilerek iyi bir duyusal ve motor iyileşme için vaskülarize sinir grefti kullanılabilir. İyi sonuçları elde ettiğimiz vakamızı örnek göstererek biz de primer onarımın mümkün olmadığı vakalarda maksimum sonuç elde etmek için vaskülarize bir sinirin seçilmesini teşvik ediyoruz.

Anahtar Kelimeler: Düşük ayak, monofilaman testi, peroneal sinir, sural sinir, vaskülarize sinir grefti

Görsel 1

Sural sinirin pedikülünün tespiti ve pedikül korunarak diseksiyonu, B) Kommon peroneal sinir ile pedikülü korunan ve iki kablo haline getirilen vaskülarize sural sinir greftinin ile koaptasyonu, C,D) Hastanın postoperatif ayak plantar ve dorsol fleksiyon hareketinin görünümü.

P-252

Lenfödem Tedavisinde Vaskülarize Lenf Nodu Transferi (VLNT) Yapılan Hastalarda Uzun Dönemli Sonuçların Ölçümlere Dayalı Olarak Değerlendirilmesi: Retrospektif Çalışma

Savaş Serel, Ömer Karaağaç, Servet Elçin Alpat, Burak Kaya

Ankara Üniversites Tıp Fakültesi Plastik Rekonstrüktif Ve Estetik Cerrahi Ana Bilim Dalı, Ankara

Giriş: Lenfödem, lenfatik drenaj sisteminin bozulması sonucu cilt ve cilt altı dokuda proteinden zengin interstisyel sıvının birikmesi sonucu ortaya çıkan kronik bir süreçtir. Lenfatik sistemin disfonksiyonundan kaynaklanan lenfostaz ile ilişkili vücudun etkilenen ekstremitesinde anormal kütle artışını içeren klinik bir tablo, lenfödemin karakteristiğidir. Yaşam kalitesinde ve işlevde ciddi bozulmalara yol açabilir. Uygun hastalarda lenfödem tedavisinde Vaskülarize Lenf Nodu Transferi (VLNT) başarıyla uygulanabilmektedir. Ancak bu yöntem özel eğitim ve teknik beceri gerektirmektedir.

Yöntem: Çalışmaya, 2013-2023 yılları arasında VLNT ameliyatı geçiren 8'i kadın 2'si erkek 10 lenfödem hastası dahil edildi. Hastaların ortalama yaşı 41.2 olarak bulundu. Hastaların hepsinde alt ekstremitede lenfödem şikayeti mevcuttu. Hastaların demografik bilgileri, ameliyat detayları ve ameliyat öncesi/sonrası ölçümleri toplandı. Hastaların cilt değişiklikleri, egzersiz kapasiteleri, ameliyat öncesi ve sonrasında ölçülen ekstremite çapları incelendi. Ekstremite çapları incelenirken diz çevresi çapı başlangıç noktası olarak alındı, dizin 10 cm alt ve 10 cm üst bölgelerinin çevreleri çalışmaya dahil edildi. Donör alan olarak 4 hastada sağ kasık, 3 hastada sol kasık bölgesi kullanılmıştır. Bu hastalarda alıcı damar olarak süperfisyel inferior epigastrik arter ve süperfisyel inferior epigastrik ven kullanılmıştır. 2 hastada donör alan olarak sağ submental bölge kullanıştır ve bu hastalarda alıcı damar olarak submental arter ve submental ven kullanılmıştır. 1 hastada donör alan olarak sağ supraklaviküler bölge ve sağ submental bölge kullanılmıştır. Bu hastada alıcı damar olarak submental flep için submental arter ve submental ven, supraklaviküler flep için transvers servikal arter ve eksternal juguler ven kullanılmıştır. 6 hastada flep transferi sol popliteal alana, 3 hastada sağ popliteal alana, 1 hastada ise flep transferi sağ kasık bölgesine uygulanmıştır. 8 hastaya operasyondan sonra lenfödem fizyoterapisi uygulanmıştır. Bu hastalardan 2'sine 3 aydan kısa süre fizyoterapi uygulanmış, 4'üne 3-6 aralığında fizyoterapi uygulanmış, 2'sine ise 6 aydan daha uzun süre lenfödem fizyoterapisi uygulanmıştır.

Bulgular: Ameliyattan sonra hastalardan hiçbirinde erken dönem komplikasyonlar(seroma, flep kaybı) görülmemiş, 2 hastada geç dönem komplikasyonlardan sellülit görülmüştür. Hastaların hepsi operasyondan sonra lenfödem bası kıyafeti kullanmıştır. 5 hasta lenfödem bası kıyafetini operasyondan sonra halen kullanmaya devam ederken, 5 hasta operasyondan sonra 4-7 ay aralığında sürelerden sonra lenfödem bası kıyafetini kullanmayı bırakmıştır. Hastaların 4'ünde operasyondan sonraki en az 1 yıllık dönemde alt ekstremite çaplarında 1-4 cm aralığında bir değerde azalma saptandı. Hastaların 3'ünde alt ekstremite çaplarında 2-5 cm aralığında değerlerde azalma saptandı. 3 hastanın alt ekstremite çaplarında değişiklik gözlenmedi. Hastaların 8'sinde operasyon öncesine göre fiziksel aktivite ve egzersiz kapasitesinde artış saptandı. Hastaların 8'inde postoperatif 3 aylık dönem sonrasında bölgesel cilt değişikliği (eritem, akıntı, ısı artışı,

kaşıntı) saptanmazken 2 hastada medikal olarak tedavi edilmiş olan selülit komplikasyonuna rastlandı.

Tartışma: Bu uzun dönem takip ile yapılan çalışma, lenfödem tedavisinde VLNT operasyonu ile başarılı sonuçlar elde edilebileceğini göstermektedir. Hastaların 7'sinde (%70) etkilenen ekstremitede çap azalması sağlanmıştır. Bulgular, VLNT'nin lenfödem hastalarının şikayetlerini nasıl etkilediğini ve hastaların fiziksel durumunu nasıl iyileştirebileceği konusundaki önemli bilgileri sunmamıza yardımcı olacaktır.

Sonuç: Vaskülarize Lenf Nodu Transferi (VLNT), sağlıklı lenf nodlarının bir lenf nodu bölgesinden tıkanıklık bölgesine blok halinde naklini içeren bir yöntemdir. Hastalarda bu yöntemle ekstremite çaplarında egzersiz kapasitesini ve dolayısıyla yaşam kalitesini arttıran azalma sağlanmıştır. Bir diğer önemli avantajı hastaların 6'sı (%60'ı) lenfödem bası kıyafetini daha az kullanmaktadır veya kullanmayı bırakmıştır. 5 hasta operasyondan sonraki 4-7 ay arası sürelerden sonra lenfödem bası kıyafetini kullanmayı bırakmış, 1 hastanın ise lenfödem bası kıyafetini gün içinde kullanma süresi azalmıştır.

Anahtar Kelimeler: Lenfödem, Vaskülarize Lenf Nodu Transferi, Serbest Flep

P-254

Geniş Doku Defektlerinde Cerrahi Lastik Bantların Kullanımı

Susen Topal[1], Gamze Aytaş[1], İlker Üsçetin[1], Bilge Kağan Aysal[2]

[1]Prof.Dr.Cemil Taşçıoğlu Şehir Hastanesi
[2]Yeditepe Üniversitesi Hastanesi

Giriş: Doku defektlerinin kapatılması plastik cerrahiyi ilgilendiren zorlu bir konudur. Defekt kapatılmasına rekonstrüksiyon merdivenine uygun birçok seçenek bulunmaktadır. Hangi rekonstrüksiyon seçeneği uygulanırsa uygulansın alıcı ve donör alan morbiditesi ve istenmeyen kozmetik sonuçlar ortaya çıkabilmektedir. Defekt boyutu ile paralel olarak rekonstrüksiyon zorlaşabilmekte ve morbiditeler artmaktadır. Bu çalışmada fasyatomi yaralarının, sakral bası yaralarının ve yara yeri ayrışması sonucu ortaya çıkmış doku defektlerinin gecikmiş primer veya greft/flep ile kapatılmasında, cerrahi lastik bantların doku defekti boyutlarını küçültmesine olan etkisinin incelenmesi amaçlandı.

Materyal - Metod: Çalışmaya Şubat-Ağustos 2023 arasındaki 15 olgu dahil edildi. Olguların 7 si kadın,8 si erkekti. Ortalama yaşları kadınlarda 43 yaş, erkeklerde 52 yaş olarak hesaplandı.

Doku defektinin apeksine lastik bantlar stapler yardımıyla adapte edildikten sonra 3-4 mm boşluk bırakılarak çaprazlandı ve cilt fleplerinin yaklaşması amaçlandı. Uygun pansumanın ardından operasyona son verildi. Aynı işlem üç günde bir ameliyathane ortamında tekrarlandı. Retrospektif yapılan çalışmada defekt genişlikleri, yara kapama sürecindeki etiyolojik faktörler, hastanede kalış süreleri detaylı olarak değerlendirildi.

Sonuç: Ortalama doku defekti genişliği 6.8 cm, uzunluğu ise 16.8 cm'dir. Doku defektleri bölgelerine göre; üst ekstremite, alt ekstremite, lumbosakral bölge ve diğerleri olarak ayrılmıştır. Doku defeketi olan 3 hastamızda lastik uygulaması sonrasında primer süturasyonun ardından kapatılmıştır. Diğer hastalarımızda doku defekti genişliği azaltılarak greft veya flep ile onarım yapılmıştır. Ortalama operasyon süresi 10 gündür. Doku defektleri ortalama preoperatif en geniş ve en dar yara uzunluğu hesaplanarak yapılan incelemede ortalama 109.7cm2 lik doku defektlerin 15.8 cm2 ye kadara düştüğü görülmüştür.

Yapılan çalışma süresince hastalarda yüzeyel veya derin doku enfeksiyonu gözlenmemiştir. Bu hastalara postoperatif dönemde 4 ila 6 hafta arasında mobilizasyona başlanmıştır. İncelenen 15 hastanın da postoperatif dönemde başka bir tedavi almadığı tespit edilmiş olup, enfeksiyon ve yara yeri ayrışması gözlenmemiştir.

Tartışma: Geniş doku defektlerinin kapatılmasında elastik bant kullanmanın avantajları, donör alan morbiditesini azalttığı tespit edilmiş olup, hastanede kalış süresinde ve hastanın tedaviye uyum sağlamasında kolaylık sağladığı fark edilmiştir. Enfeksiyon,rejeksiyon, nekroz ya da skar retraksiyonu gibi komplikasyonlara neden olmadığı görülmüştür. Çalışmada olgu sayısının azlığı ve aynı anatomik bölgenin incelenmemiş olması zayıf nokta olarak değerlendirilmiştir.

Anahtar Kelimeler: cerrahi lastik bant, doku defekti, fasyatomi defekti

Sakral Bası Yarası - Peroperatif

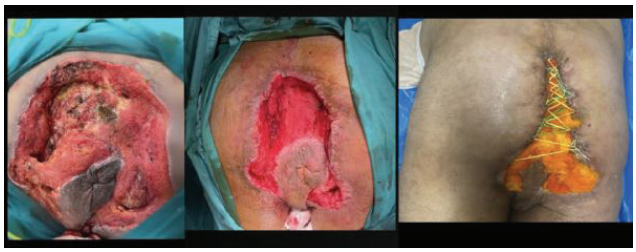

Sakral Bası Yarası; İlk fotoğraf: Birinci Debridman Peroperatif İkinci fotoğraf: 7. Debridman Peroperatif Üçüncü fotoğraf: Operasyon sonrası cerrahi lastik ile yaklaştırılmış doku defektiin son hali

P-256

Eklem Üzerinde Kısmi Kalınlıkta Deri Grefti Grefti Kullanılan Hastalarda VAC ve Atel Kullanımı

Caner Zengin, Samet Kaya, Emrah Kağan Yaşar, Murat Şahin Alagöz

Kocaeli Üniversitesi Tıp Fakültesi

Giriş: Kısmi kalınlıkta deri grefti (STSG) travma sonrası oluşan açık yaralarda, yanık tedavisinde, tümör eksizyonu sonrası oluşan defektlerin kapatılmasında ve daha birçok alanda sık tercih edilen bir rekonstrüksiyon yöntemidir. Greft adaptasyonu için özellikle neovaskülarizasyon aşaması tamamlanana kadar greft zemininin stabil olması dikkat edilmesi gereken en önemli faktörlerden biridir. Eklem bölgeleri gibi zeminin hareketli olduğu alanlarda kullanımı greft adaptasyonunu kısıtlayan önemli bir etmendir. Hastalarda eklem stabilizasyonunu sağlamak için

bohça pansumanın yanında atel uygulaması operasyondan sonra sık başvurulan bir uygulamadır. Bu uygulamanın dezavanatajı eklemi immobilize ederek hareket açıklığında kısıtlılık yaratması, bunun yanında kasık ve koltuk altı bölgesi gibi yerlerde atel uygulaması günlük pratikte oldukça zorlu olabilmektedir.

Negatif basınçlı yara tedavisi (VAC) birçok klinik uygulamada yaygın olarak kullanılan efektif bir tedavi yöntemi olarak karşımıza çıkmaktadır. Uyguladığı negatif basınçla dokudaki bakteri ve ödem yükünü azaltır, stabilizasyonu sağlar. Böylece hematom ve seroma gelişimini önler, granülasyon dokusu oluşumunu uyarır. Greft üzerine VAC uygulaması uyguladığı sabit basınçla gerimi azaltır ve inoskülasyon sürecini aktif hale getirir. Greft reddine yol açan enfeksiyon, hematom, seroma ve fazla doku gerilimi gibi nedenleri azaltır.

Amaç: Bu çalışmada eklem bölgeleri gibi, greft uygulandıktan sonra stabilizasyonun önem arz ettiği bölgelerde VAC uygulamasıyla, klasik bohça pansuman ile birlikte atel uygulamasının avantaj ve dezavantajlarını karşılaştırmayı amaçladık. Bu çalışmada eklem bölgesi üzerine kısmi kalınlıkta deri grefti uygulandıktan sonra VAC pansumanın atele göre greft yaşayabilen kısmının daha fazla olduğunu, hasta konforu açısından daha rahat olduğunu, eklem ROM açıklığının daha fazla olacağını göstermeyi amaçladık.

Hasta ve Metod: Çalışmaya 2021-2023 yılları arasında kliniğimize başvuran 10 hasta dahil edildi. Hastalar greft üzerine VAC pansuman uygulananlar ve bohça pansuman&atel uygulananlar olmak üzere 2 gruba ayrıldı. 1. grupta Vac pansuman 4. Günde açıldı ve konvansiyonel olarak günlük greft pansumanı uygulandı.2.grupta 4. Gün bohça pansuman açıldı ve konvansiyonel greft pansumanı uygulandı. Greftin zemine adapte olduktan sonra atel çıkarıldı. Tüm hastalar greftin adaptasyonundan sonra eklem hareket açıklığının korunması amacıyla fizik tedavi ve rehabilitasyon bölümüne yönlendirildi. Atel çıkarıldıktan sonra eklem hareket açıklığı ve rehabilitasyon sonrası eklem hareket açıklıkları değerlendirildi. Greft pansumanları 4. Günün sonunda açıldığında greft sağ kalım oranı değerlendirildi ve sonuçlar iki grup arasında karşılaştırıldı.

Sonuçlar: Kısmi kalınlıkta deri grefti sonrası VAC uygulanan hastalarda greft sağ kalım oranı,bohça pansuman ve atel ile takip edilen hastalara göre daha yüksek bulundu. Operasyon sonrası erken dönemde eklem hareket açıklığı VAC uygulanan hastalarda daha fazla korunmuştu.

Kaynak

1) Llanos S, Danilla S, Barraza C, Armijo E, Piñeros JL, Quintas M, Searle S, Calderon W. Effectiveness of negative pressure closure in the integration of split thickness skin grafts: a randomized, double-masked, controlled trial. Ann Surg. 2006 Nov;244(5):700-5. doi: 10.1097/01.sla.0000217745.56657.e5. PMID: 17060762; PMCID: PMC1856589.

2) Chen E, Friedman HI. Management of regional hidradenitis suppurativa with vacuum-assisted closure and split thickness skin grafts. Ann Plast Surg. 2011 Oct;67(4):397-401. doi: 10.1097/SAP.0b013e3181f77bd6. PMID: 21587057.

3) Yin Y, Zhang R, Li S, Guo J, Hou Z, Zhang Y. Negative-pressure therapy versus conventional therapy on split-thickness skin graft: A systematic review and meta-analysis. Int J Surg. 2018 Feb;50:43-48. doi: 10.1016/j.ijsu.2017.12.020. Epub 2017 Dec 29. PMID: 29292216.

Anahtar Kelimeler: Atel, Eklem Üzeri, Kısmi Kalınlıkta Deri Grefti, Negatif Basınçlı Yara Tedavisi

Şekil 1

Grup 1 Vaka 1 Operasyon öncesi ve Operasyon sonrası

Grup 1 ve Grup 2

Grup 1	Etiyoloji	Lokalizasyon	Toplam Greft Alanı	Elimine Olan Alan	Eklem ROM
Vaka 1	Nekrotizan Fasiit	Sol Kol	27*10 cm 6*6 cm	-	140 derece fleksiyon
Vaka 2	Hidradenitis Süpürativa	Sağ aksilla	20*10 cm	-	180 derece fleksiyon
Vaka 3	Hidradenitis Süpürativa	Sağ aksilla	10*5 cm	%4	180 derece fleksiyon
Vaka 4	Hidradenitis Süpürativa	Sol aksilla	9*15 cm	-	150 derece fleksiyon
Grup 2	Etiyoloji	Lokalizasyon	Toplam Greft Alanı	Elimine Olan Alan	Eklem ROM
Vaka 1	Kemoterapi sonrası selülit	Sağ ön kol	7*3 cm	-	60 derece fleksiyon, 20 derece deviasyon
Vaka 2	Bazal Hücreli Kanser	Sol uyluk	8*8 cm	%10	130 derece fleksiyon
Vaka 3	Hidradenitis Süpürativa	Sağ aksilla	10*7 cm	%5	140 derece fleksyon
Vaka 4	Serbest radial flep donör alan	Sağ ön kol	15*8 cm	%20	40 derece fleksiyon, 10 derece deviasyon
Vaka 5	Degloving yaralanma	Sağ bacak	30*40 cm	%15	120 derece fleksiyon
Vaka 6	Hidradenitis Süpürativa	Sol aksilla	8*5 cm	%20	110 derece fleksiyon

Etiyoloji, Lokalizasyon, Toplam Greft Alanı, Elimine Olan Alan, Eklem ROM

P-257

Yüksek Voltaj Elektrik Yanıklarında Kurtarıcı Tedavi:Fasyotomi

Volkan Özel, Mehmet Nesim Güney,
Ahmet Tuncer Taşçı, Servan Dağ,
Ali Haydar Cinbaş, Mehmet Fatih Akkoç

Dicle Üniversitesi Plastik,Rekonstrüktif ve Estetik Cerrahi ABD

Giriş: Elektrik akımı,canlı dokularla temas ettiğinde ısı üreterek bir noktadan vücuda girip bir veya birden çok noktadan dolaşıp daha düşük potansiyele veya toprağa ulaşması ile elektrik yanığı oluşturur. Elektrik yanıkları; yoğun akımın vücuda bir yerden girerek çıkış yerinden terk ettiği temas yanığı (gerçek elektrik yanığı), elektrik akımının atlaması sonucu meydana gelen flash yanığı ve kişinin elbiselerinin/ elektrikten dolayı tutuşması sonucu alev yanığı şeklinde görülebilir. Elektrik yanıkları sonucunda deri yanıklarına ek olarak görülebilecek önemli sorunlar arasında; doku hasarı, kardiyak aritmiler nedeniyle kardiyak arrest, asfiksi, şiddetli tetaniler sonucunda kırıklar ve çıkıklar, nörolojik komplikasyonlar ve böbreklerde hasar gözlenebilir.Yüksek voltajlı elektrik yanıklarında mortalitenin yüksek olması büyük bir endüstriyel problem de oluşturmaktadır.Bu hastalarda ilk günlerde kompartman sendromu gelişecek olursa fasyotomi açmak önem kazanmaktadır.

Olgu: 2021-2023 yılları arasında yanık merkezimize başvuran yüksek gerilim elektrik hattı ile teması olan 17 hastanın (14 erkek(%82.39),3kadın(%17.61)) başvuru anında kompartman sendromu bulguları mevcuttu.2 hastada 4 ekstremite,2 hastada üst ekstremite diğer 2 hastada unilateral üst ve alt eksretmitelere nörovasküler yapılar korunacak şekilde uygun teknikle genel anestezi altında fasyotomi açıldı ve hastaların kompartman sendromu bulgularında gerileme gözlendi.4 ekstremiteye fasyotomi açılan hastalarımızdan biri post-op dönemde(tvya %30 3.derece yanığı olan hasta) ex oldu. Diğer 5 hastamızı fasyotomi işlemi sonrasında elevasyon takibi,atelleme,uygun medikal tedavi ve steril pansuman ile takibi yapıldı.Bir hastamızın sonraki üçüncü günde diğer yanık alanlarına,derinleşmesi üzerine debridman yapıldı.5. ve 7. günler arasında hastaların ödemlerinin azaldığı görüldü ve fasyotomi alanlarının bazı alanları süture edilerek bazı alanları greftlenerek kapatıldı.

Tartışma: Yüksek voltaj elektrik yanıklarında akımın dokularda iletilmesi sonucu iletilen akımın en önemli yan etkilerinden birisi de kardiyak sistem üzerine olur.Elektrik yanıklarında hastanın acil servise başvurusundan itibaren EKG, kardiyak markerlarla takibi son derece önem arz etmektedir.Akıma maruz kalmış hastalarda EKG ve diğer parametrelerinde patolojik bulgu saptanmasa dahi ilk 72 saat boyunca alert olunması ve sık aralıklarla kontrol edilmesi gerekmektedir.Kompartman basıncının ölçülmesi fasyotomi endikasyonu açısından yardımcı olabilir ama biz hastalarımızda klinik bulgu ve tecrübelerimize güvenerek fasyotomi açılmasına karar verdik.Basıya maruz kalmış bir kompartmanın dekompresyon şansını kaçırmaktansa şüphe durumunda dahi eksplorasyonun çok daha iyi olduğunu düşünmekteyiz.Diğer bir husus ise açılan fasyotomilerin kapatılması için yapılan uygun günü belirlemenin önemidir. Eğer hastaların ekstremite ödemi azaldı ve debridmanı tamamlandıysa fasyotomi açıldıktan sonraki en erken 3.günde en geç 7. Günde fasyotomi onarımı yapılması gerekmektedir.

Elektrik yanıklarında tedavi yöntemlerimizi şöyle sıralayabiliriz:

-Ekstremite elevasyonu

-Intravenöz sıvı tedavisi,yeterli kalori hesabı yapılarak beslenme desteği ve yakın vital takibi

-Uygun profilaktik antibiyoterapi başlanması

-Kompartman özellikleri taşıyan ve/veyaklinik şüphe halinde fasyotomi açılması

-Nekrotik dokuların debridmanı ve gereklilik halinde greftlenmesi

-Atelleme

-Fasyotomi açılan hastaları,3 ile 7 gün içinde greftleme ve/ veya süturasyon(primer kapama)

-Fizik tedavi konsültasyonu,erken rehabilitasyon ve hareket sağlanmasıdır.

Sonuç: Elektrik çarpmasına bağlı meydana gelen elektrik yanıkları yaşamı tehdit eden acil müdahale edilmesi gereken durumlardan biridir. Hastaların multidisipliner ekip yaklaşımı ile kardiyovasküler, solunum, dolaşım ve üriner sistem yönünden ayrıntılı olarak değerlendirilerek uygun tedavi ve bakımı yapılmalıdır.Olgularımızda fasyotomi işleminin zamanunda yapılmasının;eksremite kaybının engellenmesi ve motor fonksiyonların erken dönemde geri kazanımı gibi morbidite hatta mortalite üzerine olan önemli etkilerini ele aldık.

Anahtar Kelimeler: Yüksek voltaj elektrik yanığı, fasyotomi, plastik cerrahi acilleri, debritman-greft

Olgu

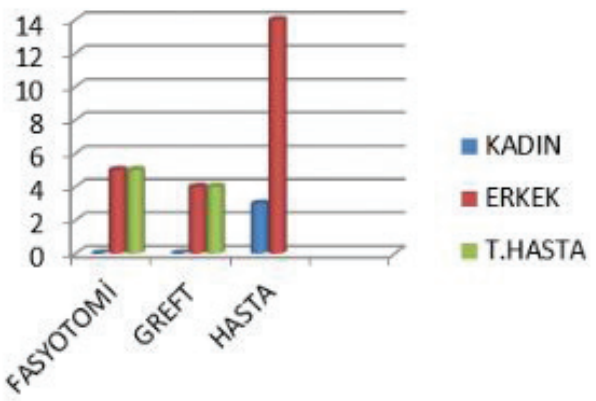

P-258

Nadir Görülen Kimyasal Yanıklar:Ceviz Kabuğu Yanığı

Volkan Özel, Mehmet Bayram,
Mehmet Nesim Güney, Ahmet Tuncer Taşçı,
İbrahim Uğur Budak

Dicle Üniversitesi Plastik,Rekonstrüktif ve Estetik Cerrahi ABD

Giriş: Kimyasal maddeler;günlük yaşamın birçok alanında, endüstride, tarımda ve laboratuvarlarda sıklıkla kullanılmaktadır.Bu kimyasal maddelere bağlı olan yaralanmalar daha çok iş ve laboratvuar ortamlarında meydana gelir.Tüm yanıkların yaklaşık % 13.3'ünü kimyasal yanıklar oluşturur.Ülkemizde diğer yanıkların çokluğu nedeni ile kimyasal yanık oranı göreceli olarak düşüktür

Olgu: 81 yaşındaki kadın hasta lomber bölgesinde toplam vücut yüzey alanının %4 ünü kapsayan 2.derece yüzeyel yanık alanları nedeni ile acil servise başvurdu.Hastadan alınan anamnezde lomber bölgesindeki bel ağrıları nedeni ile o bölgeyi yaş ceviz kabuğu ile sarması ve 3 gün sonunda lomber bölgesinde ağrı, hassasiyet olması ve cilt renginin koyulaşması şikayetleri ile tarafımıza başvurdu.Hastanın fizik muayenesi yapıldıktan sonra yanık alanları serum fizyolojik ile yıkandı. Yanık merkezimize yatışı yapılan hastanın medikal tedavisi düzenlenip steril pansumanları yapıldıktan sonra takibe alındı.Hastanın yanık alanı gün aşırı olarak steril yara yeri bakımı yapılıp takip edildi.2 haftanın sonunda yara yerleri tamamen epitelize olduğundan, herhangi bir cerrahi işleme gerek kalmadı. Hastanın taburculuk sonrası 1.,3. Ve 9. ay yapılan fizik muayenesinde skar, kontraktür veya herhangi başka bir komplikasyon gelişmediği görüldü.

Tartışma: Fenol patlayıcı,boya,haşere kovucu ürünler ve farmositik ilaçların hazırlanmasında kullanılan kimyasal olup yaş ceviz kabuğunda eser miktarda bulunan bir bileşiktir.Hafif asidik ve aromatik organik bir kimyasaldır. Toksik aşındırıcı özelliği ile ciltte kalıcı hasar bırakabilir. Mukoza zarı ile temas durumunda fenol bir hidrojen iyonu açığa çıkararak ayrışır.Bu eylem aşındırıcılığa ve protein pıhtılaşmasına bağlı olarak yaralanmalara sebep olur. Ayrıca doku içindeki lipitleri çözdürme özelliğine sahiptir bu da hücre nekrozuna neden olarak asit aşındırılmasının doğrudan yol açığı lezyonları kötüleştirir.Fenol çözeltisi ne kadar yoğun,etki yüzeyi ne kadar geniş ve maruziyet süresi ne kadar uzunsa dokudaki hasar da o kadar ciddi olur.Kimyasal yanıklarda ilk tedavi yaklaşımı yanık alanının en az 1 saat süre boyunca serum fizyolojik ile yıkanmasıdır ancak bu hastada ilk başvurulan merkezde yıkama yapılmamış ve bu durum yanık alanının daha da derinleşmesine sebep olmuştur.

Sonuç: Kimyasal maddelere bağlı cilt yanıkları çoğunlukla önlenebilir olup, geliştiği takdirde hastalarda hem morbidite hem de mortalite açısından ciddi önem arz eder. Kimyasal yanıkların oranı toplam yanıklarda kıyaslandığında düşük olmasına rağmen yanığa bağlı ölümlerin yaklaşık %30 unu oluşturur.Kimyasal yanık vakalarında ilk müdaheleden sonraki aşamada yara bakımı,oluşabilecek cerrahi gereklilik planlanması açısından değerlidir.

Anahtar Kelimeler: Yanık, Ceviz Kabuğu, Fenol, Kimyasal Yanık

Ceviz Kabuğu Yanığı

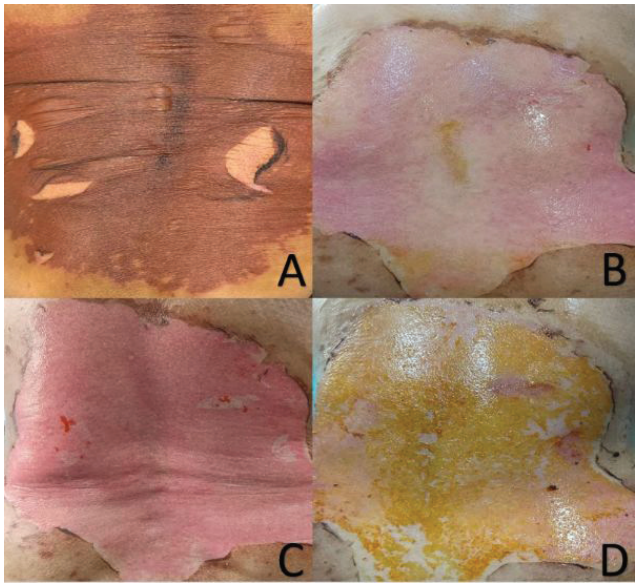

A:Yanık 3. Gün--B:Yanık 5.gün—C:Yanık 10.gün—D:Yanık:14.gün

P-259

Klima Temizleme Sıvısı ile İzole Genital Bölge Yanığı

Mehmet Bayram, Volkan Özel,
Mehmet Nesim Güney, Ahmet Tuncer Taşçı,
Mehmet Fatih Akkoç

Dicle Üniversitesi,Plastik, Rekonstrüktif Ve Estetik Cerrahi Ana Bilim Dalı

Giriş: Yanık; ısı, güneş, elektrik ya da kimyasal maddelere maruz kalma sonucu oluşan doku hasarıdır. Dünya Sağlık Örgütü'ne (WHO) göre her yıl yaklaşık 180.000 kişi yanıklara bağlı ölmektedir(1).Modern çağda endüstrinin gelişmesi ile birlikte ilaç, temizlik ve dezenfeksiyon ürünleri, pestisitler, gübreler ve diğer birçok günlük hayatta kullanılan malzemelerin çok çeşitli sayıda kimyasal madde içermesi nedeniyle kimyasal yanık vakalarında artış gözlenmektedir. Kimyasal ajanların içeriğindeki asidik veya alkali maddeler ciltte, mukozalarda oluşturdukları hasarın yanında sistemik etkilere de yol açabilmektedir.

Bu yazıda klima temizleme sıvısı ile gelişen izole genital bölge yanığı nedeniyle kliniğimize başvuran bir pediatrik vaka sunulması amaçlanmaktadır.

Olgu: 16 yaşında herhangi bir ek hastalığı olmayan erkek hasta; glans peniste ve skrotumda yaklaşık toplam vücut yüzey alanının %2'sini içerecek şekilde 2.derece derin yanık nedeniyle tarafımıza başvurdu. Hastanın klima peteğini temizlemek için alınan PRO-ACTİV CLEAN isimli kimyasal ürünün kutusuyla oynarken kimyasal ürünün genital bölgesine dökülmesi akabinde acil servise başvurdukları öğrenildi. Hasta acil serviste değerlendirildikten sonra yanıkları alanları izotonik ile yıkandı, 16 F foley sonda yerleştirildikten sonra yanık merkezimize yatışı yapıldı. Hastaya medikal tedavi başlanıldı, 4 gün boyunca pansumanla takip edilen hastada yanık alanlarında nekroz demerkasyon hatlarının oturması sonrası operasyon planlandı, yanık alanlarına debridman yapıldı, sol taraflı

testis katmanlarındada kısmi nekroz gözlenmesi üzerine çocuk cerrahi branşına konsülte edildi, çocuk cerrahi bölümü tarafından debridman ve orşiopeksi yapıldı, penis bölgesinde debride edilen alanlara greft, skrotal bölgeye ise skrotal ilerletme flebi yapılarak defekt alanları kapatıldı. Hasta postoperatif dönemde 1 hafta yanık merkezimizde takip edildi, postop dönemde komplikasyon görülmedi. Yara yerleri iyi olan hastanın foley sondası çekilerek önerilerle taburcu edildi.

Tartışma: Kimyasal yanıklar; tüm yanıkların yalnızca %3'ünü oluştursa da, yanığa bağlı ölümlerin yaklaşık %30'u kimyasal yaralanmalar nedeniyle meydana gelmektedir(2). Kimyasal yanıklar içerisinde izole genital bölge yanıkları, vücutta en az görülen yanıklardan biridir. Kimyasal maddelerin vücutta oluşturduğu hasar, temas eden maddenin miktarına, konsantrasyonuna, viskozitesine, temas ettiği yere, temas süresine, penetrabilitesine göre değişkenlik göstermektedir(3). Erken ve uygun tedavi yapılmazsa kimyasal yanıklar, hastalarda ciddi morbidite ve mortalite ile sonuçlanabilmektedir. Pediatrik kimyasal yanıkların çoğu evde meydana gelmektedir(4). Bu yüzden evde kullanılan kimyasallar konusunda toplumsal farkındalığın artırılması ve çocukların erişemeyeceği yerlerde saklanılması gerekmektedir. PRO-ACTİV CLEAN isimli kimyasal ürün ülkemizde klima, kalorifer peteklerinin temizlenmesinde, gıda sektöründe, sanayide yağ, kir ve pas sökücü olarak kullanılmaktadır. İçeriğinde sodyum-potasyum türevi noniyonik madde ve alkol bulunmakta olup % 26 yoğunluktadır. Kimyasal maddelerle temas sonucu, ciltte dermatit ve yanık, korneal hasar, mukozal hasar meydana geldiğinden yanık alanı az bile olsa diğer yanık ve yaralardan farklı olarak hasta sistemik muayene edilmeli ve yakın hemodinami takibi yapılmalıdır. Kimyasal yanıklarda ilk tedavi yaklaşımı; hasta stabilize edildikten sonra yanık alanları en az 1 saat izotonik ile yıkanmalı ve yanık alanlarındaki mevcut yabancı maddeler uzaklaştırılmalıdır. Ancak hastamızda ilk başvuru merkezinde yıkama yapılmaması nedeniyle yanık alanlarının daha da derinleştiği gözlendi. Hasta yanık merkezinde takip edildiği sürece uygun medikal tedavi ve sıvı resüsitasyonuna özen gösterilmelidir. Alemayehu ve arkadaşlarının yaptığı çalışmada başlangıç tedavisi olarak lokal yara yeri bakım tedavisi sonrası hastaların çoğunun iyileştiği gözlenmiş olduğundan uygun hastalarda erken cerrahi debridman düşünülmemelidir (5). Kimyasal maddeye bağlı gelişen yüzeyel yanıklar günlük pansuman ile iyileşebilirken, nekroz hatları oturan hastalarda debridman ertelenmemelidir ve debridman,greft veya flep seçenekleri düşünülmelidir(6).

Sonuç: Kimyasal maddelere bağlı genital yanıklar nadir olmakla birlikte çoğunlukla önlenebilen ciddi yaralanma durumlarından biridir. Gelişmesi durumunda hastalarda yaşamlarının ileriki dönemlerinde ciddi cinsel, üriner disfonksiyonlar ve diğer genital bölge patolojilerine yol açabilmektedir. Evde günlük hayatta kullanılan kimyasal ürünlerin özellikle çocukların erişemeyeceği yerlerde uygun şekilde muhafaza edilmesine özen gösterilmelidir.

Referanslar:

1. Abbasi H, Dehghani A, Mohammadi AA, Ghadimi T, Keshavarzi A. TheEpidemiology of Chemical Burns Among the Patients Referred to Burn Centers in Shiraz, Southern Iran, 2008-2018. BullEmergTrauma. 2021 Oct;9(4):195-200. doi: 10.30476/BEAT.2021.90754.1261. PMID: 34692871; PMCID: PMC8525699
2. Koh DH, Lee SG, Kim HC. Incidence and characteristics of chemical burns. Burns. 2017 May;43(3):654-664. doi: 10.1016/j.burns.2016.08.037. Epub 2016 Sep 28. PMID: 27692779.
3. Palao R, Monge I, Ruiz M, Barret JP. Chemical burns: pathophysiology and treatment. Burns. 2010 May;36(3):295-304. doi: 10.1016/j.burns.2009.07.009. Epub 2009 Oct 28. PMID: 19864073.
4. Nguyen ATM, Chamberlain K, Holland AJA. Paediatric chemical burns: a clinical review. Eur J Pediatr. 2021 May;180(5):1359-1369. doi: 10.1007/s00431-020-03905-z. Epub 2021 Jan 6. PMID: 33403450.
5. Alemayehu H, Tarkowski A, Dehmer JJ, Kays DW, St Peter SD, Islam S. Management of electrical and chemical burns in children. J SurgRes. 2014 Jul;190(1):210-3. doi: 10.1016/j.jss.2014.03.009. Epub 2014 Mar 13. PMID: 24698499. 6. Arnaout A, Cubitt J, Nguyen D. Bewareflammable finger nails. Case: Synthetic finger nails result in full thickness burn and terminalisation. Ann Burns Fire Disasters 2016;29:144-5.

Anahtar Kelimeler: Kimyasal yanık, pediatrik yanık, genital bölge yanıkları, debridman, greft, flep

Olgu

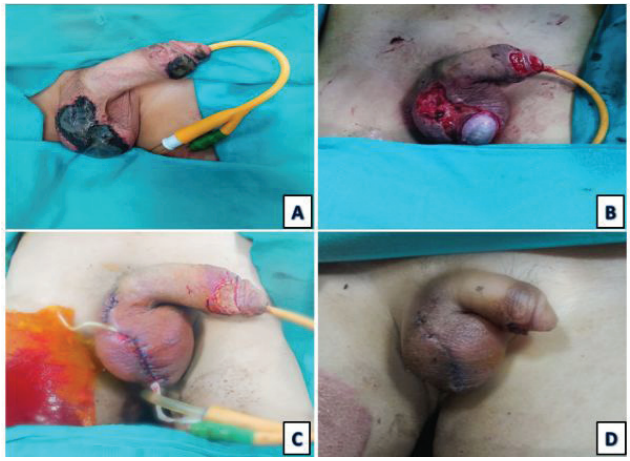

A: Pre-op görüntü B: Debridman sonrası görüntü C: Operasyon sonrası erken dönem görüntü D: 1. hafta sonrası görüntü

P-260
Vakum Yardımlı Kapamada Etkin Bir Yöntem

Esra Aydın, Hasan Basri Çağlı, Fatih Berk Ateşşahin, Kasım İlker Sandıkçı, Mustafa Yılmaz, Haluk Vayvada

Dokuz Eylül Üniversitesi Tıp Fakültesi, Plastik, Rekonstrüktif ve Estetik Cerrahi Anabilim Dalı, İzmir

Amaç: Yara iyileşmesi sürecinde yeterli granülasyon dokusu oluşumunu desteklemek için yara zemini ve çevresinin uygun hale getirilmesi amacıyla negatif basınçlı yara kapama terapisi (NBYT), diğer bilinen ismiyle vakum yardımlı kapama (VAC), 20 yılı aşkındır kullanılmaktadır. Akut ve kronik yaralarda VAC; yara üzerinde subatmosferik basınç uygulanmasıyla yara bölgesinde kan akımını artırarak eksuda, inflamatuar sitokin ve proteazların uzaklaştırılmasını sağlayarak doku iyileşmesini hızlandırmaktadır. Bunun yanında deri greftleri

için geleneksel tieover pansumana alternatif olarak kullanılmasıyla greft canlılık oranları arttırılabilmiştir. Ancak VAC uygulaması sırasında yara yerinden sızan sıvı ciltte maserasyona ve sürekli negatif basınç kaybına neden olabilir. Bu nedenle yerçekimi etkisinin göz önüne alındığı etkin bir VAC uygulama yöntemi ile yara bölgesinden eksuda veya kan benzeri sıvı sızması ile oluşacak güçlükleri ve komplikasyonları önlemeyi amaçladık.

Yöntem: Yara/defekt üzerine periferinde boşluk kalmayacak şekilde uygun hidrofobik VAC süngeri yerleştirildikten sonra yara alanının süperiorundan inferioruna doğru, yer çekimi yönünde ilerlenerek okluzif şeffaf yapışkan bantlar uygun boyutta yerleştirilmeye başlanır. Vakum pedi yapışkan bantlar üzerine yerleştirilir ve cihaz ile örtünün bağlantısı sağlanır. VAC cihazı 200 mmHg basınçta devamlı olarak vakum yapacak şekilde çalıştırılır. Yaranın en inferior kısmında son bant yerleştirilmeden önce yaradan sızan sıvılar temizlenip steril spanç ile kurulanarak yara çevresinin nemli kalmadığından emin olunur. (Görsel 1a,b) Vakum sistemi 200 mmHg basınçta devamlı modda çalıştırılır son bandın yapıştırılmasıyla perifere baskı uygulanarak VAC süngerinin yaraya tam yapışması sağlanır. Ardından yaranın özelliğine göre belirlenen uygun basınçta cihazda ayarlanarak işlem tamamlanır.

Sonuç: Uyguladığımız yöntemde VAC ile izlenen hastalarda yara yerinde mevcut eksudanın ya da kan gibi sıvıların yapacağı sızıntının VAC yerleştirilirken meydana getireceği zorlukların engellendi. Deri greftinin VAC ile pansuman uygulamaları sonrasında takipte hava kaçağı nedenli greftin canlılığını tehlikeye sokacak seroma, hematom, kontaminasyon sorunları ile birlikte bant altına sıvı sızmasıyla ortaya çıkan cilt maserasyonu gibi sık karşılaşılan sorunların azaltılması sağlandı.

Anahtar Kelimeler: Deri grefti, negatif basıncı yara kapama, vakum yardımlı kapama, VAC, yara iyileşmesi

Görsel 1

Son bant yaranın en alt kısmına yerleştirilmeden önce 200 mmHg basınçta vakum başlatılır ve yaradan sızan sıvılar temizlenip kurutulur

P-261

Ondokuz Mayıs Üniversitesi Plastik, Estetik ve Rekonstruktif Cerrahi Kliniğinde Çeşitli Alt Ekstremite Defetklerine Uygulanan Keystone Ada Perforatör Flebi Olgu Sunumu

Mustafa Onat Çetin, Ümit Eyüpoğlu, Berke Göztepe, Melih Memişoğlu

Ondokuz Mayıs Üniversitesi Tıp Fakültesi, Plastik, Estetik ve Rekonstruktif Cerrahi Anabilim Dalı, Samsun

Giriş: Keystone ada flebi Behan tarafından 2003 yılında geliştirilen fasyokutanöz multi perfartörler bazlı lokoregional tam ada flebidir esas olarak trapezoidal şekilli oluşturan ve longiditunal eksende gerimi azaltan iki adet VY ilerletme flebinin birleşmesine dayanır. Lokoregional rekonstrüksiyonun ilgili çekiciliği sebebiyle çok sayıda benzer flep tanımlanmıştır KPİF bu karmaşaya güvenilir tasarımlı pratik bir alternatif olması amacıyla tasarlanmıştır.

Materyal ve Metot: Retrospektif olarak tasarlanan çalışmada Mart 2022 ile Temmuz 2023 arasında OMÜ Plastik, Estetik ve Rekonstruktif cerrahi kliniğindeki çeşitli alt ekstremite bölgelerindeki cilt defektleri olan ve Keystone Ada Perforatör Flep ile rekonsturksiyonu sağlanan hastalar çalışmaya dahil edildi. Etiyoloji, komorbidite, yaş, defektin boyutu ve yeri, komplikasyon değerlendirilip olgu sunumu olarak sunuldu.

Flep Planlanması ve Dizayn: Eksizyon ve debritmanın ardından, defekt uygun çizim amaçlı eliptik şekil getirildi intraoperatif defekt boyutu ölçülüp kaydedildi, en iyi laksisitesye sahip komşu doku flep dönor sahası olarak seçildi. Elipsin flebin dış sınırını oluşturan eğrisel çizgi ile kesiştiği noktada 90 derece açıyla planlanan laksisitesi en uygun komşu dokuya uzanan insizyon hattı flebin dış kenarını oluşturdu, eliptik defektin bir kenarı flebin iç yayını oluşturdu.

Cerrahi Teknik: Önceden çizilen flep sınırları üzerinden insizyon yapıldı, insizyon derin fasyaya değin uzatıldı, künt disesksiyon ile devam edildi. İlk sutür flep merkezinde maksimum gerim noktasından geçildi, ardından kalan kenarlar VY kapatma tekniğine uygun sutüre edildi.

Sonuçlar: Altı hasta bu çalışmaya dahil edildi. Olguların yaşları 18-66 arasında değişmekte. İki olgu ateşli silah yaralanması, bir olgu araç dışı trafik kazası, bir olgu yüksekten düşme, iki olgu tümör rezeksiyonu etiyoloji ile opere oldu. Kapatılan en büyük defekt 6,5 x 12,5 cm en küçük defekt 3 x 2 cm idi. Tüm olgular yaraları tamamen iyileşene kadar takip edildi, yalnızca bir vakada pansuman ile sekonder iyileşen parsiyel nekroz, dehisans komplikasyonu gelişti.

Tartışma: Keystone Ada Perfaratör flebi temel mantıkla iki VY ilerletme flebinden oluşur, bu ilerletmenin haraketi cilt kenarlarının daha az gerginlikle yaklaşmasını sağlar aynı zamanda planlanma aşamasında yüzüyel ya da derin venöz yapılar, kutanöz sinirlerin korunması sağlanabilir. Keystone Ada Fleplerinde donör saha morbiditesi minimal izlenmekte olup serimizdeki herhangi bir olguda deri grefti gerektirmemiştir, donör saha primer kapatılmıştır.

Kaynakça:

1. Felix Behan, Felix C. Behan, Michael Findlay, Cheng

Hean Lo. 14th editon 2012.The Keystone Perforator Island Flap concept

2.The keystone design perforator island flap. Part I: anatomic studyPhilippe Pelissier 1, Max Santoul, Vincent Pinsolle, Vincent Casoli, Felix Behan,DOI: 10.1016/j.bjps.2007.01.072

3.The Keystone Design Perforator Island Flap in reconstructive surgery,Felix C Behan 1,PMID: 12608972, DOI: 10.1046/j.1445-2197.2003.02638.x

Anahtar Kelimeler: KPİF, Ada flebi, Defekt

P-262

Yanığa Sekonder Skatrisyel Alopesili Olgunun Rekonstrüksiyonu

Fatih Alp Öztürk, Burak Köçer

İzmir Katip Çelebi Üniversitesi Atatürk Eğitim ve Araştırma Hastanesi, Plastik Rekonstrüktif ve Estetik Cerrahi ABD, İzmir

Giriş: Skatrisyel alopesi saç foliküllerinin tahrip edilmesi nedeniyle oluşan bir saç kaybı türüdür. Genellikle enfeksiyonlar, kimyasallar, yanıklar veya otoimmün bozukluklar sonucu oluşur. Skatrisyel alopesi nedeniyle saç kaybı kalıcı olabilir çünkü sağlıklı saç folikülleri olmadan saç tekrar büyüyemez. Skatrisyel alopesi, vücudun kıl bulunan herhangi bir bölgesini etkileyebilir, ancak genellikle saçlı deriyi etkiler. (1)

Olgu: 11 yaş çocuk hasta plastik cerrahi polikliniğine sol parietal bölgede 2015 yılında kızgın yağ dökülmesi sonucu oluşan yaklaşık 10x10 cm boyutlarında alopesik alan nedeniyle başvurdu. Hastaya doku genişletici ile rekonstrüksiyon opsiyonu sunuldu. Hasta ve ailesi operasonu kabul etti ve operasyon planlandı. Hasta operasyona alındı, lateral dekübit pozisyonu verildi. Alopesik alan ile sağlıklı saçlı deri arasındaki sınırlar belirlendi. Saçlı derinin altında gelecek şekilde 2 adet 5 cmlik insizyonlar yapıldı. Supraperiosteal planda yetleştirilmesi planlanan doku genişleticiler için 2 adet birbirinden ayrı poş hazırlandı. Doku genişleticilerin eksternal portlarının yerleştirilmesi amacıyla iki adet küçük poş daha hazırlandı. Kanama kontrolü ve dren yerleştirilmesi ardından doku genişleticiler hazırlanmış olan poşlara yerleştirildi (Anterior bölgeye 250cc, sağ laterale 200cc). Her iki doku genişleticin ekspanse edilebildiği ve indirilebildiği test edildi. Her iki doku genişletici operasyon sırasında %10 (Anterior bölgede 25cc Sağ lateraldeki 20cc) şişirildi. 2 adet hemovac dren yerleştirildi ve operasyon bu şekilde sonlandırıldı. Postoperatif dönemde hasta drenleri çekilerek komplikasyonsuz şekilde taburcu edildi. Ayaktan takip edildiği dönemde hasta ilk olarak operasyondan 3 hafta sonra olacak şekilde sonrasında 2-3 hafta aralıklarla poliklinik kontrolüne çağırıldı ve anteriorda bulunan 250cc'lik doku genişletici 275cc; Sağ lateralde bulunan 200cc'lik doku genişletici 240cc şişirildi. Hasta ilk operasyondan sonraki 5. Ayında alpoesik alanın eksizyonu ve ekspanse fleplerle rekonstrüksiyonu planlanarak tekrar operasyona alındı. Operasyonda doku genişleticiler çıkarılarak alopesik alanın total eksizyonu sağlanmak kaydıyla elde edilen fleplerle doku defekti tamamen başarılı bir şekild onarıldı. Patolojiye gönderilen spesimenin sonucu skar dokusu olarak raporlandı. Son ameliyatından 2 hafta sonra hastanın süturlarının alınmasıyla tedavisi sonlandırıldı.

Tartışma ve Sonuç: Yanık alopesi veya saç kaybı olan hastaların tedavisi, genellikle hem cerrah hem de hasta için zorlayıcı bir süreç olabilir. Doku genişleticilerle skalp defektinin onarımı iyi bir tedavi yöntemidir ancak tedavi süresi boyunca hastanın saçlı derisinde gizlemekte zorlanacağı bir değişiklik olması, bunun yanı sıra tedavinin uzun süreli olması ve hastanın 2 ameliyat geçirecek olması dezavantajları olarak sayılabilir. Ancak skalpin lokal fleplerine göre avantajları ise hastanın saçlı derisinde yeni skarlar oluşturmaması, başka bir donör alan gerketirmemesi ve özellikle kozmetik açıdan daha olumlu sonuçlar elde edilmesini sağlayabilir bu yüzden skatrisyel alopesi vakalarında çok uygun bir tedavi yöntemi olarak karşımıza çıkmaktadır.

Kaynakça:

1-Cleveland Clinic, Scarring Alopcia 800.223.2273

Anahtar Kelimeler: Skatrisyel alopesi, Doku genişletici, Aşamalı tedavi

Pre,Postop Fotoğraflar

Fotoğraflar

P-263

Göğüs Ön Duvarı Defektlerinin Keystone Flebi İle Rekontrüksiyonu

Nargiz İbrahimli, Ahmet Biçer

Ege Üniversitesi Tıp Fakültesi, Plastik,Rekonstrüktif Ve Estetik Cerrahi Anabilim Dalı, İzmir

Sternal atonik yaralar çok fazla yandaş hastalığı olan hastalarda kompleks sorun teşkil etmektedir. Plastik cerrahi prensipleri temel alınarak bu yaraların kapatılması için güvenilir ve basit seçenekler ortaya çıkmaktadır. Bunlardan en sık kullanılanları pektoralis major, rektus abdominis, latissimus dorsi flepleridir. Biz klinik tecrübemizde bu defektlerin kapatılması amaçlı sternal defekti olan hastalarda daha basit teknik yaklaşım gerektiren Keystone flebini kullandık.

İlk kez 2003 senesinde Behan ve ark.tarafından cilt kanseri eksizyonlarından sonra oluşan defektlerin rekontrüksiyonu için tanımlanan Keystone flebi sonrasında

vücudun çeşitli anatomik bölgelerinde onarım amaçlı kullanılmaya başlamıştır. Bunlardan meningomyelosel, skrotal, alt göz kapağı defektleri literatürde daha fazla bahsi geçen örneklerden sayılabilir. Biz klinik tecrübemizde bu flebi sternotomi sonrası göğüs ön duvarında gelişen enfeksiyon, dehissans sonrası oluşan kronik yara yerlerinin rekonstrüksiyonu amacı ile kullandık. Açık kalp ameliyatları sırasında en sık kullanılan insizyon medial sternotomi olup yaklaşık 1-3% hastada sternal yara iyileşme sorunları gelişmektedir. İyileşmeyen kronik yaraların nedeni olarak bu hastaların komorbiditeleri ve internal mammarian arterin sakrifiye edilmesine bağlı dolaşımın zayıflamış olması gösterilebilir. Bu yaralar pansumanla veya vakuum yardımlı kapama ile konservatif izlendikten sonra iyileşmemesi durumunda pektoralis major, latissimus dorsi, rektus abdominis gibi kas deri flepleri ile rekonstrüksiyon yapılmaktadır. Rekonstrüksiyonun amacı göğüs ön duvarı deri ve yumuşak doku defektinin onarımı, ölü boşluğun kapatılmasıdır. Temelinde bir ilerletme flebi olarak çok sayıda muskulokutan veya fasyokutan perforatör damarlar üzerinden tasarlanan Keystone flebi genelde 1:1 çapında tasarlanmaktadır. Flebin en büyük avantajı perforasomlar üzerinden tasarlanması ile flebin viabilitesinin güvenilir olmasıdır. Ayrıca flebin daha fazla mobilize edilmesi gereken durumlarda daha agresif diseksiyonlara da izin vermektedir. Kısa operasyon süresi ve post operatif izlem gerektirmemesi de diğer avantajları arasında sayılabilir. Dezavantajları olarak ise genç hastalarda gergin kapamaya bağlı, radyasyon ve travmaya bağlı doku kalitesinin bozulduğu bölgelerde komplikasyon oranının artması gösterilebilir.

Anahtar Kelimeler: atonik yara, sternotomi, keystone flebi

Preop ve postop fotoğraf

P-264

Skar Revizyonunda Dermal Greft ile Onarım

Volkan Özel, Muhammed Doğan, Mehmet Nesim Güney, Ahmet Tuncer Taşçı, Tuba Gürgah, Mehmet Fatih Akkoç

Dicle Üniversitesi Plastik,Rekonstrüktif ve Estetik Cerrahi ABD

Giriş: Yaralanmalar,cerrahi operasyonlar,cilt enfeksiyonları, yanık gibi nedenlerle oluşan cilt yaraları iyileşirken belli bir miktar izle iyileşir.Skar denilen bu doku basit bir yara izi olabildiği gibi hastanın hareket ve fonksiyonunu da etkileyebilir.Vücuttaki skarlar,hastalar için estetik bir problem oluşturmanın yansıra,özgüveni sarsarak sosyal iletişimi bozan ciddi durumlara da sebep olur.Sebebi farketmeksizin yaralarda skar oluşumu önceden tam olarak tahmin edilemez.Bu izin derecesi yaraya, hastaya yada varsa cerrahiye bağlı sebeplerden etkilenir.

Olgu: 18 yaşında kadın hasta yaklaşık 5 yıl önce sağ malar bölgeye uğradığı künt travma sonucunda oluşan yara yeri süture edilmiş ve tarafımıza skar şikayeti ile başvurdu. Yapılan fizik muayene değerlendirmesi sonucunda 4 cm lik skar ve ciltte oluşan çukur görünümü için alternatif skar revizyonu uygulamaları hakkında tartışılıp dermal greft ile skar revizyonuna karar verildi.İlgili skar alanı uygun çizimler sonrası eliptik eksizyonla çıkarıldı.Oluşan defekt alanı için sağ postauricular bölgeden 3 cm lik dermal grefti alınıp defekt alanına inserte edildi.Cilt süturasyonları tamamlanıp lokal yara bakımı hakkında bilgilendirmesi yapılan hastanın periyodik kontrollerinde komplikasyon gözlenmedi.

Tartışma: Yumuşak doku augmentasyonu hem rekonstrüktif hem de estetik cerrahide birçok alanda kullanılabilmektedir.Ancak buna rağmen ideal yöntem tartışmaları devam etmektedir.Her ne kadar uygulanan dolgu maddeleri yada alloplastik materyallerin son yıllarda kullanımı artsa da çeşitli dezavantajları nedeniyle fasya,yağ ve dermal greftlerin yerini alamamıştır.Otojen dokular dönor alan morbiditesine rağmen hala yaygın kullanılmaktadır. Özellikle yağ greftleri basit toplama ve greftleme teknikleri nedeniyle daha çok tercih edilen yöntem olmuştur.Dermal greftlerin uzun dönem sağkalımlarının fazla olması bu vakada uygulamamızda etkili olmuştur.

Sonuç: Skar revizyonu ve yumuşak doku augmentasyonu işlemleri yaygın kullanılan cerrahi prosedürlerdir.Tarif edilen işlem,çok çeşitli rekonstrüktif ve estetik vakalarda hastanın beklentileri de göz önünde bulundurularak uygulanabilecek bir cerrahi seçenektir.

Anahtar Kelimeler: Skar, Dermal Greft, Augmentasyon

Dermal Greft

A:Operasyon öncesi B:Operasyondan 12 ay sonrası

P-265

Fournier Gangrenindeki Doku Defektinin Pek kullanılmayan Abdominoplasti Flebi ile Onarımı Closure of Fournier: Unusual Use of Abdominoplasty Flap

Erkan Arık, Yunus Çınar, Uğur Koçer

Ankara Eğitim ve Araştırma Hastanesi

Erken tanı ve tedavinin hayat kurtarıcı olduğu hastalıklardan biri olan Fournier gangreni, nadir görülmesine rağmen yüksek mortalite ile seyreden ürolojik bir acildir. Bu olgu sunumunda 55 yaşındaki bir erkek hastanın hastanemize başvurduktan sonra yapılan debridman ve antibiyoterapi tedavileri ardından kliniğimizce yapılan rekonstrüksiyon yöntemi kaleme alınmıştır.

Giriş: İlk olarak 1883 yılında tanımlanan Fournier Gangreni, genital ve perineal bölgelerin nadir görülen fakat tedaviye rağmen yüksek mortalite hızı ile seyreden kutanöz nekrotizan fasciiti olarak karşımıza çıkar (1). Ürogenital bölgelerde meydana gelen yaralanmalar ve lokalize enfeksiyonların yanı sıra; malignensi, malnutrisyon, immün yetmezlik durumları bu hastalığın predispozan faktörleri arasında kabul edilmektedir (2). Klinikte kendini lokalize ağrı, ödem, hiperemi gibi inflamasyon bulguları ile belli eden Fournier Gangrenine krepitasyon, nekroz, kötü koku ve akıntı da eşlik edebilir. Fizik muayene ve görüntüleme yöntemleri ile tanı konulan hastalara yapılan acil cerrahi girişimler ile mortalite azaltılabilir(3). Bu tedaviler sonrasında meydana gelen genital bölge defektleri, primer ve sekonder iyileşmenin yanı sıra deri greftleri, lokal deri flepleri ve kas flepleri ile başarılı şekillerde rekonstrükte edilebilmektedir (4). Bu olgu sunumu ile hastanemize başvuran Fournier gangrenli bir hastaya yapılan multidisipliner yaklaşımın sonuçları ve klinik deneyim literatüre sunulmuştur.

Olgu: Daha önce bilinen bir hastalığı ve travma öyküsü bulunmayan 55 yaşında bir erkek hasta, 10 gündür başlayan ve şiddeti artarak ilerleyen kasıklarda ve skrotumda ağrı ve şişlik şikayeti ile Mart 2023 tarihinde Ankara Eğitim ve Araştırma Hastanesi Acil servisine başvurdu. Fizik muayenede bilateral inguinal bölgede ve skrotumda fark edilen ısı artışı, kızarıklık ve krepitasyon nedeniyle Fournier gangreni ön tanısı ile USG ve BT görüntülemeleri istendi. Yapılan radyolojik görüntülemelerde pelvik girim düzeyinde karın ön duvarında bilateral hemiskrotuma uzanan cilt-cilt altı dokuda kalınlaşma ile birlikte cilt altı dokuda yaygın ödematöz heterojenite ve hava dansitelerinin mevcut olduğu, bulguların bilateral anterolateral duvara doğru yayılım gösterdiği ve bilateral inguinal bölgede çok sayıda LAP izlendiği kaydedildi. Bu bulguların Fournier gangreni ile uyumlu olması üzerine hasta, hastanemiz Üroloji Kliniğince acil ameliyata alındı. Genel anestezi altında skrotuma yapılan vertikal insizyon ile başlanarak enfekte, nekrotik ve ölü dokuların geniş debridmanı yapıldı. Debridman penis etrafındaki nekrotik dokular da dahil edilerek bilateral inguinal bölgelere ve suprapubik bölgeye kadar uzatıldı (Figür 1). Ardından işlem sonlandırılarak intravenöz antibiyoterapinin devamı ve takip için Üroloji servisine yatırıldı. 15 gün boyunca Enfeksiyon Hastalıkları tarafından düzenlenen antibiyotik tedavisi alan ve iki kez daha anestezi altında ve gerektiğinde yatakbaşı debridman uygulanan hasta genel durumun düzelmesi sebebiyle rekonstrüksiyon amacıyla kliniğimize konsülte edildi.

Kliniğimizce operasyona alınan hasta genel anestezi altında defekt alanının uygun temizliği sonrası debrisler uzaklaştırıldı. Sol inguinal bölgedeki defekt için tek taraflı abdominoplasti flebi fasiyokutan olarak eleve edilerek hemostazı takiben sol inguinal ve pubik bölgedeki yumuşak dokunun üzeri kapatıldı. Sağ inguinal bölgedeki defekt dekole edilerek primer süture edildi. Ardından bilateral kasıklardan hazırlanan ilerletme flepleri ile skrotal poş oluşturularak içerisine testisler pozisyonlandırıldı. Sağ uyluk anterolateralinden hazırlanan 10x8 cmlik kısmi kalınlıkta deri grefti ile penis şaftına adapte edildi. Skrotal bölge ve sol inguinal bölgeye yerleştirilen iki adet dren sonrası işlem pansuman ile sonlandırıldı. (Figür 2-3)

Tartışma: Fournier gangreni, müphem bir ağrıyla başlayıp yavaş ilerleyebildiği gibi, akut ve fulminan seyirli olarak da ortaya çıkabilen, dolayısıyla geniş klinik presentasyonlara sahip bir hastalıktır(5). Perine bölgesindeki bir selülit olarak başlayan bu ağrı ve ödem ile kendini göstererek kısa sürede ilerleyerek yayılır. Fizik muayenede palpasyon ile hissedilen krepitasyon hastalığın tanı koydurucu tipik bulgusudur. Yine de USG ve BT gibi yöntemler ayırıcı tanıda kullanılarak perineal ve skrotal bölgenin diğer patolojilerinden ayrılır ve hastalığın yaygınlığı gösterilebilir. Bu görüntülemelerde saptanan cilt altı gaz oluşumu Fournier gangreni tanısında en önemli bulgudur. Ayrıca BT görüntüleme ile, Fournier gangreninin olası etiolojilerinden olan perianal apse, fistül traktı, intraabdominal veya retroperitoneal enfeksiyöz hastalıklar da belirlenebilir.

Tedavide debridmanın hızlı bir şekilde, sağlam doku sınırına ulaşılana kadar genişletilmesi hastalığın prognozunu belirleyen en önemli faktördür. Anaerobları da kapsayacak şekilde başlanan antibiyotik ve gerektiğinde yeniden debridmanlar sonrası hastanın enfeksiyonu ve genel durumu düzelerek rekonstrüksiyona hazır hale getirilmiştir.

Fournier gangreninde rekonstrüktif seçenekler içerisinde sekonder iyileşme, primer kapatma ve greft-flepler yardımıyla rekonstrüksiyonlar yer almaktadır. Sekonder iyileşme komorbiditesi olan, anestezi riski yüksek kişilerde küçük defektler için tercih edilirken, çoğu kez yetersiz olmakla birlikte yapılabiliyor ise primer kapatma en iyi sonuçları verir (4). Yine de Fournier gangreni rekonstrüksiyonunda en iyi metot olarak kabul gören bir konsensus bulunmamaktadır. Yumuşak doku defektlerinin kapatılmasında kısmi/tam kalınlıkta deri greftleri, lokal ve uzak flepler başarı ile uygulanmaktadır.

Deri greftlerinin kullanımı tek basamaklı onarım ve kabul edilebilir fonksiyonel ve kozmetik sonuçlar gibi avantajları sayesinde popüler bir yöntem olmasına rağmen perineal bölgenin kontaminasyon, travma ve maserasyona açık bir bölge olması, çoğu zaman greftlerin başarısının azalmasına sebep olur (6). Bu durumlarda flep ile rekonstrüksiyon seçenekleri daha geniş alanları kapatabilme, testisleri daha güçlü sararak koruyabilme, granülasyon dokusu gerektirmeme gibi özellikleriyle öncelikle düşünülen seçeneklerden olur.

Skrotal flepler küçük ve orta büyüklükteki defektler için iyi seçenekler olsa da geniş defektlerde sütur hattının gerilimini artırması kullanımlarını sınırlandırır. Uyluk superomedialinden hazırlanan fasiyokutan flep ile rekonstrüksiyon fonksiyonel ve estetik açıdan kabul edilebilir olsa da transvers uzunluktaki yetersizlikten dolayı sıklıkla bilateral hazırlanmayı gerektirir. Bunların yanısıra birçok ilerletme flepleri, fasiyokutan, muskulokutan ve perforatör flepler de sıklıkla kullanılmaktadır.

Biz de bu olgu ile gösterdik ki Fournier gangreni defektlerinde özellikle inguinal bölge ve pubik bölgedeki yumuşak doku defektlerinin onarımında, abdominoplasti flebi kullanılarak yapılan rekonstrüksiyon oldukça başarılı fonksiyonel ve estetik sonuçlar verebilir. Uygun görülen hastalarda bu prosedür kullanılarak Fournier gangreni cerrahilerinde rekonstrüksiyon seçenekleri arasında yerini alabilir.

İntraoperatif görüntü

Kaynakça:

1-Eke N. Fournier's gangrene: a review of 1726 cases. Br J Surg 2000;87:718- 728.

2-Meng Mv, McAninchjw. Necrotizing gangrene of the genitalia and perineum. Infect Urol 1999;12:132-40

3-Sugihara T, Yasunaga H, Horiguchi H, Fujimura T, Ohe K, Matsuda S, et al. Impact of surgical intervention timing on the case fatality rate for Fournier's gangrene: an analysis of 379 cases. BJU Int. 2012 Dec. 110(11 Pt C):E1096-100

4-Karian LS, Chung SY, Lee ES. Reconstruction of defects after Fournier Gangrene: A systematic Review. Eplasty. 2015. 15:e18.

5-S Hasham, P Matteucci, PR Stanley, NB. Hart Necrotising fasciitis Bmj, 330 (7495) (2005), pp. 830-833

6-Ferreira PC, Reis JC, Amarante JM, et al. Fournier's gangrene: a review of 43 reconstructive cases. Plast Reconstr Surg. 2007;119:175–184.

Anahtar Kelimeler: Fournier, Rekonstrüksiyon, abdominoplasti